INSTITUTUL DE MEDICIN [illegible] RMACIE IAȘI
FACULTATEA DE STOM [illegible] OGIE
CLINICA DE PROTETICĂ DENTARĂ

PROTETICĂ DENTARĂ

Dr. VASILE BURLUI

în colaborare cu :
Dr. GEORGICĂ MARIN, Dr. GHEORGHE IONESCU,
Dr. OVIDIU STELEA, Dr. ELENA ANTONESCU, Dr. MARIA URSACHE, Dr. CRISTIAN MORARIU, Dr. VICTOR MILLER,
Dr. AURELIA LUCHIAN, Dr. GEORGE COSTIN,
Dr. CONSTANTIN RĂDĂUCEANU, Dr. GABRIELA IFTENI

IAȘI—1989

INSTITUTUL DE MEDICINA SI FARMACIE IASI
FACULTATEA DE STOMATOLOGIE
CLINICA PROTETICA DENTARA

PROTETICA DENTARA

Dr. VASILE BURLUI

în colaborare cu:
Dr. Georgică Marin
Dr. Gheorghe Ionescu
Dr. Ovidiu Stelea
Dr. Elena Antonescu
Dr. Maria Ursache
Dr. Cristian Morariu
Dr. Victor Miller
Dr. Aurelia Luchian
Dr. George Costin
Dr. Constantin Rădăuceanu
Dr. Gabriela Ifteni

1988
IASI

Dedicăm acest volum tovarășei profesor MARIA CHIRU, fondatoarea disciplinei de Protetică Dentară din Iași, distins cadru didactic care cu modestie,competență și dăruire a contribuit la dezvoltarea învățămîntului stomatologic românesc.

PARTEA I

ELEMENTE DE GNATOLOGIE CLINICA

A. INTRODUCERE

In ultimile decenii medicina a înregistrat progrese evidente atît în ceea ce priveşte metodologia de investigare şi tratament cît şi în direcţia cristalizării de noi concepte şi orientări capabile să restructureze domenii, să stabilească corelaţii inter-disciplinare altă dată imposibil de realizat. Stomatologia ca ramură a ştiinţei medicale nu face excepţie de la evoluţia de ansamblu a cunoştinţelor umane într-un domeniu de interes colectiv care concretizează puternice forţe de cercetare, învăţămînt şi asistenţă. Particularizarea evoluţiei generale a medicinii este valabilă pentru stomatologie mai ales în privinţa metodologiei şi a tehnologiei practice care au diversificat posibilităţile de abordare corectă a patologiei specifice. Un efect frenator în abordarea fundamentală a unor probleme privind fiziologia, fiziopatologia, etiopatogenia unor tulburări specifice l-a avut şi caracterul practic ale acestei specialităţi, exacerbat pînă la limitele practicismului.

Un exemplu edificator în această privinţă îl prezintă gnatologia, cea mai tînără ramură a stomatologiei al cărei act de naştere a fost semnat în anul 1962 de către Mc. Collum, Stallard şi Stuart care au înfiinţat "The gnathological Society of California", definind gnatologia ca disciplină stomatologică şi sistemul stomatognat ca obiect al preocupărilor sale.

Ultimile decenii au însemnat o penetraţie definitivă şi ireversibilă a principiilor gnatologice în stomatologie. In contextul celor arătate mai sus, considerăm că este necesar să optăm pentru introducerea în stomatologie a conceptului gnatoprotetic şi pentru fuziunea gnatologiei cu protetica dentară.

Fuziunea proteticii dentare cu gnatologia este logică, fiind dictată mai cu seamă de convergenţa pînă la coincidenţă a preocupărilor în cîmpul interdisciplinar şi transdisciplinar al stomatologiei.

Gnatoprotetica - concept și disciplină de specialitate stomatologică permite aplicarea cunoștințelor gnatologice în practica de zi cu zi, înlesnind astfel conceptualizarea și medicalizarea de care avea atîta nevoie protetica dentară.

B. CONCEPTUL GNATOPROTETIC

Definiție:

Pentru a defini gnatoprotetica trebuie să urmărim definiția celor două laturi ale sale, gnatologia și protetica.

Beverly, Mc.Collum, Stallard, promotorii conceptului gnatologic în stomatologie, defineau gnatologia drept "știința care se ocupă cu anatomia, histologia, fiziologia și patologia sistemului stomatognat, știință care cuprinde și tratamentul acestui sistem pe baza examenului obiectiv și al diagnosticului". In jumătatea de secol care s-a consumat de la enunțarea acestei definiții, gnatologia a fost terenul unor mari transformări și a unor importante achiziții care au avut drept efect accentuarea caracterului său biologic și medical, astfel încît în zilele noastre definiția de mai sus a devenit necorespunzătoare. In 1979 școala de la Iași definea gnatologia drept "domeniul stomatologiei care se ocupă cu studiul morfologiei, funcției și disfuncției sistemului stomatognat în scopul cunoașterii, menținerii sau restaurării echilibrului biologic și mecanic la nivelul acestui sistem". Nu sîntem de acord cu unii autori care referindu-se la problematica gnatologiei au denumit domeniu "ocluzologie", "ocluzodonție", termen mult prea limitativ pentru preocupări ce privesc nu numai ocluzia dar și articulația temporo-mandibulară, parodonțiu, mușchi, etc.

In privința proteticii dentare Stanley, Jablonski în "Illustrated Dictionary of Dentistry" (1982, W.B.Sunders Company), dă următoarea definiție : "ramură a stomatologiei care se ocupă de restaurarea și menținerea funcțiilor orale, confortului, înfățișării și a sănătății pacientului prin înlocuirea dinților pierduți și asigurarea continuității țesuturilor cu substitute artificiale".

Cunoașterea conținutului teoriei și practicii celor două domenii amintite impun constatarea că ele se referă la aceleași aspecte ale specialității, urmărind același scop (menținerea sau restaurarea echilibrului la nivelul sistemului stomatognat. In practica cotidiană cele două domenii se intrică, se suprapun permanent ceea ce ne demonstrează inseparabilitatea lor.

In virtutea celor arătate mai sus gnatoprotetica se poate defini ca "ramură a medicinii stomatologice care se ocupă de cunoaşterea, menţinerea sau restaurarea echilibrului biologic şi mecanic al sistemului stomatognat prin mijloace specifice, în context bio-psiho-social" (V.Burlui),

Cunoaşterea homeostaziei sistemului stomatognat în cazul normalităţii se realizează prin studii fundamentale de morfologie şi fiziologie. Menţinerea echilibrului impune intervenţii cu caracter profilactic sau curativ, iar restaurarea echilibrului sistemului stomatognat impune cunoaşterea manifestărilor clinice şi paraclinice ce apar în cadrul dishomeostaziei datorită patologiei specifice. Restaurarea echilibrului biologic şi mecanic al sistemului stomatognat se realizează prin mijloace specifice cum ar fi:

- droguri medicamentoase care intervin pe circuitul dezechilibrului produs şi au o acţiune farmacologică eficientă de refacere a echilibrului. Acest mijloc are utilizare din ce în ce mai largă în tratamentul disfuncţiilor sistemului stomatognat;
- substitute artificiale ale dinţilor şi a ţesuturilor pierdute reprezentate de aparatele gnatoprotetice. Aparatele gnatoprotetice se aplică în tratamentul leziunilor odontale coronare ale edentaţiei parţiale şi totale, fiind confecţionate din materiale care de regulă sînt artificiale, inerte, nebiologice. Substitutele artificiale se aplică şi pentru refacerea morfologică a sistemului stomatognat ce se abate de la tiparele normale refăcînd morfologia şi funcţia normală;
- intervenţii de corectare a morfologiei ce realizează rezecţii a ţesuturilor (ex. şlefuirea selectivă, chirurgia proprotetică) intervenţii urmate de manopere recuperatorii, agenţi balneo-fizico-terapici.
- intervenţia medicului stomatolog asupra mecanismului psihologic în vederea recuperării şi integrării complete bio-psiho-sociale a bolnavilor.

2. Noţiunea de sistem stomatognat.

Sistemul stomatognat a fost denumit de către Mc.Collum şi Stallard drept "teritoriul de care se ocupă gnatoprotetica", înţelegînd unitatea morfologică şi funcţională a tuturor ţesuturilor care participă la exercitarea funcţiilor globale ale sistemului (masticaţie, mimică, deglutiţie, fonaţie). Denumirea reuşeşte să cuprindă într-o singură noţiune o mare varietate de ţesuturi şi organe cu funcţii diferite, dar care concură la realizarea funcţiilor specifice sistemului.

Din componenţa sistemului stomatognat fac parte cele două oase maxilare, articulaţiile temporo-mandibulare, dinţii şi ţesutul parodontal de susţinere, muşchii mobilizatori ai mandibulei, muşchii mimicii, părţile moi ale obrajilor şi a cavităţii orale, glandele salivare, limba, vasele sanguine, limfatice şi nervii aferenţi.

Datorită varietăţii ţesuturilor ce intră în componenţa sistemului stomatognat, literatura de specialitate propune tot felul de denumiri. Astfel unii autori au folosit termenul de aparat masticator, scoţînd ca factor comun funcţia masticatorie a structurilor la care ne referim. Termenul a fost înlocuit cu acela de aparat manducator avînd în vedere că mobilizarea mandibulei caracterizează aproape totalitatea funcţiilor stomatognatice. In literatura noastră s-a dat o largă circulaţie termenului de aparat dento-maxilar. Din dorinţa de a oferi o terminologie mai complexă unii autori l-au numit "complex muşchi-articulaţie-dinte-parodonţiu", termen care nu reuşeşte nici pe departe să sugereze complexitatea sistemului la care se referă.

In ultimile două decenii au apărut noi încercări de conturare a unei terminologii bazate pe teoria sistemelor. Noţiunea de sistem utilizată în gnatoprotetică trebuie privită în sens filozofic, structuralist. Prin sistem se înţelege în mod curent "un ansamblu de elemente aflate în legătură între ele în cadrul unei formaţiuni mai complexe şi relativ stabile, formaţiune care se comportă ca un întreg cu proprietăţi şi funcţii proprii, distincte calitativ de proprietăţile elementelor componente". Sistemul stomatognat reprezintă o particularizare într-un domeniu specializat al teoriei generale a sistemelor.

3. Caracteristicile sistemului stomatognat.

După opinia noastră sistemul stomatognat se caracterizează prin următoarele trăsături:

- este un sistem biologic, datorită domeniului său de referinţă: materie vie, organism uman, la nivelul lui acţionînd legi biologice;
- este un sistem realizat prin convergenţă funcţională, elementele componente maxilare, articulaţii temporo-mandibulare, dinţi, parodonţiu, etc., reuniunea acestora, deşi elemente morfologic heterogene şi cu funcţii specifice, realizează funcţiile globale ale sistemului stomatognat. Relaţiile stabilite între elementele din cadrul sistemului concură la realizarea funcţiilor de ansamblu ale sistemului stomatognat, fiecare element realizîndu-şi funcţia sa specifică (contracţie, secreţie etc.) în cadrul activităţii coordona-

te intrasistemice;

- este un sistem integral, sistemul stomatognat nu poate fi caracterizat numai prin unul sau mai multe din elementele sale (aşa cum se încearcă în cadrul unor terminologii defectuoase: aparat dento-maxilar, aparat masticator) deoarece în contextul sistemului fiecare element constituie o componentă necesară, dar nu suficientă;

- este un sistem deschis, în cadrul sistemului stomatognat stabilindu-se corelaţii intrasistemice între întreg şi elementele componente, precum şi între elementele componente. Este format el însăşi de subsisteme dinte-parodonţiu-muşchi-vase etc.;

- este un sistem integrat, la rîndul său unui sistem care îl încorporează, organismului uman cu care stabileşte corelaţii atît pe linia funcţiilor specifice fiecărui element sau subsistem cît şi pe linia funcţiilor de ansamblu ale sistemului stomatognat (masticaţie, fonaţie etc). Corelaţiile intra şi suprasistemice pe care le stabileşte sistemul stomatognat subordonează şi integrează activitatea acestuia, macrostructurii reprezentate de ansamblul organismului uman;

- este un sistem autoreglat urmărind homeostazia specifică sistemului influenţată de mecanismele homeostaziei generale nespecifice a macrosistemului căruia se integrează şi în cadrul căruia reacţia feed-back joacă un rol fundamental. Intre diversele elemente ale sistemului stomatognat se stabilesc relaţii şi funcţionează mecanisme de conservare a unui anumit echilibru intrasistemic şi se stabileşte pe plan biologic şi mecanic. Echilibrul sistemului stomatognat este un echilibru dinamic, în raport cu vîrsta, dezvoltarea, etc. Afectarea unei singure componente a sistemului stomatognat atrage după sine mai devreme sau mai tîrziu dezechilibrul întregului sistem, stimulînd în acelaşi timp sistemele de reechilibrare care reuşesc uneori să restabilească un echilibru precar. Autoreglarea la nivelul sistemului se realizează pentru menţinerea homeostaziei specifice de natură biologică reprezentată de echilibrul manifestărilor biologice care asigură funcţiile sistemului stomatognat, şi a homeostaziei de natură mecanică asigurînd echilibrul static şi dinamic al unor planuri înclinate.

4. Conţinutul gnatoproteticii

Conţinutul gnatoproteticii se structurează pe mai multe capitole în cadrul cărora enumerăm:

- morfologia clinică a sistemului stomatognat;

- funcțiile sistemului stomatognat;
- disfuncțiile sistemului stomatognat;
- leziunile odontale coronare;
- edentația parțială;
- edentația totală.

Din punct de vedere al vîrstelor cărora li se adresează gnatoprotetica ca specialitate stomatologică se individualizează:

- gnatoprotetica infantilă (sau mai cuprinzător gnatoprotetica vîrstei de creștere și dezvoltare);
- gnatoprotetica adultului;
- gnatoprotetica vîrstelor înaintate (geronto-gnatoprotetica).

Teoria ca și practica gnatoprotetică nu poate fi concepută în afara unei strînse corelații cu medicina stomatologică, ea fiind conexată deopotrivă cu odonto-parodontologia, stomatologia infantilă, chirurgia buco-maxilo-facială.

5. Integrarea bio-psiho-socială.

Caracteristica esențială a conceptului gnatoprotetic o reprezintă apartenența la medicina stomatologică și prin aceasta la conceptul medical de largă integrare bio-psiho-socială.

Conceptul gnatoprotetic reprezintă de fapt o particularizare a orientării medicale bio-psiho-sociale, el relevînd aspecte și interconexiuni specifice ale sistemului stomatognat cu structura psihologică a individului, precum și oglindirea lor în comportamentul social. Sînt cunoscute din acest punct de vedere tulburările psihice datorate edentației, finalizate cu schimbarea comportamentului social prin introvertire și izolare față de grup. Terapia și practica gnatoprotetică recunoaște și sensul opus de interconexare bio-psiho-socială, atunci cînd conflicte de micro sau macrogrup social produc mutații în structura psihologică, mutații acumulate ca energii conflictuale nerezolvate și care prin fixare pe anumite relee ale sistemului stomatognat determină modificări ale etajului biologic din triada bio-psiho-socială. De multe ori leziunea de la nivelul sistemului stomatognat coexistă cu tulburări psihologice sau de ordin social ce evoluează independent. Inițierea practicianului în direcția interpretării științei umane în contextul interrelațiilor bio-psiho-sociale își găsește sensul în realizarea unei terapii complexe care să suprime dezechilibrele induse de la un etaj la celălalt îndepărtînd în felul acesta posibilitățile de recidivă.

6. Unitatea conceptului gnatoprotetic

Gnatoprotetica oferă posibilitatea unei gîndiri unitare în sensul tridimensional amintit, prin orientarea sa sistemică, printr-o eficientă integrare psiho-gnatoprotetică, prin cunoaşterea aspectelor legate de patologia gnatoprotetică.

Caracterul unitar al conceptului se argumentează prin interrelaţia strînsă dintre diferitele sale laturi, dar el derivă mai cu seamă din interdependenţa fenomenelor biologice, psihologice, sociale care concură în determinarea stării de sănătate sau de boală la nivelul sistemului stomatognat.

7. Orientarea activităţii practice în lumina conceptului gnatoprotetic.

In ceea ce priveşte practica gnatoprotetică conform principiilor gnatoprotetice este necesară realizarea cadrului organizatoric de dotare şi încadrare corespunzătoare practicării unei medicini gnatoprotetice de calitate, alături de organizarea unui funcţional corespunzător abordării complexe a bolnavului în contextul bio-psiho-social.

a. Cunoaşterea structurii de etapă a patologiei gnatoprotetice din teren din punct de vedere al frecvenţei, distribuţia în aglomerările populaţionale în raport cu vîrsta, sex, profesie, stabilirea factorilor etiologici constituie punctul de plecare în raport de care se iniţiază toate măsurile organizatorice privind dotarea, organizarea, aprovizionarea şi pregătirea cadrelor serviciului.

b. Biostatistica medicală cu specific gnatoprotetic ajută la cuplarea datelor statistice iniţiale cu cele rezultate din activitatea gnatoprotetică oferind imaginea eficienţei activităţii de profil.

c. Integrarea psiho-gnatoprotetică contribuie la subordonarea întregii activităţi de asistenţă gnatoprotetică conceptului de largă integrare bio-psiho-socială. Devine astfel imperios necesară investigarea psiho-gnatoprotetică ce are ca scop cunoaşterea gradului de reflectare a dezechilibrelor sistemului stomatognat în comportamentul psihic, eventual social al fiecărui bolnav, precum şi conexiunea reciprocă de influenţare a activităţii sistemului stomatognat prin descompensări psihice sau stări disfuncţionale ale microgrupului social de apartenenţă. Cunoaşterea unor astfel de descompuneri permit stabilitatea de remedii ce ţintesc structura şi suprastructura personalităţii umane în accepţiunea medicinii tridimensionale.

d. Cunoaşterea stării generale a bolnavului se realizează prin conexiuni interclinice între serviciul gnatoprotetic şi servicii clinice de profil general (medicină internă, psihatrie, endocrinologie, neurologie etc.) avînd drept scop cunoașterea parametrilor bilologici ai organismului și stabilirii măsurii în care sînt influențate funcțiile specifice și cele de ansamblu la nivelul sistemului stomatognat.

e. Cunoașterea stării locale a sistemului stomatognat realizează investigarea infrastructurii complexului bio-psiho-social în scopul stabilirii leziunii anatomo-clinice printr-un diagnostic cît mai complet și corect și realizarea de tratamente adecvate diagnosticului stabilit. Investigarea clinică și paraclinică se realizează prin consultații interclinice în context stomatologic și prin examen clinic și paraclinic cu specific gnatoprotetic.

f. Stabilirea diagnosticului complex și corect în urma examinării clinice și paraclinice generale și locale avînd la bază conceptul gnatoprotetic cuprinde următoarele etape:

1. Aprecierea stării generale.
2. Aprecierea stării locale prin:
    - diagnostic de integritate coronară;
    - diagnostic de integritate parodontală;
    - diagnostic de integritate a arcadelor;
    - diagnostic de integritate ocluzală;
    - diagnostic de integritate a mucoasei și limbii;
    - diagnostic de integritate musculară;
    - diagnostic de integritate a articulației temporo-mandibulară;
    - diagnostic de integritate a relațiilor mandibulo-craniene;
    - diagnostic de homeostazie a sistemului stomatognat;
    - diagnostic chirurgical.
3. Aprecierea stării de igienă orală.

g. Stabilirea planului de tratament urmărește menținerea echilibrului biologic și mecanic sau restaurarea acestor echilibre la nivelul sistemului stomatognat. Conform principiilor gnatoprotetice planul terapeutic este un plan complex cuprinzînd etapizarea intervențiilor gnatoprotetice în raport cu starea generală și locală a organismului, avînd o puternică tentă profilactică:

- educație sanitară, realizată în colectiv sau individual urmărește deprinderea unei tehnicii corecte de igienă orală și a aparatelor gnatoprotetice, argumentarea planului de tratament, etapizarea acestuia;
- pregătirea psihică, urmărește obținerea cooperării

bolnavului şi îndepărtarea conflictelor psihice de ordin intern sau de provenineninţă externă socială;

- pregătirea generală se efectuează pe baza colaborării cu medicii de specialitate în raport cu afecţiunea de fond a bolnavului;

- pregătirea locală angajează obligatoriu atît medicul cît şi asistenta de cabinet în igenizarea cavităţii orale;

- pregătirea nespecifică este urmată de o pregătire locală specifică raportată la planul gnatoprotetic prescris;

- prescrierea şi executarea aparatelor gnatoprotetice este o etapă în care apare necesară intervenţia laboratoarelor de profil. Este obligatoriu controlul de calitate al aparatelor gnatoprotetice prin examen defectoscopic;

- tratementul de recuperare funcţională gnatoprotetică este obligatoriu vizînd adaptarea imediată, secundară şi tardivă a bolnavului şi a aparatului gnatoprotetic în condiţii cît mai perfecte;

-dispensarizarea cazurilor rezolvate este obligatorie. In concepţia noastră tratamentul gnatoprotetic nu reprezintă o etapă finală, ci o fază în evoluţia maladiilor sistemului stomatognat.

Apariţia conceptului gnatoprotetic este justificată de necesitatea unei viziuni sintetice asupra unei ramuri importante a medicinii stomatologice - gantoprotetica - căreia îi asigură o amplă integrare cu celelalte specialităţi stomatologice şi cu celelalte ramuri medicale.

C.PRINCIPII DE TRATAMENT GNATOPROTETIC

Tratemantul gantoprotetic are la bază principiul profilactic şi principiul curativ cu elementele sale componente - biologic, biomecanic, ergonomic - care trebuie să realizeze o corelaţie perfectă asigurînd tratamentului dublu scop, profilactic şi curativ.

1. PRINCIPIUL PROFILACTIC

Alături de celelalte specialităţi, gnatoprotetica se înscrie ca participantă activă la prevenirea îmbolnăvirilor prin maladii stomatologice. Deşi prin profilul său acest domeniu al medicinii stomatologice se ocupă cu precădere de tratamentul prin substituirea de ţesuturi şi organe, ultimile decenii au completat imaginea unei specialităţi cu puternice accente preventive. Orientarea profilactică în gnatoprotetică se distinge astăzi printr-o concepție, o strategie și o tehnologie profilactică ce comportă aspecte particulare.

In activitatea profilactică, stomatologia a fost multă vreme tributară unor concepții mai înguste care au orientat preocupările mai cu seamă spre maladii ce afectează dintele și parodonțiul (aceasta probabil și datorită prevalenței cariei și parodontopatiei marginale în structura morbidității prin boli stomatologice). Așa cum aminteam, în ultimile decenii gnatoprotetica a impus o viziune sistemică asupra structurilor orofaciale punînd în valoare interrelații și interconexiuni inedite între diferitele elemente ale sistemului, astfel încît nu se poate astăzi concepe o afectare a unui element al sistemului stomatognat fără participarea celorlalte, fie cu efect compensator homeostazic, fie disfuncționalizant, dishomeostazic. Concepția sistemică în profilaxia îmbolnăvirilor stomatognatice ne obligă la o abordare simultană a tehnicilor profilactice complexe, vizînd conservarea stării de sănătate a tuturor elementelor sistemului stomatognat în viziune bio-psiho-socială prin acțiunile profilactice colective, individuale cît și în cadrul tratamentului gnatoprotetic propriu-zis.

Este cunoscut că în cadrul sistemului stomatognat realizat prin convergența funcțională a unor elemente aparent disparate, operează legile unei homeostazii sistemice impuse mai ales pe filiera neuromusculară și biomecanică precum și o homeostazie nespecifică sistemului, dar esențială pentru acesta, impusă de macrosistem. Sursa sistemică sau extrasistemică a îmbolnăvirilor sau dishomesostaziilor trebuie bine determinată pentru ca acțiunea profilactică să poată acționa cel puțin în fazele premergătoare ale debutului clinic. Pentru aceasta sînt necesare modele etiopatogenice clare care să permită acțiunea orientată a factorilor profilactici la nivel biologic, psihologic sau social.

Odată conceptul definit să urmărim care trebuie să fie strategia profilaxiei stomatologice. Aceasta se stabilește pe baza cunoașterii caracteristicilor colectivităților populaționale la care ne referim, cunoașterii care se realizează numai prin studii de evaluare a morbidității, ce vor servi atît drept criteriu de orientare a acțiunilor profilactice cît și la evaluarea rezultatelor aplicării metodologiei stabilite. Fără cunoașterea acestor elemente, profilaxia are un caracter haotic, necorespunzător.

evaluarea este în mod necesar completată cu identificarea grupelor populaționale expuse și a factorilor de risc din mediu, alimentar, etc. care să permită trecerea la următoarea etapă, aceea a aplicării metodologiei profilactice corespunzătoare constatărilor ce decurg din parcurgerea etapei anterioare. Acțiunile profilactice au caracter continuu și ele se reorientează pe baza unor noi acțiuni de evaluare.

Aplicarea metodologiei profilactice în colectivități realizează desigur numai cadrul general în care fiecare subiect se poate înscrie sau nu. Abordarea acestei metodologii are un singur avantaj - este cea mai economică. Eficientă, dar costisitoare și suficient de neglijată este profilaxia individualizată aplicată ca atare sau în contextul administrării asistenței curative, fie ea gnatoprotetică.

Integrarea programelor profilactice în algoritmul zilnic al asistenței gnatoprotetice concretizează două preocupări: pe de o parte aplicarea unei profilaxii nespecifice, cu caracter general, iar pe de altă parte profilaxia cu specific gnatoprotetic, ambele la fel de importante în conservarea integrității morfologice și funcționale a sistemului stomatognat.

Intreaga activitate profilactică se sprijină pe cunoașterea prin examen clinic și paraclinic amănunțit a condițiilor individuale pe care fiecare bolnav le prezintă, urmată de stabilirea unui plan de tratament profilactic și curativ corspunzător. Programul de profilaxie integrat include în primul rînd educația sanitară intensă bazată pe modelul teoriei comunicării, în cadrul căruia mesajul circulant de la emițător la receptor trebuie să fie clar, expresiv și adaptat contextului temporal, topic, social, etc. Conținutul mesajului se referă la problematica principalilor maladii orale, dar se bazează esențialmente pe profilaxia gnatoprotetică.

Efortul de igienizare a cavității orale este obiectivat atît prin examen clinic, revelarea plăcii bacteriene, dar și prin teste microbiologice în cadrul cărora se poate folosi testul Snyder. Bolnavul parcurge programul de pregătire generală și locală în vederea aplicării tratamentului gnatoprotetic.

In această etapă se recomandă metodologia modernă de protezare provizorie sau de tranziție, strîns legată de protezarea de urgență. Gnatoprotetica posedă o gamă largă de posibilități de protezare tranzitorie care cuprinde metoda Scutan, utilizarea de conformatoare termoformate în vid, aparate mobile cu miniconector sau cu conector complet. Unul din principalele scopuri ale aplicării metodologiei respective este acela de a conserva integritatea morfologică și funcțională a sistemului stomatognat, de a menaja psihicul bolnavului și de a oferi acestuia posibilitatea continuității în relațiile sociale. Aplicarea protezării de urgență îmbină obiectivele enunțate mai sus cu acelea ale dirijării cicatrizării sau vindecării unor zone parodontale sau periferice, ale fibromucoasei de acoperire, ajutînd la pregătirea cîmpului protetic în vederea amprentării definitive.

Aplicarea protezelor provizorii a impus un nou concept, acela al tratamentului protetic temporizat. Temporizarea permite medicului administrarea unei terapii de condiționare tisulară făcînd apel nu numai la proteza provizorie în sine, ci și la o paletă de proceduri recuperatorii, fizioterapice, chinezioterapice, medicamentoase care au rolul de a jugula orice proces inflamator, de a da posibilitatea repoziționărilor mandibulo-craniene corecte, de a proteja substructurile preparate.

Stabilirea momentului de trecere spre o protezare definitivă se face numai după un examen clinic și paraclinic amănunțit în care se reiau testele de microbism, examenul citologic, stomatoscopic, electromiografic, chineziomandibulografic.

Trecerea la tratamentul definitiv presupune întocmirea unui plan protetic în cadrul căruia profilaxia elementelor componente și ale sistemului stomatognat în ansamblul său este pe prim plan. Una din principalele probleme profilactice ale planului de tratament o constituie utilizarea cu discernămînt a sprijinului muco-osos și dentoparodontal. Deși există numeroase referiri în literatura de specialitate, soluții definitive și universale sînt greu de stabilit. In scopul dispersiei corecte a forțelor de presiune și tracțiune pe diferitele elemente ale cîmpului protetic se recomandă adesea diagrama statică și dinamică standardizată și adaptată uneori la necesitățile terapiei protetice moderne prin asistare pe calculator.

In relația apropiată cu dispersia forțelor de solicitare la nivelul cîmpului protetic se află profilaxia sindromului de resorbție și atrofie alveolară care începe încă din perioada dentară, dar se accelerează substanțial în perioada postextracțională. Preocupările existente în domeniul conservării osului alveolarrezidual sugerează numeroase soluţii printre care reţinem: limitarea resorbţei osoase devastatoare întîlnită în parodontopatii mai ales în cazurile de temporizare nejustificată a extracţiilor, extracţii alveoloplastice cu modelare osoasă economicoasă, aplicarea de cei şi conectori mucozali cu o suprafaţă cît mai întinsă, practicarea sprijinului mixt, reducerea traumei ocluzale, anihilarea tendinţelor de basculare în protezarea mobilizabilă, reducerea stărilor inflamatorii ale mucoasei de acoperire, etc. Cu toate progresele făcute de chirurgia proprotetică, adiţia de os sau translaţia zonei de inserţie se însoţeşte de o diminuare a înălţimii crestelor în primii trei ani cu 60-80% în primul caz şi de obţinere a unei periferii scleroase, rigide şi a unei mucoase friabile cu irigaţie deficitară în al doilea caz.

In ansamblul său terapia protetică necesită anumite modelări prin sacrificii de substanţă vie, fie ea dentară, parodontală sau muco-osoasă în scopul creării condiţiilor de stabilitate a viitoarei proteze, ceea ce pune sub semnul întrebării valenţele biologice ale unei asemenea terapii de extirpare şi ablaţie şi a unor ţesuturi de multe ori sănătoase în favoarea, este drept, a realizării altor obiective primordiale în contextul inexistenţei unei alte soluţii. Prin această prismă trebuie privită de pildă tendinţa de economisire a ţesuturilor dure în terapia protetică prin incrustaţii, în prepararea morfologică a substructurilor organice precum şi aplicarea în ultima perioadă a puncţiilor de tip A. B. C.

O altă problemă cu urmări profilactice asupra ţesuturilor periprotetice o constituie înscrierea aparatului în limitele spaţiului protetic potenţial evitînd acţiunea secantă a acestuia asupra elementelor învecinate. Inregistrarea corectă a spaţiului protetic se realizează astăzi prin amprentări specializate de tipul tehnicilor globale cu sau fără ghidaj unitar, de tip biofuncţional sau de tipul amprentărilor optice cu lumină lasser sintetizate pe computer. Dar chiar la nivelul spaţiului protetic aparatul gnatoprotetic nu poate avea orice fel de suprafaţă de contact cu ţesuturile, drept care design-ul protezelor conjuncte şi adjuncte s-a modificat în scopul netraumatizării ţesuturilor şi îndeplinirii obiectivelor profilactice. Starea de suprafaţă a aparatelor influenţează substanţial relaţia aparat-cîmp protetic prin retenţia peliculei şi apoi a plăcii, drept care studii defectoscopice vin să rezolve deficitele de finisaj.

Ca urmare a avalanşei de materiale noi şi a evoluţiei specialităţii stomatologice spre o aprofundare a caracterului său medical, ultimile două decenii au conturat un nou domeniu al gnatoproteticii şi anume bio-compatibilitatea materialelor cu utilizare protetică. Asociaţii profesionale şi organisme naţionale şi internaţionale verifică permanent calităţile mecano-fizice ale materialelor cu utilizare orală înfruntînd două dificultăţi imense: pe de o parte graba producătorului în a trimite pe piaţă materialele realizate în scopul rentabilizării acţiunii şi, pe de altă parte reactivitatea atît de complexă, individuală a organismului uman în faţa agresiunii materialului străin. Utilizarea produşilor macromoleculari, a maselor ceramice şi a aliajelor dentare biocompatibile verificate experimental şi în practică la un anume bolnav de către un anume medic este un act de responsabilitate.

Tratamentul profilactic de prevenire a tulburărilor funcţiilor sistemului stomatognat este de importanţă majoră. In obiectivele sale intră, în primul rînd, urmărirea şi dirijarea dezvoltării sistemului de la cele mai fragede vîrste, prin diagnosticarea şi suprimarea factorilor ce interferează dezvoltarea normală a poziţiilor fundamentale ale mandibulei, a ocluziei, articulaţiei temporo-mandibulare şi a muşchilor orofaciali. In această fază, profilaxia disfuncţiilor sistemului stomatognat înseamnă de fapt profilaxia anomaliilor dento-maxilare, a anomaliilor de joc muscular, a ticurilor şi obiceiurilor vicioase. Intreaga terapie ortodontică trebuie subordonată principiilor funcţionale gnatologice.

O mare importanţă o are tratamentul corect şi la timp al leziunilor odontale coronare, împiedicînd mezializarea şi extruzia dinţilor şi evitînd astfel apariţia contactelor premature şi a dezechilibrului planurilor cuspidiene. Orice terapie de reconstituire coronară prin obturaţii plastice sau rigide trebuie să asigure punctul de contact cu vecinul şi antagonistul. Prezenţa contactului ocluzal static se cere completată prin asigurarea contactului ocluzal dinamic. Reconstituirea volumului coronar în subocluzie deşi protejează obturaţia sau pereţii cavităţii faţă de forţele ocluzale limitează zona de sprijin, supraîncarcă celelalte zone de contact, realizînd condiţiile apariţiei unei disfuncţii ale intregului sistem. Din această cauză ori de cîte ori nu se poate reconstitui relieful ocluzal corect prin obturaţii plastice, se recomandă terapia prin crustații sau coroana de înveliș în interesul refacerii corecte a cuspizilor și zonelor de sprijin. Menționăm și faptul că materialele de obturație coronară posedă o rezistență la abraziune mai mică decît smalțul, din care cauză fața lor ocluzală se depreciează în scurt timp de la aplicare, favorizînd supraîncărcarea altor dinți și extruzia antagoniștilor.

Terapia parodontală poate preîntîmpina apariția unei disfuncții a sistemului stomatognat prin refacerea stării de sănătate parodontală, micșorarea sau dispariția mobilității, limitarea fenomenelor de migrare dentară și îndepărtarea planurilor înclinate traumatizante.

Reducerea parafuncțiilor, a obiceiurilor vicioase previne instalarea unor modificări ocluzale, parodontale, articulare, musculare care uneori se pot accentua, îmbrăcînd forme grave și ireversibile.

Diagnosticarea unor funcții alterate trebuie urmărită cu atenție, urmată apoi de reeducarea fonetică, masticatorie, deglutiție, iar uneori a mimicii (sigmatismul, masticația unilaterală, deglutiția de tip infantil, dischinezii orofaciale).

In urma unor intervenții chirurgicale, apar sechele care afectează principalele funcții ale sistemului stomatognat. Limitarea sechelelor chirurgicale, practicarea unei chirurgii conservatoare, ori de cîte ori este posibil, îndepărtarea și corectarea obstacolelor articulare ocluzale, musculare, reeducarea funcțională după intervenție, iată cîteva din obiectivele profilaxiei chirurgicale a disfuncțiilor sistemului stomatognat.

Insuficient luate în considerație în profilaxia disfuncțiilor stomatognatice, din cauza afectării generale în primul rînd, tulburările generale aduse la normal reduc posibilitatea apariției unor disfuncții de cauză reumatismală, endocrină, neurologică, toxică, etc.

Tratamentul protetic își găsește rolul său în profilaxia disfuncțiilor stomatognatice prin restaurări protetice care să împiedice migrarea dinților către spațiile edentate, reconstituind suprafețele de ocluzie ale arcadelor maxilare și mandibulare scurtate sau întrerupte prin edentație. Prin refacerea protetică a arcadelor edentate se reconstituie tamponul ocluzal care preia forțele de masticație și deglutiție despovărînd articulația temporo-mandibulară. Forța de masticație crește și, odată cu aceasta crește și eficiența masticatorie, asigurînd sistemului stomatognat condițiile unui cadru morfologic optim de desfășurare a funcțiilor și prin aceasta o troficitate normală a țesuturilor ce intră în componența sa.

Principiul profilactic impune ca toate actele terapeutice să nu agraveze leziunile deja existente și să nu determine apariția unor leziuni noi. In fiecare etapă de tratament echipa stomatologică formată din medic, cadru mediu, tehnician dentar trebuie să-și subordoneze orice intervenție acestui principiu.

2. PRINCIPIUL CURATIV

Principiul curativ presupune refacerea morfologică și funcțională a sistemului stomatognat afectat prin bolile specifice gnatoprotetici utilizînd mijloace adecvate afecțiunilor: leziuni coronare, edentație parțială, edentație totală.

Principiul de bază este completarea lipsei de substanță prin substitute artificiale care trebuie să se integreze și funcționalității sistemului stomatognat. Tratamentul gnatoprotetic nu se consideră finalizat în momentul inserției aparatului, apărînd ca o orientare nouă recuperarea funcțională care urmărește instruirea bolnavului și implementarea în conduita personală a unor noi stereotipii funcționale, bazate pe cele vechi, preexistente.

Principiul curativ presupune realizarea cadrului morfologic și funcțional propice practicării funcțiilor fundamentale ale sistemului stomatognat: masticația, fonația, fizionomia, deglutiția. Se urmărește repoziționarea mandibulo-cranieană, realizarea rapoartelor morfologice funcționale netraumatice la nivelul articulației temporo-mandibulare, realizarea unui tonus echilibrat și a unei contracții musculare echilibrate.

Principiul curativ este strîns împletit cu principiul profilactic urmărindu-se sacrificiul minim de substanță și solicitarea redusă a țesuturilor cu care aparatul gnatoprotetic vine în contact sau pe care se sprijină

3. PRINCIPIUL BIOLOGIC

Principiul biologic impune ca piesa protetică să fie construită din materiale netoxice (incluzii de plumb, monomer rezidual) să nu lezeze țesuturile din jur și să nu-și schimbe proprietățile în timp.

Piesa protetică trebuie să nu-și modifice forma, volumul, starea de suprafață, păstrînd astfel congruența cu țesuturile vecine, conservînd starea de normalitate a țesuturilor cu care vine în contact. Pentru a realiza o congruență între piesa gnatoprotetică și sistemul stomatognat va trebui să avem în vedere curba dezvoltării biologice a organismului uman. (Fig.nr.1). In prima perioadă corespunzătoare creșterii și dezvoltării generale a organismului și în particular a sistemului stomatognat, aparatul gnatoprotetic trebuie să respecte vectorii de dezvoltare și să stimuleze creșterea morfologică și funcțională. In perioada adultă caracterizată printr-un echilibru al procesului de creștere și dezvoltare la nivelul sistemului stomatognat, pot apărea localizat focare de dishomeostazie prin apariția cariei dentare, edentației etc. In aceste situații organismul și sistemul stomatognat poate suplea dishomeostazia prin compensare, asigurînd un echilibru la un nou nivel homeostazic prin apariția de compensări și trabeculații osoase funcționale, creșterea numărului fibrelor parodontale sau cu dezechilibre grave însoțite de mobilitate dentară, extruzia antagoniștilor, blocarea mișcărilor mandibulare. In ambele situații trebuie avut în vedere ca aparatul gnatoprotetic să nu ducă la alterarea echilibrului homeostatic instaurat sau la agravarea dezechilibrelor apărute.

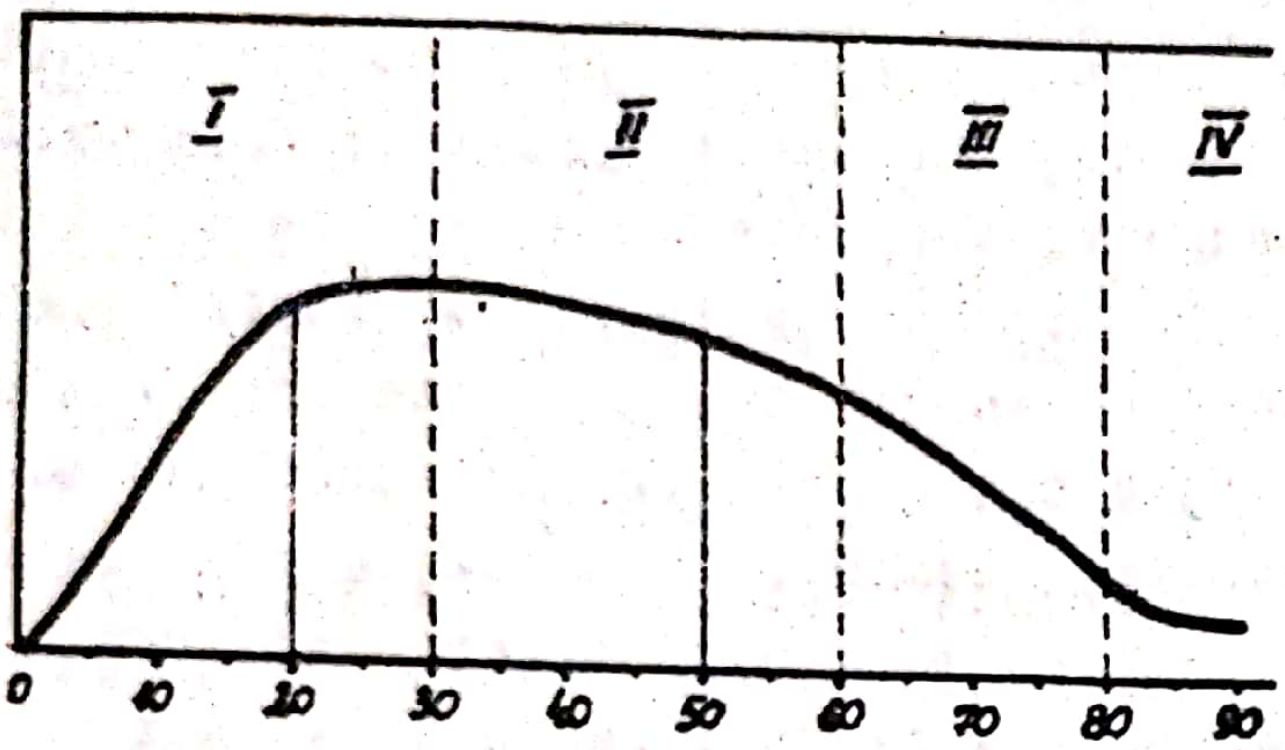

Fig.nr.1

In ultima perioadă reprezentată de declinul vieții se accelerează rata de modificare a structurilor sistemului stomatognat. Se produce accelerarea proceselor patologice de la nivelul sistemului stomatognat, exemplu parodontopatia marginală, extruzia dinților, abraziunea accentuată etc, ce va impune rezolvarea problemelor de moment caracteristice secvenței biologice în perspectiva etapei pe care o parcurge organismul respectiv.

Piesa gnatoprotetică trebuie să păstreze relația de congruență biologică și mecanică cu organismul uman rezolvînd modificările clinice ale sistemului stomatognat în concordanță cu nivelul secvenței biologice la care se află bolnavul.

4. PRINCIPIUL BIOMECANIC

Principiul biomecanic presupune cunoașterea în detaliu a aspectelor legate de stabilitatea biomecanică a aparatelor și rezistența țesuturilor orale.

Stabilitatea biomecanică a aparatului gnatoprotetic ia în considerație rezistența la forțele de solicitare, nedeformabilitatea aparatului gnatoprotetic, (deformarea elastică) și stabilitatea mecanică. Pentru a aprecia stabilitatea biomecanică este necesar de a cunoaște intensitatea forțelor ce acționează asupra piesei, rezistența materialelor din care sînt realizate aparatele gnatoprotetice la forțele de îndoire, rupere, torsiune și abraziune cît și la coeficientul de dilatație și contracție termică. Pentru fiecare tip de edentație se utilizează un anumit tip de protezare. Astfel s-au putut selecta materialele cele mai potrivite din punct de vedere mecanic. La început s-a utilizat lemnul, fildeșul, aurul și apoi paralel cu dezvoltarea industriei au apărut materialele noi astfel că pentru fiecare tip de proteză se utilizează un anumit material. Pentru proteza totală se utilizează rășini, mase plastice (metacrilat de metil, rășini epoxidice), pentru proteza parțială mobilă, acrilate, aliaje de tip stelite (Cr - Cb) ce se pot turna în benzi metalice, subțiri, iar în proteza conjunctă se utilizează metale nobile, seminobile și nenobile.

Pentru aprecierea stabilității biomecanice o mare importanță o prezintă configurație morfologică și dimensională a construcției gnatoprotetice, astfel la o proteză mobilă grosimea bazei este de 2 mm, asigurînd o rezistență optimă, o bază mai subțire va duce la fracturări frecvente, iar o bază mai groasă va modifica esențial volumul cavității orale. In proteza fixă puntea dentară suspendată avînd fața mucozală arcuată conferă rezistență aparatului gnatoprotetic, facilitează igienizarea și mărește suprafața de contact dintre corpul de punte si elementul de agregare.

Rezistența mecanică a țesuturilor orale care vin în contact cu aparatul gnatoprotetic reprezintă cîmpul protetic. In edentația totală cîmpul protetic este alcătuit de crestele alveolare, mucoasa orală și bolta palatină. Existența osului spongios la maxilar a cărei rezistență la presiune este egală cu 1,6 kg/cm^2, impune realizarea unor aparate gnatoprotetice care să transmită forțe de presiune cu un gradient mai mic asupra cîmpului protetic. Arcada dentară va trebui să fie conformată astfel ca presiunea mecanică să fie redusă, realizîndu-se îngustarea suprafețelor ocluzale și dispersarea forței de solicitare pe o suprafață cît mai mare.

Pe lîngă posibilitățile de reducere a solicitării cîmpului protetic prin conceperea şi execuţia aparatelor gnatoprotetice există şi factori biologici care reduc nivelul presiunii la nivelul cîmpului protetic. Mucoasa orală comprimată între planul dur al osului şi al protezei va declanşa reflex, prin apariţia durerii, întreruperea contracţiei musculare.

Dinţii avînd o rezistenţă mecanică crescută în raport cu rezistenţa osului vor avea şi o rezistenţă mai mare la presiune, pluriradicularii fiind mai rezistenţi decît monoradicularii. Cunoaşterea rezistenţei la presiune a dinţilor va impune conceperea aparatelor gnatoprotetice astfel încît să nu fie suprasolicitate ţesuturile de susţinere.

Complexul cîmp protetic-proteză presupune condiţii de stabilitate biomecanică. Aparatul gnatoprotetic devine proteză cînd se aplică şi se integrează în sistemul cîmpului protetic realizînd completarea morfologică şi refacerea funcţională a unui organ (arcada dento-alveolară). Pentru a exercita atributele organului pe care îl înlocuieşte,proteza trebuie să prezinte o foarte bună congruenţă şi stabilitatea pe cîmpul protetic, astfel să nu sufere cîmpul protetic (solicitat pe o porţiune limitată) şi nici proteza (ce se poate fractura).

5. PRINCIPIUL HOMEOSTAZIC

Principiul conservării prin tratament protetic a homeostaziei sistemului stomatognat trebuie privit sub aspect morfologic şi funcţional. Pentru conservarea homeostaziei sistemului este necesară cunoaşterea parametrilor normali cum ar fi morfologia şi funcţia normală a arcadei dentare, morfologia şi funcţia musculaturii sistemului stomatognat, morfologia şi funcţia articulaţiei temporo-mandibulare, rapoartele statice şi dinamice dintre mandibulă şi maxilar, mandibulă şi craniu.

Toate elementele sistemului stomatognat sînt examinate clinic şi paraclinic, diagnosticate şi restaurate după criterii nu numai individuale ci şi în interrelaţia elementelor pe care acestea le stabileşte cu elementele subsistemului stomatognat. Trebuie urmărită redresarea homeostaziei nespecifice sistemului stomatogant - homeostazia ce caracterizează organismul în ansamblu - care se realizează prin pregătirea generală a organismului. Asigurarea homeostaziei nespecifice crează condiţii generale de sănătate locală a structurilor stomatognatice. In cadrul preocupărilor de conservare sau redresare a homeostaziei specifice se urmăreşte satisfacerea legilor echilibrului geometric şi biomecanic la nivelul sistemului stomatognat accentuînd în special asupra planurilor înclinate ocluzale unde accesul medicului este facil și direct. De exemplu, atunci cînd se tulbură raportul mandibulo-cranian prin subdimensionare etajului inferior în urma lipsei sprijinului distal, are loc apropierea mentonului de nas, mușchii ridicători ai mandibulei se contractă mai puternic, iar numărul ciclurilor masticatorii pentru realizarea bolului alimentar crește. In refacerea morfologiei și funcției sistemului va trebui să redăm parametrii mecanici inițiali și să refacem echilibrul lor. De asemenea în refacerea homeostaziei sistemului stomatognat se vor echilibra constantele de bază ale sistemului stomatognat reprezentate de relația de postură, relația centrică, relația de ocluzie și dinamica mandibulară.

Nu se va pierde din vedere nici cel de-al doilea aspect al homeostaziei biologice, direcția în care se acționează, în special prin redresarea echilibrului neuro-muscular.

Este de reținut că atunci cînd homeostazia sistemului stomatognat nu se poate redresa la un nivel de normalitate ideală sau atunci cînd în scopul acesta ar fi necesare modificări prea ample la nivelul sistemului, se preferă realizarea unui echilibru la un nivel de paranormalitate care să asigure integritatea și funcția componentelor sistemului stomatognat.

6. PRINCIPIUL ERGONOMIC

Principiul ergonomic stă la baza desfășurării activității umane, ergonomia fiind denumită "preocuparea de a adapta omul la munca sa și munca la om".

In protetica dentară activitatea se desfășoară printr-o sumă enormă de tehnici de lucru determinînd prin activitatea pe cîmpul operator foarte mic, o concentrație intelectuală și fizică a practicianului. Instrumentarul cu care se lucrează este foarte complicat, diferit și adaptat tehnicii respective. Lucrul fără deplasare, concentrarea care aduce în prim plan oboseala fizică și psihică cînd activitatea nu este coordonată și organizată ergonomic.

Kuseck realizînd un studiu privind riscul la stres pe care îl au specialitățile medicale constată că proteticianul este cel mai expus stresului prin oboseală fizică și intelectuală, apoi urmează chirurgul, odontologul și ortodontistul.

Medicul stomatolog în desfășurarea activității sale este predispus în contractarea unor maladii cum ar fi: artroza mîinii drepte (a cotului și umărului) datorită suprasolicitării și a vibrațiilor, hernie de disc, maladii cardio-vasculare, tulburări de vedere, infecții acute naso-faringiene și infecții generale(hepatita epidemică, gripa, SIDA).

Pentru a evita infecțiile acute este necesară utilizarea măștii de protecție, a halatului lung și a bonetei. Protecția personalului ajutor se va face prin manipularea cu grijă a instrumentarului sterilizat, realizîndu-se și o sterilizare periodică a încăperilor.

In urmă cu 30-40 de ani a fost introdusă în activitatea cabinetelor stomatologice "noua poziție ergonomică" pacientul fiind așezat în decubit dorsal. Această poziție s-a impus în ultima perioadă, organismele internaționale F.D.I. (Federația Dentară Internațională), I.S.O. (Organizația Internațională Standard), recomandă și realizează standarde de lucu.

Noua poziție ergonomică impune o organizare de ansamblu a cabinetului încît cavitatea orală devine centrul de activitate a medicului stomatolog, iar instrumentele sînt așezate la îndemînă. Cabinetul stomatologic este organizat în zone a căror rază este de 50 cm (Fig.nr.2).

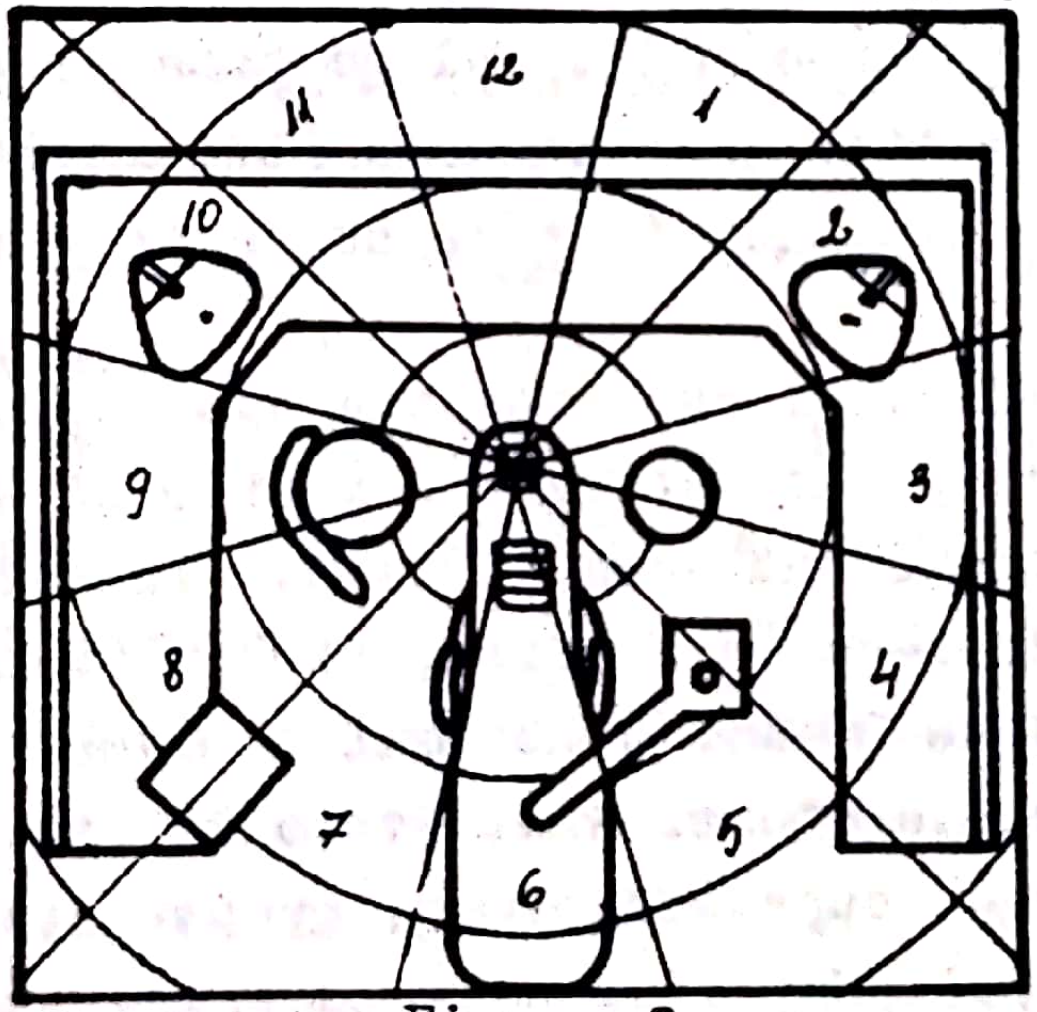

Fig.nr.2

Zona I reprezintă o zonă circulară,cu raza de 50 cm, fiind liberă de orice instrument. In centrul acestei zone se plasează cîmpul operator reprezentat de cavitatea orală. Zona este accesibilă mîinilor practicianului și a asistentei, această zonă fiind controlată de medic cu privirea fără a mișca capul.

Zona II circumscrie prima zonă, aici aflîndu-se scaunul operatorului și masa cu instrumente imediat în dreapta practicianului, la o distanță comvenabilă permisă de alonja brațului. In aceeași zonă se plasează și scaunul asistentei cu masa de instrumentar. Unitul dentar este plasat în culoarul al doilea al acestei zone.

Zona III în care se plasează dulapuri cu materiale utilizate în cazul unor intervenții neprevăzute la care se poate ajunge fără ca medicul sau asistenta să se ridice de pe scaun.

Zona IV reprezintă zona periferică unde se plasează chiuveta pentru asistenta medicală. În această zonă se plasează dulapul unde se stochează materialele și instrumentele necesare activității cabinetului.

Poziția șezîndă a bolnavului este o poziție de sprijin parțial în care organismul este contractat, suferința și durerea făcîndu-l pe bolnav crispat, nervos, agitat, fapt ce îngreunează manoperele medicului stomatolog. Bolnavul este sprijinit parțial pe extremitatea cefalică, omoplați, regiunea fesieră, partea dorsală a coapselor și tălpi, rămînînd nesusținute ceafa, regiunea lombară, regiunea sacrată, regiunea terminală și proximală a coapselor, mîinile, ceea ce determină un control permanent al segmentelor respective necesitînd contracția musculaturii scheletice. Din acest motiv s-a recomandat pentru bolnavi "poziția culcat" pe un fotoliu ce are în mare forma organismului uman în decubit. Inclinarea fotoliului permite așezarea corpului bolnavului la 20° față de orizontală, toată partea dorsală a corpului fiind în contact cu fotoliul deci susținută. Fotoliul nu este orizontal pe zona de sprijin, și realizează o denivelare, astfel că viscerele abdominale sînt ceva mai jos decît restul organismului, fapt ce nu favorizează reflexul de vomă.

Poziția medicului este poziția așezat, cînd bolnavul este culcat, medicul stînd pe un taburet cu rotile și spătar plasat în regiunea lombară îmbrățișînd această zonă. Picioarele medicului ating solul sprijinindu-se fără efort, unghiul dintre coapse și gambe fiind un unghi de 90-130°. Medicul va avea o poziție de lucru comodă, neobositoare, ca atunci cînd scrie la un birou. Privirea mediculuilui trebuie să cuprindă cîmpul protetic, care trebuie plasat într-un unghi de 33-40°. Raportat față de bolnav medicul se va așeza în dreapta pe culoarul orei nouă (poziția [illegible]).(Fig.nr.3)

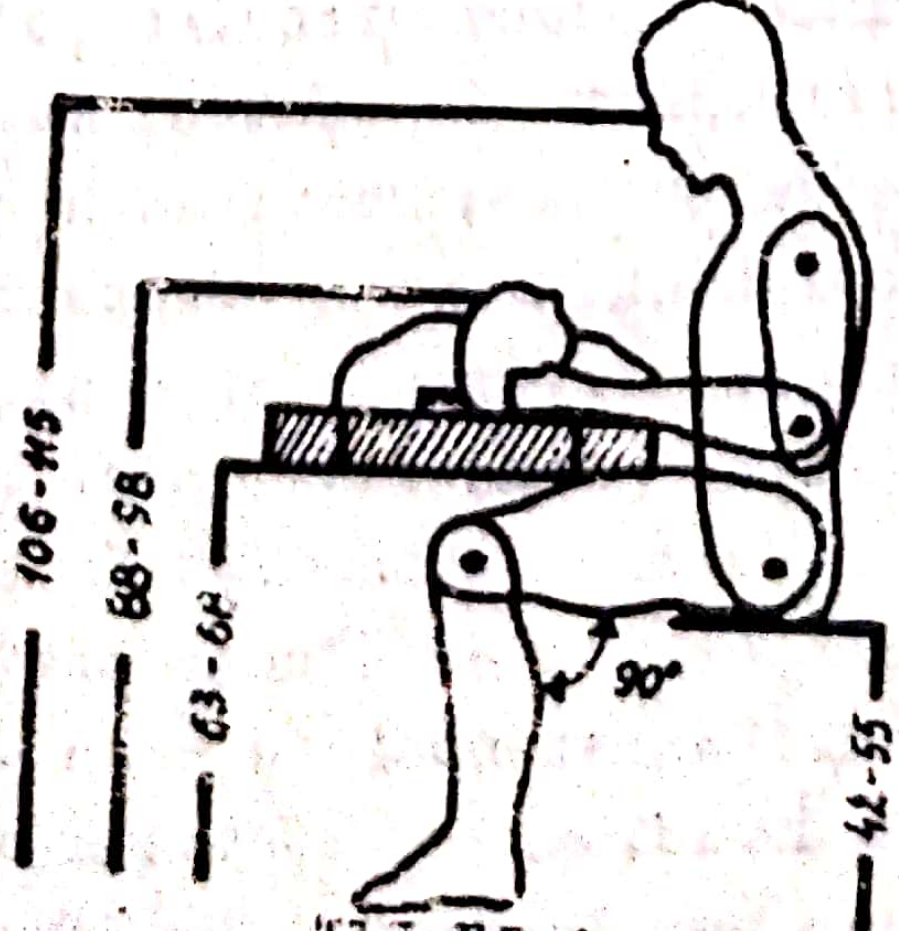

Fig.nr.3

medicul poate merge spre ora 10-11, cînd lucrează pe cîmpul mandibular sau spre culoarul orei 8-7 cînd lucrează pe cîmpul maxilar. Poziţia asistentei medicale va fi în partea stîngă a bolnavului şi plasată în diagonală faţă de poziţia medicului, astfel cînd medicul se aşează în poziţia 9 asistenta ocupă poziţia 3, medicul ocupă poziţia 10-11 - asistenta 4-5, iar atunci cînd medicul ocupă poziţia 8-7, asistenta se aşează în poziţia 2-1.

Un alt domeniu de ultimă oră al ergonomiei practicii gnatoprotetice îl reprezintă informatica.

Utilizarea informaticii medicale în stomatologie conduce la eliminarea supraîncărcării specialistului cu activităţi obositoare care presupun risipă de timp şi energie în afara actului medical propriu-zis,oferind posibilitatea canalizării eforturilor sale în direcţii cu adevărat curative şi profilactice.

Penetraţia informaticii în medicină a însemnat în prima etapă rezolvarea unor probleme organizatorice de gestiune pentru ca în etapa a doua să-şi dobîndească locul cuvenit, intervenind prin sistemele expert în asistarea diagnosticului şi recomandarea schemelor de tratament individualizat. Stomatologia ca ramură a medicinii se pretează la computerizare datorită preciziei tehnicii de diagnostic şi tratament.

Firmele de specialitate au pus la dispoziţia medicilor stomatologi programe specializate în gestiunea cabinetelor stomatologice, evidenţa activităţii, a consumurilor materiale, utilizarea eficientă a timpului de lucru, programarea bolnavilor. Programele expert sînt utilizate în coordonarea aparaturii de laborator în mare parte automatizată. In ultimii ani au fost achiziţionate programe expert pentru examenul clinic şi diagnostic, s-au introdus metode computerizate şi microrobotizate de amprentare şi execuţie.

D. RELATII MANIDIBULO-CRANIENE

In mod normal în relaţiile sale cu craniul mandibula stabileşte următoarele poziţii: relaţia de postură, relaţia de intercuspidare maximă şi relaţia de ocluzie centrică. Investigarea clinică şi paraclinică a rapoartelor intermaxilare fundamentale constituie elemente de referinţă în evaluarea homeostaziei sistemului stomatognat precum şi gradului de afectare morfologică şi funcţională.

1.RELATIA DE POSTURA

Relaţia de postură este suma rapoartelor mandibulo-craniene atunci cînd mandibula se află în poziţie posturală faţă de craniu sub efectul echilibrului tonic al musculaturii manducatoare antigravific (V.Burlui).

Thomson a afirmat că poziţia de postură se stabilizează la trei luni şi rămîne constantă toată viaţa. Cercetări ulterioare au dovedit că numeroşi factori pot influenţa relaţia de postură. Poziţia posturală este suma unor reflexe neuro-musculare înnăscute, cu punct de plecare în receptorii fuzoriali, tegumente, labirint, articulaţia temporo-mandibulară.

La realizarea poziţiei de postură a mandibulei participă atît elemente active cît şi elemente pasive.

a. Elemente pasive

Complexul structural muşchi-tendon. Fibrele musculare striate, ţesutul conjunctiv (fascia şi tendonul de inserţie) se comportă în afara fazelor funcţionale ca un corp fizic cu proprietăţi vîscoelastice, ce se manifestă pasiv prin tendinţe de conservare a formei şi dimensiunilor, precum şi prin revenirea la forma iniţială în urma deformării sale sub acţiunea unei forţe limitate.

Acţiunea pasivă a ţesuturilor articulare şi periarticulare. In jurul articulaţiei temporo-mandibulare se găseşte ţesut conjunctiv dens, localizat atît pe elementele articulaţiei (capsulă şi ligamente) cît şi periarticular care prin vîscoelasticitatea sa contribuie la conservarea unei anumite poziţii cranio-mandibulare.

Acţiunea barică negativă. Atunci cînd gura este închisă, iar mandibula se află în intercuspidare maximă, faţa dorsală a limbii este în contact cu palatul dur. Prin coborîrea mandibulei sub acţiunea forţei de gravitaţie, coboară şi limba astfel că între faţa dorsală a acesteia şi palatul dur apare un spaţiu constant (spaţiul Donders). Coborîrea mandibulei şi închiderea fantei labiale generează un vid oral care contracarează greutatea mandibulei.

b. Elemente active.

Fără a neglija rolul factorilor pasivi (care creează cadrul morfologic pentru manifestarea factorilor activi) trebuie subliniat faptul că relaţia de postură se asigură în principal pe baza factorilor activi, în primul rînd prin nivelul tonusului muscular şi în al doilea rînd prin stabilirea relaţiei posturale ca o rezultantă a acţiunii tonice a întregii musculaturi manducatoare.

Tonusul muscular. Unitatea morfologică şi funcţională care realizează tonusul necesar menţineii mandibulei în poziţie de postură, este unitatea motorie, formată din neuronul motor şi totalitatea fibrelor musculare inervate de axonul său. Tonusul este un fenomen fiziologic deosebit de elasticitatea musculară. Elasticitatea muchiului striat se datorează constituienţilor proteici care prezintă elasticitate, plasticitate şi vîscozitate. Elasticitatea rămîne constantă în timp ce tonusul prezintă o mare variabilitate. Cunoaşterea mecanismului de realizare a tonusului muscular şi a factorilor ce influenţează tonicitatea, permite clinicianului înregistrarea justă a fenomenelor clinice.

Neurogeneza tonusului muscular. Rolul motoneuronului alfa. In realizarea tonusului muşchilor manducatori rolul principal revine motoneuronului alfa din nucleii motori si nervilor cranieni ce deservesc acest teritoriu. Motoneuronul alfa are o frecvenţă de descărcare a activităţii de repaus care este de 15 cicli pe secundă, aceste impulsuri neuronale asigurînd nivelul normal al tonusului. Fiecare axon al neuronului alfa din nucleul motor situat în punte inervează un număr variabil de fibre striate (unitate motorie Sherrington). Numărul unităţilor motorii dintr-un muşchi mobilizator este egal cu numărul neuronilor motori. Unităţile motorii participă pe rînd la realizarea tonusului,astfel încît muşchiul nu oboseşte, iar consumul energetic este minim. Modularea tonusului se face prin mecanisme multiple, a căror complexitate este riscant de sintetizat. Din raţiuni didactice se pot clasifica în : circuitul de reglare al neuronului intercalar Renshaw, aferenţele corticale şi aferenţele subcorticale precum şi aferenţele periferice.

Circuitul de reglare al neuronului Renshaw. Există un circuit de autoreglare asigurat de neuronul Renshaw. Neuronul intercalar asigură fiecărui neuron motor trigeminal un mecanism de inhibiţie recurentă. Alături de neuronul alfa se află celula Renshaw. O colaterală recurentă a axonului motoneuronului alfa face sinapsă pe corpul neuronului intercalar Renshaw, iar axonul celulei Renshaw face sinapsă cu corpul neuronului alfa trigeminal. Astfel atunci cînd frecvenţa de descărcare a motoneuronului este peste 15 impulsuri pe secundă, iar tonsul muşchiului tinde să crească, neuronul Renshaw este informat prin intermediul fibrei recurente, iar la rîndul său comandă motoneuronul alfa scăderea ritmului. Atunci cînd frecvenţa este mai mică de 15 impulsuri pe secundă excită motoneuronul alfa, crescînd tonusul. In acest fel circuitul Renshaw joacă rolul unui adevărat limitator de frecvenţă. Activitatea acestui neuron intercalar poate fi ea însăşi modificată într-un sens sau altul prin aferenţe superioare.

Aferenţe corticale. Interrelaţiile morfologice între scoarţă şi nucleii motori din trunchiul cerebral sînt bine cunoscute fiind reprezentate de tractusurile cortico-nucleare. Nu trebuie neglijată multitudinea factorilor tonoregulatori aflaţi sub control cortical (cîmpurile IV - VI Brodmann), starea lor fiind modulată de diferitele informaţii senzitivo-senzoriale.

Aferenţe subcorticale, aferenţe hipotalamice. In condiţii experimentale s-au obţinut o frecvenţă de descărcare a neuronului gama prin stimularea hipotalamusului posterior (simpatic) şi o scădere prin stimularea celui anterior (parasimpatic).

Aferenţe rinencefalice. Stimularea rinencefalului în diverse zone - nucleul amigdalian, tuberculul olfactiv - determină inhibiţia tonusului striat.

Aferenţe reticulare. Substanţa reticulată reglează tonusul muscular prin intermediul buclei gama, la rîndul ei substanţa reticulată are mai multe nivele organizatprice: mezencefalic, constituit din substanţa reticulată ce reglează fenomenele de veghe şi somn, însoţite de o creştere sau o scădere a tonusului muscular; talamic,realizează o convergenţă a informaţiilor primite de la primul nivel, protejînd cortexul; asocierea sistemelor reticulare corticale în structurile rinecefalice sau în sistemul limbic. Rareori formaţiunea reticulată acţionează asupra motoneuronului alfa, ea influenţează de obicei activitatea buclei gama prin activarea sau inhibarea motoneuronului gama.

Aferenţe periferice. Influxurile nervoase periferice joacă un rol deosebit în reglarea tonusului muscular al sistemului stomatognat. Enumerăm aferenţele senzoriale : proprioceptive (stimulii de la nivelul muşchilor, tendoanelor, articulaţiei temporo-mandibulare, membrana desmodontală); exteroceptive (ce recepţionează informaţii de la nivelul cutanat şi almucoasei orale) şi interoceptive (ce culeg informaţii din viscere, vase). Receptorii periferici pot reprezenta punctul de plecare al reflexului miotatic de reglare automată a tonusului striat. Suportul morfologic al arcului reflex miotatic la nivelul muşchilor sistemului stomatognat posedă:receptori periferici, calea aferentă, centrul reflex, calea eferentă şi un efector.

Mușchii mobilizatori ai mandibulei posedă o bogată inervație asigurată prin nervii cranieni care îi deservesc. Senzorii periferici ai activității musculare sînt: fusurile musculare, corpusculii tendinoși ai lui Golgi, corpusculii lui Pacinni, terminațiile nervoase libere.

Receptorii fuzoriali ai mușchiului striat reprezintă principalul senzor muscular care asigură o informare periferică și reglare a activității musculare în funcție de cerințele dinamice sau statice voluntare sau reflexe. Receptorul fuzorial este o formațiune alungită fusiformă, formată din mai multe fibre musculare striate (în jur de zece fibre pentru un receptor) și acest mănunchi de fibre este acoperit de o capsulă conjunctivă care limitează receptorul de restul fibrelor extrafuzoriale. Fusul muscular are o dublă inervație: motorie prin fibrele gama și sezorială prin fibrele I a, fibrele II. (Fig.nr.4).

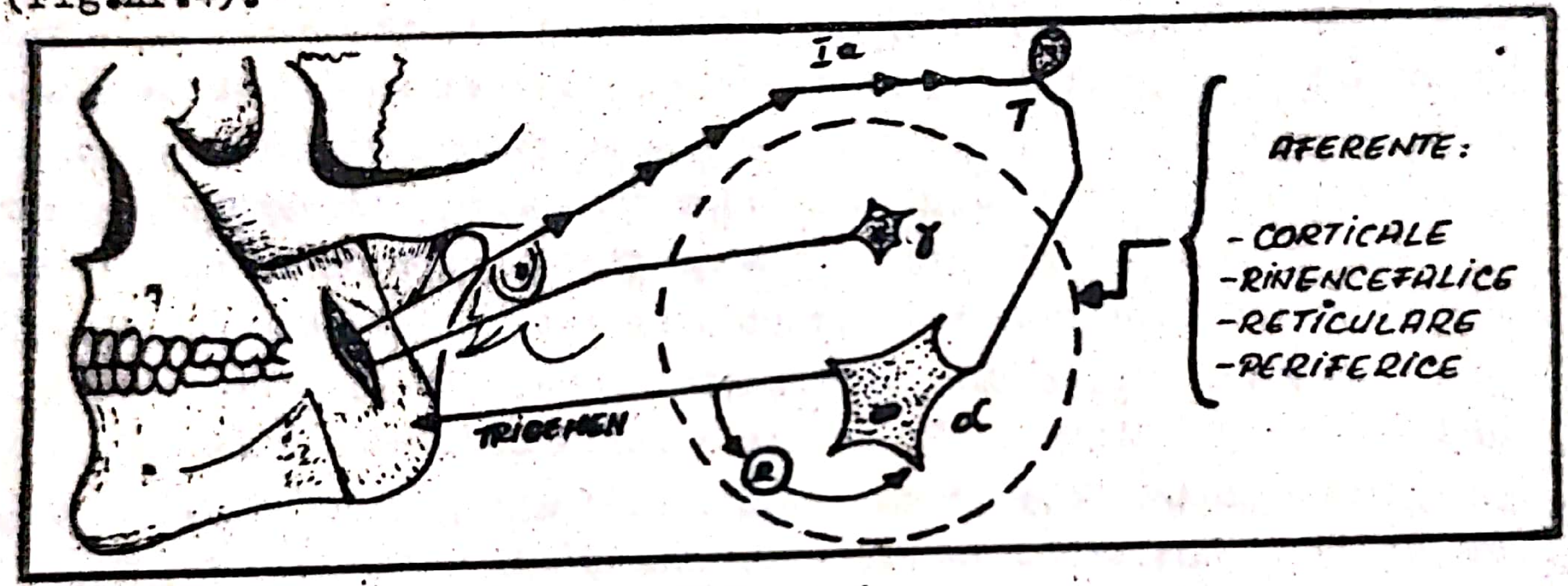

Fig.nr. 4

Stimulul specific receptorului fuzorial este întinderea musculară. El are posibilitatea să-și modifice sensibilitatea prin acțiunea fibrelor gama care pot determina contracția sau relaxarea fibrelor musculare intrafuzoriale. Stimulul rezultat din excitarea prin alungirea receptorului fuzorial este transmis pe cale monosinaptică, motoneuronului alfa, avînd drept consecință contracția reflexă a fibrelor extrafuzoriale care anulează alungirea.

Frecvența descărcărilor ce se pot înregistra în fibra I a de origine fuzorială este în raport direct cu gradul de activare a motoneuronului gama care este sensibil la stimularea substanței reticulate. Frecvența de descărcare diminuă cînd este stimulată substanța reticulată frenatoare și crește cînd este stimulată substanța reticulată activatoare.

Receptorii fuzoriali reprezintă receptorul periferic al arcului reflex miotatic la nivelul muşchilor sistemului stomatognat. Calea aferentă este formată din fibrele I a şi II ce pleacă de la nivelul fusului muscular. Fibrele I a şi II sînt dendritele neuronilor senzoriali cu sediul în nucleul mezencefalic senzorial al trigemenului. Fibrele I a sînt dendritele unor neuroni unipolari cu terminaţii în "T". Axonii lor fac sinapsă unică pe corpul motoneuronului alfa trigeminal. De la nivelul motoneuronului alfa pleacă axonii, sau căile eferente care conduc impulsuri spre organul efector, muşchiul striat. Fibrele II merg prin intermediul neuronilor intercalari către neuronii motori ai muşchilor antagonişti asigurînd decontracţia.

Un rol important în modularea sensibilităţii receptorilor fuzoriali îl are bucla gama care prin intermediul motoneuronilor gama I şi II poate pune fibrele intrafuzoriale într-o stare de tensiune echivalentă cu o întindere bruscă. Astfel se declanşează impulsuri în fibrele I a şi II urmate de activarea motoneuronului alfa şi creşterea tonusului muşchilor în absenţa oricărei întinderi.

Reflexul miotatic a fost definit drept contracţia reflexă a unui muşchi provocată prin propria sa întindere. Mecanismul reflexului miotatic stă la baza contracţiei musculare atît statice (tonigene) cît şi dinamice. Reacţiile statice miotatice sînt capabile să asigure starea de postură a mandibulei antigravitaţională. Reflexul miotatic maseterin serveşte la menţinerea constantă a lungimii maseterului şi a tonusului său, participînd alături de ceilalţi ridicători la păstrarea mandibulei într-o poziţie de postură convenabilă. Coborîrea mandibulei (întinderea maseterului) duce la excitarea receptorului fuzorial.

Factorul muscular acţionează printr-un triplu antagonism:

- antagonismul muşchilor cefei şi al muşchilor prevertebrali: în flexie mandibula este împinsă înainte şi în sus, iar în extensie coboară şi retrudează;
- antagonismul muşchilor manducatori: ridicătorii faţă de coborîtori, retractorii faţă de propulsori;
- antagonismul muşchilor ce solicită limba (prin fenomenul de homotropie linguo-mandibulară, mandibula este mobilizată).

Brodie, Ackermann şi Lejoyeux au sintetizat jocul muscular în cadrul schemei de mai jos, ce le poartă numele. (Fig,nr.5)

Relaţia posturală a mandibulei reprezintă de fapt efectul unei sume de reflexe care prin acţiunea conjugată duc la poziţionarea mandibulei în fazele de repaus mandibular. Efectul acestor reflexe se manifestă activator în cazul mușchilor ridicători și inhibitor în cazul mușchilor coborîtori ai mandibulei (reflexul de inhibiție reciprocă Barrelle).

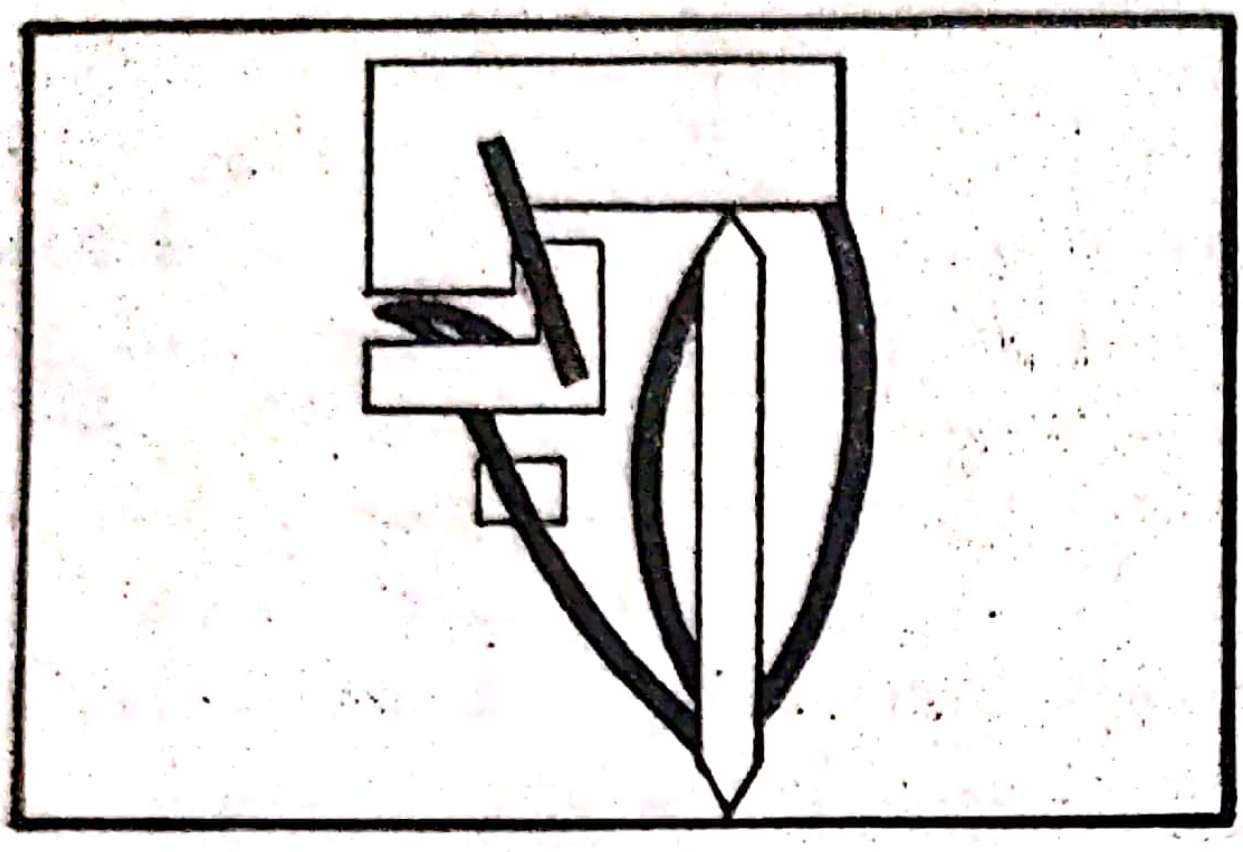

Fig.nr. 5

Determinarea relației de postură.

Pentru obținerea relației de postură sînt necesare anumite condiții: bolnavul va fi așezat cu capul nesprijinit, în cabinet atmosfera va fi calmă, plăcută, zgomotele reduse, lumina și culorile nestridente, iar conversația cu pacientul va fi banală, fără semnificație afectivă. Bolnavul va respira liniștit lăsînd mandibula sub influența reflexului de poziționare a mandibulei antigravific.

Pentru înlesnirea obținerii relației de postură se folosesc și teste fonetice care au mai mult semnificație funcțională decît de postură:

- testul Wild, pacientul pronunță cuvinte ce conțin fonema "A" (mama, Ema, Ohaia);
- testul Silvermann utilizează cuvinte ce conțin fonema "S" "E" (pas, dus-întors, Missisipi);
- testul Robinson (ferfeniță, fe-fe);
- numărătoarea de la 60 la 70.

După deglutiție sau după folosirea unuia din testele de mai sus, în condițiile arătate, bolnavul rămîne în relație de postură.

Verificarea reperelor relației de postură.

Apreciem corectitudinea determinării relației de postură controlînd reperele:

- reper articular - condilii mandibulari se află centrați în cavitatea glenoidă în poziție neforțată, cu excepția pozițiilor de postură anormale cînd condilii pot fi plasați într-o poziție excentrică;
- la bolnavii cu long-centric este permisă o deplasare anterioară a mandibulei între 0,2 - 1,7 mm;
- reper muscular - mușchii mobilizatori ai mandibulei, mușchii cefei, prevertebrali, ai limbii se află într-un echilibru tonic antigravific, de regulă fără expresie electromiografică;

– reper osos – mandibula se află într-o poziție convenabilă față de maxilar, astfel ca distanța gnation-subnazale să respecte o dimensiune verticală în limitele unei normalități stabilite prin diverse criterii (dimensiunea verticală de postură este mai mare decît etajul mijlociu cu valoarea spațiului ocluzal), mandibula fiind situată median. Evaluarea dimensiunii verticale a etajului inferior se face atît pentru poziția posturală a mandibulei (dimensiunea verticală de postură), pentru poziția de relație centrică (dimensiunea verticală de ocluzie centrică), cît și pentru poziția de intercuspidare maximă (dimensiunea verticală de intercuspidare). Practic se evidențiează prin măsurarea distanței dintre un punct fix situat pe mandibulă (reper mobil) și un punct de pe maxilar (reper fix). Măsurarea se face între gnation și subnazale, iar diferența dintre dimensiunea verticală de postură și dimensiunea verticală de ocluzie reprezintă spațiul interocluzal. In scopul determinării dimensiunii verticale sînt utilizate metode antropometrice și funcționale (metoda Leonardo De Vinci, metoda Willis, Boianov, Boianov modificată, Appenrodt, Wright, etc.);

– reper dentar – între cele două arcade există un spațiu de 2 – 4 mm, denumit de Thomson și Izard spațiul de inocluzie fiziologică. Acesta se mai numește și spațiu interocluzal, iar la nivelul molarului de 6 ani este de 1,8 – 2,7 mm. Este cunoscut și sub denumirea de "clearance ocluzal" sau "free way space". Determinarea spațiului interocluzal se face trasînd cu creionul chimic pe fața vestibulară a incisivilor mandibulari nivelul marginii incizale a incisivilor maxilari în relație centrică și în relație de postură. Diferența dintre cele două linii se măsoară cu o riglă sau compas și este de 2 – 4 mm (spațiul lui Thomson). Un alt mod de a măsura spațiul interocluzal constă în determinarea dimensiunii verticale de postură și a dimensiunii verticale în relație centrică. Diferența dintre valorile acestor dimensiuni este tocmai spațiul minim de vorbire. Datorită interpretării sale drept un spațiu necesar articulării fonetice a fost denumit și spațiul minim de vorbire. Acest spațiu are o mare variabilitate legată de gradul de abraziune dentară, pierderea dinților în zona laterală, existența unui spasm muscular. Determinarea spațiului interocluzal și a dimensiunii verticale de postură se dovedesc a fi de mare importanță în pierderea rapoartelor intermaxilare prin edentații întinse, dar mai ales în dishomeostaziile decompensate. Refacerea înălțimii etajului inferior în aceste situații creează condițiile unui spațiu interocluzal funcțional și a unei posturi optime;

- reper labial - buzele închid fanta labială fără a se contracta sau răsfrînge;

- reper lingual - existența spațiului Donders între baza limbii și palatul dur (dificil de conservat la edentatul total și la edentația parțială clasa IV Kennedy).

Importanța relației posturale a mandibulei ca relație de referință în reabilitările ocluzale rezidă tocmai în conservarea spațiului interocluzal și a echilibrului neuro-muscular al mușchilor extremității cefalice. Comparînd clearance-ul ocluzal existent cu cel normal se poate stabili măsura în care există o abatere de la morfologia și funcția normală, precum și orientarea privind necesitatea înălțării planului de ocluzie.

2. RELAȚIA CENTRICĂ.

Prin relație centrică mandibulo-craniană se înțelege suma raporturilor mandibulo-craniene obținută prin contracția echilibrată a mușchilor manducatori, care determină corespondența planurilor mediene ale mandibulei și craniului, o dimensiune verticală corectă, cu condilii centrați în cavitatea glenoidă (V.Burlui).

Definiția relevă faptul că stabilirea relației centrice comportă repererea mandibulei în cele trei direcții ale spațiului:

- în sens transversal, mandibula se situează astfel față de craniu încît planurile lor mediene să corespundă;
- în sens vertical este necesar să reperăm atît extremitatea anterioară printr-o dimensiune verticală antropometrică corectă, cît și extremitățile distale prin centrarea condililor în cavitatea glenoidă;
- centrarea condililor în cavitatea glenoidă realizează și repererea în sens antero-posterior.

Poziționarea centrică a mandibulei față de craniu este realizată prin acțiunea **factorilor anatomici, funcționali și** clinici.

Ipoteze privind realizarea relației centrice.

Promotorii concepției anatomice, dintre care amintim pe Mc.Collum, Stuart, Brill și alții au considerat că relația centrică este o poziție pasivă, anatomică, în realizarea căreia ar interveni numai ligamentele, capsula și elementele intracapsulare, fapt pentru care au mai numit-o și poziție ligamentară.

Jankelson a subliniat rolul mușchilor manducatori în realizarea relației centrice considerînd că factorul funcțional muscular joacă rolul cel mai important în stabilirea relației centrice pe care din această cauză a denumit-o relație miocentrică.

Un compromis între concepția anatomică și funcțională amintită l-a realizat Shore, Lamie și Guigui, care acordă egală importanță factorilor anatomici și funcționali în realizarea relației centrice. Weinberg adaugă la factorii anatomici și funcționali amintiți, factorii clinici care de fapt produc devieri ale mandibulei de la poziția centrică normală.

Spre deosebire de relația de postură care se realizează printr-un reflex înnăscut, la baza relației centrice se află reflexele de poziționare dobîndite.

Dezvoltarea relației centrice

Inainte de erupția dinților la copilul nou-născut, mandibula prezintă o mare instabilitate, datorită lipsei de coordonare psiho-motorie caracteristică vîrstei, astfel că este aproape imposibil de a determina o relație mandibulo-craniană constantă. Cu toate acestea, se poate vorbi de un rudiment al acestei relații realizate în timpul deglutiției.

Adevăratele reflexe de poziționare centrică mandibulo-craniană apar odată cu erupția primilor dinți în zona anterioară a arcadei, fapt ce limitează și dirijează mișcările de propulsie mandibulară.

Influxul nervos plecat de la nivelul baro-receptorilor parodontali străbate calea trigeminală prin intermediul dendritelor neuronului cu soma în nucleul mezencefalic trigeminal care îl dirijează spre neuronul alfa, aflat în nucleul motor trigeminal căruia îi modelează activitatea determinînd o contracție musculară mai mult sau mai puțin intensă, corespunzătoare necesităților funcționale, dar care să asigure protecția țesuturilor parodontale.

Astfel, prin apariția frontalilor temporari, se produce un ghidaj mecanic dublat de un act reflex denumit reflex parodonto-muscular (Rubinov), care împreună stabilizează mandibula în sens anteroposterior, constituind în același timp și o treaptă tranzitorie pentru poziționarea verticală.

Ghidajul și stabilizarea reflexă în sens transversal se produc după apariția molarilor. Schema stabilizării centrice mandibulo-craniene produse prin erupția dinților temporari se definitivează prin erupţia arcadei definitive care constituie condiţia morfo-funcţională esenţială dezvoltării unei relaţii centrice normale.

Dezvoltarea anormală a arcadelor şi maxilarelor determină de regulă dezvoltarea anormală a relaţiei centrice şi apariţia malrelaţiilor mandibulo-craniene.

O relaţie centrică normală dobîndită printr-o acţiune armonioasă a factorilor morfo-funcţionali în timpul dezvoltării se poate modifica datorită unor contacte premature, edentaţii parţiale, leziuni odonto-coronare, traumatisme, tumori, tratamente stomatologice incorecte.

In edentatul parţial şi total dispariţia proprioceptorilor din parodonţiu duce la dispariţia stimulilor de control al poziţiei de relaţie centrică.

Pe baza reflexelor proprioceptive remanente precum şi a impulsurilor cu punct de plecare din ATM, se ajunge la situaţia protezării, la formarea unor noi reflexe de poziţionare cu punct de plecare în parodonţiul de susţinere(reflexe parodonto-musculare) sau în mucoasa gingivală (reflexe gingivo-musculare – Rubinov).

Determinarea relaţie centrice interesează deopotrivă gnatologul, parodontologul, ortodontul, odontologul sau chirurgul maxilo-facial dat fiind importanţa sa morfo-funcţională în stabilirea normalităţii sistemului stomatognat.

Pregătirea subiectului pentru determinarea relaţiei centrice urmăreşte în principal crearea condiţiilor de relaxare musculară în aşa fel încît nici un spasm muscular să nu influenţeze poziţionarea. Relaxarea musculară se poate obţine pe cale psihică, prin sugestie, prin gimnastică, droguri medicamentoase, stimulare electrică, bio-feed-back.

In cursul determinării trebuie asigurate condiţii de mediu corespunzător îndepărtînd posibilităţile de stressare a pacientului, prin introducerea acestuia într-un cabinet liniştit, fără zgomot, variaţii de lumină, pentru a se putea concentra asupra probei pe care o executăm.

In timpul determinării,practicianul trebuie să vorbească cu voce joasă, monotonă şi fermă. Poziţia bolnavului poate fi ortostatică, semişezîndă cu capul sprijinit în tetieră, sau culcat. Se sugerează bolnavului să-şi relaxeze musculatura scheletică începînd cu membrele inferioare, trunchi, membrele superioare, centura scapulară, muşchii gîtului şi manducatori.

Se poate indica executarea unor mişcări care să obosească muşchii mobilizatori ai mandibulei (deschidere largă, propulsie, prehensia unui rulou între dinţi), masajul sau căldura locală.

In cazul unor spasme musculare pronunţate, relaxarea musculară se poate obţine cu ajutorul medicamentelor cu acţiune pe diverse etaje ale sistemului nervos. Astfel se pot administra hipnotice de tipul barbituricilor, tranchilizante minore de tipul meprobamatului, diazepam, oxazepam, sau miorelaxante centrale (midocalm,clorzoxazon, metocarbomol).

Este necesară de asemenea diagnosticarea şi tratamentul leziunilor articulaţiei temporo-mandibulare printr-o terapie adecvată pentru a permite repoziţionarea centrică a condililor.

Inhibitorii sau interceptorii de ocluzie au rolul de a ocupa temporar spaţiul interocluzal împiedicînd coaptarea arcadelor şi declanşarea reflexelor anormale de poziţionare a mandibulei producînd şi o scădere reflexă a contracţiei musculare.

Uneori poziţionarea centrică a mandibulei nu este posibilă datorită unor obstacole ocluzale mecanice: puncte de contact premature, extruzii, lucrări protetice incorecte care interferează calea de închidere centrică a mandibulei. In asemenea cazuri obţinerea relaţiei centrice devine posibilă numai după îndepărtarea punctelor de contact, îndepărtării aparatelor protetice incorecte, echilibrării ocluziei.

In situaţia unei dotări corespunzătoare se poate utiliza autocontrolul electromiografic al contracţiei muşchilor manducatori prin metoda bio-feed-back.

Există o multitudine de tehnici de determinare a relaţiei centrice la dentat, edentat parţial, edentat total. Prezentăm tehnicile cele mai folosite atunci cînd sînt contacte dento-dentare suficiente.

Tehnica Lauritzen-Barrelle

Bolnavul este aşezat în fotoliu cu capul sprijinit în tetieră. Operatorul, aşezat în dreapta şi în faţa subiectului prinde mentonul acestuia cu mîna dreaptă avînd indexul îndoit sub menton şi policele prementonier. Realizînd o presiune dirijată spre articulaţia temporo-mandibulară,el imprimă mişcări de închidere şi deschidere, cu amplitudine din ce în ce mai



Fig.nr. 6

redusă, urmărind plasarea centrică a mandibulei în raport cu craniul. (Fig.nr.6).

Pentru a nu realiza compresiunea în articulaţia temporomandibulară se recomandă ca pe măsură ce amplitudinea scade în faza finală a determinării presiunea să se reducă. Bolnavul este invitat să păstreze poziţia mandibulo-craniană a primului contact dentar, după care se controlează reperele relaţiei centrice. Dacă reperele articular şi muscular sînt normale, iar contactul dentar inegal, atunci tulburarea ocluzală trebuie îndepărtată pentru a se obţine relaţia centrică.

Tehnica Ramfjord

Subiectul este aşezat în fotoliu în poziţie semişezîndă, tetiera sub occiput, spătarul la 60-70°. (Fig.nr.7).

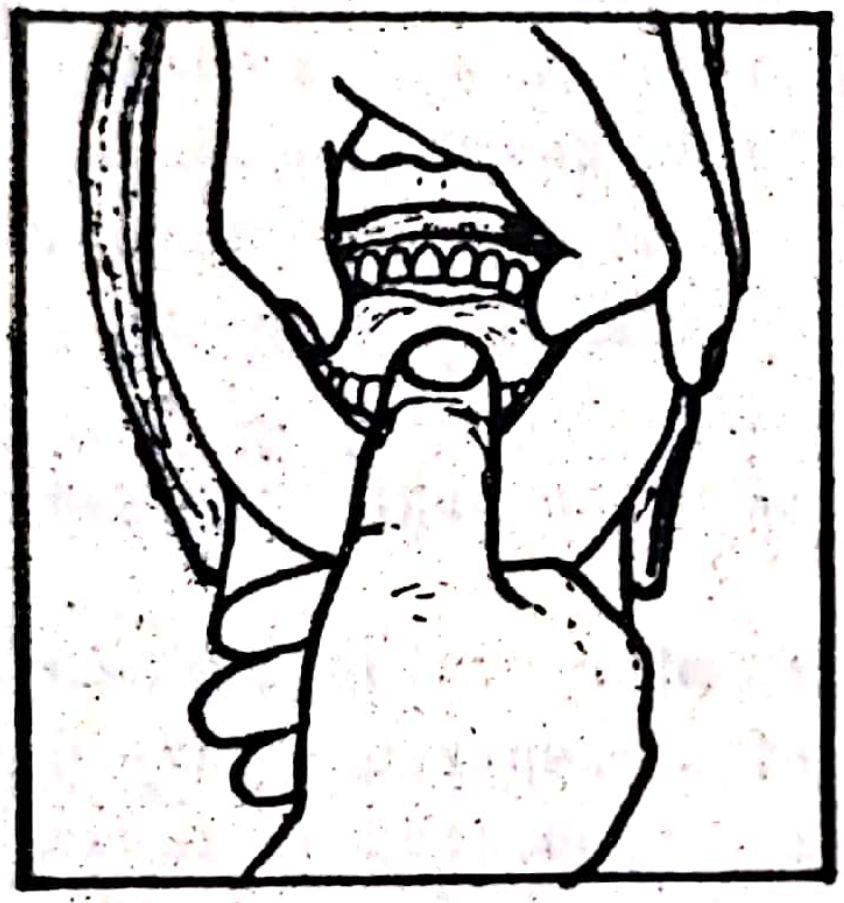

Fig.nr.7

Medicul, aşezat în dreapta şi în faţa lui, plasează indexul mîinii drepte sub menton, iar policele aceleiaşi mîini pe faţa anterioară a incisivilor mandibulari, dirijînd mandibula în mişcările sale de închidere şi deschidere. Policele va împiedeca contactul cu antagoniştii. Pacientul va fi sfătuit să sprijine limba pe planşeul gurii sau în zona anterioară a palatului dur. In momentul în care practicianul are senzaţia că pacientul nu se mai opune mişcării mandibulare se caută mai întîi limitarea mişcării de închidere şi deschidere, în aşa fel încît condilul să efectueze o mişcare de rotaţie pură. Se prinde cu mîna stîngă răsturnată arcada maxilară astfel ca policele şi indexul să se plaseze cu pulpa pe faţa ocluzală a premolarilor şi să o acopere în parte. Pacientul este invitat să închidă gura pînă la primul contact dentar, timp în care degetele mîinii stîngi se retrag treptat de pe faţa ocluzală a premolarilor. Atingerea arcadei mandibulare cu pulpa degetelor are drept efect îndepărtarea reflexelor anormale cu punct de plecare parodontal, unghia policelui de la mîna dreaptă în contact cu incisivii inferiori joacă rolul unui plan înclinat pe care alunecă mandibula. Mişcarea este repetată pînă avem siguranţa reproductibilităţii poziţiei centrice.

Tehnica lui Dawson

Această metodă se bazează pe obţinerea relaţiei centrice în poziția pasivă ligamentară. Pacientul este așezat în poziție culcat cu capul în ușoară extensie astfel ca bărbia să fie îndreptată în sus, iar gîtul întins. Medicul se află postero-lateral, așezat, ținînd capul pacientului bine fixat între antebrațul stîng și cutia toracică. Ultimile patru degete ale ambelor mîini se așează sub marginea bazilară a mandibulei fără a exercita presiuni pe țesuturile moi ale gîtului, orientînd mandibula în sus și înapoi. Policele ambelor mîini se așează prementonier în dreptul simfizei, astfel încît vîrful lor să se atingă fără a produce presiuni dureroase pe părțile moi exercitînd presiune ușor în jos și înapoi. Se imprimă mandibulei mișcări de închidere și deschidere de amplitudine redusă (2-3 mm) invitînd pacientul la relaxare și colaborare. Autorul este împotriva contactului dentar în fazele terminale, cel puțin la început, deoarece interferențele ocluzale activează spasmele musculare, duc la dureri și deviează mandibula de la relația centrică. Se repetă mișcarea pînă se simte absența oricărei opoziții din partea pacientului. O presiune dirijată spre înapoi și superior determină mandibula să basculeze în jurul inserției ligamentare, determinînd coborîrea condilului în cavitatea glenoidă.

Tehnica Jankelson

In scopul obținerii relației miocentrice Jankelson recomandă utilizarea miomonitorului - sistem electronic care dezaferentează reflexele propriocetive anormale, încercînd să inducă relația miocentrică prin excitații gradate ca intensitate, durată, forma implusurilor.

Pornind de la lucrările lui Jankelson și bazîndu-ne pe o concepție de construcție proprie, am realizat în clinica noastră un stimulator electric tranzistorizat care permite obținerea parametrilor miomonitorului Jankelson, cu posibilitatea de cuplare a aparatului la electromiograful Medicor - 21, permițînd controlul obținerii relației miocentrice precum și studiul manifestărilor bioelectrice evocate prin stimularea respectivă. Electrozii activi se așează în zonele preauriculare, fiind fixați cu benzi de leucoplast, iar electrodul indiferent se așează în regiunea occipitală (după ce pielea a fost degresată), pacientul fiind în poziție șezîndă. Se reglează mai întîi tensiunea în funcția de rezistența individuală dreapta-stînga cu ajutorul potențiometrelor, apoi se determină relația miocentrică. Aplicarea stimulilor bilaterali făcîndu-se la intervale mari (1,2 milisec) este exclusă oboseala musculară. Conectarea treptată la tensiuni din ce în ce mai ridicate și pauzele dintre comutări, fac manevra insesizabilă de către pacient. Căderea ritmică şi bilaterală a impulsurilor duce la îndepărtarea reflexelor proprioceptive, la dezaferentarea lor, mandibula fiind treptat adusă în poziţie miocentrică prin contracţia uşoară echilibrată a muşchilor mobilizatori. Această poziţie, singura fiziologică, nu este influenţată de denivelările planului de ocluzie. Scurgerea impulsurilor de la electrozii preauriculari spre electrodul indiferent duce la încălzirea în profunzime a muşchilor. Căldura produce vasodilataţie, ajutînd la drenarea produşilor de catabolism, îndepărtînd oboseala şi durerea.

La pacienţii cu edentaţie parţial întinsă sau cu edentaţie totală, neexistînd suficiente contacte dento-dentare pentru determinarea relaţiei centrice utilizăm machetele de ocluzie. Pierderea treptată a dinţilor pînă la edentaţia totală prin dispariţia reperelor dentare şi destrămarea reflexelor neuro-musculare dobîndite, de poziţionare centrică a mandibulei, duc la instabilitatea mandibulară prin modificările morfologice, funcţionale şi clinice.

In funcţie de gravitatea cazului se mai pot utiliza şi metode paraclinice pentru a constata centricitatea unei relaţii mandibulo-craniene: tomografia articulaţiei temporo-amdibulare, electromiografia muşchilor mobilizatori, mandibulokineziografia, gnatosonia.

Uneori factorii clinici conduc la modificări importante ale componentelor sistemului stomatognat şi în primul rînd la nivelul articulaţiei temporo-mandibulare, ceea ce complică sau face imposibilă determinarea relaţiei centrice. De fapt însăşi multitudinea metodelor de determinare demonstrează relativitatea acestei relaţii mandibulo-craniene care rămîne totuşi cea mai stabilă. Silvermann o denumea atît de plastic drept o "himeră a stomatologului". Iată de ce considerăm definiţia relaţiei centrice drept o expresie a unei situaţii clinice ideale pe care tindem să o obţinem prin examenele clinice şi tratamentele pe care le efectuăm. Centricitatea condililor nu este totdeauna posibilă din cauza asimetriilor morfologice, a uzurii componentelor osoase ale articulaţiei temporo-mandibulare. In asemenea cazuri relaţia centrică la nivel articular se poate înlocui cu plasarea condililor mandibulari în treimea postero-superioară a versantului articular - fără a fi forţaţi - cu un spaţiu interarticular de aproximativ 2,5 mm.

Verificarea reperelor relaţiei centrice.

După determinarea relaţiei centrice prin una din metodele amintite, se verifică corectitudinea determinării prin mijloace clinice şi paraclinice. Metoda clinică de determinare a reperelor relației centrice presupune controlul poziției mandibulei față de craniu la nivel articular,muscular, osos și ocluzal:

– reperul muscular urmărește decelarea prin palpare a contracției musculare echilibrate a grupelor musculare manducatoare;

– reperul articular – plasarea centrică a condililor în cavitatea glenoidă se controlează prin palpare utilizînd ambele metode cunoscute (condilul se află la 13 mm de marginea tragusului pe linia tragus-unghiul extern al ochiului);

– se verifică egalitatea distanței gonion-zygion de partea dreaptă cu cea de partea stîngă, precum și distanța gonion-condilion, în mod normal existînd o simetrie dimensională. În basculările mandibulei la distanțe gonioncondilion egale corespund distanțe gonion-zygion inegale. Acest reper poate avea semnificația unei dimensiuni verticale posterioare.(V. Burlui);

– reperul osos presupune existența unei distanțe gnation-subnazale convenabile (egală cu etajul mijlociu)demonstrată prin una din metodele antropometrice cunoscute. Linia mediană mandibulară trebuie să corespundă cu planul medio-sagital al feței. Dimensiunea verticală fără corelarea sa cu celelalte repere în relația posturală și relația centrică nu are nici o valoare clinică;

– reperul dentar ocluzal urmărește contactele dento-dentare realizate în relație centrică. Contactele dento-dentare realizate în relație centrică pot asigura o ocluzie de intercuspidare maximă realizînd point – centric, sau o ocluzie normală cu contacte multiple stabile, dar nu maximale în cazul unui long-centric. Există și cazuri în care contactele dento-dentare realizează o ocluzie care deși este centrică nu îndeplinește condițiile de normalitate a ocluziei. Datorită intercondiționării dintre relația centrică și ocluzia centrică, examenul ocluziei în relație centrică este obligatoriu, chiar dacă relația centrică reprezintă un raport interosos între craniu și mandibulă (la edentatul total se poate realiza independent de ocluzia centrică). Dorința practicianului trebuie să fie aceea de a face să corespundă la o relație centrică normală o ocluzie centrică echilibrată ceea ce asigură stabilitatea relației centrice.

Restaurarea morfologică și funcțională a relației centrice trebuie să constituie obiectivul fundamental al oricărei intervenții terapeutice asupra sistemului stomatognat, deoarece realizarea acestei relații presupune condiții morfologice și funcționale normale la nivelul tuturor componentelor sistemului

3. RELATIA DE OCLUZIE

Relaţia de ocluzie este suma rapoartelor interarcadice în contact static şi dinamic. Contactul ocluzal este independent de relaţia mandibulo-craniană.

a. Dezvoltarea ocluziei

Filogenetic ocluzia s-a dezvoltat odată cu apariţia dinţilor. Se descriu trei moduri de ocludare: ocluzia intercalată, ocluzia intercalată-angrenată şi ocluzia prin intercuspidare.

Ocluzia intercalată (la reptile) se realizează prin pătrunderea dinţilor conici inferiori în spaţii maxilare libere şi invers. Ocluzia este blocată, mandibula realizînd numai mişcări de închidere şi deschidere.

Ocluzia intercalată-angrenată, prezentă la marsupiale se realizează în zona anterioară prin intercalare, iar în zona posterioară prin angrenare.

Ocluzia prin intercuspidare se întîlneşte la simiene. Mamifere cunosc trei feluri de ocludare: ocluzia prin tocare (la carnivore) unde predomină mişcările verticale, cuspizii fiind înalţi; ocluzia prin frecare (la rumegătoare) în care predomină mişcările mandibulare de lateralitate, cuspizii fiind aplatizaţi şi ocluzia cu mişcări de propulsie predominente la rozătoare.

La om întîlnim aceleaşi stereotipuri funcţionale, dar nu exclusive: stereotipul tocător, stereotipul frecător şi stereotipul intermediar.

Ontogenetic ocluzia cunoaşte numeroase etape evolutive care întîlnesc interferarea unor factori aderenţi conducînd la apariţia a nenumărate malocluzii. La noul născut arcadele alveolare edentate sînt în raport "capac de cutie", arcul maxilar edentat circumscrie arcul mandibular. Absenţa tamponului ocluzal apropie mandibula de maxilar. Erupţia primilor dinţi de lapte în zona anterioară a arcadei asigură stabilizarea mandibulei în sens antero - posterior. Erupţia primilor dinţi are importanţă în stabilirea reflexelor parodonto-musculare care controlează poziţia mandibulo - craniană. Erupţia molarilor de lapte la 18 luni realizează prima înălţare a ocluziei şi primul angrenaj intercuspidian. Odată cu erupţia primilor dinţi de lapte ia sfîrşit perioada de formare a ocluziei temporare. Ocluzia temporară cunoaşte modificări fiziologice cum ar fi: abraziunea fiziologică, creşterea şi dezvoltarea maxilarelor cu apariţia tremelor. Ocluzia definitivă apare odată cu erupţia dinţilor permanenţi cînd mandibula se stabilizează definitiv față de craniu. La vîrsta de 6 ani are loc a doua înălțare a ocluziei prin erupția incisivilor și a primilor molari definitivi. In jurul vîrstei de 12 ani erupția molarilor permanenți determină înălțarea definitivă a ocluziei. La subiectul adult, ocluzia înregistrează modificări legate de pierderea punctelor de contact și a stopurilor centrice prin leziuni odontale, parodotale, edentație.

b. Parametrii ocluziei statice

Morfologia ariilor ocluzale. Ariile ocluzale maxilare și mandibulare se formează din succesiunea suprafețelor ocluzale ale fiecărui dinte în parte. Fiecare coroană dentară participă la formarea ariei de ocluzie, prin porțiunea sa de contact posibil cu dinții antagoniști. In mod normal, într-o arcadă armonios dezvoltată aria ocluzală maxilară anterioară, se constituie din suprafața înclinată a fețelor palatinale a frontalilor, în ocluzia cap la cap îngustîndu-se la o singură linie. Anormal, aria ocluzală se poate extinde pe fața vestibulară a frontalilor maxilari în ocluzie inversă. Suprafața de ocluzie în zona frontală este arcuită și îngustă (datorită adaptărilor pentru procesul de incizie-sfîșiere). Aria ocluzală posterioară se lărgește atingînd maximum în zona primului molar maxilar, prezentînd un relief caracteristic datorită cuspizilor adaptați la fărîmițare și măcinare. Premolarii sînt prevăzuți cu cîte doi cuspizi (vestibular și lingual), iar molarii prezintă patru cuspizi, doi vestibulari, doi orali (molarul de 6 ani mandibular prezentînd trei cuspizi vestibulari și doi orali). Fiecare cuspid prezintă un vîrf și doi versanți, vestibular și lingual, iar suprafața vestibulară a cuspizilor vestibulari și cea orală a cuspizilor orali este convexă în toate sensurile, iar între aceste suprafețe se află un șanț de descărcare. Suprafața linguală a cuspizilor vestibulari și suprafața vestibulară a celor orali este formată din pante angulate, creînd versante mediale și distale, iar cuspizii sînt separați prin șanțuri de-a lungul cărora se pot întîlni fosete (centrale, marginale). Cuspizii sînt uniți prin creste de smalț care se orientează diagonal pe fața ocluzală, iar la limita mezială și distală a fețelor ocluzale se găsesc crestele marginale.

Aria ocluzală mandibulară este aproape identică cu aria maxilară, cu deosebirea că este mai îngustă în zona frontală, depășind lățimea celei maxilare la nivelul primului molar.

Zonele de contact funcțional cu antagoniștii sînt reprezentate la maxilar de vîrful cuspidului, toată suprafața ocluzală și baza cuspidului oral, iar la mandibulă de baza cuspidului vestibular, suprafaţa ocluzală şi vîrful cuspidului lingual.

In plan orizontal ambele arii ocluzale au o formă identică cu cea a arcadelor dentare şi pot fi naturale, absente, mixte sau artificiale. De asemenea pot apare complete sau incomplete (continue sau discontinue), scurtate sau întrerupte prin diastemă, treme, leziuni odontale, edentaţie.

Cuspizii de sprijin stabilesc rapoarte statice de ocluzie şi prin poziţia, integritatea lor asigură stabilitatea ocluziei şi a dimensiunii verticale. Se împart în două grupe maxilară şi mandibulară:

- cuspizii palatinali maxilari contactează cu fosetele distale ale premolarilor şi fosetele centrale ale molarilor cu excepţia celui de-al doilea cuspid palatinal maxilar care contactează cu ambrazura antagoniştilor;
- cuspizii vestibulari mandibulari dreapta şi stînga, realizează stopuri centrice (contacte statice între cuspidul de sprijin şi suprafaţa de contact în relaţie centrică). Aceştia contactează cu ambrazura (creasta marginală)antagoniştilor, exceptînd cel de-al doilea cuspid vestibular mandibular care contactează cu foseta centrală a molarului maxilar corespunzător;
- grupul incizal mandibular, realizează stopuri centrice anterioare între marginea incizală a incisivilor şi caninilor mandibulari şi feţele palatine ale frontalilor maxilari.

Cuspizii de sprijin pot fi naturali, artificiali, micşti, ei putînd fi caracterizaţi printr-o cuspidare accentuată, medie, ştearsă datorită abraziunii sau absenţei modelajului ocluzal; ei pot fi de asemenea integri sau desfiinţaţi de leziuni odontale coronare sau edentaţie.

Cuspizii de ghidaj participă la realizarea mişcării de lateralitate stîngă şi dreaptă. Se descriu două grupe:

- cuspizii linguali mandibulari care glisează pe panta palatinală a cuspizilor vestibulari maxilari;
- cuspizii vestibulari maxilari care glisează pe panta orală a cuspizilor linguali mandibulari.

Cuspizii de ghidaj prezintă caracteristici asemănătoare cu cele ale cuspizilor de sprijin cărora li se adaugă înclinarea pantei cuspidiene ce apare verticală, medie sau orizontală.

Există încă o zonă de ghidaj - ghidajul anterior -

realizat din alăturarea feţelor palatinale ale incisivilor maxilari, situaţi sub o anumită înclinare faţă de planul orizontal ceea ce imprimă o anumită înclinare traiectoriei de mişcare a incisivilor mandibulari faţă de cei maxilari, traiectorie denumită traiectorie incisivă. (Fig.nr. 8).



Fig. nr. 8

Trebuie făcută diferenţa între panta retroincisivă care are un caracter pur morfologic și traiectoria incisivă care este o rezultantă a combinării factorilor morfologici cu factorii funcţionali - ambele caracterizînd ghidajul anterior -. Traiectoria incisivă depinde de angularea implantării incisivilor maxilari, conformaţia feţelor palatinale, raportul între overjet şi overbite, curbura arcadei în zona frontală, concavitatea feţelor palatine. Panta retroincisivă se poate caracteriza prin următoarele aspecte: continuă sau discontinuă (în leziuni odontale, treme, diastemă, edentaţie), este naturală, mixtă, artificială, cu înălţime variabilă, cu înclinare verticală, medie sau orizontală, cu cingulum puternic sau şters.

Curba de ocluzie sagitală (Spee) este dată de succesiunea vîrfurilor cuspizilor laterali în plan sagital. (Fig.nr. 9).

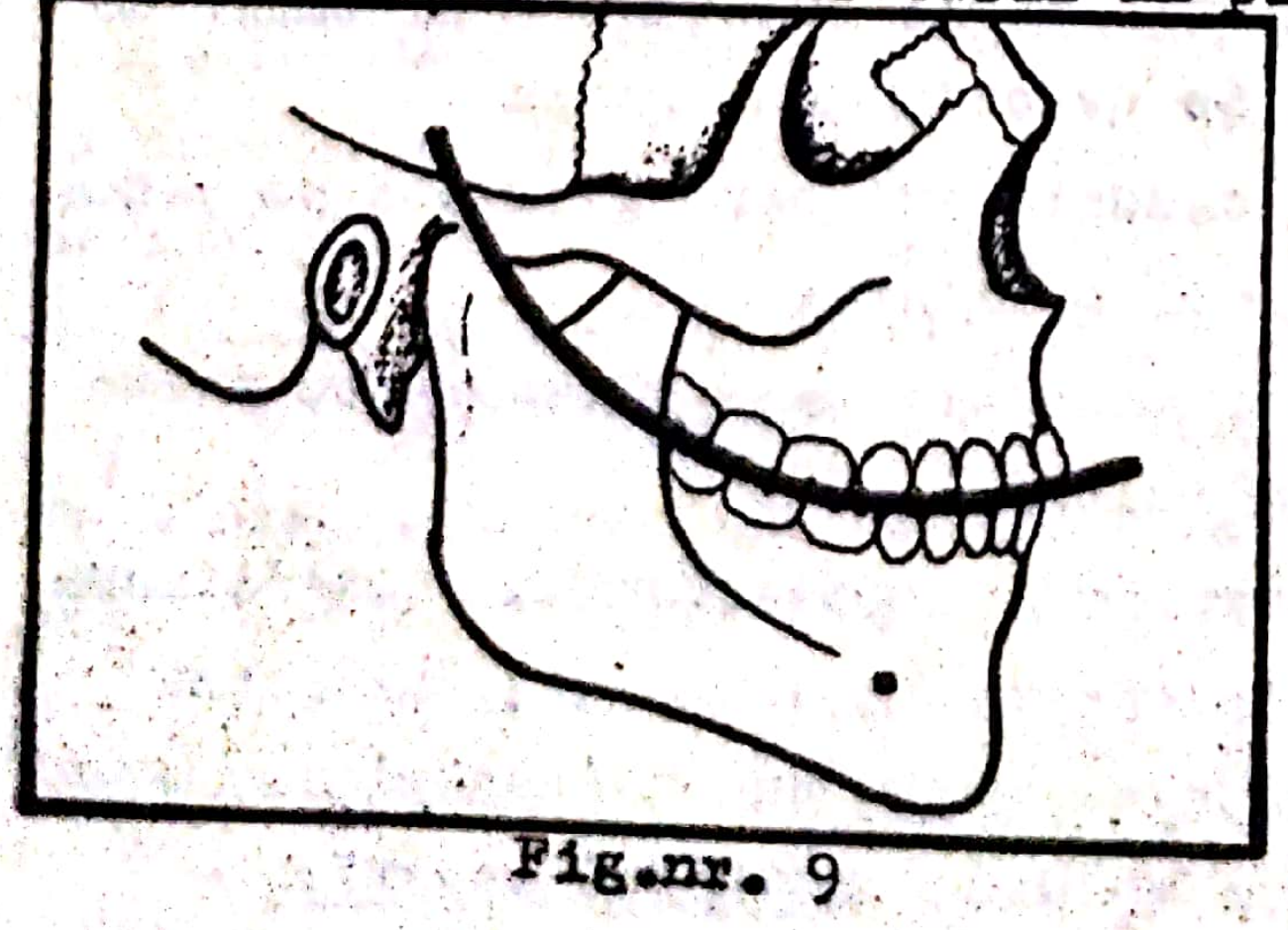

Fig.nr. 9

Profunzimea maximă a curbei sagitale se află la nivelul primului molar, iar centrul într-un punct situat la 3 cm posterior de nazion (crista-galli). Curbele sagitale de ocluzie sînt concave la mandibulă şi convexe la maxilar. In situaţii patologice pot fi accentuate orizontale, neregulate sau inversate. Intr-o ocluzie normală curbele sagitale de ocluzie sînt simetrice în cele două zone laterale. Este eronată opinia unor autori care consideră că existenţa curbei lui Spee, prin posibilitatea de contact posterior ar duce la protecţia parodontală. Contactele posterioare în mişcarea de propulsie duc la transformarea pîrghiei mandibulare într-o pîrghie de gradul II traumatizantă. Contactul posterior duce la suprasolicitarea articulaţiei temporo-mandibulare, iar atunci cînd contactul este deosebit de puternic se produce o supraîncărcare molară şi prin epuizare, parodontopatie marginală. In mod normal, la dentat, prin mişcarea de propulsie necesară inciziei, arcadele sînt aduse în poziţie cap la cap, lăsînd un spaţiu de inocluzie distală (fenomenul Cristhensen - sagital).

Curba de ocluzie transversală (Monson şi Willain).(Fig.nr.10)

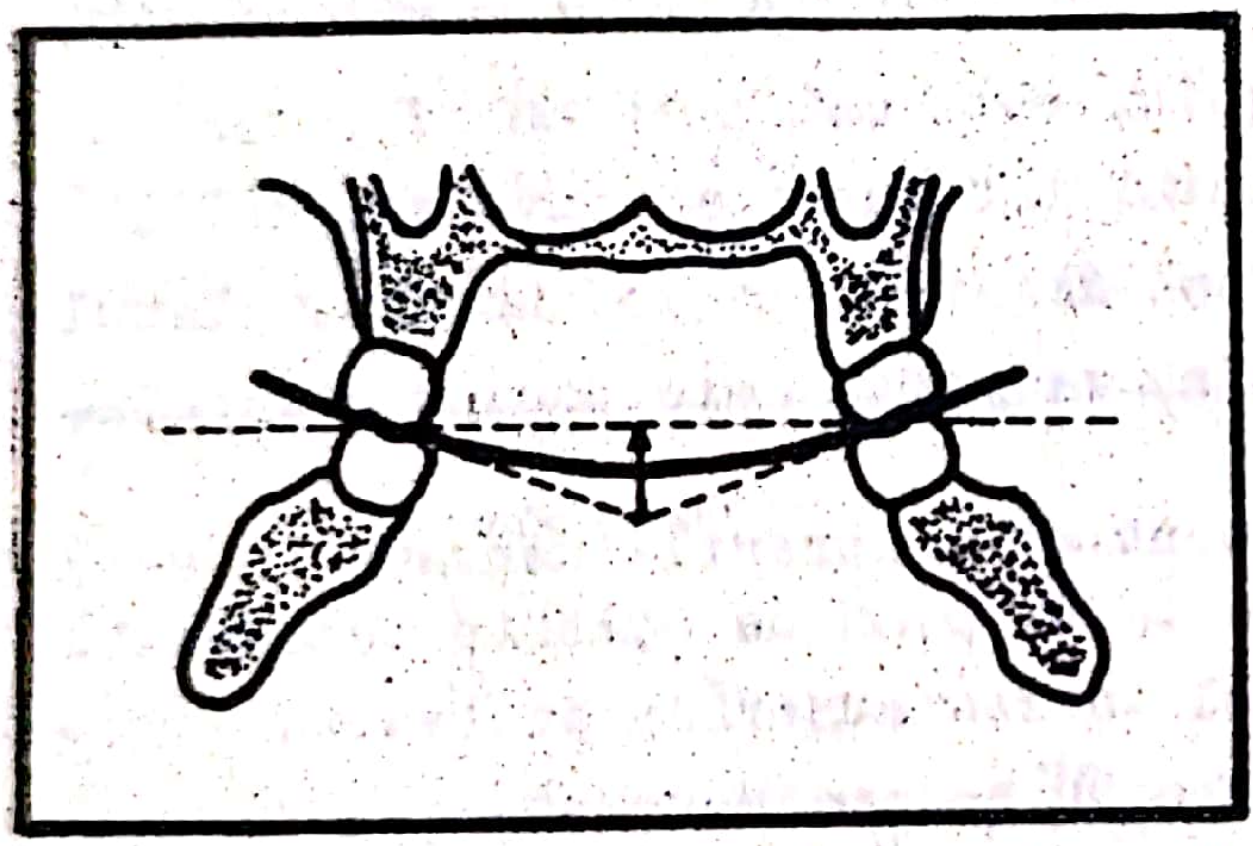

Fig.nr. 10

Privită în plan frontal, suprafaţa de ocluzie este înclinată în zona laterală - molarii mandibulari spre lingual, iar molarii maxilari spre vestibular - astfel încît vîrfurile cuspizilor vestibulari şi orali ai dinţilor laterali se află pe aceeaşi curbă cu centrul în crista galli (curba lui Monson şi Willain). Si curba transversală poate fi normală, accentuată, orizontală sau inversată. Este cunoscut că prin mişcarea de lateralitate a mandibulei se stabilesc contacte pe partea activă în timp ce pe partea de balans nu există nici un punct de sprijin cu excepţia celui articular, deci este prezent un spaţiu de inocluzie laterală (fenomenul Cristhensen lateral). Existenţa contactelor pe partea de balans are un efect cît se poate de nociv asupra componentelor sistemului stomatognat. Efectul compensator al curbelor de ocluzie sagitală şi transversală este prezent la arcadele artificiale, traducîndu-se printr-o stabilitate dinamică a aparatelor protetice mobile totale, datorită punctelor de contact meziale şi distale în mişcarea de protruzie şi a contactelor de partea activă şi inactivă în mişcarea de lateralitate.

Curbura frontală poate fi accentuată, medie sau aplatizată. Este important de a fi respectat gradul de curbură în restaurările protetice ale edentației frontale sau edentației totale.

Planul de ocluzie coarda arcului de cerc ce reprezintă curba de ocluzie pe o hemiarcadă, împreună cu coarda arcului de ocluzie pe cealaltă arcadă reprezintă planul de ocluzie. (Fig.nr.11). Pentru Lejoyeux, planul de ocluzie este un plan convențional care trece prin marginea inferioară a celor doi incisivi centrali superiori și vîrful cuspidului distal al molarului II. Nu trebuie confundat cu aria ocluzală care este un plan real, realizat din succesiunea suprafețelor ocluzale. Planul de ocluzie este un plan imaginar cu înclinare variabilă formînd cu orizontala un unghi de 17°.

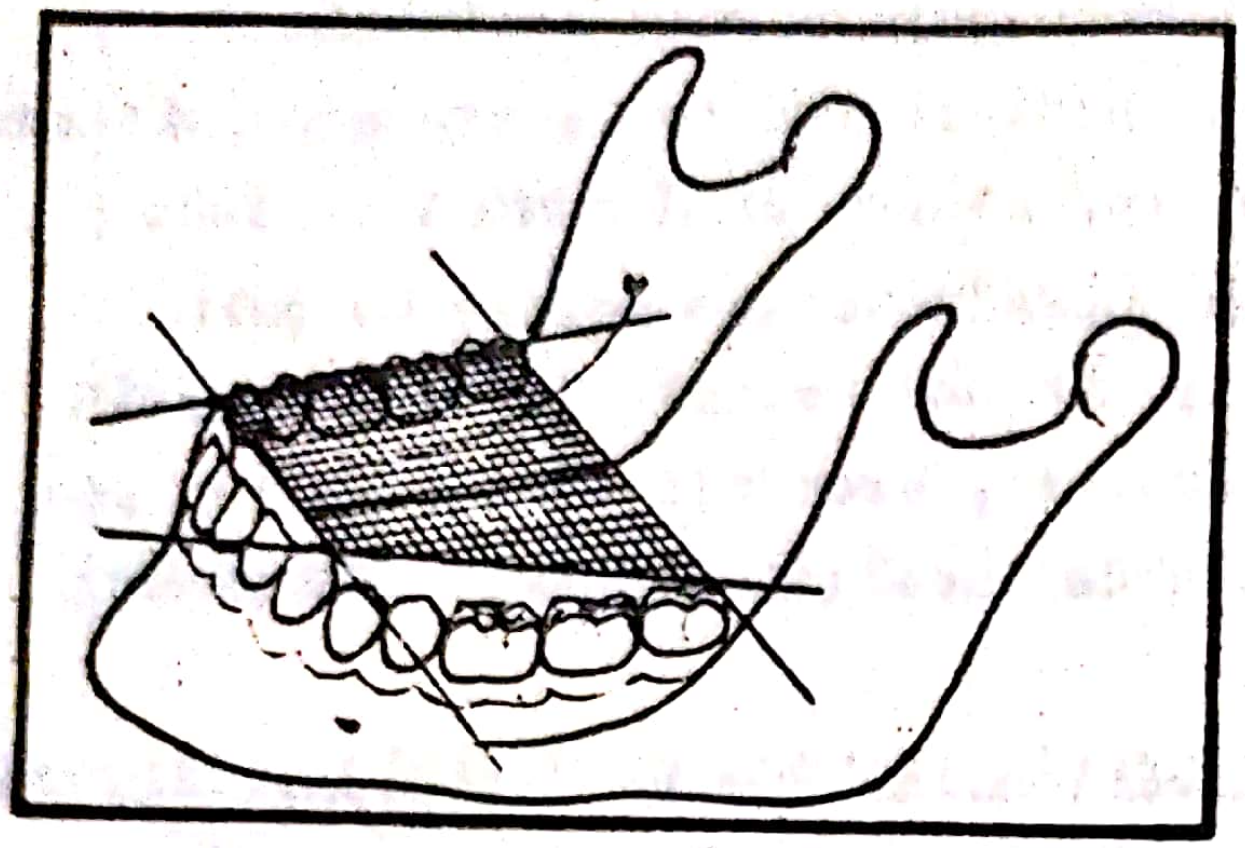

Fig.nr.11

In retrogenii (profil convex) unghiul este mai mare de 17°, iar în ocluzii inverse planul este orizontal sau înclinat invers (profil concav) deci este mai mic de 17° sau negativ. In mod normal, planul de ocluzie este armonios atunci cînd respectă cele două curbe ocluzale în mod individualizat.

Pierderea punctului de contact, migrările dentare în sens vertical sau orizontal pot conduce la un plan de ocluzie denivelat. Refacerea armoniei planului ocluzal în restaurările protetice reprezintă o etapă obligatorie peste care nu se poate trece.

c. Tipuri de ocluzie.

Varietatea pozițiilor de contact dintre cele două arcade este în același timp limitată de articulația temporo-mandibulară și ligamentele sale, ceea ce ne determină să considerăm că nu există o infinitate de poziții de ocluzie cum spun unii autori, ci o multitudine de poziții de ocluzie.

Ocluzia de intercuspidare maximă.

Atunci cînd intercuspidarea cuprinde un număr maxim de contacte de ocluzie poartă denumirea de intercuspidare maximă. Dat fiind faptul că arcadele alveolo-dentare pot avea raporturi variate cu baza osoasă care le susține, este posibil ca intercuspidarea maximă să aibă loc în poziții mandibulo-craniene excentrice.

Ocluzia centrică.

Ocluzia în relație centrică se numește ocluzia centrică. Atunci cînd coincide cu intercuspidarea maximă, ocluzia centrică prezintă următoarele repere (E. Costa):

_reperul dentar - orice dinte exceptînd incisivii centrali-inferiori şi molarii de minte vin în contact cu doi antagonişti; Dinţii maxilari se află în poziţie distalizată faţă de cei mandibulari datorită dimensiunii reduse a incisivilor inferiori; arcada maxilară circumscrie arcada mandibulară; cuspidul mezio-vestibular al molarului de 6 ani maxilar se proiectează între cuspidul mezio-vestibular şi medio-vestibular al primului molar mandibular; liniile mediane ale celor două arcade se află în acelaşi plan; feţele distale ale ultimilor molari maxilari şi mandibulari se găsesc în în acelaşi plan frontal;

- reperul osos şi articular fixează mandibula în plan sagital, orizontal şi frontal prin poziţia centrică a mandibulei faţă de craniu, dar la o dimensiune corectă verticală a etajului inferior;

- reperul neuromuscular presupune controlul neuro-reflex al relaţiei centrice printr-o echilibrare a contracţiei musculare.

Coincidenţa intercuspidării maxime cu relaţia centrică şi asigurarea unei ocluzii centrice este întîlnită în 10-15 % din cazuri, ea fiind denumită "point-centric". (Fig.nr.12). La 85-95 % din subiecţi există o neconcordanţă a relaţiei centrice cu intercuspidarea maximă purtînd numele de "long-centric". Long-centric-ul este normal atunci cînd se află între 0,2 - 1,75mm şi se datoreşte unei lunecări anterioare condiliene şi articulare (de la relaţia centrică la intercuspidarea maximă). Există o libertate a mandibulei de cca. 1 mm, realizîndu-se astfel "wide-centric"; combinarea la acelaşi subiect a long-centric-ului cu wide-cetric-ul realizează "freedom-in centric", adică o libertate în zona poziţiei centrice. Mario Spirgi a reprezentat toleranţa centrică a ocluziei normale printr-un triunghi cu baza posterioară (1 mm şi înălţimea 0,2 - 1,7 mm). Practic în cavitatea orală se determină contactele dento-dentare în intercuspidare maximă cu hîrtie de articulaţie, apoi contactele dento-dentare în relaţie centrică, deci ocluzia centrică

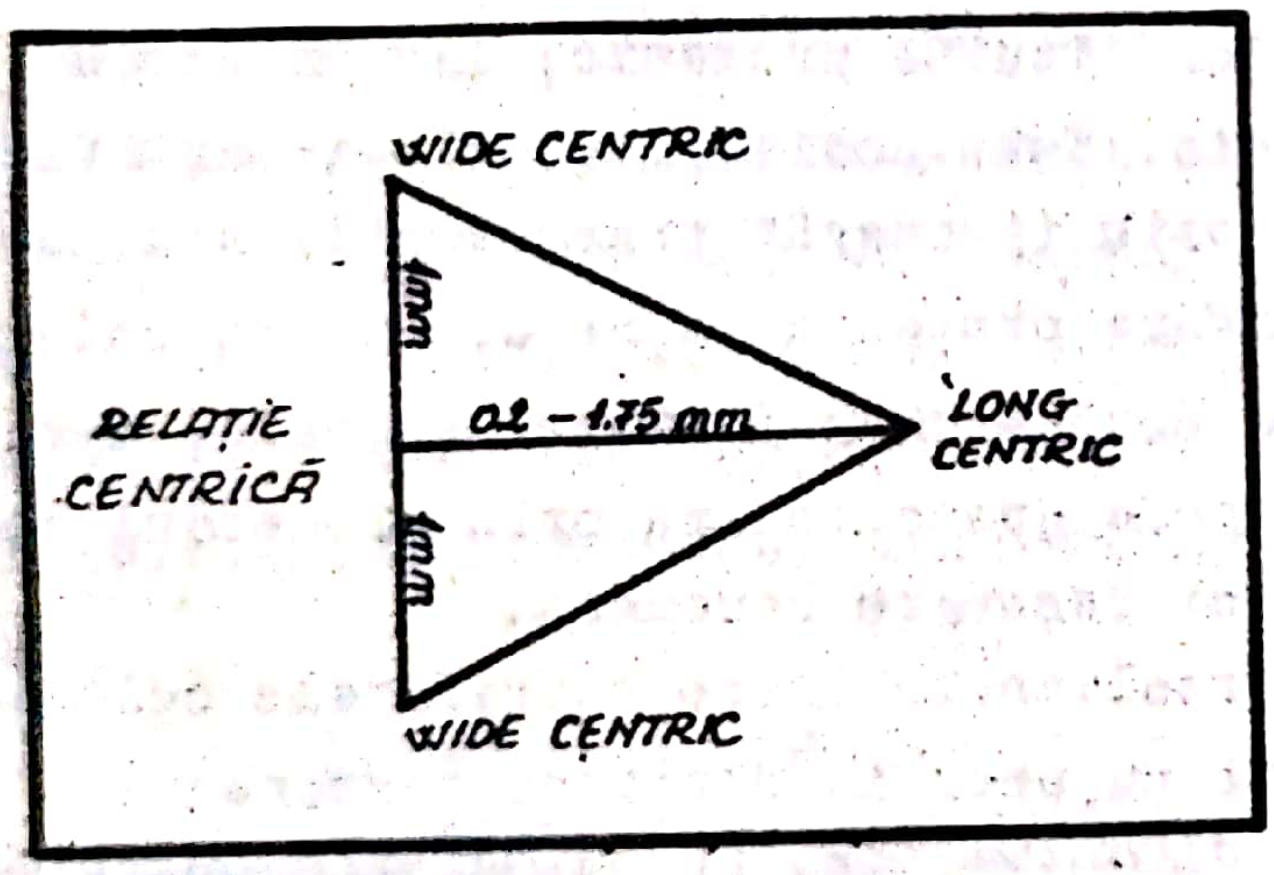

Fig.nr. 12.

cu hîrtie de articulaţie de culoare diferită. Coincidenţa punctelor de contact dintre cele două poziţii (cele două culori), ne conduce la point-centric. Distanţa dintre punctele de contact din intercuspidarea maximă şi ocluzie centrică în sens antero-posterior între 0,2-1,7 mm este normală în long-centric, iar în sens lateral de 1 mm în wide-cetric. Orice poziţie de intercuspidare maximă cu mandibula plasată în limitele triunghiului de toleranţă ocluzală a lui Spirgi este considerată normală, iar depăşirea acestor limite este anormală - malocluzie -.

Ocluzia habituală.

Ocluzia habituală este ocluzia de convenienţă, de confort care păstrează rapoarte de intercuspidare maximă a arcadelor dentare în poziţie centrică sau în poziţie excentrică a mandibulei faţă de craniu. Astfel se poate descrie o ocluzie de convenienţă echilibrată şi o ocluzie de convenienţă dezechilibrată.

Tipurile de ocluzie se pot clasifica avînd în vedere şi alte criterii. Putem deci vorbi despre ocluzia naturală, rezultată din angrenajul unor arcade naturale.

Ocluzia artificială sau terapeutică este rezultatul contactelor unor suprafeţe ocluzale artificiale. Sînt situaţii cînd întreaga arie ocluzală este reconstituită protetic, iar în altele refacerea protetică este parţială. Este posibil ca ocluzia artificială să aibă un caracter tranzitoriu (protezări tranzitorii) sau definitiv (tratamentul de consolidare protetică). Se consideră ocluzie artificială şi contactul dintre două arcade dentare naturale, dar care au suferit un proces de remodelare coronară prin procedeul de coronoplastie (Barrelle) numit şi reşapare coronară.

Ocluzia temporară se realizează între suprafaţele ocluzale ale dinţilor temporari. Odată cu erupţia dinţilor permanenţi apare ocluzia mixtă care este înlocuită treptat cu ocluzia definitivă a adultului.

d. Rapoarte ocluzale interarcadice (Angle).

Arcadele dentare în ocluzie centrică se află în anumite relaţii care poziţionează foarte precis arcul mandibular în raport cu cel maxilar putînd fi controlate în cele trei planuri pe baza unor repere (cheia lui Angle).

Plan sagital :

- reper molar - axul cuspidului mezio-vestibular al molarului de 6 ani maxilar se proiectează pe aceeaşi linie cu şanţul intercuspidian dintre cuspidul mezio-vestibular şi centro-vestibular al molarului de 6 ani mandibular. Acest reper ne oferă relaţii normale în clasa I Angle. In clasa II Angle rapoartele sînt distalizate, iar în clsa III Angle rapoartele sînt mezializate;

- reper premolar - deplasarea este realizată cu jumătate de cuspid;
- reper canin - axul vertical al caninului maxilar continuă faţa distală a caninului mandibular. (Fig.nr.13 a). Rapoartele se citesc pe dreapta şi pe stînga.

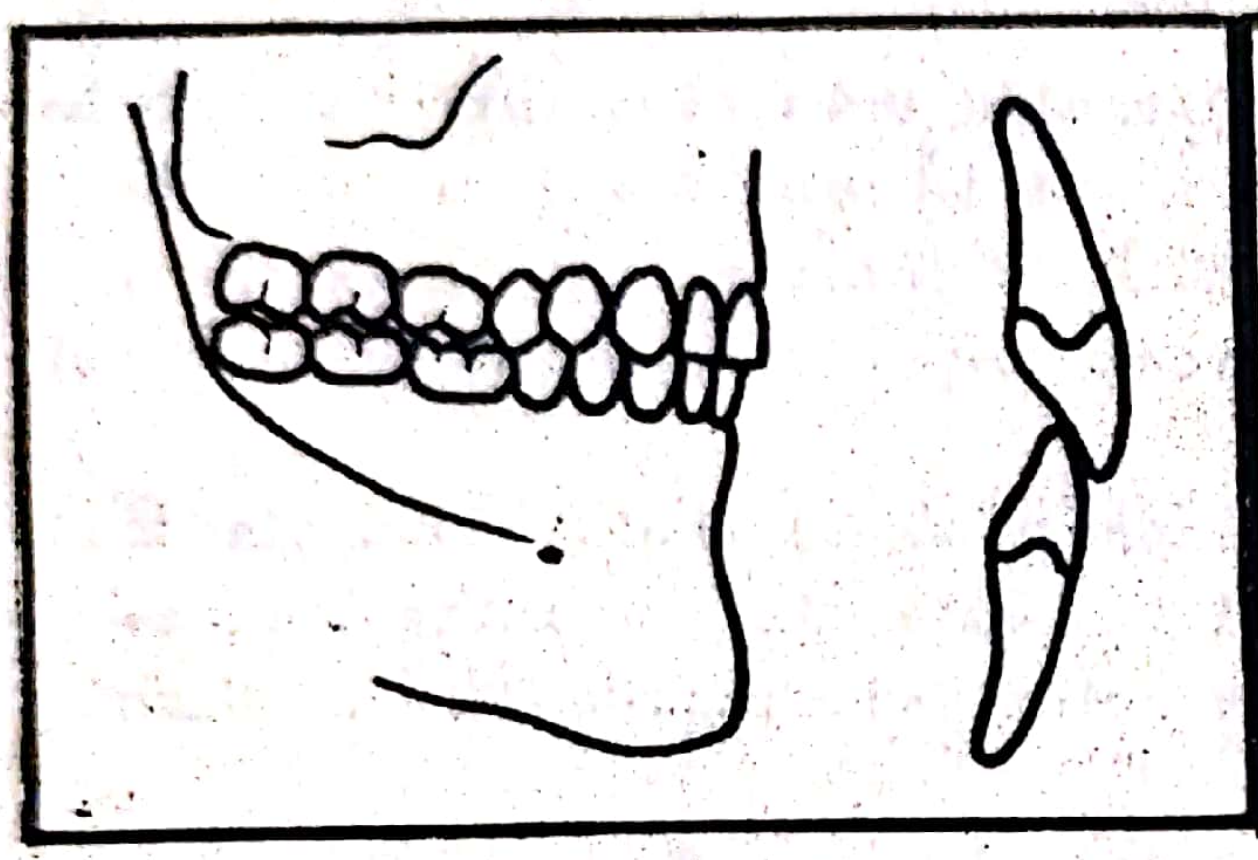

Fig.nr.13 a

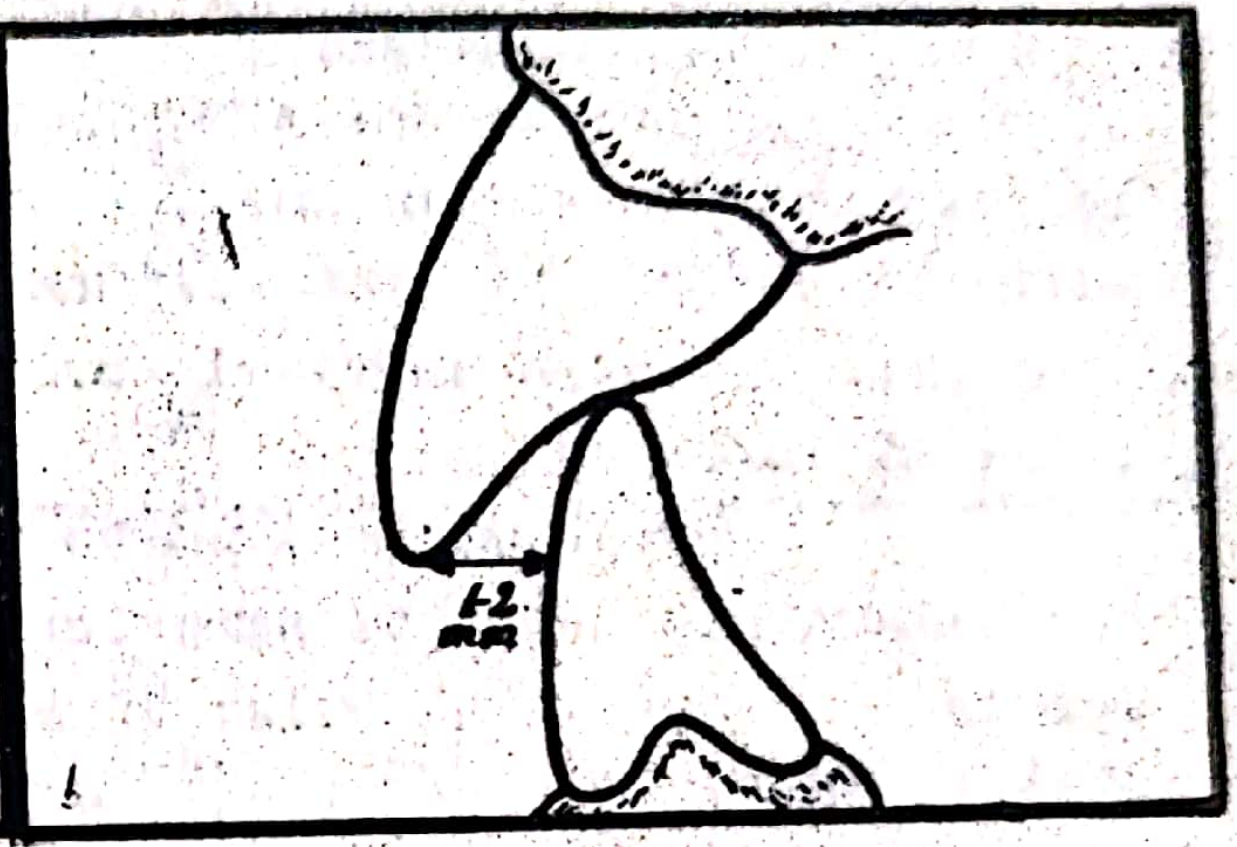

Fig.nr 13 b

- reper incisiv (Fig.nr 13 b) - depăşirea în sens sagital a arcadei frontale mandibulare de către arcada frontală maxilară poartă denumirea de overjet. Normal există un contact strîns (overjet 0) între feţele vestibulare ale frontalilor mandibulari şi cele palatinale ale frontalilor maxilari. Overjetul poate apare crescut în ocluziile distalizate sau negativ în ocluziile inverse frontale.

Planul transversal: -

- reper molar - în mod normal arcada maxilară circumscrie arcada mandibulară cu un cuspid. (supraocluzie laterală). (Fig.nr.14). Anormal întîlnim rapoarte lingualizate, cap la cap (cuspid pe cuspid) şi ocluzie inversă (arcada mandibulară circumscrie arcada maxilară);
- reper canin - normal caninul maxilar circumscrie caninul mandibular.

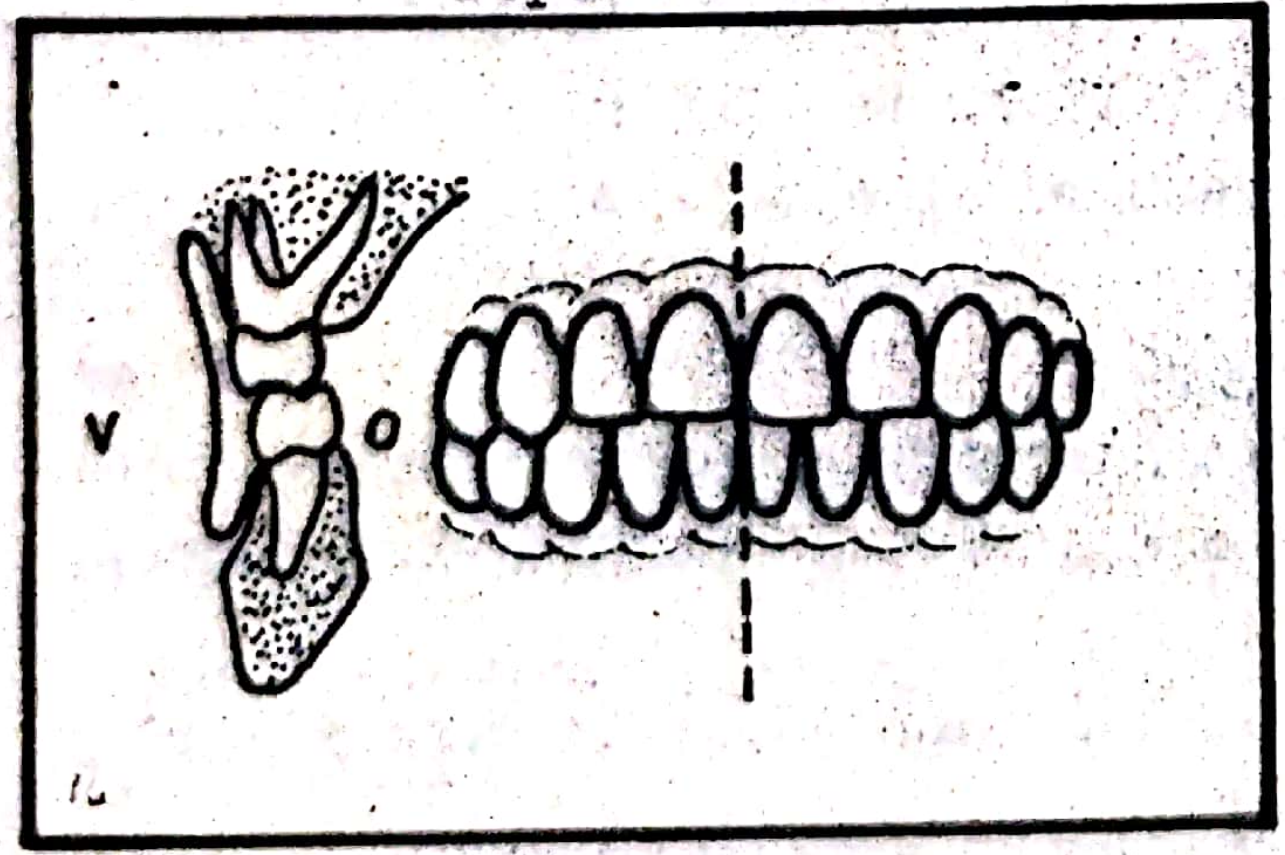

Fig.nr. 14

In mod anormal întîlnim rapoarte lingualizate (cuspidul mandibular este orientat spre oral, iar caninul maxilar spre vestibular pierzînd astfel contactul); cap la cap (canin pe canin) sau angrenaj invers (caninul mandibular circumscrie caninul maxilar);

- reper incisiv - atunci cînd rapoartele sînt normale cele două linii interincisive trebuie să coincidă una cu alta și cu planul medio-sagital al feței; anormal, este prezentă laterodeviația dreaptă sau stîngă (între cele două linii apare o treaptă de deplasare spre dreapta sau stînga).

Plan vertical

In mod normal armonia arcadelor este realizată de curbele de ocluzie (convexe la maxilar, concave la mandibulă). In anumite situații curbele nu sînt responsabile de poziția unui dinte sau a unui grup. In plan vertical verificăm rapoartele ocluzale la nivel molar și incisiv:

- reper molar - poate fi prezentă supraalveolodonția uni- sau bilaterală datorită agresiunii sau extruziei și infraalveolodonție - procesul alveolar nu are potențial osteogenetic să aducă dintele în zona pragului ocluzal;
- reper incisiv (Fig.nr. 15) - gradul de acoperire în plan vertical al incisivilor mandibulari de către cei maxilari, cu ariile ocluzale în contact, poartă denumirea de overbite. Un overbite normal prezintă o acoperire de 1/3 din înălțimea incisivilor mandibulari, iar în ocluzia cap la cap overbitul este 0. Patologic întîlnim ocluzia adîncă (supraalveolodonție frontală și, sau infra alveolodonție laterală); ocluzia deschisă cînd lipsesc contactele dentare și este prezent un spațiu pînă la 2 cm.(mordex apertus).

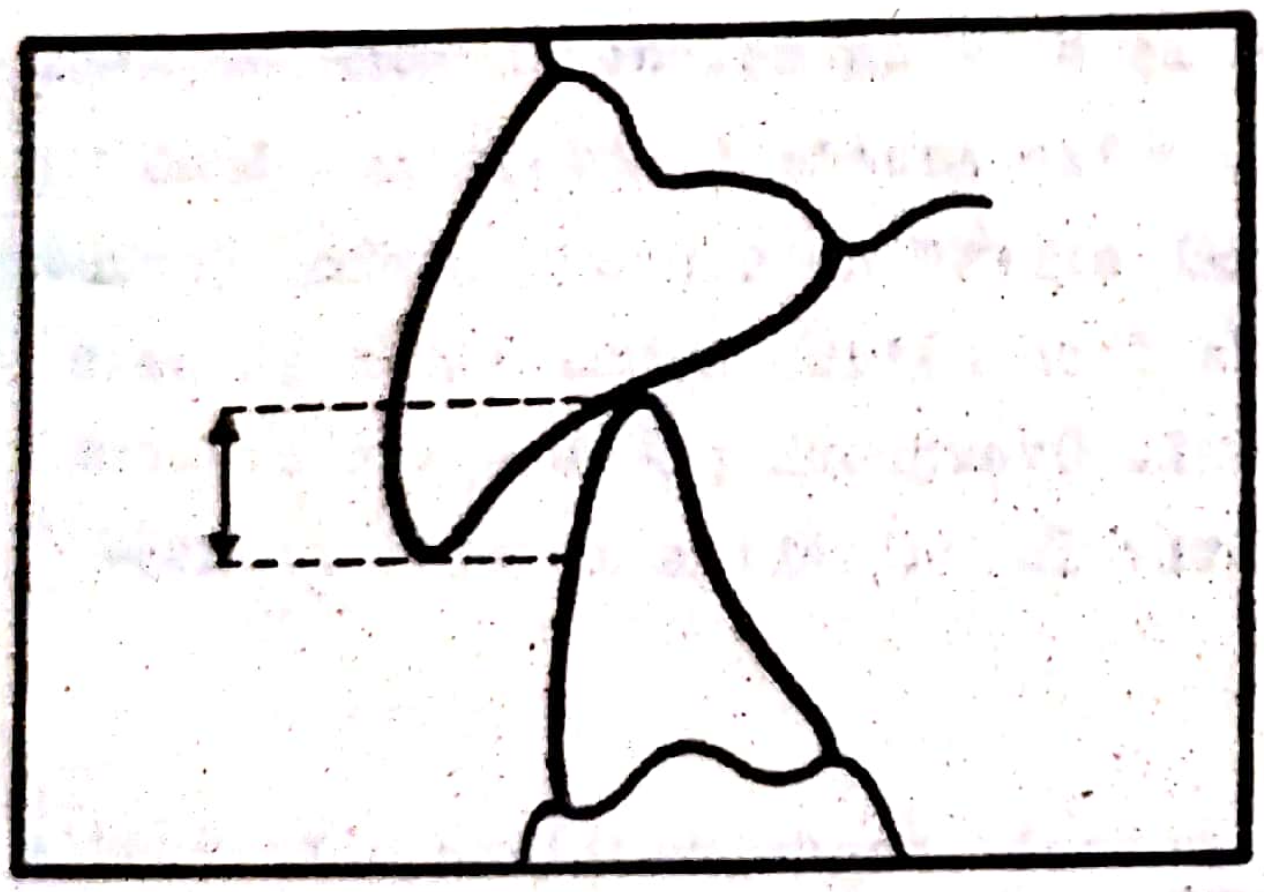

Fig.nr. 15

e. Contacte dento-dentare.

Tipurile de contact normal se pot grupa în trei:

- contact-margine incizală cu suprafața palatinală realizat la nivelul frontalilor;
- contact - vîrf cuspidian cu ambrazură în care vîrful cuspidului de sprijin se angrenează între doi cuspizi antagoniști

contactîd crestele marginale antagoniste (Fig.nr.16 b). Vîrful cuspidului rămîne liber (contactul are loc pe versanţii cuspidului, datorită diferenţei de curbură (curbura vîrfului cuspidian avînd o rază mică faţă de ambrazură)ocluzia nu se blochează;

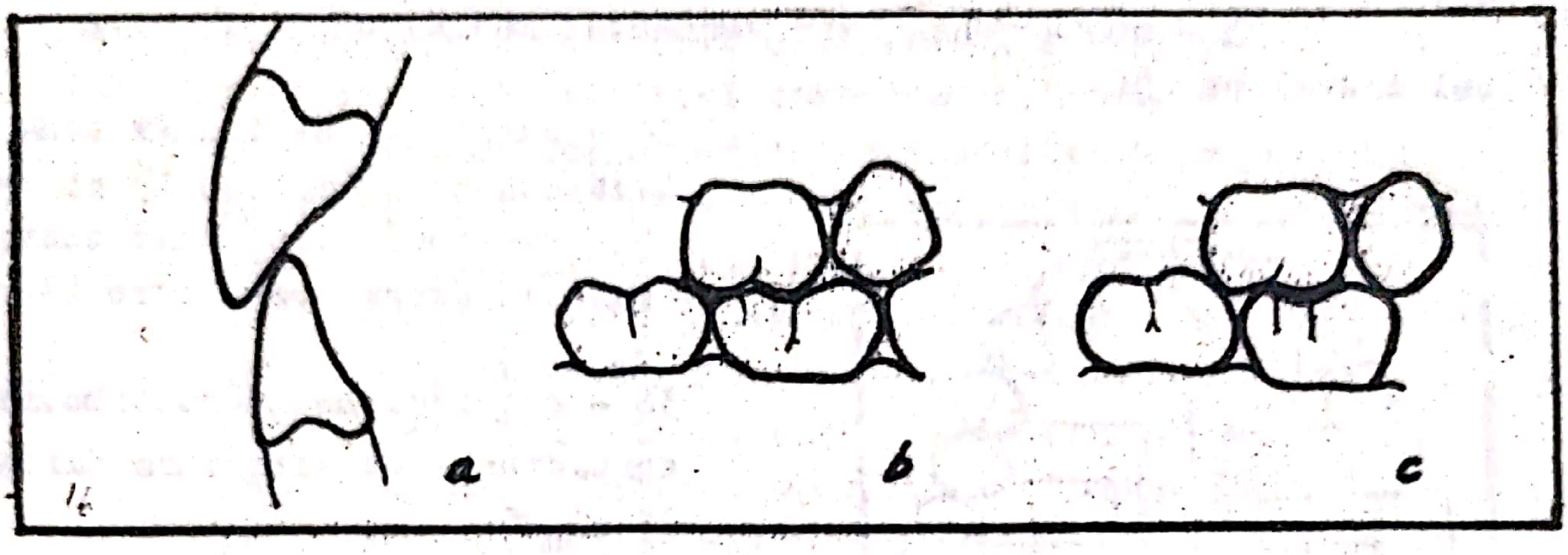

Fig.nr.16a Fig.nr.16b Fig.nr.16c

- contact de tip cuspid fosetă - acest tip de contact nu se face pe toată circumferinţa cuspidului. Vîrful rotunjit al cuspidului împiedică contactul cu profunzimea maximă a fosetei dînd ocluziei libertate (Fig.nr. 16c). Contactul cuspid-fosetă se realizează doar în trei puncte (cuspidul are formă de piramidă cu unghiuri rotunjite). Contactul tripodal (în trepied) oferă libertate ocluziei dinamice, contactele fiind punctiforme (între două suprafeţe curbe) permit o glisare uşoară. Dacă suprafeţele de contact sînt plane realizînd ceea ce se numeşte contact în suprafaţă, forţa de frecare este crescută, iar glisarea mandibulară devine astfel dificilă. Suprafaţa totală a contactelor ocluzale mandibulo-maxilare este de 4 mm^2 (172 contacte).

- contactele efectuate între cele două arcade în poziţie de ocluzie centrică se numesc contacte centrice sau stopuri centrice.

Deseori întîlnim şi alte tipuri de contacte, patologice, ca urmare a malocluziilor constituţionale, malrelaţiilor mandibulo-craniene şi nu rareori sînt prezente contacte patologice iatrogene de tipul cuspid-cuspid, cuspid-pantă cuspidiană. Depistarea şi corectarea acestor contacte este obligatorie în orice reechilibrare ocluzală.

Intr-o ocluzie centrică normală există o localizare precisă a contactelor inerocluzale: (Fig.nr. 17).

31 – marginea incizală contactează cu 2/3 meziale ale feței palatinale 21;

32 – marginea incizală contactează cu 1/3 distală a feței palatinală a lui 21 și cu 2/3 meziale ale feței palatinale 22;

33 – contactează prin versantul mezial cu 22 și prin cel distal cu 23;

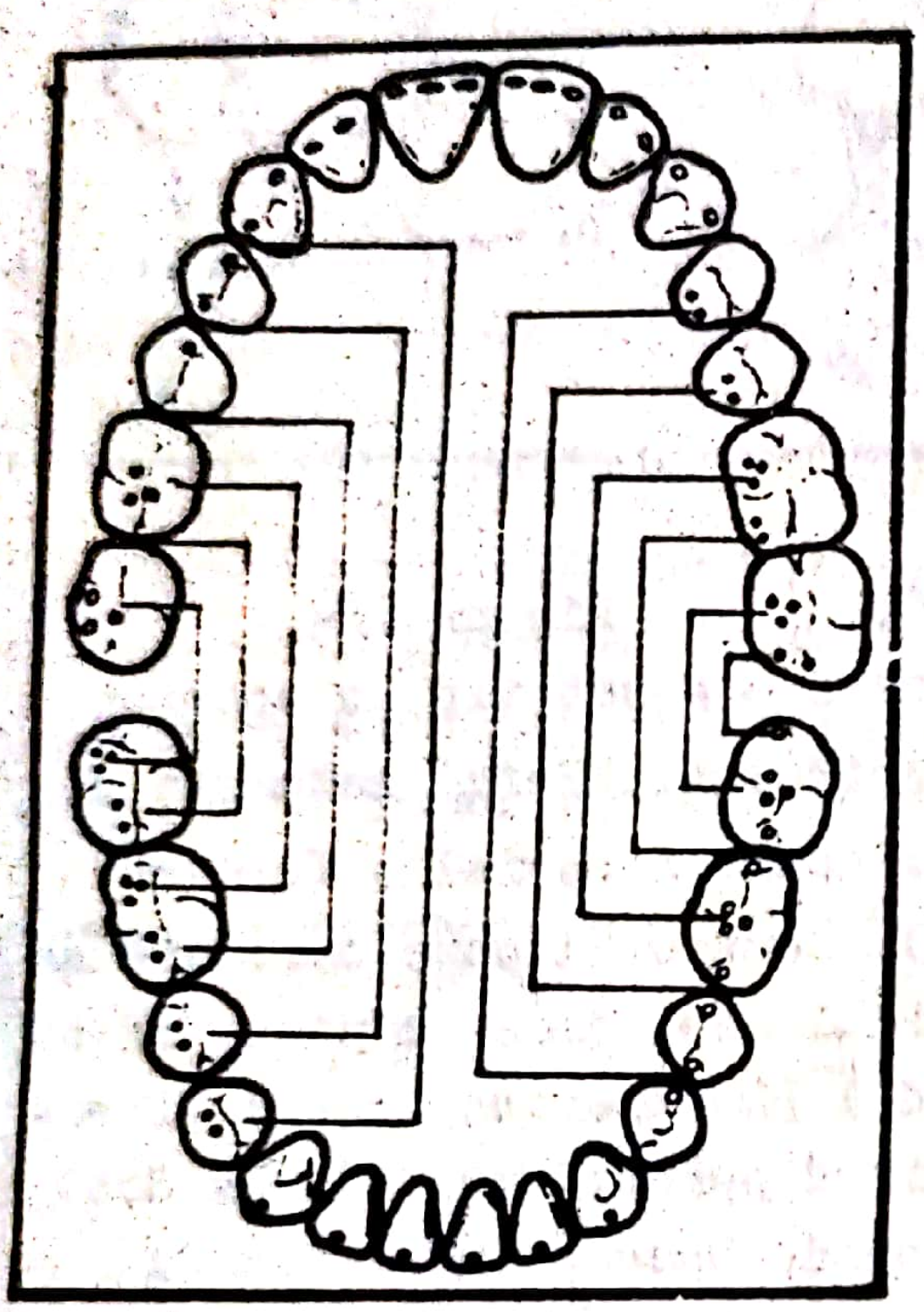

Fig.nr. 17

34 – cuspidul vestibular contactează cu ambrazura 23 și 24;

35 – cuspidul vestibular contactează cu ambrazura dintre 24 și 25;

36 – cuspidul mezio-vestibular contactează cu ambrazura dintre 25 și 26;

36 – cuspidul centro-vestibular contactează foseta centrală 26;

36 – cuspidul disto-vestibular contactează foseta distală 26;

37 – cuspidul mezio-vestibular contactează ambrazura 26–27;

37 – cuspidul disto-vestibular contactează foseta centrală 27;

38 – cuspidul mezio-vestibular contactează ambrazura 27–28;

38 – cuspidul disto-vestibular contactează foseta centrală 28;

41 – marginea incizală contactează 2/3 meziale ale feței palatinale 11;

42 – marginea incizală contactează 1/3 distală a feței palatinale 11 și 2/3 meziale ale feței palatinale 12;

43 – contactează prin versantul mezial pe 12 și prin cel distal 13;

44 – cuspidul vestibular contactează ambrazura 13 – 14;

45 – cuspidul vestibular contactează ambrazura 14 – 15;

46 – cuspidul mezio-vestibular contactează ambrazura 15–16;

46 – cuspidul centro-vestibular contactează foseta centrală 16;

46 – cuspidul disto-vestibular contactează foseta distală 16;

47 - cuspidul mezio-vestibular contactează ambrazura 16-17;
47 - cuspidul disto-vestibular contactează foseta centrală 17;
48 - cuspidul mezio-vestibular contactează ambrazura 17-18;
48 - cuspidul disto-vestibular contactează foseta centrală 18;
14 - cuspidul palatinal contactează foseta 44;
15 - cuspidul palatinal contactează foseta 45;
16 - cuspidul mezio-palatinal contactează foseta 46;
16 - cuspidul disto-palatinal contactează ambrazura 46-47;
17 - cuspidul mezio-palatinal contactează foseta 47;
17 - cuspidul disto-palatinal contactează ambrazura 47-48;
18 - cuspidul palatinal contactează foseta 48;
24 - cuspidul palatinal contactează foseta 34;
25 - cuspidul palatinal contactează foseta 35;
26 - cuspidul mezio-palatinal contactează foseta 36;
26 - cuspidul disto-palatinal contactează ambrazura 36-37;
27 - cuspidul mezio-palatinal contactează foseta 37;
27 - cuspidul disto-palatinal contactează ambrazura 37-38;
28 - cuspidul palatinal contactează foseta 38;

f. Ocluzia dinamică.

Rapoartele ocluzale dinamice sînt contractate de cele două arcade în timpul exercitării funcţiilor sistemului stomatognat şi în timpul parafuncţiilor. Ocluzia reprezintă unul dintre cei trei determinanţi ai dinamicii mandibulare, la rîndul ei posedînd un determinant anterior (zona frontală) şi unul posterior (zona laterală). In contextul ocluziei normale între cei doi determinanţi ai ocluziei există o protecţie reciprocă care acţionează în fazele statice şi dinamice ale ocluziei.

Nu există o unitate de vedere în ceea ce priveşte realizarea contactelor ocluziei dinamice astfel încît ipotezele legate de dinamica ocluzală au stat la baza construirii simulatoarelor sau articulatoarelor.

Teoria sferei (Monson şi Willain). In cadrul acestei teorii cele două arcade maxilară şi mandibulară se comportă ca două segmente de sferă concentrice. Calota sferică mandibulară se mişcă în jurul celei maxilare pendulînd în jurul unui centru "crista - galli". Raza sferei, este de 4 inchi (10,4 cm) de suprafaţa de contact ocluzal. Pe baza acestei teorii, ei au construit ocluzorul (articulatorul) cu ajutorul căruia au putut realiza montarea dinţilor.

Teoria cilindrilor Gysi şi Balkwill consideră că mandibula se mişcă în jurul unui centru de rotaţie care trece la început prin axul bicondilian (şarnieră) astfel încît fiecare punct de pe mandibulă circumscrie în jurul acestui ax un arc de cerc la suprafaţa unui cilindru bicondilian, deci fiecare vîrf cuspidian va realiza mişcări de rotaţie care se pot înscrie pe suprafaţa unor cilindri concentrici.

Atunci cînd mandibula coboară mai mult, mişcarea de rotaţie se combină cu translaţia anterioară. Axul de rotaţie al mandibulei nu mai este la nivel intercondilian, ci deplasat spre inferior şi posterior, deci există nişte axe instantanee de rotaţie. Atunci teoria cilindrilor se completează cu teoria axelor instantanee de rotaţie. In fiecare moment cuspizii se află pe suprafaţa unui cilindru virtual. In mişcarea de lateralitate condilul de partea mişcării este fix, iar celălalt translează spre anterior.

In mişcarea de lateralitate este valabilă teoria cilindrilor, axul cilindric trece prin condilul lucrător care pivotează în timp ce celălalt balansează. In dinamica mandibulară cu contact dentar se păstrează cel puţin trei puncte de contact: unul frontal şi două laterale.

Teoria gnatologică. Plecînd de la ideea necesităţii stabilirii unei axe de rotaţie pură Mc. Collum în 1920 consideră ca posibile mişcările de propulsie şi lateralitate care se produc în prezenţa fenomenului Cristhensen sagital şi transversal, conducţia laterală realizîndu-se pe seama caninului.

Teoria funcţională (Pankey - Mann, Schuyler) introdusă de grupul din Miami; această teorie susţine prezenţa contactelor frontale în protruzie şi absenţa contactelor distale, iar în lateralitate prezenţa contactelor de partea activă şi absenţa contactelor laterale pe partea de balans. Comform acestei teorii lateralitatea se produce prin contactul de grup.

Teoria ocluziei miocentrice Jankelson. Jankelson presupune că în timpul masticaţiei nu există nici un contact, atît pe partea activă cît şi pe partea de balans, mişcările mandibulare fiind în întregime ghidate şi controlate prin reflexe proprioceptive de echilibrare a contracţiei grupelor musculare antagoniste.

6. Ocluzia terminală

Descrierea unei ocluzii statice şi ocluzii dinamice în toate tratatele de specialitate îşi găseşte raţiuni numai de ordin didactic, datorate în parte etapei de sistematizare a cunoştinţelor într-un domeniu aflat în continuă prefacere.

De fapt ocluzia statică nu reprezintă decît staţii-momente - ale unei dinamici ocluzale funcţionale. Ocluzia statică reprezintă de fapt etape finale ale unor traiectorii de dinamică mandibulară. Din multitudinea traiectoriilor de ridicare a mandibulei luăm în consideraţie numai pe acelea cu semnificaţie funcţională - traiectoria de închidere în relaţie centrică (traiectorie impropriu denumită ligamentară) şi traiectoria de închidere posturală (denumită şi traiectorie musculară). (Fig.nr.18).

Traiectoria centrică caracterizează faza finală de închidere mandibulară, efectuînd o mişcare de rotaţie pură. In faza terminală a acestei mişcări au loc contactele ocluzale în relaţie centrică, realizînd ceea ce se numeşte ocluzie terminală centrică. Ocluzia terminală centrică face trecerea de la relaţia mandibulo-craniană dinamică de închidere fără contact ocluzal la relaţia mandibulo-craniană cu contact ocluzal.

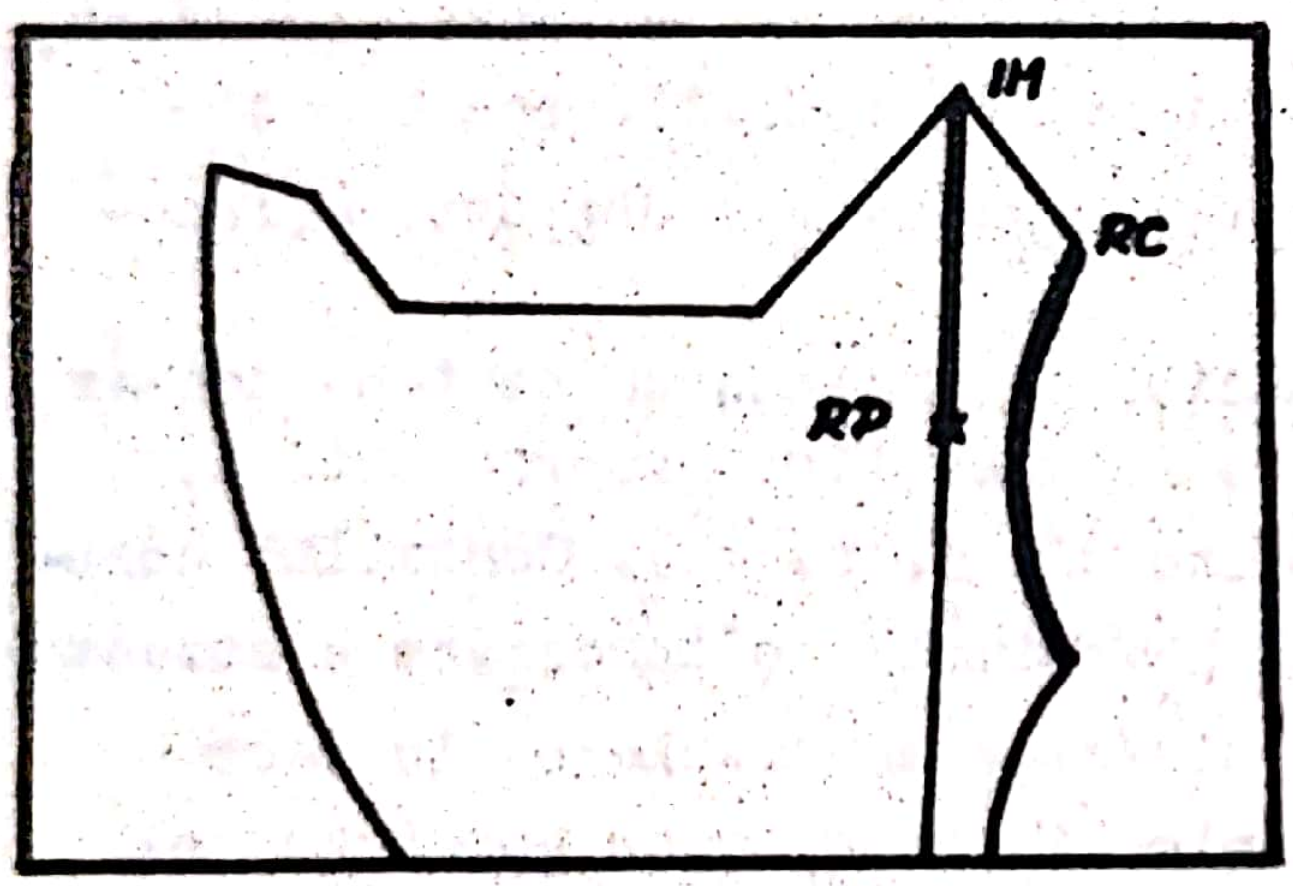

Fig.nr.18

Dat fiind faptul că toate elementele ocluzale, toată drama ocluzală, se petrece în aceste momente ale închiderii, literatura de specialitate acordă o mare importanţă acestui tip de ocluzie care se cere cu atenţie examinat şi interpretat.

Pe traiectoria de închidere posturală mandibula parcurge segmentul dintre relaţia de postură şi intercuspidare maximă (în long-centric) sau ocluzia centrică în point-centric.

Ocluzia terminală posturală face trecerea de la relaţia mandibulo-craniană dinamică pe traiectoria amintită, la relaţia mandibulo-craniană de intercuspidare maximă.

In cazul în care ocluzia este echilibrată cele două traiectorii - realizează contacte ocluzale multiple, stabile, netraumatizante.

Apariţie de contacte premature pot interfera cele două traiectorii de închidere terminală, realizînd contacte neuniforme fie ele centrice sau de intercuspidare maximă care împiedică arcadele să ajungă în ocluzie centrică sau intercuspidare maximă. In aceste cazuri mandibula poate fi blocată pe traiectorie înainte de a atinge poziția dorită (contacte nedeflective - nedeviante).

In alte cazuri interferențele ocluzale realizează condițiile unei abateri de la traiectoria terminală cu trimiterea arcadei mandibulare în poziții aflate în afara ocluziei centrice sau intercuspidării maxime (contacte deflective-deviante).

In timpul realizării acestor interferențe deviante sau nedeviante se declanșează toate evenimentele ocluzale cu potențial patogen și efect traumatizant asupra articulației temporo-mandibulare, mușchilor parodonțiului, dintelui, etc.

h. Rolul funcțional și modificările ocluziei.

Rolul ocluziei. Ocluzia are rolul de a stabiliza mandibula în pozițiile sale față de craniu, intervenind ca un reper important, atît static, cît și dinamic, participînd la îndeplinirea funcțiilor sistemului stomatognat: fonația, masticația, deglutiția, funcția fizionomică.

Controlul pozițiilor mandibulo-craniene cu contact dentar se realizează în mare parte pe baza impulsurilor proprioceptice, parodontale(alături de cele provenite din s. t. m.). Controlul ocluzal și parodontal reprezintă calea principală de informare a structurilor nervoase superioare privind dinamica mandibulară. In receptarea presiunilor fețele ocluzale ale dinților joacă numai un rol mecanic, receptorul parodontal fiind acela care transformă stimulul mecanic în impuls nervos.

Relieful oclzual participă la realizarea actului senzitivo-senzorial tactil (la acest nivel este posibilă detectarea unui corp de 20 microni introdus între fețele ocluzale).

Fetele ocluzale ale dinților participă la protecția reciprocă, jucînd rol important în asigurarea funcțiilor optime la nivel parodontal și articular. Dinții creează ceea ce Ackermann denumește tampon ocluzal, care protejează articulația temporo-mandibulară, opunîndu-se distalizării exagerate a condilului mandibular, traumatizării articulației, și apariției sindromului disfuncțional.

In masticație, fețele ocluzale sînt elementul efector care realizează incizia, sfîșierea, sfărîmarea și triturarea alimentelor asigurînd salivei o suprafață sporită de digestie gastrică și intestinală. In deglutiție arcadele dentare sînt intercuspidate strîns în poziție de relație centrică realizînd "calajul ocluzal" (Ackermann). Relieful ocluzal și pantele retroincisive participă la realizarea funcţiilor fizionomice şi fonetice. In determinarea mişcărilor mandibulare relieful ocluzal este unul dintre cei mai importanţi determinanţi.

Modificările ocluziei. Sub acţiunea factorilor mecano-biologici ocluzia păstrează un echilibru, dar ca urmare a interacţiunii numeroşilor factori mecanici, biologici, morfo-funcţionali, clinici, stabilitatea ocluziei este relativă. Astfel, prin atriţie şi abraziune forma reliefului ocluzal se poate schimba pînă la aplatizarea completă a cuspizilor şi chiar inversarea înclinării feţei ocluzale şi apariţia helicoidului Ackermann, relieful ocluzal devenind asimetric.

Procesele parodontale pot avea drept consecinţă mobilizarea dinţilor şi schimbarea raporturilor ocluzale. Leziunile odontale coronare prin pierderea punctelor de contact şi a stopurilor centrice pot favoriza migrările dentare. In cursul dezvoltării sistemului stomatognat nenumărate cauze generale şi locale interceptează firul normal al dezvoltării unui element, avînd drept consecinţă apariţia anomaliilor dento-maxilare. Indiferent de gravitatea interesării ocluzale malocluzia poate declanşa la rîndul său tulburări disfuncţionale importante.

1. Concepţiile ocluziei ideale

In aprecierea ocluziei echilibrate trebuie avut în vedere atît criterii morfologice cît şi criterii funcţionale şi clinice.

In legătură cu criteriile anatomice s-a mers pînă la matematizarea lor de către R. Hanau, în cadrul cvintului care îi poartă numele, sintetizînd astfel relaţiile anatomice şi funcţionale dintre principalele elemente ce participă la realizarea ocluziei: înclinarea traiectoriei condiliene, înclinarea traiectoriei incisive, înălţimea cuspidiană, profunzimea curbei de ocluzie, înclinarea planului de ocluzie. (fig.nr.19) Reunind constantele utilizate de Hanau, Thielemann a formulat ecuaţia echilibrului care îi poartă numele: TC x TI/PO x CO x IC= echilibru, în care TC = traiectoria condiliană, TI = traiectoria incisivă, PO = înclinarea planului de ocluzie, CO = profunzimea

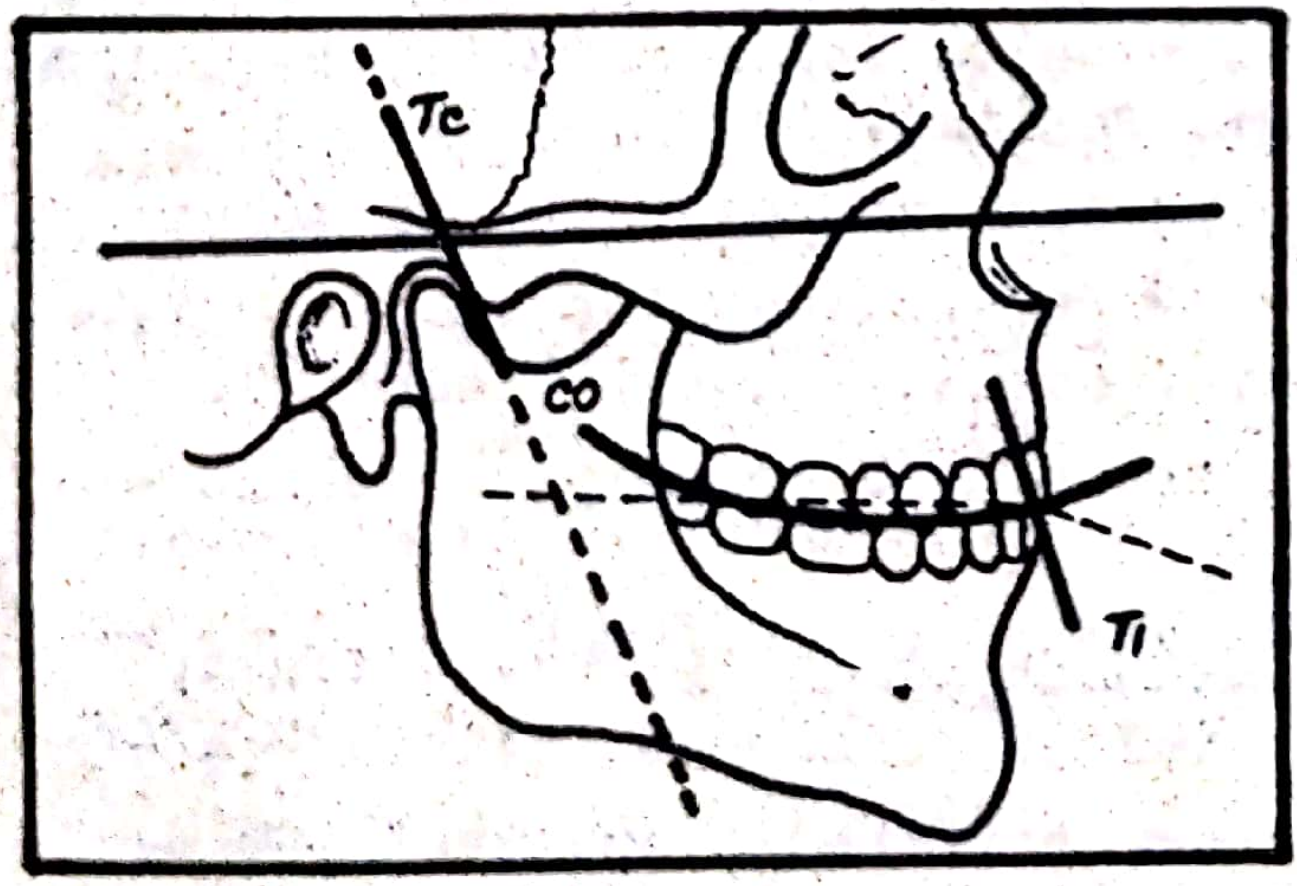

Fig.nr. 19

curbei de ocluzie, iar IC = înălţimea cuspizilor. Aceste aspecte ale corelării morfologice şi funcţionale trebuie cunoscute şi respectate în cadrul tratamentelor stomatologice.

Conceptul ocluziei bilateral echilibrate sau general balansate. Gysi susţine necesitatea unor contacte multiple în ocluzie centrică distribuite uniform pe toată arcada. In timpul dinamicii cu contact ocluzal, mişcarea se efectuează astfel încît se păstrează trei puncte de contact, unul anterior şi două posterioare care asigură stabilitatea tripodală a celor două arcade. In propulsie se înregistrează contacte frontale şi distale iar în lateralitate contactele sînt atît de partea lucrătoare cît şi de balans (după principiul tripodal). Acesta este un model teoretic, în natură el nu se verifică; contactele distale în propulsie şi laterale în zona inactivă în lateralitate sînt nocive şi trebuie îndepărtate. Teoria balansului general a lui Gysi are mare valoare în terapia edentaţiei totale prin proteză mobilă totală unde sînt necesare trei puncte de contact, unul frontal şi două laterale.

Conceptul ocluziei funcţionale (Pankey, Mann şi Schuyler tric din Florida sau grupul din Miami). In cadrul acestei teorii relaţia centrică nu corespunde cu intercuspidarea maximă. Se admite existenţa unui "freedom in centric" (atît long-centric cît şi wide-centric), existînd contacte uniforme pe întreaga arcadă atît în intercuspidare maximă cît şi în relaţie centrică. Mişcarea de propulsie se realizează (mişcare test) prin contactul grupului de sprijin incizal-mandibular pe panta retroincisivă maxilară, iar dirijarea directă a mandibulei se efectuează prin ghidaj anterior în poziţie test, contactele fiind prezente la nivelul celor şase frontali, iar distal apare fenomenul Cristhensen sagital. In lateralitate ghidajul lateral se realizează la nivelul premolarilor şi molarilor de partea activă - funcţie grup - de partea inactivă existînd fenomenul Cristhensen lateral. In cadrul acestui concept relaţiile cuspid-arcadă antagonistă se realizează după principiul cuspid ambrazură.

Conceptul ocluziei gnatologice organice (Mc. Collumb, Peter Thomas, Lauritzen, Stuart, Stallard). Această teorie pleacă de la principiul coincidenţei relaţiei centrice cu intercuspidarea maximă, admite numai existenţa "point-centricului", dispare traseul de toleranţă, iar în ocluzie centrică se stabileşte contactul caninilor, premolarilor şi molarilor (lăsînd să treacă o foiţă de celofan de 0,4 mm între incisivii maxilari şi mandibulari. In protruzie dispare orice contact posterior, cei şase frontali mandibulari vin în contact cu cei şase frontali maxilari(poziţie test). In lateralitate nu există contacte de partea inactivă, iar în mişcarea test caninul preia întreaga mişcare pe partea activă - conducţie canină, sau funcţie ghidaj-canin -. Contactele ocluzale se produc pe suprafeţe,curbe reduse, punctiforme de tip cuspid-fosetă. In natură întîlnim frecvent ghidajul grup, mai rar cel canin, sau combinat la acelaşi subiect:(funcţie grup pe o hemiarcadă conducţia canină pe cealaltă hemiarcadă) şi contacte de tip cuspid-ambrazură, cuspid-fosetă.

Conceptul ocluziei miocentrice Jankelson. Jankelson atribuie sistemului neuro-muscular un rol primordial în stabilirea relaţiilor mandibulo-craniene. Realizarea ocluziei miocentrice se finalizează prin suma unor reflexe neuro-musculare cu punct de plecare desmodontal şi muscular. Acest concept presupune că între arcadele dentare nu există nici un contact în timpul masticaţiei atît pe partea activă cît şi pe partea inactivă. In masticaţie între cele două arcade se interpune bolul alimentar care împiedică contactul dintre arcade. Pentru fiecare ciclu masticator există un singur contact interarcadic lipsit de intensitate de 0,15 secunde la sfîrşitul ciclului masticator. Cînd se realizează contactul dinte pe dinte se declanşează reflexul deglutiţiei (1,5 secunde) care dezvoltă o forţă de 10 ori mai mare decît forţa manstictatorie. Deci în deglutiţie traumatizarea este mult mai puternică.

Fiecare dintre concepţiile ocluziei ideale priveşte ocluzia în cadrul unei dentiţii naturale normale sau în cazul restaurărilor ocluzale. In majoritatea cazurilor nerespectarea criteriilor anatomofiziologice ale unei ocluzii ideale duce la apariţia disfuncţiilor ocluzale mai ales atunci cînd sînt neglijate aspectele clinice şi particularităţile individuale.

Intr-o ocluzie normală este cointeresat în primul rînd factorul neuro-muscular alături de cel anatomic, iar mandibula trebuie să ocupe o poziţie centrică din care să poată executa uşor fără obstacole, mişcări cu şi fără contact dentar prin contribuţia articulaţiei temporo-mandibulare.

4. DINAMICA MANDIBULARA

Dinamica mandibulară include totalitatea mişcărilor mandibulei în timpul exercitării funcţiilor sistemului stomatognat ca urmare a interacţiunii factorilor neuro-musculari, articulaţiei temporo-mandibulare, ocluziei statice şi dinamice. Dinamica mandibulară este un act motor complex, realizat pe amplitudini mici, cu o precizie extremă şi complexitate ridicată a mişcărilor.

Multitudinea proceselor fiziologice care interferează actul masticator, cum ar fi respiraţia, deglutiţia, homotropia linguo-salivară, justifică necesitatea unei coordonări nervoase centrale în cadrul căruia un rol important îl joacă acţiunea voluntară şi actul reflex de organizare, automatizare şi dirijare a mişcărilor pe baza informaţiilor senzitivo-senzoriale.

Informarea centrilor coordonatori asupra poziţiei mandibulei în mişcările sale cu contact dentar se face într-un procentaj de 90% pe seama proprioceptorilor desmodontali.

Mişcarea mandibulei cu contact dentar este cea mai precisă şi se datorează informaţiei proprioceptive parodontale. Astfel, se explică faptul că odată cu pierderea dinţilor reflexele cu punct de plecare parodontal se destramă, iar mişcarea mandibulară devine nesigură, dezordonată creînd mari dificultăţi medicului în restaurarea protetică, în determinarea relaţiilor fundamentale ale mandibulei.

La nivel central se înregistrează mişcările mandibulare posibile, iar în momentul declanşării ciclului dinamic mandibular sînt selectate şi orînduite numai acele secvenţe de mişcare cu semnificaţie pentru actul motor ce se cere îndeplinit. Există o mare precizie în selectarea tiparelor de dinamică mandibulară, astfel încît ciclurile masticatorii pentru un anumit aliment au caractere identice pentru acelaşi subiect. Modelele de mişcare mandibulară sînt memorizate şi stocate la nivelul nucleilor coordonatori, astfel încît desfăşurarea mişcării se produce automat fără intervenţia cortexului. In cazul apariţiei unui obstacol, sau a unui stimul periferic inadecvat, se întrerupe brusc înlănţuirea dinamică a reflexelor, pe o perioadă suficientă cortexului pentru a lua decizia corespunzătoare.

La realizarea dinamicii mandibulare participă determinanţi funcţionali şi anatomici. Determinantul funcţional este reprezentat de grupele musculare mandibulare; determinantul funcţional-anatomic aparţine articulaţiei temporo-mandibulare, iar în determinantul pur anatomic se încadrează ariile ocluzale frontale (determinantul anatomic anterior) şi ariile ocluzale laterale (determinantul anatomic posterior).

a. Determinantul funcţional.

Muşchii mobilizatori ai mandibulei prin acţiunea lor conjugată determină deplasarea mandibulei în cele trei direcţii ale spaţiului avînd drept consecinţă atît producerea de mişcare cît şi de forţă în scopul realizării funcţiilor sistemului stomatognat. Cortexul motor joacă un rol important în dinamica mandibulară prin iniţierea şi declanşarea contracţiei musculare voluntare la nivelul muşchilor sistemului stomatognat. Influxul motor din aria motorie postcentrală (homunculul motor) abordează căile descendente piramidale. Fibrele nervoase se termină la nivelul nucleilor motori ale muşchilor mobilizatori (căi cortico-nucleare), unde fac sinapsă cu motoneuronul alfa de unde pleacă impulsuri şi ajung la musculatura masticatoare. Mişcările mandibulare sînt controlate voluntar de scoarţa cerebrală.

Formaţiunile subcorticale intervin de asemenea în reglarea contracţiei musculare. Sistemul limbic, complexul hipotalamo-amigdalian modifică ritmul mişcărilor mandibulare.

Formaţiunea reticulată prin fracţiunea sa activatoare sau inhibitoare, influenţează activitatea buclei gama, asigurînd o modulare a activităţii fuzoriale şi deci a motoneuronului alfa.

Participarea cerebelului la reglarea posturii şi a contracţiei musculare a fost dovedită experimental. Contribuţia acestuia se realizează prin interrelaţiile cerebelo-reticulare, cerebelo-rubrice, cerebelo-vestibulare, cerebelo-pontine, cerebelo-corticale. Suprimarea influenţelor cerebeloase au drept consecinţă o hiperactivitate şi o inhibiţie a activităţii cunoscută sub denumirea de fenomen de decuplaj.

Declanşarea mişcărilor mandibulare este corticală, organizarea şi ritmul mişcărilor este **subcorticală**, iar modularea mişcării se realizează prin reflexe periferice. Parodonţiul se dovedeşte a fi deosebit de important în declanşarea reflexă a contracţiei musculare pentru reglarea gradientului optim al forţelor ocluzale, precum şi în reflexul de deschidere a gurii, stimulului gustativ, tactil., termic, etc.

In dinamica mandibulară Shore implică patru grupe de muşchi aflaţi sub coordonare cerebeloasă:

- mobilizatori primari - muşchiul maseter;
- mobilizatori secundari sau sinergici - pterigoidianul intern şi temporalul;
- muşchi de fixare ATM - temporalul, fasciculul posterior;
- muşchi antagonişti - digastricul şi milohioidianul;
- muşchi de fixare a extremităţii cefalice - muşchii gîtului, cefei.

Echilibrul static sau dinamic al segmentelor mobile ale sistemului stomatognat este rezultanta contracţiei şi decontracţiei coordonate a muşchilor agonişti şi antagonişti.

Pregătirea unei mişcări cuprinde contracţia unor grupe musculare ce urmează să intre în acţiune pentru a realiza mişcarea următoare, astfel în mişcarea de deglutiţie, contracţia muşchilor limbii este precedată de contracţia ridicătorilor care fixează mandibula, în timp ce mişcarea de coborîre este pregătită de contracţia subhioidienilor care stabilizează mandibula. In timpul actului masticator mişcările mandibulare sînt precedate de o contracţie mai accentuată a muşchilor gîtului. La realizarea unei mişcări participă mai multe grupe musculare, iar în timpul contracţiei se produc solicitări diferite ale suportului osos. In succesiunea de mişcare a unei traiectorii mandibulare simple este greu de separat activitatea unui muşchi de altul.

b. Determinantul anatomic-funcţional - articulaţia temporomandibulară.

Articulaţia temporo-mandibulară este o diartroză bicondiliană foarte complexă (cea mai complexă articulaţie a organismului uman) fiind posibile mişcări de rotaţie şi translaţie realizate în două planuri: sagital şi transversal. In plan sagital mişcările se exercită în jurul unui ax bicondilian de rotaţie (ax şarnieră, ax balama), pînă la o deschidere mandibulo-craniană de 12°, cînd beanţa incisivă este de 19-27 mm. In timpul acestei mişcări de rotaţie se produce mai întîi o deplasare mandibulară care creşte cu depărtarea faţă de axul de rotaţie. Viteza unghiulară rămîne aceeaşi, iar viteza liniară creşte odată cu depărtarea mandibulei. In mişcarea de rotaţie pură, condilul se roteşte pe loc în plan sagital, iar cînd s-au depăşit 12° (19-27 mm), rotaţia se însoţeşte de translaţie (meniscul deplasat anterior de fasciculul superior al pterigoidianului extern, condilul mandibular deplasat de contracţia fasciculului inferior al pterigoidianului extern).

Teoria mecanică a lui Gysi consideră că a.t.m. ar funcţiona ca o articulaţie de efort, jucînd rol de pîrghie; articulaţia este punctul fix, iar maseterul, pterigoidianul intern şi muşchii temporali creează forţa. Dinţii reprezintă organul efector prin care se transmite forţa obstacolului alimentar.

In lateralitate dreaptă condilul activ blocat în cavitatea glenoidă este punctul fix; dacă de partea stîngă (inactivă) se păstrează contacte, acolo va fi punctul de rezistenţă. Forţa muşchilor ridicători de partea stîngă va transforma pîrghia de gradul II într-o pîrghie de gradul II, mai traumatizantă. Dacă contactul este puternic el devine punct de sprijin, iar pîrghia se transformă în pîrghie de gradul I.

In propulsie, dacă există contacte molare acestea vor deveni punctul fix. In mişcarea de incizie forţa va acţiona posterior punctului fix, iar rezistenţa la nivel incisiv, luînd naştere o pîrghie de gradul I cu eficacitate maximă care va suprasolicita atît molarul cu contact prematur, cît şi incisivii (uzîndu-se sau mobilizîndu-se).

M. Robinson consideră că articulaţia temporo-mandibulară nu suferă nici un efort iar mandibula nu poate fi asimilată unei pîrghii. Acesta descrie un mecanism reflex care previne efortul: forţa ia naştere în timpul contracţiei ridicătorilor şi se dirijează spre articulaţia temporo-mandibulară, iar contracţia reflexă a muşchilor temporali trage mandibula în sus şi posterior anihilînd şocul.

In fiziologia articulaţiei un rol fundamental joacă meniscul împreună cu muşchiul pterigoidian extern prin cele două fascicule ale sale cu inserţie pe menisc şi pe condilul mandibular, formînd complexul menisco-pterigoidian. Astfel în repaus lama meniscală destinsă se mulează în cavitatea glenoidă pe versantul articular al condilului temporal sub influenţa ascensiunii condilului mandibular. Plecînd de la această poziţie, iniţial condilul nu poate efectua decît mişcări de rotaţie. Mişcarea de propulsie este precedată de contracţia fasciculului superior al pterigoidianului extern care pune în tensiune lama meniscală ce se aşează ca un plan înclinat între scizura Glasser şi vîrful condilului temporal determinînd în acelaşi timp o uşoară dezanclavare a condilului din glenă. Meniscul temporo-mandibular întins glisează spre anterior, dînd posibilitatea lunecării condilului mandibular pînă în dreptul vîrfului condilului temporal, lunecare ce se produce sub acţiunea fasciculului inferior al pterigoidianului extern. Limitarea mişcării anterioare a meniscului se datorează ligamentului Shappey sau frîului superior al meniscului. In timpul mişcării meniscul se află strîns fixat de capsulă şi ţesuturile din jur. Mişcarea inversă de revenire în glenă se face prin încetarea mai întîi a contracţiei fasciculului inferior al pterigoidianului extern, condilul revenind în glenă sub acţiunea elevatorilor şi prin încetarea contracţiei fasciculului superior.

Aceste elemente de fiziologie menisco-pterigoidiană explică şi producerea zgomotelor articulare, patogenia luxaţiilor temporo-mandibulare, apariţia disfuncţiilor temporo-amdibulare sub influenţa celor mai mici tulburări de ocluzie.

c. Clasificarea mişcărilor mandibulare.

Dinamica mandibulară poate fi sistematizată după numeroase criterii, neexistînd totuşi o clasificare atotcuprinzătoare. Astfel, Lejoyeux clasifică mişcările în mişcări simetrice, pure realizate fără contact interdentar (coborîre, ridicare, propulsie şi retropulsie) şi mişcări cu contact interdentar fără interpoziţie de alimente.

Posselt consideră că mişcările mandibulare de bază sînt: mişcarea de deschidere şi închidere, mişcarea de protruzie cu contact dentar şi revenire, mişcarea de retruzie şi revenire cu contact dentar, mişcarea de lateralitate şi revenire păstrînd contactul dentar.

Ackermann clasifică mişcărilie în:mişcare de deschidere şi închidere, mişcare incisivă,mişcare de lateralitate, mişcare de retracţie.

Ramfjord clasifică mişcările mandibulare în mişcări limită şi funcţionale. Mişcările limită ale mandibulei sînt la rîndul lor clasificate în mişcări limită efectuate în plan sagital, în plan orizontal şi în plan frontal, iar mişcările funcţionale sînt clasificate în mişcări de masticaţie, de deglutiţie şi mişcări de fonaţie.

Costa utilizează în clasificarea mişcărilor mandibulare criterii diferite descriind mişcări pure şi mişcări combinate, mişcări simetrice sau asimetrice, cu sau fără contact interdentar, reduse, extreme sau forţate, mişcări funcţionale stereotipe şi voluntare.

d. Mişcările fundamentale ale mandibulei

Indiferent de clasificarea adoptată, dinamica mandibulară este influenţată şi realizată pe baza factorilor anatomici şi funcţionali. Mişcările fundamentale ale mandibulei sînt, mişcarea de rotaţie şi de translaţie.

In mişcarea de rotaţie fiecare punct al mandibulei parcurge o traiectorie curbă a cărei lungime creşte proporţional cu distanţa de rotaţie la punctul considerat. In cadrul mişcării de translaţie, fiecare punct al mandibulei se va deplasa pe o traiectorie aproximativ liniară, parcurgînd distanţe egale faţă de punctul de origine. Mişcările fundamentale mandibulare pot avea loc în plan sagital, frontal, orizontal. Rotaţia pură în plan sagital are un ax de rotaţie perpendicular pe planul amintit care este axul bicondilian.

Mişcarea de rotaţie în plan orizontal posedă două axe de rotaţie verticale situate în condilul drept şi în condilul stîng. In cadrul unei mişcări de rotaţie în plan frontal axa de rotaţie poate fi situată în condilul drept sau stîng, dar întotdeauna pe planul frontal. Acest gen de mişcări nu sînt chiar atît de frecvente, deplasarea avînd loc mai ales în tulburările de ocluzie unilaterală.

Mişcarea de translaţie în plan sagital are loc în protruzie şi retruzie. Translaţia orizontală şi verticală este mai greu de realizat ca mişcare pură, dar se poate întîlni în cadrul mişcărilor combinate.,

e. Mişcări mandibulare combinate.

Cu excepţia mişcării de balama şi a mişcării de propulsie celelalte mişcări fundamentale mandibulare se întîlnesc în mod excepţional ca mişcări pure.

Intervenţia a.t.m. în mobilitatea mandibulară face să crească complexitatea mişcărilor. Dinamica mandibulară este oglinda configuraţiei anatomice şi funcţionale a determinanţilor anatomici şi funcţionali.

Mişcările şi perimetrul limită în plan sagital

Mişcările limită în plan sagital au fost studiate de Posselt. Inregistrarea mişcărilor limită ale mandibulei se efectuează înscriind pe un ecran vertical mişcările sagitale ale punctului interincisiv mandibular. Pentru obţinerea perimetrului limită Posselt recomandă subiectului să execute, o mişcare de protruzie maximă cu contact dentar pornind de la poziţia de relaţie centrică. Din poziţia de protruzie maximă se execută o mişcare de deschidere maximă cu mandibula menţinută în propulsie. Urmează altă mişcare, test care înregistrează o mişcare de deschidere maximă plecînd de la punctul iniţial de relaţie centrică. In ansamblu acest perimetru are forma unui triunghi cu baza superioară şi vîrful inferior. Partea superioară a perimetrului mişcărilor sagitale rezultă din mişcarea de protruzie cu contact interdentar. Aspectul traseului de protruzie se află în mod normal sub influenţa strictă a determinantului anterior al mişcărilor mandibulare - ocluzia, prin determinantul anterior al său care se numeşte ghidajul incisiv.

Punctul de plecare pentru această mişcare limită îl constituie poziţia de relaţie centrică notată de Posselt pe diagramă cu nr.1. (Fig.nr. 20). La subiecţii cu long-centric în mişcarea de protruzie subiectul va parcurge mai îtîi distanţa de 0,2 - 1,7 mm (de la relaţie centrică la intercuspidare maximă) notată cu nr.2.

Intre 1 şi 2 mandibula parcurge un segment înclinat către superior şi anterior, mişcarea executîndu-se pe pantele meziale ale cuspizimaxilari şi distale ale cuspizilor mandibulari. Traseul de la relaţia centrică la intercuspidarea maximă poate fi alterat de puncte de contactpremature apărute pe pantele de alunecare anterioară. Astfel diagrama va înregistra o linie frîntă în locul segmentului 1-2. In point-centric (10-15% din cazuri) segmentul 1-2 lipseşte, cele două puncte - relaţie centrică şi intercuspidare maximă coincid -. Din punctul nr.2, punctul interincisiv mandibular suportă ghidajul anterior al pantei retroincisive care în funcţie de înclinarea sa faţă de orizontală asigură traiectoriei incisive o înclinare şi o lungime corespunzătoare. Lungimea traiectoriei incizale este în funcţie de gradul de overbite, precum şi de raza de curbură a arcadei dentare. După traversarea traiectoriei incisive (2-3), cele două arcade ajung în poziţie cap la cap, materializată pe diagramă prin porţiunea incipientă a platoului orizontal. Trecerea de la poziţia cap la cap către ocluzia inversă realizată prin protruzie, se înregistrează pe diagramă printr-un segment ascendent notat cu numărul 4 a cărui înclinare este în funcţie de caracteristicile contactului feţelor linguale ale incisivilor mandibulari cu feţele vestibulare ale frontalilor maxilari. Protruzia maximă este notată cu 5. Traseul mişcării limită de protruzie cu contact dentar este caracteristic pentru anumite forme de ocluzie patologică. Astfel, în ocluziile deschise, ca şi în edentaţiile frontale mono sa bimaxilare, absenţa ghidajului incisiv face imposibilă disocluzia dinţilor din zonele laterale care vor suporta şi vor realiza ghidajul protruziv. In ocluziile cap la cap, în ocluziile foarte adînci sau adînci acoperite, în ocluziile inverse frontale configuraţia diagramei Posselt va suferi schimbări esenţiale caracteristice acestor anomalii dento-maxilare. In aceste cazuri ca şi în situaţia unor contacte premature protruzive în zona distală a arcadei, partea superioară a perimetrului mişcărilor limită va înregistra unele accidente ce se cer interpretate cu prudenţă în

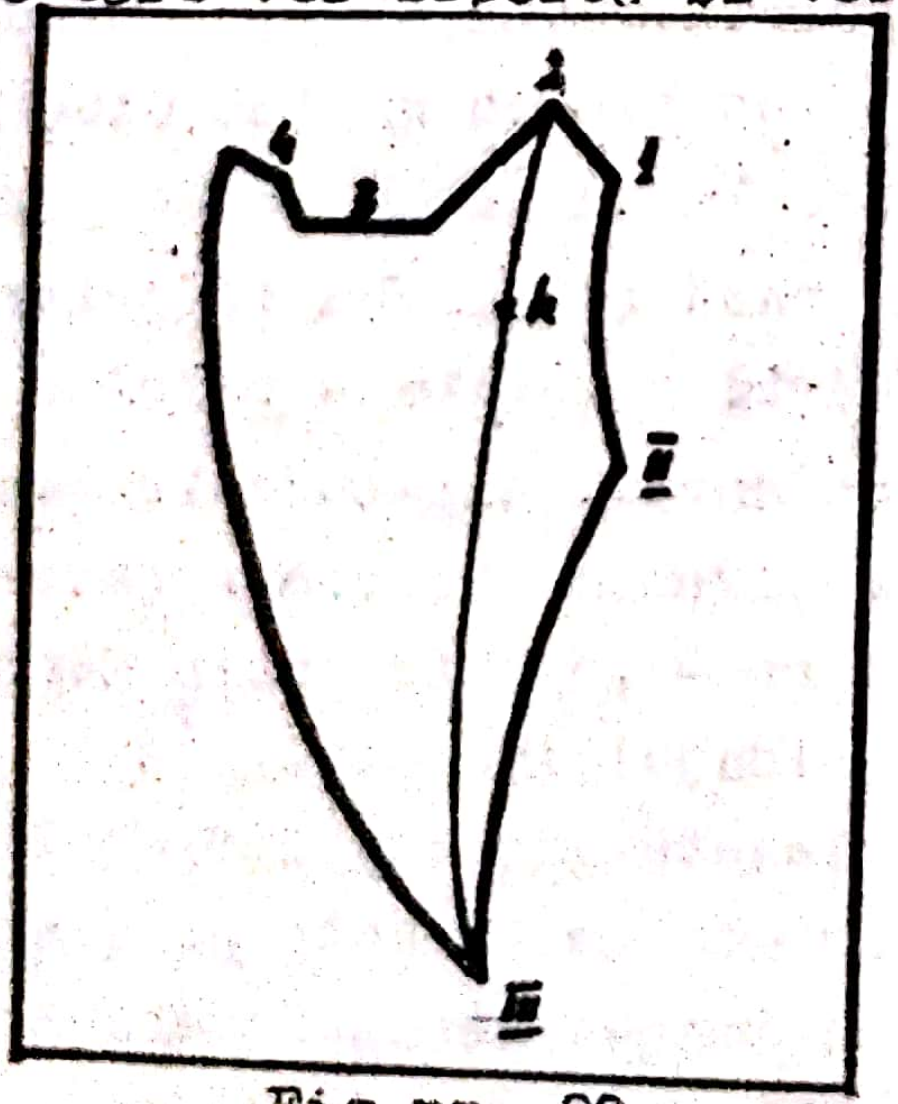

Fig.nr. 20

corelaţie cu forma clinică a malocluziei întîlnite.

Mişcarea anterioară de deschidere largă, plecînd de la punctul 5, de protruzie maximă, înregistrează un traseu curb cu convexitatea anterior, mergînd de la 5 la III (punctul de deschidere maximă a gurii). Traiectoria 5-III a punctului interincisiv este influenţat de articulaţia temporo-mandibulară şi grupul muşchilor coborîtori ai mandibulei care realizează mişcarea. Gradul său de curbură depinde de distanţa condil-punct interincisiv, precum şi de amplitudinea mişcării de translaţie condiliană.

Latura posterioară a perimetrului limită al mişcărilor mandibulare în plan sagital este de fapt compusă din două porţiuni: segmentul I-II şi II-III. Ambele segmente sînt curbe şi se întîlnesc făcînd un unghi foarte deschis spre anterior. Latura posterioară a perimetrului limită este înscrisă de punctul interincisiv mandibular în timpul mişcărilor de deschidere. Ea se află exclusiv sub influenţa ghidajului condilian(factorul determinant anatomic posterior) şi a muşchilor coborîtori mandibulari,(factorul determinant fiziologic). In prima porţiune, segmentul I-II se înscrie în timpul executării de către mandibulă a unei mişcări de rotaţie pură în timp ce condilii se rotesc în articulaţia menisco-condiliană după un ax orizontal, axul şarnieră. Rotaţie pură se menţine pînă la executarea de către mandibulă a unei deschideri de 19-27 mm, interincisiv ceea ce corespunde unui unghi de 12°, Depăşind această limită,mişcarea de rotaţie în articulaţia menisco- condiliană se continuă cu mişcarea de translaţie menisco-temporală, iar punctul interincisiv înscrie segmentul II-III. In momentul trecerii de la mişcarea de rotaţie la mişcarea de translaţie, axul şarnieră migrează spre posterior şi inferior devenind ax instantaneu de rotaţie.

Suprafaţa închisă de perimetrul limită al mişcărilor mandibulare în plan sagital reprezintă locul geometric al tuturor mişcărilor sagitale posibile şi al tuturor poziţiilor maxilare proiectate în planul sagital. Intre acestea, de un deosebit interes pentru gnatolog este poziţia de repaus ce se înscrie pe segmentul "h" al diagramei, la o înălţime variabilă în funcţie de factorii amintiţi într-un capitol anterior. Distanţa h-2 reprezintă distanţa de la poziţia de postură la poziţia de intercuspidare maximă sau ocluzie centrică (după cum 2 corespunde cu 1). Această cale denumită şi calea sau traiectoria de închidere terminală, posturală sau musculară are mare importanţă în determinarea punctelor de contact prematur ale intercuspidării maxime (în caz de long-centric) şi relaţie centrică (în caz de point-centric).

Mişcările şi perimetrul limită în plan orizontal.

Primele înregistrări grafice ale mişcărilor în acest plan au aparţinut lui Gysi şi Hesse. Ulterior, Posselt a reluat cercetările definind mişcările mandibulare limită şi perimetrul limită al mişcărilor în plan orizontal. Inregistrarea începe printr-o mişcare de protruzie maximă, care are ca punct de plecare relaţia centrică înscriindu-se o linie dreaptă antero-posterioară(Fig.21a).

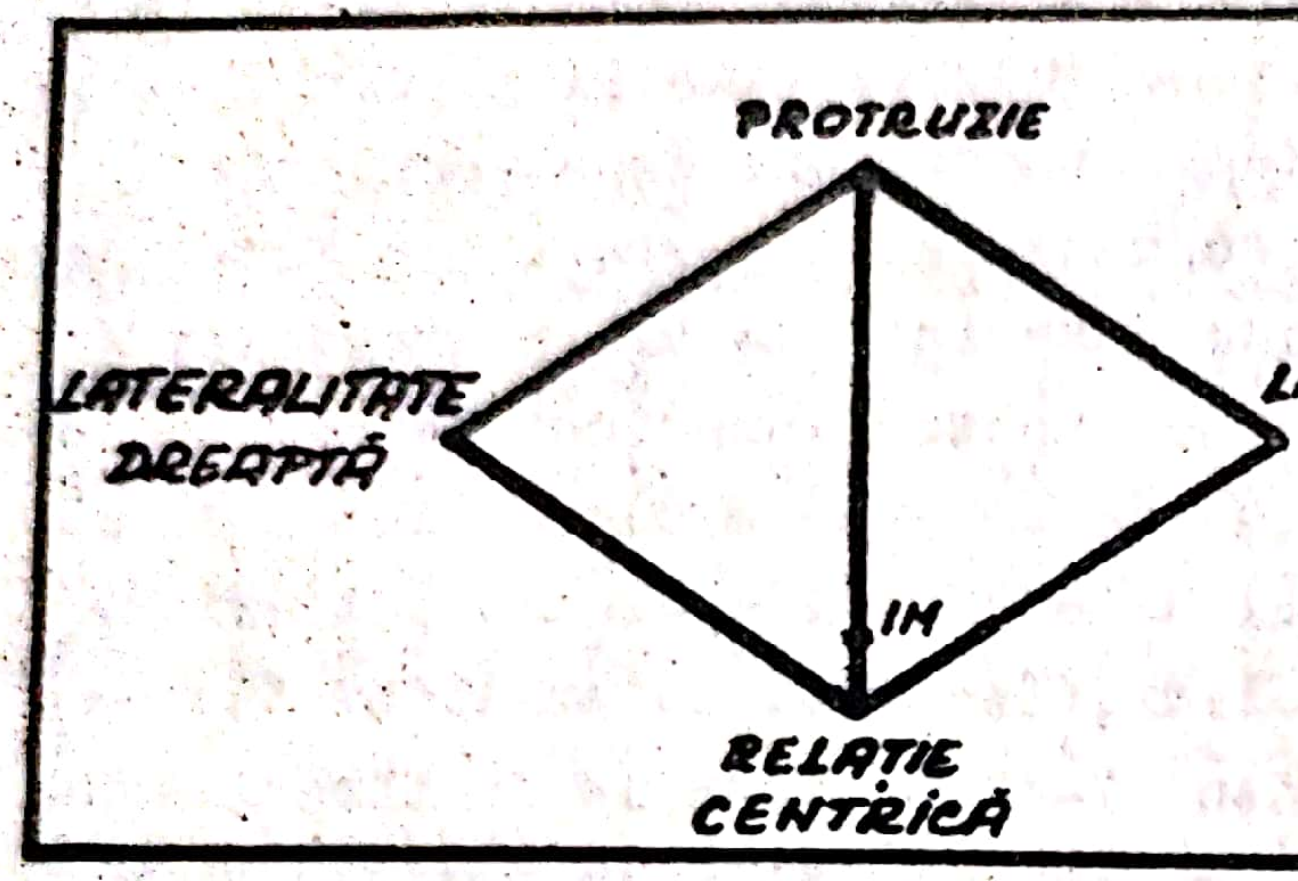

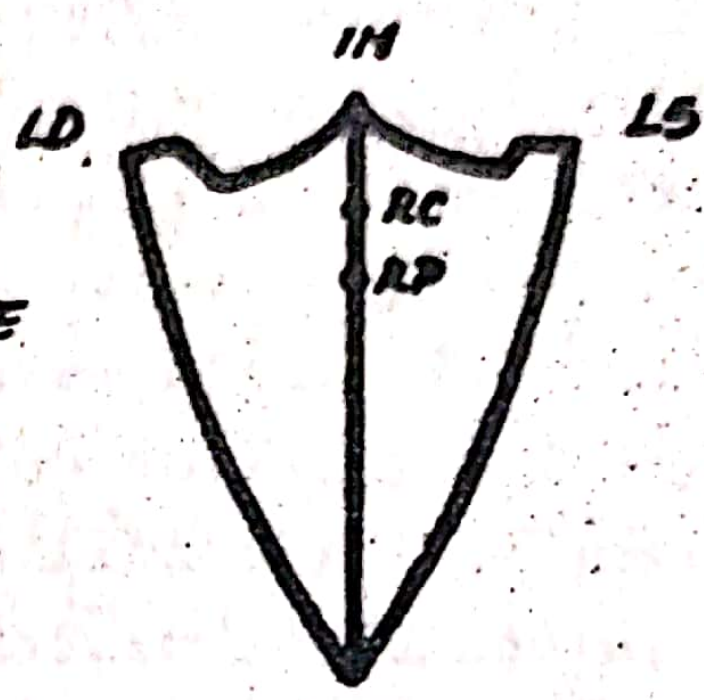

Fig.nr.21 a

Fig.nr.21 b

Plecînd de la extremitatea distală a segmentului antero-posterior se invită subiectul să execute o mişcare de lateralitate dreaptă şi apoi stîngă. In acest moment se înscriu două segmente angulate în punctul ce marchează extremitatea distală a mişcării antero-posterioare formînd arcul sau unghiul gotic cu o deschidere de aproximativ 120°. Plecînd de la punctul de protruzie maximă se vor înregistra mişcări de lateralitate dreaptă şi stîngă menţinînd protruzia maximă. Se vor înscrie astfel două segmente angulate în extremitatea anterioară a segmentului antero-posterior, închizînd astfel suprafaţa de mişcare în plan orizontal. Perimterul acestei suprafeţe are forma unui romb cu unghiurile ascuţite aşezate lateral, închizînd astfel locul gometric al tuturor mişcărilor pe care mandibula le poate face în plan orizontal.

Pe segmentul antero-posterior, se va înscrie, mergînd dinspre distal spre anterior, relaţia centrică situată de obicei în vîrful arcului gotic. Anterior se găseşte intercuspidarea maximă (long-centric) sau poate să coincidă cu relaţia centrică (point-centric). Perimetrul limită de mişcare în plan orizontal poate releva de multe ori date interesante în ceea ce priveşte starea normală sau patologică a articulaţiilor temporo-mandibulare a muşchilor manducatori. Modificarea ghidajului condilian normal poate determina asimetrii ale rombului în limitarea uneia din mişcările de lateralitate.

Segmentul antero-posterior se poate înregistra paramedian sau poate avea aspectul unei linii frînte sau curbe datorită masticaţiei unilaterale.

In cadrul mişcării de lateralitate numită şi mişcarea Benett condilul de partea inactivă execută o mişcare de translaţie către inferior, anterior şi interior de- a lungul pantei articulare temporale. Unghiul făcut între traiectoria mişcării de protruzie şi traiectoria mişcării de translaţie înregistrată de condilul inactiv în mişcarea de lateralitate se numeşte unghiul lui Bennett, are o mărime de 15° şi reprezintă una din constantele importante în programarea articulatoarelor.

In plan orizontal cuspizii mandibulari de pe partea inactivă execută o mişcare orientată în diagonală către partea activă, în timp ce cuspizii părţii active execută o mişcare către lateral sau posterior.

Mişcările limită ale mandibulei în plan frontal.

Dacă în mişcarea de protruzie cu contact dentar ghidajul anterior al ocluziei se efectuează pe panta palatinală a incisivilor maxilari, proiecţia frontală a mişcării de lateralitate cu contact dentar evidenţiază intervenţia în această mişcare a ghidajului ocluzal posterior prin pantele cuspidiene ale dinţilor din zona laterală a arcadei. (Fig. nr. 21b).

Ghidajul se realizează de obicei pe partea activă, datorită fenomenului Cristhensen şi se produce prin lunecarea cuspizilor de sprijin mandibulari pe panta linguală a cuspizilor vestibulari maxilari. Proiecţia frontală a acestor traiectorii este cu atît mai angulată faţă de planul de ocluzie cu cît panta cuspidiană este mai accentuată. Concomitent cu ghidajul pe panta palatinală a cuspizilor vestibulari maxilari se produce şi un ghidaj antero-posterior prin pantele meziale şi distale ale cuspizilor în ocluzie dinamică. Ghidajul ocluzal posterior se poate efectua pe tot grupul lateral în cazul unei ocluzii cu funcţie grup, dar el se poate dirija pe pantele palatinale ale caninilor în cazul unei funcţii canine.

f. Mişcările funcţionale.

Mişcările funcţionale reprezintă combinaţii ale mişcărilor fundamentale realizîndu-se concomitent în mai multe planuri. La realizarea mişcărilor funcţionale participă articulaţia temporo-mandibulară, muşchii mobilizatori ai mandibulei, muşchii orofaciali, glandele salivare, limba, dinţii şi ţesuturile de susţinere, buzele, obrajii, bolta palatină.

Mişcările de masticaţie. Masticaţia are drept scop pregătirea mecanică prin fărmiţare a alimentelor şi formarea bolului alimentar pentru deglutiţie şi înlesnirea digestiei. Masticaţia cuprinde o fază mecanică de fărîmiţare, una fizică de îmbibare cu salivă şi o fază chimică care este de fapt digestia orală.

Mişcările de masticaţie reprezintă un act cu declanşare voluntară, corticală, care recunoaşte o organizare subcorticală şi un control modelator prin reflexe periferice. In orice moment masticaţia poate fi controlată voluntar sau întreruptă.

La noul născut are loc o stabilizare a reflexelor de poziţionare a mandibulei, astfel încît mişcările mandibulei se realizează sub un control tactilo-kinestezic, care odată cu dezvoltarea experienţei alimentare individuale se transformă în control reflex tactilo-gustativo-kinestezic. Un rol fundamental în dirijarea dinamicii mandibulare masticatorii îl are apariţia primelor unităţi masticatorii. Odată cu înaintarea în vîrstă ghidajul ocluzal suferă prefaceri importante datorită fazelor dezvoltării ocluziei şi trecerii spre dentiţia permanentă. Datorită receptorilor desmodontali contracţia musculară este controlată prin intermediul reflexelor parodonto-musculare conform cu morfologia sistemului stomatognat şi cu necesităţile funcţionale, stabilindu-se un stereotip de tocare, un stereotip de frecare şi un stereotip intermediar de masticaţie.

După Costa, la stereotipul de tocare predomină mişcările verticale de închidere şi deschidere, şi aceşti subiecţi prezintă un overbite accentuat, curba lui Spee accentuată şi panta condiliană abruptă. La subiecţii cu stereotip frecător predomină mişcările mandibulare de lateralitate şi o dezvoltare corespunzătoare a muşchilor ce realizează lateralitatea. Supraocluzia este redusă, curba lui Spee aplatizată, iar panta tuberculului temporar are o înclinare redusă. In cazul unui stereotip de masticaţie intermediar, se îmbină caracterele morfologice şi funcţionale ale primelor două tipuri de masticaţie.

Ramfjord consideră că etapele masticaţiei cuprind: incizia, sfărîmarea şi triturarea. Incizia este un act masticator la care participă dinţii frontali. De obicei mişcarea de incizie este unică, iar pentru efectuarea inciziei mandibula coboară executînd o mişcare de rotaţie pură sau asociată cu translaţie, în funcţie de gradul de deschidere al gurii. Pentru incizie alimentelor de consistenţă redusă protruzia este ușoară, marginile incizale neajungînd în poziție cap la cap, în timp ce pentru incizia unor alimente dure protruzia mandibulei este mai accentuată, arcadele ajung în poziție cap la cap după care urmează o mișcare de ridicare cu contracția ridicătorilor și o mișcare de retracție de-a lungul pantei retroincisive către poziția de frecare, cele două arcade neintrînd în contact. Mișcarea de ridicare se datorează contracției temporalului, maseterului, pterigoidianului intern; mișcarea de propulsie pterigoidianului extern, coborîrea este realizată de digastric și milohioidian iar retracția de temporal, fasciculul posterior. Există o înlănțuire a contracțiilor musculare care face ca mișcarea să fie unică și nu în etape. La început contracția musculară este izotonică, după aceea se declanșează contracția izometrică ce realizează o tensiune suficientă pentru a învinge rezistența alimentului. Incizia este o mișcare ce poate lipsi în actul masticator, mai ales în condițiile unei alimentații rafinate.

Masticația propriu-zisă cuprinde sfărîmarea și triturarea alimentelor și urmează imediat după incizie. Segmentul alimentar este împins de către limbă în zona premolară unde este sfărîmat și apoi către zona molară unde este triturat. In această fază se produce mai întîi coborîrea mandibulei, apoi o mișcare de lateralitate către partea activă unde este împins fragmentul alimentar, o mișcare de ridicare a mandibulei sub efectul contracției izotonice pînă la contactul cu alimentul, al ambelor fețe ocluzale antagoniste. Urmează o mișcare oscilatorie a mandibulei datorată contracției izometrice și rezistenței alimentului, apoi după sfărîmarea acestuia mandibula este ghidată spre poziția de plecare inițială. Jankelson a înregistrat contactele în timpul masticației și a obținut semnale la sfîrșitul triturării alimentului, contact de foarte scurtă durată (0,15 secunde), determinînd solicitarea minimă a țesuturilor de susținere. Pentru Jankelson, acest contact de scurtă durată nu are decît un rol de avertizare a structurilor neuro-musculare care pregătesc deglutiția (contact prelungit de 1,5 secunde).

Ciclurile de masticație. Proiecția sagitală a ciclurilor de masticație are formă de picătură. Se pare că există modele de mișcare mandibulară caracteristice fiecărui subiect pentru fiecare aliment. Deschiderea gurii și coborîrea mandibulei se fac relativ mai lent, iar mișcarea de ridicare este mai rapidă. Numărul de cicluri masticatorii diferă de la individ la individ, dar este mai crescut la femei şi copii variind în funcţie de aliment, de experienţa individuală. Mişcarea de deschidere şi coborîre a mandibulei are un traseu parmedian dirijîndu-se spre lateral (Fig.nr.22). După ce face o buclă, mandibula îşi schimbă sensul de mişcare, revenind către superior într-o poziţie mai laterală, îndreptîndu-se spre poziţia de intercuspidare maximă. Unghiul pe care îl face traseul de revenire cu orizontala depinde de înălţimea cuspizilor şi înclinarea pantei cuspidiene. In tipul masticaţiei mandibula coboară jumătate din deschiderea maximă (20 mm). Treptat amplitudinea de mişcare se reduce, durata unui ciclu de masticaţie depinde de alimentul ingerat (0,7 secunde pentru guma de mestecat, 0,83 secunde pentru pîine 0,58 pentru morcov). Ciclurile de masticaţie pot fi unilaterale dreapta sau stînga alternant sau unilaterale persistente. Masticaţie bilaterală apare mai ales la subiecţii sănătoşi care preferă o dietă mai consistentă, cu stereotip de masticaţie frecător, cu dinţi abrazaţi şi mandibulă robustă.

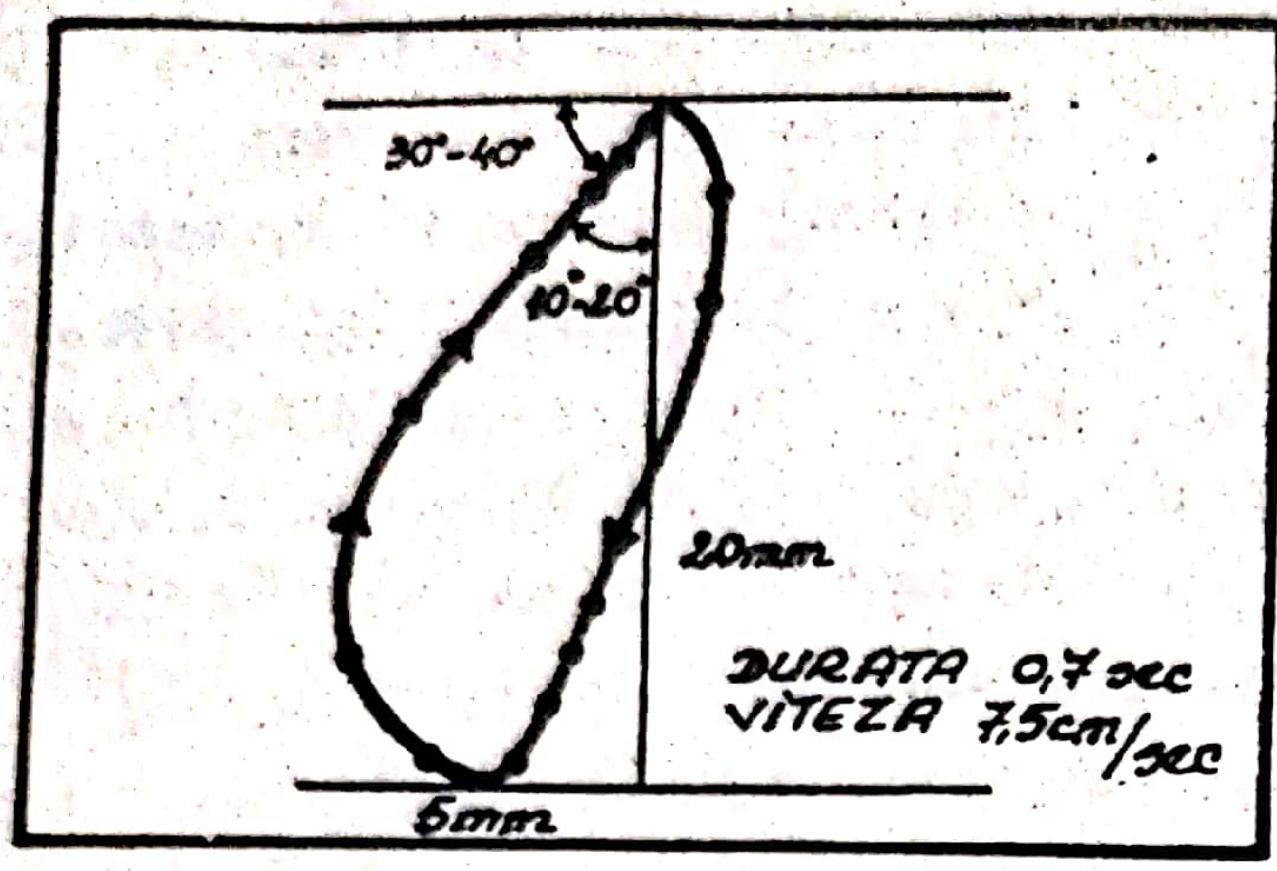

Fig.nr. 22

In procesul de masticaţie, concomitent cu realizarea dinamicii mandibulare, participă întregul sistem stomatognat, începînd cu glandele salivare, limba, obrajii şi muşchii mobilizatori ai mandibulei, articulaţia temporo-mandibulară, arcadele dentare. Articulaţia temporo-mandibulară şi muşchii mobilizatori ai mandibulei au rolul de a asigura dinamica mandibulară care prin intermediul arcadelor dentare asigură procesul mecanic de fărîmiţare şi triturare a alimentului. Limba prin receptorii săi senzitivo-senzoriali asigură declanşarea unor reflexe tactilo-gustative care contribuie la întreţinerea ciclului închis-deschis, participă la autocurăţirea dinţilor, asigură transportul alimentelor şi transferul lor, trecerea de la o masticaţie pe o hemiarcadă spre cealaltă, înlesneşte insalivarea şi formarea bolului alimentar. Palatul dur contribuie la declanşarea reflexelor tactilo-kinestezice ale ciclului închis-deschis, iar rugile palatine participă la sfărîmarea alimentelor moi. Buzele participă la realizarea unor reflexe şi asigură contenţia alimentelor şi a salivei. Eficienţa masticatorie este în strînsă legătură cu starea de sănătate a țesuturilor ce participă la îndeplinirea acestei funcții, cu consistența alimentului, sexul, vîrsta, semnificație alimentară individuală.

Deglutiția. Actul deglutiției urmează celui de masticație, între cele două procese existînd o înlănțuire logică și inevitabilă. La sugari în timpul deglutiției, limba se introduce între arcade, iar deglutiția se realizează numai prin scurgerea laptelui matern spre faringe. Prin apariție dinților poziția limbii devine mai posterioară ocupînd în timpul deglutiției zona retroincisivă. Posselt descrie o deglutiție în gol și o deglutiție de alimente și lichide. Deglutiția în gol este de fapt o deglutiție de salivă, care se petrece pe tot parcursul zilei, indiferent de starea de veghe sau somn. In total în cursul unei zile se produc 2500 deglutiții de salivă și aproximativ 600 deglutiții alimentare sau de lichid. Bolul alimentar este transportat cu ajutorul limbii și așezat pe partea dorsală a acesteia. Contracția mușchilor ridicători aduce arcadele în ocluzie realizînd calajul ocluzal care se produce în poziție de relație centrică. Fixarea mandibulei oferă punct de sprijin limbii și osului hioid. Prin contracție mușchilor limbii vîrful acesteia vine în contact cu palatul dur în spatele incisivilor superiori, luînd aspectul de jgheab. Contracția mușchilor stilohioidieni și milohioidieni duce la ridicarea bazei limbii, precedată de presarea limbii spre palat dinspre anterior spre posterior, astfel încît bolul este împins către faringe. In timpul deglutiției durata contactului dentar este de 1,5 secunde (după Jankelson) ceea ce înseamnă o creștere de 10 ori mai mare față de durata contactului din timpul masticației (0,15). Forța de impact a celor două arcade este mult mai mare în deglutiție. Atingerea de către bolul alimentar a zonelor reflexogene situate la baza limbii, declanșează reflexul deglutiției faringiene care este însoțit de deschiderea istmului, ridicarea bazei limbii, tragerea laringelui înainte și în sus cu închiderea epiglotei, ridicarea vălului palatin și închiderea căilor aeriene superioare. In acest moment deglutiția intră în ultima sa fază, faza esofagiană. Durata deglutiției orale și faringiene este mai de o secundă în timp ce parcurgerea esofagului se face în 6-7 secunde. Primul act al deglutiției este voluntar și poate fi oprit, în timp ce faza faringiană și esofagiană reprezintă acte reflexe complet automatizate.

Fonația. Dinamica mandibulară în timpul fonației nu are complexitatea mișcărilor masticatorii fiind vorba în esență de mişcări de coborîre şi revenire însoţite uneori de propulsie.

Fonaţia este "ansamblul de fenomene fiziologice care concură la producerea vocii sub influenţa stimulului nervos (Clement-Munier). Fonaţia are două faze: una subglotică în cadrul căruia aerul comprimat de pulmon este expulzat prin laringe făcînd să vibreze corzile vocale; în faza supraglotica sunetul pătrunde în culoarul bucal în care vălul, limba, buzele şi arcadele alevolo-dentare îi modifică caracteristicile transformînd sunetul laringian în foneme sau vorbirea articulată. In timpul pronunţiei vocalelor mandibula coboară, fanta labială se deschide, limba participă într-o măsură redusă comparativ cu pronunţia de consoane, în timp ce în pronunţia consoanelor limba joacă un rol esenţial, prin dirijarea aerului de la glotă spre cavitatea orală, unde împreună cu buzele şi arcadele dentare participă la articularea fonetică.

Dinamica mandibulară constituie un proces complex, fără de care exercitarea funcţiilor sistemului stomatognat nu ar fi posibilă.

E. SINDROMUL DISFUNCTIONAL AL SISTEMULUI STOMATOGNAT

Domeniu de avangardă al stomatologiei moderne, disfuncţia sistemului stomatognat preocupă din ce în ce mai mult pe clinicieni, cercetători.

Specialiştii care au făcut din sindromul disfuncţional al sistemului stomatognat un teren predilect sînt nenumăraţi, aşa cum nenumărate sînt denumirile ce s-au atribuit sindromului: sindrom Costen, sindrom algodisfuncţional, sindrom disfuncţional al a.t.m., sindromul mioartropatiei dureroase, sindromul disfuncţional al complexului ocluzie-muşchi-articulaţie temporo-mandibulară, sindrom algodisfuncţional al aparatului masticator, sindrom disfuncţional al aparatului manducator, sindrom disfuncţional al sistemului stomatognat.

Denumirea de sindrom disfuncţional al sistemului stomatognat cuprinde disfuncţiile sistemului, indiferent de originea lor articulară, parodontală, ocluzală, neuromusculară, dar cu repercusiuni asupra ansamblului sistemului stomatognat, dinamicii mandibulare, funcţiei sistemului neuromuscular, a funcţiilor ocluzale. Toate ipotezele privind fiziopatologia sistemului stomatognat acceptă faptul că există un echilibru morfo-funcţional între articulaţia temporo-mandibulară, arcadele dentare, parodonţiu şi sistemul neuromuscular aferent.

1. ETIOPATOGENIA DISFUNCTIILOR SISTEMULUI STOMATOGNAT

Fiecare teorie etiopatogenică dezvoltă aspectul pe care îl consideră primordial în declanşarea disfuncţiei.

a. Teoriile mecano-dentare.

Ipoteza lui Costen (1934) se referă la traumatizarea mecanică a articulaţiei temporo-mandibulare şi a nervului auriculo-temporal printr-o distalizare a condililor în urma pierderii dinţilor, ceea ce ar produce nevralgii faciale, occipitale, tulburări articulare, surditate, nevralgia gloso-faringiană, trismus. Valoarea teoriei este istorică, dar este prima încercare de a diferenţia un sindrom legat de poziţionarea vicioasă a unui condil în cavitatea glenoidă.

Ipoteza lui Ackermann are la bază două mecanisme. Prin pierderea dimensiunii verticale normale, mandibula trage cu sine tot masivul hioidian, determinînd distonii ale acestor muşchi. Cavitatea orală fiind micşorată limba este împinsă înapoi şi în sus către bolta palatină. Glosoptoza jenează respiraţia, deglutiţia, fonaţia prin îngustarea istmului gîtlejului necesitînd ridicarea continuă a vălului prin peristafilinul extern care are cealaltă inserţie pe sfenoid şi trompa lui Eustache pe care o deschide în deglutiţie. Contracţia continuă a peristafilinului extern, duce la deschiderea aproape permanentă a trompei, avînd ca urmare hipertrofia mucoasei tubare şi obstruarea trompei. Contracţia muşchiului ciocanului (sinergic cu peristafilinul extern) duce la tulburări de auz, acufene, otalgii, vertije. Intre tendonul muşchiului ciocanului trece nervul coarda timpanului care este iritat apărînd reflexe ale grandelor salivare cu hipo, hipersecreţie, glosodinii şi tulburări de gust.

Al doilea mecanism are la bază micşorarea etajului inferior prin edentaţie sau abraziune avînd ca urmare distalizarea condililor şi compresiunea elementelor articulare, ceea ce provoacă o sumă de reflexe cu punct de plecare în inervaţia proprie a meniscului, iar în timp apariţia artritelor traumatice, artrozelor.

Ipoteza lui Karoly şi Peter. Karoly şi Peter atrăgeau atenţia asupra ocluziei şi articulării traumatizante care în decursul timpului a fost denumită ocluzie traumatogenă. Apariţia ocluziei traumatogene presupune existenţa a două grupe de factori: direcţi şi indirecţi.

Factorii direcţi sînt legaţi de structura dentară:

leziuni odontale coronare, ce duc la pierderea punctului de contact a stopurilor centrice, ştergerea cuspizilor de ghidaj, a cuspizilor de suport, anomalii dento-maxilare primare, abrazii excesive şi edentaţia care are ca urmare migrarea dinţilor vecini către spaţiul edentat (fenomen Godon) extruzii, rotări.

Factorii indirecţi: starea patologică a parodonţiului produce migrarea dinţilor cu fenomene osteolitice care repoziţionează dinţii; unele obiceiuri anormale cum ar fi muşcarea limbii, a buzelor, deglutiţia infantilă, articularea incorectă a fonemelor, ticuri, duc la schimbarea raporturilor echilibrate între solicitarea vestibulară şi orală a culoarului dentar de către grupele musculare. Tumorile chistice, benigne, determină malpoziţii dentare, iar maladiile nervoase şi endocrine pot afecta dezvoltarea osoasă şi fiziologia neuromusculară. Traumatismele sistemului stomatognat în timpul perioadei de creştere, intervenţiile chirurgicale asupra articulaţiei temporo-mandibulare, oaselor maxilare în malformaţii congenitale sînt factori generatori ai ocluziei traumatogene.

După majoritatea autorilor principala sursă a ocluziilor traumatogene o constituie tratamentele stomatologice incorecte (cauze iatrogene). Cauzele iatrogene sînt generate în primul rînd de lipsa instrucţiei personalului şi limitele specialităţii care presupune o terapie de completare prin mijloace nebiologice cu elemente nebiologice. In terapia odontală a leziunilor coronare refacerea incorectă a morfologiei dentare, scoaterea din ocluzie (deliberată şi nejustificată) a unor cuspizi, reconstituirea în supra sau subocluzie a suprafeţelor ocluzale au urmări ulterioare asupra staticii şi dinamicii ocluzale.

Parodontopatia marginală, prin mobilizarea dinţilor, duce la pierderea unor contacte dentare, extruzia neuniformă, vestibularizarea sau lingualizarea dinţilor. Deseori parodontologii realizează o imobilizare incorectă a dinţilor mobili.

O parte din cauzele care pot duce la ocluzia traumatogenă acţionează în perioada de dezvoltare a individului şi pot fi evitate printr-un tratament ortodontic timpuriu şi bine condus. Mobilizarea defectuoasă a fracturilor oaselor maxilare de către chirurgi produce foarte frecvent tulburări ocluzale deosebite.

Sursa cea mai mare, generatoare de ocluzie traumatogenă, este protetica dentară prin incorecta reabilitare ocluzală ca urmare fie a unui plan terapeutic conceput incorect, fie a realizării defectuoase a aparatului gnatoprotetic.

Consecinţele ocluziei traumatogene. Toate cauzele amintite mai sus pot duce la instalarea ocluziei traumatogene, denivelînd planul de ocluzie şi avînd drept rezultat final blocarea mecanică uni sau bilaterală a mişcărilor de glisare mandibulară. Thielemann sintetizează modificările sistemului stomatognat afectat de un blocaj ocluzal unilateral astfel:-de partea blocajului - simptome articulare datorate retruziei frontale în relaţia de convenienţă; abraziunea exagerată a cuspizilor zonei posterioare de sprijin; liza osului alveolar de partea mezială şi palatinală a molarilor maxilari; - de partea opusă blocajului - suprafeţele cuspidiene ale dinţilor posteriori nu prezintă uzură; relaţia de convenienţă retrudată creează un spaţiu între feţele vestibulare ale frontalilor mandibulari ; creşterea overbite-ului frontal prin extruzia dinţilor respectivi datorită pierderii stopurilor centrice; absenţa uzurii la nivelul dinţilor frontali; labioversia dinţilor anteriori cu apariţia de diasteme; modificări parodontale la nivelul frontalilor maxilari şi mandibulari ca recesiuni gingivale, rezorbţia osului alveolar, mobilitate, modificări parodontale hipertrofice, formarea de pungi, apariţia secreţiei, tartru subgingival. Acţiunea patogenă a contactelor premature se manifestă prin mişcarea de ocolire a obstacolelor care ieşind din tiparele normale ale mişcărilor mandibulare, traumatizează elementele componente ale sistemului stomatognat.

Consecinţe articulare. Interferenţele ocluzale produc o solicitare continuă a articulaţiei temporo-mandibulare realizînd modificări ale cartilagiului de acoperire. Există mai multe teorii care explică afectarea articulaţiei: amintim pe aceea a traumatismului direct prin deplasarea distală a condililor. Un alt concept susţine că deplasările distale,anterioare sau laterale ale condilului mandibular, ca urmare a instabilităţii ocluzale au drept efect compresiunea elementelor articulare. Tulburarea mecanică are drept consecinţă o tulburare a secreţiei de lichid sinovial, împiedicînd nutriţia cartilajelor şi producînd în final modificări degenerative ale elementelor articulare. Conceptul recent considera că principala cauză a afectării articulaţiei temporo-mandibulare o constituie oboseala diferitelor grupe musculare care mobilizează anormal elementele articulare.

Consecinţe parodontale. Efectele parodontale ale ocluziei traumatogene sînt cunoscute, ocluzia traumatogenă fiind considerată o cauză predispozantă. Prima etapă a acţiunii nocive produsă de ocluzia traumatogenă asupra ţesuturilor dento-parodontale o reprezintă receptarea, descompunerea şi transmiterea forţei şi presiunii anormale ca sens, durată, intensitate. A doua etapă este legată de efectul forţelor anormale generate în cadrul primei etape asupra metabolismului parodonatl şi asupra ţesuturilor dure dentare.

Cementul reacţionează la stress ocluzal prin depuneri excesive care tind să înglobeze mai multe fibre periodontale, ameliorînd astfel stabilitatea dintelui tinzînd spre o mărire a suprafeţei de inserţie.

Osul alveolar poate reacţiona prin depunerea şi îngroşarea porţiunii fasciculate a laminei dure în zonele de tracţiune şi prin resorbţie pînă la dispariţie în zonele de presiune.

Asupra ţesutului parodontal efectul forţei de ocluzie se manifestă printr-o reacţie de adaptare prin îngroşarea ligamentelor şi o dispunere corespunzătoare a acestora pentru a rezista solicitărilor. Dacă forţa de solicitare acţionează timp îndelungat sau are intensităţi supraliminare, capacitatea de adaptare a ţesuturilor parodontale cedează. Forţa ocluzală excesivă duce la ruperea ligamentelor periodontale, la ruperea membrelor celulare şi a sacilor lizozomali. In acest fel enzimele intracelulare sînt revărsate în spaţiul extracelular. Beerstecher şi Bell au sintetizat consecinţele parodontale ale traumei ocluzale în schema ce le poartă numele. (Fig.nr.23). In spaţiul periodontal se elimină enzime. O parte din aceste enzime (enzimele ce activează histamina, enzimele ce acţionează asupra endoteliului capilar, enzimele ce activează kalicreina în bradichinină) realizează o creştere a permeabilităţii capilare cu extravazare şi edem. Edemul spaţiului periodontal se manifestă clinic prin extruzia dintelui.

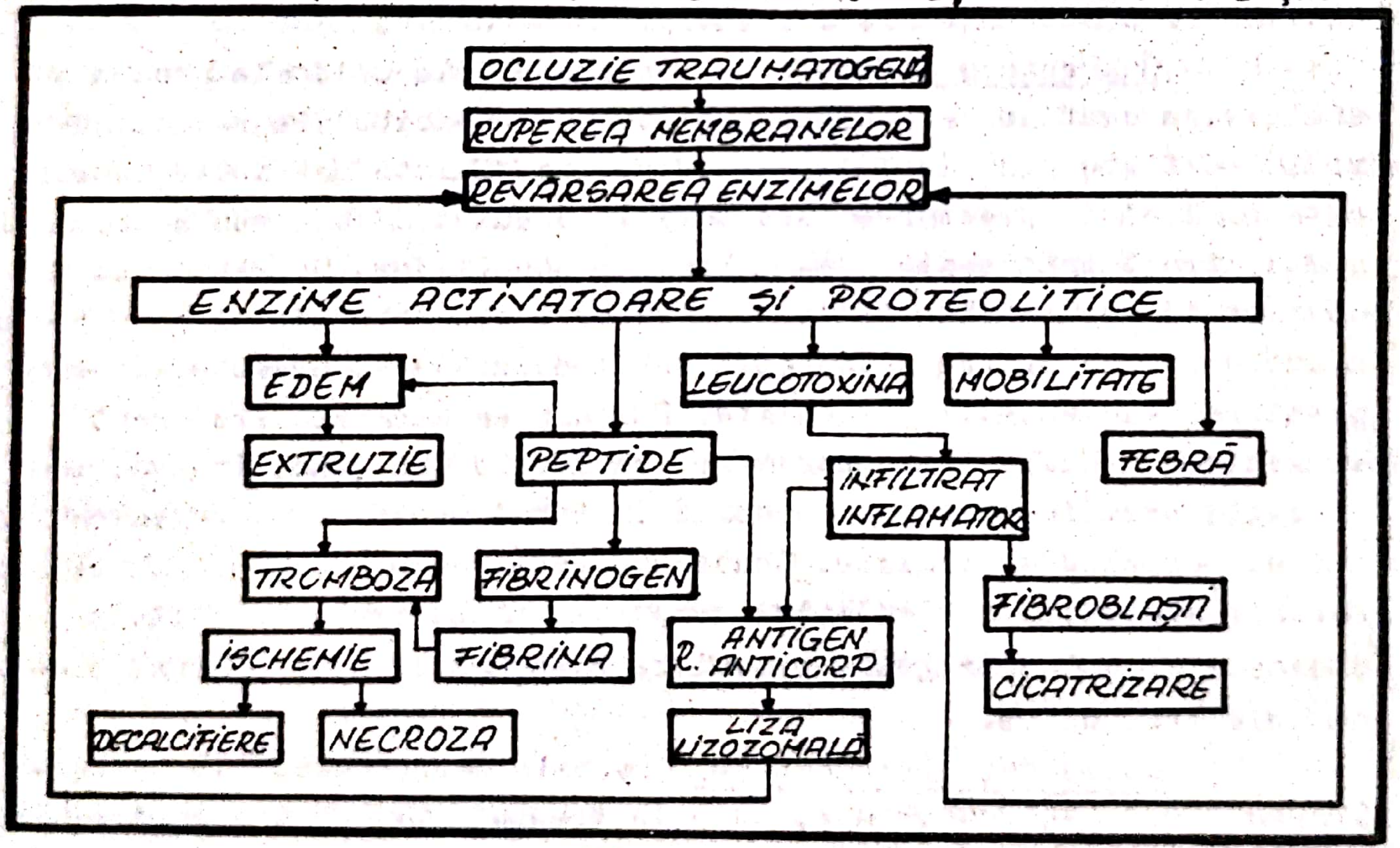
OCLUZIE TRAUMATOGEN
RUPEREA MEMBRANELOR
REVĂRSAREA ENZIMELOR
ENZIME ACTIVATOARE ŞI PROTEOLITICE
EDEM
LEUCOTOXINA
MOBILITATE
EXTRUZIE
PEPTIDE
INFILTRAT INFLAMATOR
FEBRĂ
TROMBOZA
FIBRINOGEN
FIBROBLAŞTI
ISCHEMIE
FIBRINA
R. ANTIGEN ANTICORP
CICATRIZARE
DECALCIFIERE
NECROZA
LIZA LIZOZOMALĂ

Fig.nr. 23.

Enzimele proteolitice scindează lanțurile proteice dînd naștere la peptide. O altă sursă de peptide este lichiul de edem transvazat prin creșterea permeabilității capilare. Peptidele intervin în circulația capilară și în reacția antigen-anticorp. Peptidele produc transformarea fibrinogenului în fibrină cu apariția de trombi în circulația locală și prin aglutinarea plachetelor participă la trombozarea capilară, avînd drept efect ischemia, anoxia și necroza parodontală. Anoxia la rîndul ei produce tulburări ale metabolismului osos local, rezultînd acidul citric care realizează o aciditate locală cu efect decalcifiant. In reacția antigen-anticorp se exacerbează activitatea fagocitară eliberîndu-se în spațiul tisular periodontal noi cantități de enzime care alimentează din nou procesul enzimatic distructiv.

Enzimele ce activează colagenaza prin liza fibrelor de colagen duc la mobilitatea dentară. Din digestia colagenului rezultă leucotoxina care participă la formarea infiltratului celular inflamator activînd reacția antigen-anticorp. Dacă trauma nu se repetă țesutul desmodontal se reface prin apariția fibroblaștilor și cicatrizării.

Eliberarea pirexinei poate produce febră mai ales la copii. Intervenția ocluziei traumatogene în etiologia parodontopatiei marginale cronice nu trebuie privită decît ca un factor predispozant la care se poate adăuga infecția.

Consecințe asupra țesuturilor dentare. Acțiunea forțelor ocluzale asupra smalțului produce abraziunea treptată. Atunci cînd forțele ocluzale sînt excesive pot apare fisuri sau fracturi ale prismelor de smalț. Dentina poate ceda prin fracturi coronare sau abraziune. Ca o reacție biologică față de abraziune, apare depunerea de dentină secundară pe pereții camerei pulpare. La nivelul pulpei dentare pot apare fenomene de hiperemie pulpară însoțite de dureri, pulpoliți.

b. Teoria dento-musculară.

Această teorie susține că influența patogenă a ocluziei traumatogene nu se manifestă direct asupra articulațiilor, ci prin intermediul mușchilor, ducînd astfel la fundamentarea teoriei musculare. Această teorie a avut meritul de a sublinia că interferențele ocluzale produc un feed-back proprioceptiv alterat, ducînd la necoordonarea și spasmul unor mușchi masticatori. Ca o consecință a acestor efecte, apare modificarea tiparelor normale ale dinamicii mandibulare, deoarece orice obstacol dento-parodontal duce în mod reflex la o contracție anormală (dar justificată) de ocolire a obstacolului, căreia îi urmează o disfuncție musculară și articulară însoțită de dureri, spasm, oboseală. Principalul mușchi incriminat în disfuncție este pterigoidianul extern, care terbuie să prezinte contracții simetric coordonate ale celor două fascicule ale sale.

c. Teoria fiziologică.

In 1955, Schwartz emite această teorie conform căreia se recunoaște faptul că tulburările funcționale ale mușchilor masticatori ar avea rol primar în etiologia sindromului disfuncțional. Activarea tonusului muscular are loc prin impulsuri aferente periferice cu punct de plecare în fusurile musculare, corpusculii Golgi, corpusculii Vater-Pacini, terminații nervoase libere. Fibrele fuzoriale se află sub controlul neuronilor gama care la rîndul lor sînt sub influența formației reticulate. Starea de tensiune sau relaxare a fusului muscular poate fi produsă atît prin contracția sau relaxarea fibrelor extrafuzoriale aflate sub controlul motoneuronului alfa cît și prin contracția fibrelor intrafuzoriale aflate sub dependența neuronilor gama I-II. Fibrele aferente I a informează centrul motor asupra gradului de destindere. In momentul destinderii mușchiului ele stimulează neuronul alfa motor. Contracția sau relaxarea fibrelor intrafuzoriale aflate sub dependența buclei gama duce la creșterea sau scăderea sensibilității la destinderea fusului muscular. Creșterea tonusului muscular pînă la hipertonii se datorează influențării mecanismului buclei gama de către formația reticulată cît și prin modificarea activității neuronului gama în funcție de informațiile de la periferie. După Schwartz starea de tensiune musculară are ca punct de plecare ticurile sau obiceiurile vicioase ce duc la o stare de oboseală musculară. Persistența lor duce la acumularea de acid lactic în exces care produce durerea, aceasta provocînd din nou contracție cu un plus de acid lactic împiedicînd în același timp eliminarea acestuia prin comprimarea vaselor și închizînd astfel un cerc vicios.

Așa cum arată schema lui Brodie gupele musculare de la nivelul capului și gîtului se află într-un continuu echilibru antagonic. Dereglările grupelor musculare învecinate pot duce la dereglări ale mușchilor masticatori(așa se explică prezența sindromului disfuncțional la persoane cu vicii de postură).

Una din cauzele dezechilibrelor neuro-musculare o constituie obstacolele articulare, dentare și parodontale. Orice iritație la acest nivel duce în mod reflex la o contracţie anormală de evitare a obstacolului căreia îi urmează o disfuncţie musculară şi articulară cu spasme, contracturi, oboseală, durere.

Dechaume arată că atunci cînd jocul muscular este perturbat articulaţia este supusă unor eforturi traumatizante. Aceste traumatisme pot deveni patogene în sensul unei distonii neuro-vegetative. Anomaliile de joc muscular duc în final la traumatizarea articulaţiei temporo-mandibulare realizînd aceeaşi stare de hipertonicitate musculară cu spasm şi oboseală.

d. Teoria psiho-fiziologică.

Laschin emite în anul 1969 teoria psiho-fiziologică după care spasmul muşchilor masticatori este generat de tensiuni psiho-emoţionale crescute, disfuncţia stomatognatică fiind în primul rînd o boală psiho-somatică. Declanşarea bolii are loc în urma acumulării unor energii conflictuale nerezolvate, care au drept rezultat creşterea tonicităţii musculare mai ales la nivel stomatognat. Boala poate începe prin apariţia contracturii musculare, artritei temporo-mandibulare degenerative., tulburări în morfologia ocluzală. Acelaşi autor a descris două tipuri de bolnavi cu disfuncţii ale sistemului stomatognat din punct de vedere psihologic şi anume persoane dominante, perfecţionişti şi persoane dominate, interiorizate. Si într-un caz şi în celălalt risipa de energie sau mascarea ei duce la apariţia hipertoniei pe anumite grupe musculare, dar mai ales la nivelul extremităţii cefalice. Tensiunea conflictuală se transpune prin mecanismul fiziologic al buclei gama în tensiune musculară, care poate avea efecte nocive asupra muşchiului însuşi, a articulaţiei temporo-mandibulare, apoi asupra arcadelor dentare şi ocluziei, a parodonţiului. Persistenţa factorului de iritare psihică sau musculară duce la organicizarea fenomenelor patologice în muşchi, articulaţie temporo-mandibulară, parodonţiu, ocluzie astfel încît îndepărtarea factorului iritativ nu mai poate, în acest stadiu să ducă la echilibrarea sistemului stomatognat, fiind necesare intervenţii restauratoare şi o terapie care să se adreseze tuturor elementelor afectate.

e. Teoria hemeostazică

Plecînd de la o experienţă clinică temeinică desfăşurată de-a lungul anilor, formulăm în cele ce urmează concepţia etiopatogenică integrativă care pleacă de la înţelegerea sistemului stomatognat ca un tot unitar în care afectarea oricărui element poate produce disfuncţie întregului sistem (V. Burlui).

Sindromul disfuncţional se manifestă ca o dishomeostazie, ca un dezechilibru al mecanismului de reglare a funcţiilor acestui complex morfologic şi funcţional. Pentru a înţelege etiopatogenia sindromului disfuncţional trebuie să pornim de la constatarea că homeostazie sistemului stomatognat este guvernată de factori suprasistemici, care acţionează la nivelul organismului creînd condiţii unei homeostazii nespecifice sistemului (nivelul calciului, magneziului, titrul hormonal etc).

Homeostazia specifică sistemului se ceează prin echilibrul morfologic şi funcţional realizat între elementele sistemului prin mecanisme şi în ipostaze funcţionale specifice sistemului stomatognat. In principal este vorbe de o homeostazie biomecanică şi o homeostazie biologică.

Este de la sine înţeles că sursa dishomeostaziilor (disfuncţiilor) trebuie căutată în tulburarea factorilor responsabili, fie ei suprasistemici, fie intrasistemici, înţelegînd prin aceasta că sindromul disfuncţional poate fi declanşat de o grupă sau alta de factori în unele cazuri, iar în altele prin acţiunea lor cumulată.

Modelul etiopatogenic dishomeostazic nu exclude teoriile anterioare, ci le integrează într-o concepţie unitară, care are în vedere nu numai unul din factori, ci multitudinea lor. Declanşarea sindromului se poate realiza deci prin inducţie psihică (ipoteza psiho-fiziologică, Laschin, 1969), dar ea poate debuta şi ca urmare a unor maladii endocrine care modifică activitatea neuromusculară la nivelul sistemului, între care tulburările paratiroidiene care modifică titrul calciului şi prin urmare excitabilitatea neuro-musculară. Funcţionarea anormală a constelaţiei endocrine în cadrul sindromului de adaptare poate crea condiţiile persistenţei unui stress cronic cu răsunet asupra comportamentului psihic şi neuro-muscular al bolnavului.

Intre cauzele suprasistemice ale disfuncţiei stomatognatice un rol aparte îl ocupă tulburările neuro-musculare care afectează suficient de frecvent trunchiul cerebral, interesînd în felul acesta rădăcinile motorii ale nervilor cranieni şi în primul rînd ale trigemenului, de unde şi modificările principalilor parametrii ai activităţii grupelor neuro-musculare ce deservesc sistemul stomatognat. Tulburările de sensibilitate în teritoriu pot modifica activitatea de coordonare reflexă la nivelul sistemului stomatognat provocînd răspunsuri neadecvate la stimuli obişnuiţi.

Intoxicaţiile acute sau cronice cu substanţe neurotrope pot de asemenea afecta lanţul neuronal responsabil al coordonării reflexelor neuro-musculare stomatognatice.

Dacă în alte zone ale organismului deviaţii minime, submilimetrice de la dinamica normală a diverselor segmente osoase trec neobservate, sistemul stomatognat sancţionează orice abatere datorită planurilor ocluzale perfect congruente şi celor două articulaţii temporo-mandibulare simetrice, astfel necoordonarea neuromusculară statică sau dinamică de natură senzitiv-senzorială, motorie pe etaje mai mult sau mai puţin superioare se exprimă uneori în suprasolicitări mecanice, iar alteori prin mecanismele fiziopatologice de reacţie şi apărare cum ar fi hiper şi hipotonia, hipertrofia musculară, spasmul.

Implicarea maladiilor generale ca factori suprasistemici în etiopatogenia sindromului disfuncţional este insuficient cunoscută şi cercetată. Cîmpul deosebit de larg al acestui domeniu testat insuficient în momentul de faţă va prezenta probabil în anii care urmează un domeniu fertil al cercetării interdisciplinare.

In privinţa factorilor intrasistemici aşa cum s-a arătat în paginile anterioare, contribuţia lor a fost conturată în cadrul ipotezelor etiopatogenice mecano-dentare, dento-musculare şi fiziologice, fiecare dintre ele susţinînd ideea acţiunii singulare a elementului luat în consideraţie, ocluzie - muşchi. Excludem de la început ideea acţiunii individuale a unui singur element, decît în situaţii cu totul excepţionale. Pe de altă parte considerăm că însăşi faptul de a lua în consideraţie valabilitatea tuturor teoriilor existente, se dovedeşte a fi insuficient dacă ne raportăm la complexitatea sistemului. (Fig.nr. 24). Articulaţia temporo-mandibulară de exemplu, una din componentele de bază ale sistemului stomatognat reprezintă ea însăşi sursa unor dishomeostazii ale sistemului. Prin însăşi morfologia sa, ea poate induce sindromul disfuncţional prin funcţionarea asimetrică, asincronă, datorată asimetriilor morfologice mai mult sau mai puţin ample, dar atît de frecvente. Studii efectuate de noi pe un număr de cranii (120)- din diverse perioade istorice, precum şi analiza tomografică a articulaţiei temporo-mandibulare pe un lot de subiecţi (480) au arătat frecvenţa ridicată a asimetriilor morfologice.

Este cunoscută influenţa determinantului articular asupra dinamicii mandibulare, asupra muşchilor mobilizatori ai mandibulei, solicitaţi diferit în cazul acesta, ceea ce provoacă în final oboseală, durere musculară, dar declanşează înainte de toate sindromul dureros al articulaţiei temporo-mandibulare prin traumatizarea elementelor sale componente.

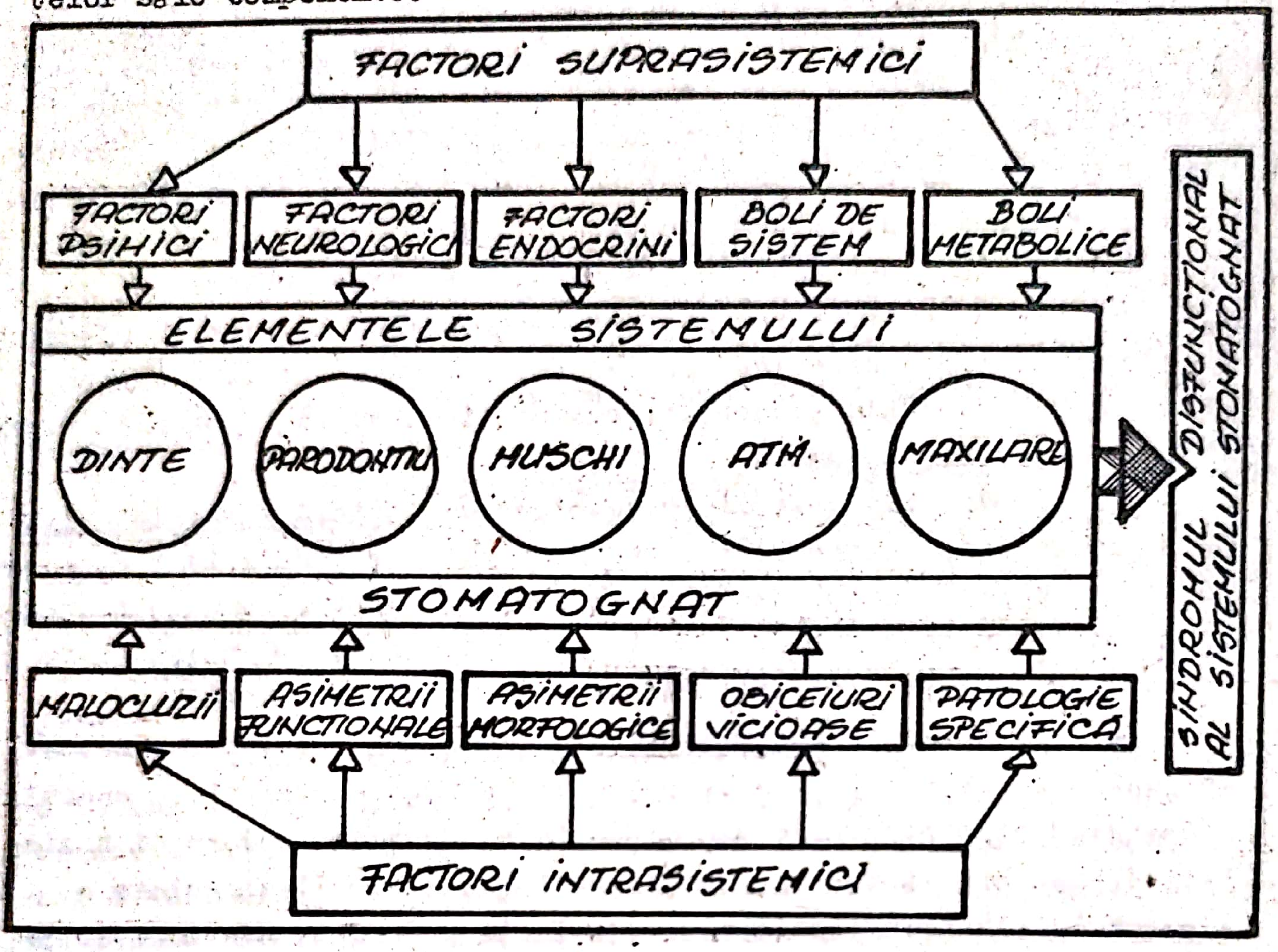
FACTORI SUPRASISTEMICI
FACTORI PSIHICI
FACTORI NEUROLOGICI
FACTORI ENDOCRINI
BOLI DE SISTEM
BOLI METABOLICE
ELEMENTELE SISTEMULUI
DINTE
PARODONTIU
MUSCHI
ATM
MAXILARE
STOMATOGNAT
SINDROMUL DISFUNCTIONAL AL SISTEMULUI STOMATOGNAT
MALOCLUZII
ASIMETRII FUNCTIONALE
ASIMETRII MORFOLOGICE
OBICEIURI VICIOASE
PATOLOGIE SPECIFICĂ
FACTORI INTRASISTEMICI

Fig.nr.24

Literatura de specialitate insistă mai puţin asupra unor asimetrii morfologice ale sistemului stomatognat care pot fi cauza tulburărilor disfuncţionale. Aceste asimetrii morfologice pot fi constituţionale, dar pot fi şi urmarea unor solicitări funcţionale asimetrice îndelungate, acestea din urmă fiind deosebit de frecvente. O altă categorie de asimetrii morfologice este consecinţa unor afecţiuni: traumatisme, infecţii, afecţiuni tumorale, reumatice, etc.

Dacă în cazul tulburărilor armoniei ocluzale, gnatologul poate interveni cu oarecare uşurinţă în examenul, diagnosticul şi terapia sindromului disfuncţional, în cazul unor asimetrii morfologice ale osului mandibular şi ale articulaţiilor temporo-mandibulare, posibilităţile sale sînt limitate.

Funcţionarea în tandem a celor două articulaţii face ca orice variaţie de angulare a condililor mandibulari, în general orice asimetrie morfologică, să aibă drept urmare o dinamică mandibulară și articulară asimetrică, o solicitare asimetrică a grupelor musculare și a arcadelor dentare, oferind cadrul morfologic și funcțional propriee instalării sindromului disfuncțional.

Aceste asimetrii sînt uneori atît de accentuate, încît tentativele terapeutice trebuie să fie realist apreciațe și limitate la posibilitățile stricte ale fiecărui caz în parte. In prezența unor asimetrii morfologice, obținerea relației centrice, a intercuspidării maxime trebuie înțeleasă în limitele realizării unui echilibru convenabil, fără dorința de a realiza mai mult într-un caz marcat de modificări anatomice importante.

Articulația temporo-mandibulară reprezintă un cîmp receptor deosebit de sensibil și cu o inervație suficient de bogată. Trauma locală modifică reflexele de poziționare statică și dinamică a mandibulei față de craniu.

Articulația temporo-mandibulară este și sediul unor maladii specifice, degenerative, traumatice, inflamatorii, etc.

Pe lîngă asimetriile morfologice aceasta este cea de-a doua sursă temporo-mandibulară importantă pentru debutul unui sindrom disfuncțional. Interesarea articulației în cadrul unui reumatism poliarticular, deși evoluează inițial în cadrul maladiei generale, poate declanșa cu timpul un sindrom dishomeostazic, disfuncțional localizat la nivelul sistemului stomatognat, dar interesînd și alte componente ale acestuia.

Țesutul de susținere al dintelui reprezintă și el un cîmp receptor deosebit de întins și sensibil implicat în reglarea dinamicii mandibulare cu contact ocluzal în proporție de 90%, (restul de 10% fiind reglată de a.t.m.). Dispariția parțială a membranei desmodontale, prin extracție, afectarea sa prin procese degenerative sau inflamatorii modifică substanțial pragul de sensibilitate alreceptorilor periferici de la acest nivel, influențînd, modificînd dinamica mandibulară. Parodonțiul marginal este și el sursa unor migrări dentare și prin aceasta a unor modificări geometrice la nivelul ocluziei. Iată deci că sindromul disfuncțional poate fi indus și pe cale parodontală.

Sintetizînd cele expuse mai sus considerăm că în declanșarea sindromului disfuncțional acționează de regulă factori cumulativi, fie ei generali suprasistemici sau locali intrasistemici. Deși debutul se poate realiza pe un singur element al sistemului stomatognat, dereglările homeostazice atrag în sindrom şi celelalte elemente. Inducţia sistemului este cu atît mai mult facilitată de malocluzii preexistente, asimetrii anatomice, anaomalii dento-maxilare, etc.

Trecerea de la normal la patologic se face treptat parcurgînd etapele bine cunoscute de la homeostazia ideală la dishomeostazia de decompensare, etape care caracterizează orice altă maladie.

Homeostazia ideală reprezintă modelul teoretic rareori întîlnit în practică. Ea constituie modelul spre care tindem prin întreaga noastră activitate profilactică şi curativă.

Homeostazia normală cuprinde situaţiile clinice care se abat foarte puţin de la ideal caracterizînd de fapt un interval de normalitate astfel încît homeostazia ideală în cazul ocluziei necesită existenţa unui point-centric, în timp ce homeostazia normală admite o abatere, dar care să nu depăşească limitele triunghiului de toleranţă a lui Spirgi (long-centric, wide-centric), de exemplu:

Dishomeostazia de susceptibilitate, face trecerea de la normal spre patologic, existînd uşoare tulburări morfologice sau funcţionale dar fără prezenţa simptomelor disfuncţionale (uşoare malocluzii, uşoare asimetrii funcţionale, etc.)

Dishomeostazia preclinică nu prezintă tulburări subiective, dar există modificări puse în evidenţă prin examene paraclinice (activitate electrică în relaţie de postură relevată electomiografic, lărgirea spaţiului periodontal la dinţii suprasolicitaţi, evidenţiată radiografic).

Dishomeostazia de debut este etapa în care apar primele simptome ale bolii, fie dureri vagi cu localizare variabilă, fie zgomote articulare, dureri musculare, dureri parodontale, etc.

Dishomeostazia manifestă este stadiul în care maladia se desfăşoară în toată plenitudinea sa, manifestîndu-se puternic, cu posibilitatea unei preponderenţe: ocluzale, musculare, articulare, dentare, parodontale, etc. In acest stadiu simptomele sînt manifeste cu afectarea gravă a funcţiei sistemului stomatognat, dar cu posibilităţi de compensare din partea organismului, constantele esenţiale ale sistemului rămînînd prezente.

Dishomeostazia de decompensare, este stadiul complicaţiilor, semnele clinice şi paraclinice sînt multiple, afectarea funcţională este profundă, constantele de ansamblu ale sistemului stomatognat - relaţia de postură, relaţia centrică, relaţia de ocluzie, dinamica mandibulară _ sînt grav dezechilbrate, iar capacitatea de compensare a organismului este aproape absentă.

Teoria sintetizatoare homeostazică evidenţiază interdependenţa elementelor sistemului stomatognat şi interrelaţia cu metabolismul general al organismului, cu activitatea nervoasă superioară luînd în consideraţie şi factorii locali în interdependenţa lor.

2. SEMNELE CLINICE ALE DISFUNCTIILOR SISTEMULUI STOMATOGNAT

Sindromul disfuncţional al sistemului stomatognat prezintă nu numai o etiopatogenie complexă, dar şi o simptomatologie complicată.

a. Semne clinice articulare.

In cadrul sindromului disfuncţional cel mai frecvent este afectată ariculaţia temporo-mandibulară, datorită în principal modificărilor tiparelor de mişcare articulară şi microtraumatismelor ce apar în disfuncţiile cu punct de plecare parodontal, odontal sau neuro-muscular.

Durerea articulară este de intensitate variabilă începînd cu dureri surde, vagi pînă la adevărate junghuiri, uni sau bilaterale, ce apar în repaus şi poate fi exacerbată la mişcare. După Freese şi Schemann durerea articulară poate fi locală, referită şi psihogenă. Durerea locală poate fi de origine traumatică, infecţioasă, neoplazică sau degenerativă. Durerea referită poate proveni dintr-un spasm al musculaturii învecinate sau prin afecţiuni ale urechii, parotidei, limbii, carcinom nazo-faringian, etc. Durerea psihogenă sau neurogenă apare rar.

Cracmentele şi crepitaţiile. Cracmentul este un zgomot unic, puternic în timp ce crepitaţiile sînt zgomote multiple de intensitate mult mai mică. Apar uni-sau bilateral, de intensitate variabilă, uneori jenează pacientul şi anturajul său, ducînd la adevărate psihoze. Se datorează după unele opinii, fie unor deformări degenerative ale meniscului, fie unei hiperlaxităţi ligamentare şi capsulare, oboselii şi dezechilibrului muscular (în special pterigoidianului extern).

Saltul articular sau mişcarea sacadată poate apare uni- sau bilateral, constituind unul din simptomele principale care determină prezentarea pacientului la medic.

Devierea mandibulei poate fi statică sau dinamică, bruscă, lentă şi continuă, în zig-zag, în formă de S italic.

Subluxaţia se datorează creşterii laxităţii elementelor periarticulare. Poate fi uni- sau bilaterală, este de obicei reductibilă. Interpretările moderne etiopatogenice implică o neconcordanţă între contracţie fasciculului pterigoidianului extern (contracţia exagerată a fasciculului inferior).

Limitarea deschiderii gurii apare în fibrozarea şi sclerozarea ţesuturilor periarticulare, alteori datorită poziţiilor antalgice, spasmului muscular.

Blocajul articular în poziţie cu gura închisă sau deschisă poate fi urmarea artroliţilor, osteofitelor fracturate, meniscului plicaturat, spasmului muscular.

b. Semne clinice musculare.

Disfuncţia sistemului stomatognat poate debuta cu o tulburare de ocluzie, parodontală sau articulară, dar fiecare din aceste tulburări va avea efect asupra muşchilor mobilizatori ai mandibulei.

Durerea musculară se poate manifesta spontan, dar poate fi declanşată la tentativele de mobilizare ale mandibulei sau la palparea masei musculare şi mai ales a inserţiilor, In explicaţia durerii musculare, un rol deosebit îl are mecanismul triggerului miofacial. Zona triggerului este o zonă mică, circumscrisă care prezintă o hiperalgezie, de unde pleacă impulsuri ce bombardează creierul. Zona de referinţă este o zonă în care sînt induse dureri, spasmul muscular, provocate printr-o iritaţie a zonei trigger. Algiile faciale pot îmbrăca caracter de nevralgii, uneori nu pot fi precis definite şi localizate, alteori iau aspectul unei simpatalgii, pot iradia în regiunea parotidiană, în maxilare, în limbă.

Hipertonia musculară se înregistrează sub forma creşterii consistenţei masei musculare la palpare, Conduce la micşorarea spaţiului interocluzal, a dimensiunii verticale şi a etajului inferior. Reflexul miotatic mandibular este exagerat.

Spasmul muscular este însoţit de dureri puternice în masa musculară şi de impotenţă funcţională. Muşchiul este împăstat pînă la aspectul de consistenţă lemnoasă. Arcadele sînt în contact (deseori sub forma trismusului maseterin), spasmul determină deplasări paramediane ale mandibulei.

Hipertrofia musculară se datorează unei funcţii musculare exagerate, determinînd proeminenţa regiunilor respective, eversarea gonionului (în hipertrofia maseteriană), asimetria facială (cînd este unilaterală).

Oboseala musculară în cadrul sindromului disfuncţional se poate datora, fie scurtării pauzelor necesare refacerii, fie modificării tiparelor, necoordonării contracţiei musculare, lipsei de antrenament la suprasolicitările mecanice.

Limitarea excursiilor mandibulare se datorează hipertoniei musculare, spasmului, oboselii şi durerii musculare, care silesc uneori bolnavul să evite mişcarea.

Modificarea traiectoriilor de dinamică mandibulară. Dinamica mandibulară se află sub influenţa determinantelor morfologice şi funcţionale. Modificarea disfuncţională a reflexelor ce reglează contracţia musculară, datorită fie unor cauze psiho-emoţionale, fie modificărilor ocluzale conduc la apariţia de tulburări ale contracţiei musculare. Disfuncţia musculară va avea drept consecinţă o contracţie inegală necoordonată, soldată cu devieri ale mandibulei de la traiectoriile sale normale de mişcare. Este dificil a diferenţia clinic în ce măsură tulburările de dinamică mandibulară se datoresc sistemului neuro-muscular sau articulaţiei temporo-mandibulare.

c. *Semne clinice parodontale.*

Semnele parodontale ale disfuncţiei sistemului stomatognat apar ca o consecinţă asupra solicitării ţesuturilor de susţinere prin disfuncţie articulară, musculară sau ocluzală. La rîndul său afectarea parodontală, prin modificarea informaţiei proprioceptive cu punct de plecare în parodonţiul lezat, precum şi prin tulburările de ocluzie pe care le induce, poate determina instalarea sindromului disfuncţional.

Durerea parodontală se datorează traumatizării parodontale prin suprasolicitarea ocluzală ca urmare a depăşirii pragului dureros în bruxism sau în urma solicitărilor repetate care duc la epuizarea capacităţii de adaptare a ţesuturilor de susţinere. Este localizată la un dinte sau un grup dentar de intensitate variabilă şi poate iradia în zonele învecinate sau la distanţă.

Inflamaţie parodontală. Cînd forţa ocluzală acţionează asupra unui parodonţiu sănătos, putem spune că este vorba de un traumatism ocluzal primar sau pur. El determină lărgirea spaţiului periodontal, degenerarea periodontală, alunecarea către apex a inserţiei epiteliale, mobilitate dentară, jenă la masticaţie. Trauma ocluzală prezintă modificări structurale şi metabolice care creează condiţiile proprice instalării unei infecţii microbiene ajungînd la parodontita marginală cronică. Traumatismul ocluzal secundar acţionează asupra unui parodonţiu deja afectat avînd un efect agravant, accentuînd resorbţia osoasă, liza ligamentelor periodontale şi alunecarea inserţiei epiteliale. Tratamentul prin chiuretaj al pungilor parodontale cu menţinerea traumei ocluzale nu a dat rezultate ceea ce subliniează rolul traumei ocluzale în patogenia suferinţei parodontale.

Recesiunea parodontală. Mc. Call a descris recesiuni parodontale la nivelul dinţilor traumatizaţi ocluzal sub formă de îngroşări ale festonului gingival, bureletul lui Mc. Call. Recesiuni gingivale avansate la nivelul festonului gingival în formă de "V" cu laturile foarte închise, asociate cu inflamaţia gingivală poartă denumirea de fisurile lui Stillmann şi pot schimba raportul coroană-rădăcină.

Traumatizarea parodontală directă se întîlneşte în zona frontală a arcadelor, în ocluziile adînci 1/1 sau care depăşesc acest raport.

Creşterea mobilităţii dentare se datorează în principal, ruperii traumatice sau lizei enzimatice a ligamentelor periodontale însoţite de creşterea spaţiului periodontal ajungînd pînă la avulsia dintelui.

Migrarea dinţilor. Transmiterea paraaxială a forţelor ocluzale produce resorbţii şi apoziţii inegale la nivelul osului alveolar şi migrarea dintelui spre spaţiul edentat.

Schimbarea sunetului la percuţie. Normal, la percuţie dintele produce un sunet ascuţit. Lărgirea spaţiului periodontal, edemul fac ca acest sunet să devină surd, înfundat.

d. Semne clinice odontale.

Durerea dentară se poate datora traumatismului direct ocluzal, intens sau traumelor repetate, de intensitate redusă. Durerea dentară poate avea o intensitate variabilă, poate fi localizată, cu iradieri neaşteptate, poate apare în urma fracturii coronare sau radiculare, a pulpoliţilor, deschiderea camerei pulpare în urma abraziunii care generează suferinţă pulpară de la hiperemie pînă la necroză pulpară.

Fractura dintelui se poate întîlni sub forma fracturii coronare, corono-radiculare, produsă mai cu seamă în timpul exercitării bruxismului. Sînt favorizate de unele leziuni odontale care subminează rezistenţa dintelui.

Abraziunea, profunzimea abraziunii şi localizarea sa la anumite grupuri dentare oferă indicaţii asupra zonei traumatizate excesiv. Abraziunea localizată poate genera schimbări ale rapoartelor cranio-mandibulare prin bascularea mandibulei, în timp ce abraziunea generalizată duce la scăderea dimensiunii verticale. Abraziunea dentară este un semn al capacităţii de adaptare a ţesuturilor parodontale la stress-ul ocluzal. Absenţa faţetelor de uzură la subiecţii care au depăşit 30 de ani trebuie considerată ca un factor traumatogen ce acţionează asupra parodonţiului. Abraziunea coroanei duce la modificarea diametrelor forţelor ocluzale.

e. Tulburări ale armoniei morfologice a arcadelor dento-alveolare.

Dizarmoniile primare determină tulburări de dinamică mandibulară, de dinamică articulară, de contracţie musculară, de transmitere a forţelor ocluzale către parodonţiu. Ele se pot întîlni sub diferite forme: anomalii dentare izolate (număr, formă, volum, erupţie-incluzie, ectopie, transpoziţie); dizarmonii interarcade: proalveolie, prodenţie, endalveolie, supraalveolodonţie frontală sau laterală.

Dizarmoniile secundare se datoresc tendinţei naturale de mezializare şi extruzie pe care o au dinţii, atunci cînd dispare punctul de contact cu vecinul sau antagonistul (în extracţii dentare, leziuni odontale-coronare). Odată pierdut punctul de contact cu antagonistul, dintele extruzează luînd naştere noi puncte de contact. Deseori malpoziţiile secundare se asociază cu dezechilibre neuromusculare ale muşchilor ridicători ca şi ale chingii labio-jugale. Realizări protetice defectuoase modifică armonia arcadei dentare.

f. Tulburări ale ocluziei statice şi dinamice.

Modificarea principalilor parametri ai ocluziei echilibrate. Discontinuitatea sau limitarea suprafeţei de ocluzie maxilară şi mandibulară se asociează pierderii stopurilor ocluziei, avînd drept consecinţă distribuirea inegală a efortului ocluzal, pierderea raporturilor mandibulo-craniene normale. Extruziile, migrările, edentaţiile, tratamentele odontale, parodontale, protetice sau ortodontice pot determina pierderea armoniei reliefurilor ocluzale. Planul de ocluzie nu mai apare format prin înşiruirea armonioasă a cuspizilor, aceştia fiind denivelaţi unul în raport cu celălalt, planul de ocluzie apare crenelat, cu blocarea ocluziei dinamice. Inversarea curbei de ocluzie sagitală, fie iatrogenă, fie prin malpoziţii primare şi secundare, este un factor deosebit de dezechilibrant pentru sistemul stomatognat. Prin înclinarea asimetrică a curbelor transversale, dinţii vor recepta diferit forţa de ocluzie, iar prin planurile lor înclinate vor dirija asimetric mişcările mandibulei. Modificarea pantelor cuspidiene realizează interferențe ocluzale ce modifică traiectoria mandibulară. Panta de ghidaj retroincisivă poate fi modificată prin migrări dentare, iar în edentația frontală ocluzia este lipsită de determinantul său anterior, supraîncărcînd zonele laterale ale arcadei și articulația temporo-mandibulară.

Ghidajul incizal apare modificat în ocluzii adînci și în ocluzii inverse frontale, în incongruența frontală mandibulară. Overjet-ul marcat eliberează mișcările mandibulare, iar overjet-ul strîns se înregistrează ca un factor de stress ocluzal. Cu cît overbite-ul este mai accentuat cu atît ocluzia este mai traumatizantă. Un overbite redus asociat unui overjet foarte strîns poate fi traumatogen, în timp ce un overbite mai accentuat asociat cu un overjet mare este mai puțin patogen datorită eliberării mișcărilor mandibulare prin lipsa unui contact antero-posterior strîns.

Contactul ocluzal prematur. Contactele ocluzale pot avea loc în poziții statice și dinamice. Orice contact ocluzal care împiedică coaptarea uniformă a zonelor de sprijin și a punctelor de contact ocluzal poartă denumirea de contact ocluzal prematur. Contactul ocluzal prematur apare în ocluzia statică sau în ocluzia dinamică atunci cînd interferează traiectoria de închidere terminală conducînd mandibula uneori în afara ocluziei centrice sau de intercuspidare maximă. Interferențele ocluzale se înregistrează pe arcade, fie localizat fie cu distribuție multiplă. Capacitatea traumatogenă a unui punct de contact depinde de mai mulți factori: localizarea punctului de contact, mărimea punctului de contact, starea suprafețelor de contact. Cu cît este mai întins și mai rugos forța de frecare crește și odată cu ea și potențialul patogen. Deosebit de patogenesînt contactele de partea inactivă care transformă pîrghia mandibulară în pîrghie de grad inferior deosebit de traumatizantă. Punctele de contact premature trebuie înregistrate cu multă atenție la nivelul traiectoriei de închidere în relație centrică și traiectoria de închidere posturală. Contactele premature pot avea caracter deflectiv la acest nivel interferînd ocluzia terminală și conducînd mandibula în poziții excentrice. Contactele nedeflective sînt patogene prin limitarea sau blocarea mișcărilor mandibulare. Deosebit de traumatizant este contactul prematur care acționează la sfîrșitul masticației și al deglutiției. In timpul procesului de masticație arcadele dentare contactează la sfîrșitul procesului de sfărîmare a alimentelor timp de 0,15 secunde. Deglutiția se realizează în relație centrică, deci va apare al doilea moment în care contactele premature pot acţiona timp de 1,5 secunde, forţa de contracţie musculară în timpul acestei funcţii fiind de 10 ori mai mare decît în masticaţie. Depistarea contactelor premature pe traseul intercuspidare maximă-relaţie centrică şi înlăturarea acestora conduc la o deglutiţie funcţională. Contactele premature determină contracţia necoordonată a diverselor grupe musculare şi instabilitatea mandibulei. Suprapunerea unor dezechilibre musculare care modifică ocluzia terminală, creează dificultăţi, în determinarea contactelor ocluzale de intercuspidare sau relaţie centrică, necesitînd mai întîi o terapie de relaxare musculară.

Modificări ale ocluziei statice. Evaluarea clinică a ocluziei statice şi dinamice nu se poate efectua fără o înregistrare a relaţiilor cranio-mandibulare. Uneori relaţia centrică coincide cu intercuspidarea maximă, dar în majoritatea cazurilor această corespondenţă nu există. Atunci cînd intercuspidarea maximă se efectuează în afara triunghiului de toleranţă ocluzală este necesară determinarea contactelor deflective sau a contactelor nedeflective care împiedică coaptarea armonioasă a arcadelor. In cadrul investigării ocluziei statice este posibil ca reperele ocluziei să nu fie respectate întocmai. Se pot întîlni latero-deviaţii, overbite accentuat, overjet strîns, ocluzie deschisă, ocluzie inversă frontală sau laterală, ocluzie mezializată sau distalizată. Raporturile osoase şi articulare pot apare schimbate datorită malpoziţiilor cranio-mandibulare, la realizarea cărora muşchii participă inegal. Malpoziţiile dentare pot genera contacte plasate pe pantele cuspidiene, realizînd astfel o traumatizare permanentă a parodonţiului, accentuînd instabilitatea mandibulei în poziţiile de contact ocluzal.

Modificări ale ocluziei dinamice. Analiza ocluziei dinamice se efectuează în cadrul unor mişcări test imprimate mandibulei precum şi în timpul exercitării funcţiilor. Analiza mişcărilor test (retruzie, protruzie, lateralitate dreaptă şi stîngă) evidenţiază deseori prezenţa unor blocaje ocluzale sau a unor pante de alunecare traumatizantă. Mişcarea de retruzie realizată între intercuspidarea maximă şi relaţia centrică poate fi blocată de unele contacte premature, împiedicîndu-se astfel excursia mandibulei către relaţia centrică în timpul deglutiţiei. In mişcarea de retruzie punctele de contact prematur în zona laterală apar pe pantele distale ale lateralelor mandibulari şi meziale ale cuspizilor maxilari.

Protruzia poate înregistra contacte premature în zona laterală, care să împiedice ghidajul anterior al ocluziei pe panta apare al doilea moment în care contactele premature pot acționa timp de 1,5 secunde, forța de contracție musculară în timpul acestei funcții fiind de 10 ori mai mare decît în masticație. Depistarea contactelor premature pe traseul intercuspidare maximă-relație centrică și înlăturarea acestora conduc la o deglutiție funcțională. Contactele premature determină contracția necoordonată a diverselor grupe musculare și instabilitatea mandibulei. Suprapunerea unor dezechilibre musculare care modifică ocluzia terminală, creează dificultăți, în determinarea contactelor ocluzale de intercuspidare sau relație centrică, necesitînd mai întîi o terapie de relaxare musculară.

Modificări ale ocluziei statice. Evaluarea clinică a ocluziei statice și dinamice nu se poate efectua fără o înregistrare a relațiilor cranio-mandibulare. Uneori relația centrică coincide cu intercuspidarea maximă, dar în majoritatea cazurilor această corespondență nu există. Atunci cînd intercuspidarea maximă se efectuează în afara triunghiului de toleranță ocluzală este necesară determinarea contactelor deflective sau a contactelor nedeflective care împiedică coaptarea armonioasă a arcadelor. In cadrul investigării ocluziei statice este posibil ca reperele ocluziei să nu fie respectate întocmai. Se pot întîlni latero-deviații, overbite accentuat, overjet strîns, ocluzie deschisă, ocluzie inversă frontală sau laterală, ocluzie mezializată sau distalizată. Raporturile osoase și articulare pot apare schimbate datorită malpozițiilor cranio-mandibulare, la realizarea cărora mușchii participă inegal. Malpozițiile dentare pot genera contacte plasate pe pantele cuspidiene, realizînd astfel o traumatizare permanentă a parodonțiului, accentuînd instabilitatea mandibulei în pozițiile de contact ocluzal.

Modificări ale ocluziei dinamice. Analiza ocluziei dinamice se efectuează în cadrul unor mișcări test imprimate mandibulei precum și în timpul exercitării funcțiilor. Analiza mișcărilor test (retruzie, protruzie, lateralitate dreaptă și stîngă) evidențiează deseori prezența unor blocaje ocluzale sau a unor pante de alunecare traumatizantă. Mișcarea de retruzie realizată între intercuspidarea maximă și relație centrică poate fi blocată de unele contacte premature, împiedicîndu-se astfel excursia mandibulei către relația centrică în timpul deglutiției. In mișcarea de retruzie punctele de contact prematur în zona laterală apar pe pantele distale ale lateralelor mandibulari și meziale ale cuspizilor maxilari.

Protruzia poate înregistra contacte premature în zona laterală, care să împiedice ghidajul anterior al ocluziei pe panta retroincisivă realizînd o supraîncărcare a dinţilor care păstrează contactul.

Mişcările test cu orientare către lateral dreapta şi stînga pot pune în evidenţă o inegalitate a traiectoriilor datorită blocării mişcării prin obstacole ocluzale, sau datorită orientării lor diferite în funcţie de planurile înclinate care le conduc. Existenţa unei funcţii de protecţie prin canin, sau a unei funcţii grup prin dirijarea prin întreg grupul lateral sînt în general acceptate ca normale.In mişcarea de lateralitate se înregistrează activitatea traumatogenă cea mai intensă la nivelul interferenţelor ce pot apărea pe partea inactivă sau de balans, prin transformarea mandibulei într-o pîrghie de grad inferior, deci mai traumatizantă. In multe cazuri mişcarea de lateralitate sau protruzie provoacă şi o uşoară mobilizare a dinţilor aflaţi în contact prematur.

g. Modificarea relaţiilor fundamentale ale mandibulei.

In cadrul disfuncţiilor sistemului stomatognat, relaţiile mandibulo-craniene sînt adeseori influenţate ca urmare a modificărilor apărute la nivelul articulaţiei temporo-mandibulare, a muşchilor mobilizatori sau a raporturilor ocluzale.

Malrelaţia mandibulo-craniană reprezintă entitatea clinică ce se caracterizează prin modificarea relaţiei de postură sau /şi a relaţiei centrice cu consecinţa alterării reperelor normale şi instalarea unor fenomene disfuncţionale subiective şi obiective la nivelul întregului sistem stomatognat. (V. Burlui).

Morris şi Shore clasifică astfel relaţiile intermaxilare anormale produse prin contacte deflective: relaţii mandibulo-craniene protruzive (clasa I), relaţii mandibulo-craniene retruzive (clasa a II-a), creşterea dimensiunii verticale (clasa a III-a), relaţii mandibulo-craniene de lateralitate şi protruzie datorate ocluziei încrucişate (clasa a IV-a) şi reducerea dimensiunii verticale (clasa a V-a). Barrelle oferă o clasificare asemănătoare formelor clinice de disfuncţie ale sistemului stomatognat însoţite de pierderea relaţiilor cranio-mandibulare normale. Astfel, autorul întîlneşte următoarele clase clinice de deplasare anormală a mandibulei în raport cu craniul:clasa I - deplasarea anterioară sau anterolaterală; clasa a II- a - deplasarea posterioară sau postero-laterală; clasa a III-a - dizarmonii prin creşterea spaţiului liber; clasa a IV-a - dizarmonii prin micşorarea spaţiului liber. In practică am întîlnit însă şi forme clinice care nu se pot încadra în nici una din clasele lui Shore sau Barrelle.

Avînd în vedere inconsecvențele clasificărilor amintite mai sus (singurele existente în literatura de specialitate) în urma unei experiențe clinice de peste două decenii, am clasificat abaterile de la normal ale relațiilor mandibulo-craniene fundamentale pe baza unor criterii morfologice și funcționale care evidențiază direcția de deplasare a mandibulei și orientează tratamentul de repoziționare mandibulară prin deplasarea mandibulei în sensul opus anomaliei de poziție.

Clasificarea pe care o utilizăm în clinică include totalitatea patologiei la care ne referim și cuprinde în principal trei clase de malrelații mandibulo-craniene: clasa I - malrelații mandibulo-craniene extraposturale; clasa a II-a - malrelații mandibulo-craniene excentrice și clasa a III-a.- malrelații mandibulo-craniene complexe "extrapostural -excentrice". (V. Burlui).

Clasa I - Malrelații mandibulo-craniene extraposturale:

A. - prin rotație: 1. în plan sagital (prin ridicarea sau coborîrea mandibulei;
   2. în plan orizontal (prin deviere dreaptă sau stîngă);

B. - prin translație (anterioară sau posterioară);

C. - mixte.

Clasa a II-a - Malrelații mandibulo-craniene excentrice:

A. - prin rotație: 1. în plan sagital (prin ridicarea sau coborîrea mandibulei;
   2. în plan orizontal (prin deviere dreaptă sau stîngă);

B. - prin translație (anterioară sau posterioară);

C. - prin basculare (antero-posterioară, transversală, oblică);

D. - mixte.

Clasa a III-a - Malrelații mandibulo-craniene complexe (extrapostural -excentrice).

Malrelațiile mandibulo-craniene extraposturale de clasă I pot fi de cauză pur funcțională și se datorează modificărilor echilibrului tonic antigravific care apar în cadrul schemei Brodie - Ackermann - Lejoyeux.

Tulburările tonusului muscular pot proveni din alterarea mecanismelor tonice descrise la capitolul "Relația de postură", la care se pot adăuga unii factori clinici cum ar fi hipertonia reactivă inflamatorie care poate merge pînă la spasm (trismus) etc.

La subiecții în vîrstă, la bolnavii suferinzi de maladii cronice care au presupus spitalizări îndelungate, în anumite maladii neurologice se poate instala hipotonia musculaturii manducatoare care contribuie și ea la modificarea relației posturale.

Malrelațiile mandibulo-craniene extraposturale de clasă I pot să recunoască și cauze morfologice, inflamatorii, traumatice, tumorale care interferează mecanismele poziției posturale, împiedicînd mandibula să atingă echilibrul normal.

In raport de rezultanta acțiunii musculaturii manducatoare afectată prin hipo sau hipertonie ia naștere o rezultantă ce stabilizează mandibula în afara relației posturale.

In funcție de direcția deplasării, malrelațiile mandibulo-craniene extraposturale se pot produce prin rotație în plan sagital și orizontal (clasa I - subdiviziunea B) și mixte (clasa I subdiviziunea C).

Malrelațiile mandibulo-craniene extraposturale subdiviziunea A-1 prin rotație în plan sagital se pot produce prin ridicarea și prin coborîrea mandibulei, ele caracterizînd clinic modificări de tonus. Aceste malrelații se pun în evidență prin modificări apărute la nivelul reperelor relației posturale. In timp ce reperul articular rămîne constant, apar modificări la nivelul reperului muscular (prin înregistrarea de hipertonii și spasm pe ridicători și hipotonii pe coborîtori). La nivelul reperului osos se înregistrează o diminuare a etajului inferior al feței, o mișcare sau chiar o desființare a spațiului interocluzal ca și a spațiului Donders. De asemenea buzele sînt strîns apropiate.

In cadrul acestor malrelații (prin rotație în plan sagital) se poate înregistra și o a doua formă clinică în cadrul căreia se produce o coborîre a mandibulei. Sensul de modificare al reperelor este invers față de forma clinică precedentă (reper articular normal, hipertonii pe coborîtori, hipertonii pe ridicători, creșterea spațiului interocluzal și a spațiului Donders, eventual fanta labială deschisă). Unele modificări morfologice apar prin tulburări de dezvoltare (supraalveolodenție) sau prin protezări incorecte, contribuind astfel la conturarea unui tablou de malrelații mandibulo-craniene clasa I subdiviziunea A-1 prin coborîrea mandibului.

Malrelații mandibulo-craniene clasa I subdiviziunea A-2 se produc așa cum arată și clasa lor prin rotație în plan orizontal către dreapta sau către stînga. In cadrul acestei subdiviziuni se înregistrează relații articulare normale de partea către care se produce devierea, iar de partea opusă înregistrăm o translație anterioară a condilului. Reperul muscular pune în evidență o hipertonie apărută pe fasciculele diductoare și în principal la nivelul mușchiului pterigoidian extern de partea opusă devierii. Relațiile interocluzale sînt afectate în raport de gradul devierii, iar gnationul se situează paramedian.

Malrelații mandibulo-craniene extraposturale clasa I subdiviziunea B se produc ca urmare a unei translații mandibulare către anterior sau către posterior. Atunci cînd translația este anterioară se evidențiază deplasarea corespunzătoare a condililor în articulația temporo-mandibulară, hipertonia propulsorilor și hipotonia retropulsorilor, cu modificarea raporturilor ocluzale în postură, propulsarea mentonului cu inversarea treptei labiale și ștergerea șanțului labio-mentonier.

Atunci cînd translația se produce către posterior este cauzată de o preponderență a activității retropulsorilor care produc translația posterioară a condililor.

Malrelații mandibulo-craniene extraposturale - clasa I subdiviziunea C cuprinde malrelații extraposturale mixte, nesistematizate în care pot să apară toate formele de mai sus: prin rotație și translație, combinate ceea ce creează un tablou clinic variat și polimorf.

Relația centrică este afectată frecvent în disfuncțiile stomatognatice ca urmare a unui complex de factori care țin de ocluzie, parodonțiu, articulație temporo-mandibulară, sistem neuromuscular aferent. Schimbarea poziției de relație centrică este de o gravitate profundă pentru echilibrul sistemului stomatognat. Ea se produce prin modificarea poziției mandibulare în cele trei planuri ale spațiului. Toate aceste deplasări ale osului mandibular se pot petrece în plan sagital, frontal și orizontal, avînd sensul de deplasare către mezial, distal, paramedian dreapta sau stînga. Axele după care se rotește mandibula sînt totdeauna perpendiculare pe planul în care se desfășoară devierea mandibulei. Aceste devieri care aduc mandibula în relație mandibulo-craniană excentrică pot fi cauzate de obstacole articulare care împiedică poziționarea centrică corectă a condililor, spasmul muscular cauzat de oboseală sau reflexe nociceptive, contacte deflective.

Malrelațiile mandibulo-craniene excentrice de clasă II induse prin mecanismele conturate mai sus pot realiza rotații ale mandibulei în plan sagital și orizontal (clasa II subdiviziunea A), translaţie anterioară sau posterioară (clasa II subdiviziunea B), basculări(subdiviziunea C) şi asocierea rotaţiei cu translaţia sau bascularea (clasa II subdiviziunea B).(Fig.nr.25).

Malrelaţiile mandibulo-craniene excentrice de clasă II subdiviziunea A se pot produce prin rotaţie în plan sagital (clasa II subdiviziunea A-1) sau în plan orizontal (clasa II subdiviziunea A-2).

Malrelaţiile mandibulo-craniene excentrice de clasă II subdiviziunea A-1 sînt însoţite de regulă de conservarea reperului articular şi modificarea celorlalte repere morfologice şi funcţionale de o asemenea manieră încît poziţia mandibulei rămîne coborîtă înainte de a atinge relaţia centrică, sau depăşeşte această poziţie, apropiindu-se prea mult de craniu pe traiectoria de rotaţie pură. In această clasă apare un dezechilibru al contracţiei muşchilor ridicători şi coborîtori, reperul anterior osos (dimensiunea verticală) se modifică prin exces în primul caz sau diminuare în cel de-al doilea. Variaţia dimensiunii verticale prin diminuare poate să apară ca urmare a unei anomalii dento-maxilare (infraalveolii ale zonei laterale cu ocluzie adîncă), dar pot să apară şi în urma pierderii stopurilor centrice în zona molară cînd se instalează ocluzia prăbuşită. Spre deosebire de clasa I subdiviziunea A-1 unde spaţiul de inocluzie fiziologică este micşorat în cazul de faţă reperul respectiv se măreşte, clearance-ul interocluzal crescut fiind una din principalele sale caracteristici.

In clasa a II-a subdiviziunea A-1, prin coborîrea mandibulei, reperul osos anterior (dimensiunea verticală) este crescută raportată la segmentele etalon, împiedicînd mandibula să atingă relaţia centrică. Ea se instalează ca urmare a anomaliei dento-maxilare primare cu supraalveolie molară şi mordex apertus, iar secundar recunoaşte cauze iatrogene mai ales în refacerile protetice defectuoase ale zonelor laterale. Ulterior tabloul clinic se completează cu oboseală musculară, supraîncărcare parodontală a zonelor distale şi uzura exagerată a dinţilor laterali prin traumă ocluzală excesivă. Trauma ocluzală este accentuată prin anularea ghidajului anterior prin supraînălţarea distală. In felul acesta protruzia se va produce numai pe pantele cuspidiene ale dinţilor laterali. Clearance-ul ocluzal va fi diminuat spre deosebire de malrelaţiile mandibulo-craniene extraposturale clasa I subdiviziunea A-1 cu coborîrea mandibulei unde clearance-ul creşte.

Malrelaţiile mandibulo-craniene extracentrice clasa II, subdiviziunea A-2 cuprind abaterile de la relaţia centrică produse

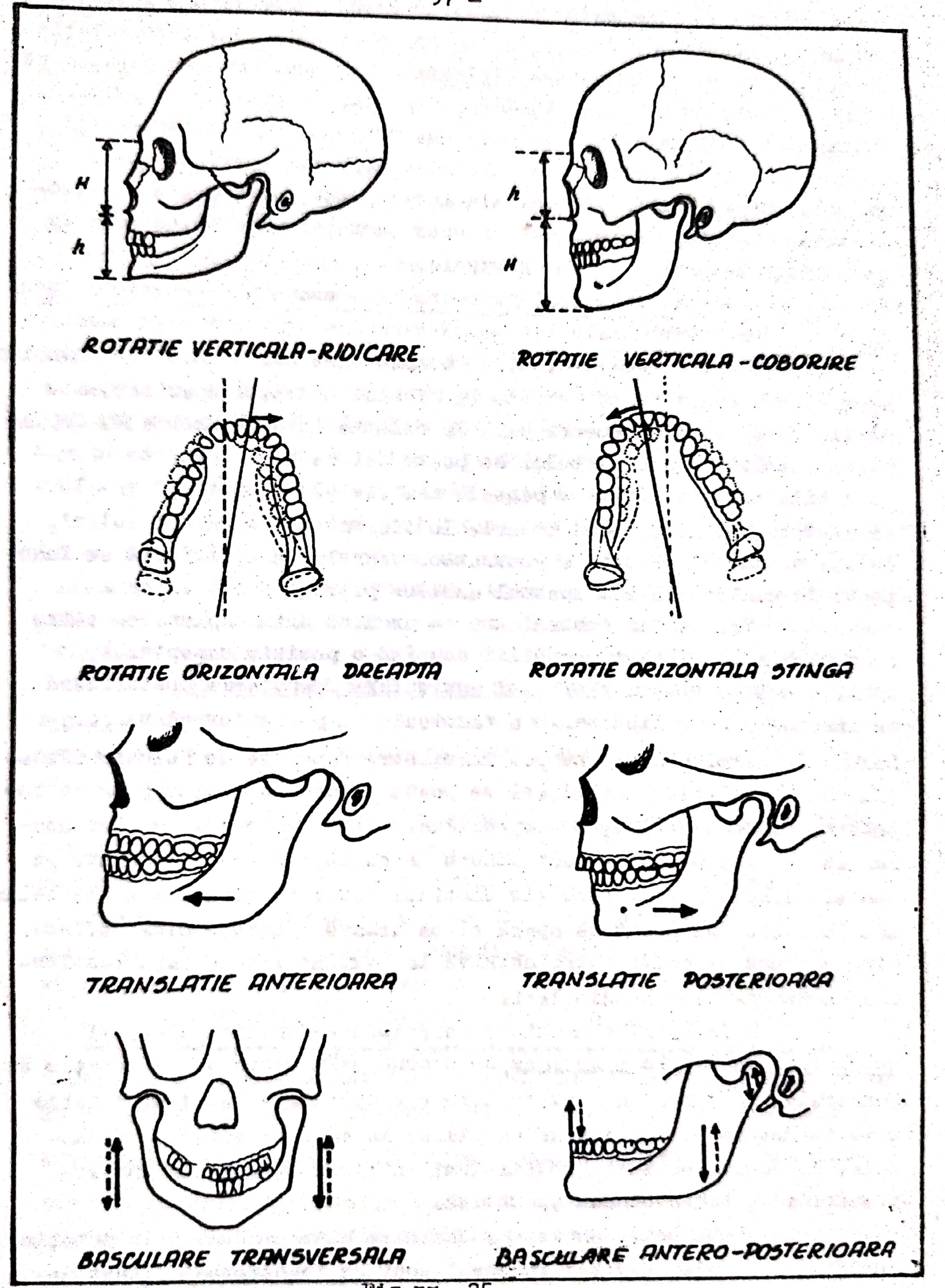

ROTATIE VERTICALA-RIDICARE

ROTATIE VERTICALA-COBORIRE

ROTATIE ORIZONTALA DREAPTA

ROTATIE ORIZONTALA STINGA

TRANSLATIE ANTERIOARA

TRANSLATIE POSTERIOARA

BASCULARE TRANSVERSALA

BASCULARE ANTERO-POSTERIOARA

Fig.nr. 25

prin rotație în plan orizontal, avînd drept consecință o laterodeviație dreaptă sau stîngă în raport de poziția axului de rotație. De obicei condilul de partea deplasării pivotează sau se deplasează către înapoi, în timp ce condilul opus ocupă o poziție anterioară. Contracția musculară este asimetrică, corespunzătoare deplasării produse. La nivel ocluzal se întîlnesc rapoarte mergînd pînă la ocluzia cuspid pe cuspid, ocluzia inversă sau încrucișată. Laterodeviația poate apare ca urmare a unor contacte asimetrice apărute pe pantele de protruzie sau retruzie.

Malrelațiile mandibulo-craniene excentrice subdiviziunea B, se produc printr-o alunecare anterioară a corpului mandibulei (translația anterioară). Condilii compresează meniscul către anterior, spațiul articular fiind pensat. La nivelul ocluziei apar rapoarte mezializate, mergînd uneori pînă la ocluzia inversă frontală. Deplasarea anterioară a mandibulei se poate datora unor contacte premature bilaterale apărute pe pantele meziale ale cuspizilor maxilari și distale ale celor mandibulari. Indiferent de cauza articulară, ocluzală, musculară care a generat-o, translația anterioară se însoțește de contracția sau spasmul ambilor pterigoidieni externi.

Translația posterioară se produce prin deplasarea către posterior a mandibulei, condilii ocupînd o poziție excentrică, pensînd către posterior spațiul articular. Translația posterioară se însoțește de o hipertonie a fasciculului posterior al temporalului. La nivel ocluzal se pot înregistra rapoarte de ocluzie distalizată. Translația posterioară se poate datora unor ticuri de retropulsie, traumatismelor, artropatiilor, tulburări ocluzale. Deplasarea se mai poate datora unor puncte de contact prematur apărute pe pantele cuspidiene distale ale dinților maxilari și meziale ale celor mandibulari. Mai poate să apară și ca urmare a contactelor deflective apărute pe panta retroincisivă la maxilar sau pe fața vestibulară a frontalilor mandibulari.

Malrelațiile mandibulo-craniene excentrice clasa II subdiviziunea C prin basculare se produc prin mișcarea de rotație a mandibulei în jurul unui ax cu direcție variabilă. Axul de rotație este totdeauna perpendicular cu planul în care se rotește mandibula. In cadrul acestei subdiviziuni întîlnim bascularea antero-posterioară, transversală și oblică.

Basculările antero-posterioare sînt produse prin rotația mandibulei în plan sagital în jurul unui ax transversal situat anterior de axa șarnieră, deobicei la nivelul planului de ocluzie.

Acest gen de basculare se produce în urma pierderii sprijinului anterior prin edentaţie frontală, protezării incorecte, abraziunea zonei anterioare în exces faţă de zona posterioară, mobilitatea patologică a frontalilor maxilari şi mandibulari. In cadrul acestei basculări mentonul urcă spre maxilar, în timp ce condilii coboară în articulaţia temporo-mandibulară.

Bascularea transversală se produce prin rotaţia mandibulei în plan frontal, în jurul unui ax antero-posterior. Recunoaşte drept etiologie pierderea stopurilor centrice de pe o hemiarcadă în edentaţia unilaterală sau uniterminală întinsă, traumatism, şlefuirea dinţilor restauraţi pe o hemiarcadă în vederea protezării, fără a se aplica protezări provizorii, protezări incorecte. In cadrul acestei basculări se produce la nivelul articulaţiei unde s-a pierdut sprijinul, o înfundare a condilului în cavitatea glenoidă cu pensarea spaţiului articular şi coborîrea celuilalt condil din articulaţie cu creşterea spaţiului articular.

Bascularea după un ax oblic ce trece prin unul din condili şi un contact dentar prematur are aceleaşi cauze cu cele de mai sus, fiind însoţită de păstrarea relaţiei centrice a condilului prin care trece axul. In funcţie de sensul rotaţiei, condilul celălalt se poate intruza sau coborî faţă de cavitatea glenoidă.

Malrelaţiile mandibulo-craniene excentrice de clasă II, subdiviziunea D - mixte - se produc prin combinarea rotaţiei translaţiei şi basculării, combinaţii ale clasei a II-a, subdiviziunile A, B, C.

Malrelaţiile mandibulo-craniene clasa a III-a, complexe (extrapostural - excentrice) cuprind abateri atît de la relaţia de postură cît şi de la relaţia centrică, reprezentînd combinaţii ale clasei I şi ale clasei a II-a fiind de fapt malrelaţii extrapostural excentrice, ceea ce complică foarte mult diagnosticul etiologic, clinic şi tratamentul.

h. Modificarea principalelor funcţii.

Tabloul clinic al sindromului disfuncţional este completat de afectarea funcţiilor sistemului stomatognat. Amintim în primul rînd tulburarea funcţiei masticatorii prin scăderea eficienţei masticaţiei, limitarea ariei masticatorii, masticaţie unilaterală, tulburarea ciclurilor masticatorii (frecvenţă, număr, viteză, traiectorie modificată, reducerea ariei masticatorii prin blocaje ocluzale.

Deglutiţia poate fi tulburată prin persistenţa deglutiţiei infantile traumatizarea excesivă articulară în absenţa tamponului ocluzal, efort lingual sporit datorită absenţei unui calaj ocluzal optim, traumatizarea excesivă prin contacte premature, revenirea la deglutiţia infantilă prin participarea buzelor şi obrajilor în deglutiţie.

Funcţia fonetică şi fizionomică este afectată prin modificarea poziţiei mandibulare dinamice şi statice, articularea incorectă, propulsia şi deschiderea exagerată a gurii, laterodeviaţii.

In sindromul disfuncţional este deosebit de afectată funcţia de automenţinere a sistemului stomatognat.

i. Manifestări parafuncţionale.

Termenul de parafuncţie a fost propus de către Drum care le clasifică după etiologie în: parafuncţii de origine psihică (bruxismul); parafuncţii ce recunosc stress-ul drept cauză (încleştarea dinţilor); parafuncţii legate de unele obiceiuri vicioase (onicofagie,; muşcarea buzelor, muşcarea limbii, ticuri succiune); parafuncţii de cauză endogenă (hipocalcemii, epilepsie); parafuncţii de cauză periferică ocluzală (în scopul abraziunii compensatorii a unei interferenţe premature).

Bruxismul constă în contractura puternică izometrică a muşchilor elevatori cu arcadele în contact dentar centric sau excentric. In etiologia bruxismului au fost luate în considerare mai întîi contactele premature şi ocluzia traumatogenă (Karoly), apoi factorii neuro-musculari psihici. Barrelle consideră că bruxismul — depinde de starea de dezechilibru a diverselor zone ale formaţiunii reticulate. In concepţia sa, psihicul are un mare rol în declanşarea bruxismului. Autorul consideră că în urma refulării eului, mişcările bruxomanului apar ca manifestări ale unui autoerotism minor şi de masochism avînd un caracter de agresivitate datorită acţiunii distructive asupra elementelor sistemului stomatognat. Datorită forţei de contracţie de mare intensitate, se pot produce fracturi coronare, corono-radiculare, radiculare, fractura sau uzura exagerată a unor restaurări protetice. Abraziunea exagerată micşorează dimensiunea verticală, de ocluzie, mandibula luînd o poziţie excentrică.

Articulaţia temporo-mandibulară poate fi afectată datorită traumatizării excesive cu schimbarea poziţiei centrice a condililor, compresiuni ale meniscului, durere, cracmente, limitări ale mişcării.

Afectarea mușchilor mobilizatori ai mandibulei prin hipertrofie, spasm, mialgii, este frecventă. Uneori apare și mialgiea mușchilor prevertebrali, ai cefii, ai centurii scapulo-humerale.

Tesuturile de susținere parodontală sînt frecvent interesate în burxism. După perioada adaptativă se produce un dezechilibru al apoziției și resorbției, ligamentele periodontate cedează, apare punga osoasă, la care se poate adăuga infecția.

Bruxismul reprezintă una din formele clinice cele mai complexe ale disfuncțiilor sistemului stomatognat.

j. Manifestări otice.

Manifestările otice în cadrul sindromului disfuncțional al sistemului stomatognat se referă la tulburări subiective dintre care amintim: otalgiile, verțijele, acufenele, tinitus, hipoacuzia, senzația de ureche înfundată. Singurele semne obiective ale afectării otice sînt proba terapeutică (dispariția simptomelor prin terapie gnatologică) și alterarea audiogramelor la unii bolnavi ce prezentau disfuncții stomatognatice (normalizate prin terapie gnatologică). Patogenia acestor tulburări a fost descrisă parțial de către Costen. Ipotezele recente susțin că afectarea circulației limfei din urechea internă prin spasme musculare ale mușchilor învecinați sau disfuncționalizarea articulației temporo-mandibulare ar produce unele din simptome.

k. Manifestări rinofaringiene.

Aceste manifestări se referă la senzații de arsură, înțepături, faringite, rinite vasomotorii asociate disfuncțiilor sistemului stomatognat și care dispar după tratamentul acestora.

l. Manifestări linguale.

Manifestările linguale, sub forma glosodiniilor, senzații de gust metalic., de arsură, a depapilărilor au fost descrise de Costen și certificate de cercetări moderne.

m. Manifestări salivare.

Manifestările glandulare cu hipersalivație, tumefacția glandelor salivare sublinguale pot însoți tulburările disfuncționale datorită fie contracturii mușchilor planșeului, spasmului mușchiului maseter, fie tulburărilor reflexe de origine simpatică.

Intre diferitele componente ale sistemului stomatognat există o strînsă corelație morfologică și funcțională, ceea ce face ca afectarea uneia dintre verigile sistemului să atragă după sine dereglarea celorlalte. Tabloul polimorf al disfuncțiilor sistemului stomatognat se cere analizat sub toate aspectele sale subiective și obiective, din punctul de vedere al examenului clinic și paraclinic.

3. EXAMENUL CLINIC, PARACLINIC SI DIAGNOSTICUL SINDROMULUI DISFUNCTIONAL AL SISTEMULUI STOMATOGNAT

a. *Examenul clinic*.

Examenul clinic complet şi corect constituie primul act medical pe care gnatologul trebuie să-l execute ori de cîte ori bolnavul se prezintă în cabinetul de specialitate pentru diverse tulburări disfuncţionale la nivelul sistemului stomatognat.

Examenul clinic are drept scop culegerea datelor necesare precizării unui diagnostic corect şi stabilirea indicaţiilor de tratament prin alegerea terapiei individualizate în raport cu forma clinică a disfuncţiei. De la primul contact cu medicul şi pe toată perioada examenului, pacientul este supus unei observaţii atente privind reactivitatea psihică, comportamentul, mimica, fonaţia, toate acestea oferind date preţioase în vederea stabilirii cadrului psihic general în care evoluează boala. Orice fiinţă umană implică o serie de conflicte interioare, latente, de ordin social, familial, sexual, a căror energie conflictuală aşteaptă prilej de revărsare. Cea mai eficientă psihoterapie este aceea de cunoaştere şi îndepărtare a conflictului, dirijînd sau anulînd energia conflictuală. Disfuncţia stomatognatică poate constitui un punct de plecare a unui dezechilibru psiho-afectiv, dar poate fi şi un efect a unui astfel de dezechilibru. Gnatologului îi sînt necesare cunoştinţe de psihologie şi psiho-patologie conjugate cu un ascuţit spirit de observaţie şi capacitate de analiză pentru depistarea celor mai fine semne clinice.

Atitudinea medicului trebuie să fie apropiată, manifestînd o familiaritate reţinută, o sobrietate fără răceală, căutînd apropierea de bolnav, dar fără a depăşi limitele profesionalităţii.

Fără a intra în toate amănuntele unui examen clinic de rutină prezentăm în continuare schema foii de observaţie pe care o utilizăm în cadrul clinicii noastre.

Datele personale. In cadrul datelor personale se stabileşte identitatea pacientului, domiciliul, vîrsta, sexul, profesia, condiţiile de viaţă şi muncă. Profesia poate sugera unele corelaţii între caracteristicile disfuncţiei şi activitatea prestată, disfuncţiile declaşîndu-se cu mai mare uşurinţă la bolnavii ce efectuează munci grele, care necesită contracţia a numeroase mase musculare. Se vor nota activităţile care necesită o atenţie şi o încordare maximă, se va insista asupra unor detalii ale activităţii desfăşurate în legătură cu poziția de lucru, postura, anumite obiceiuri. Mediul, atmosfera stressantă a locului de muncă precum și stressul familial, vor fi reținute pentru stabilirea corectă a diagnosticulului etiologic. Deseori intoxicațiile profesionale pot declanșa disfuncții stomatognatice.

Examenul subiectiv. Motivele prezentării sînt diverse, în funcție de forma clinică a disfuncției stomatognatice, de preponderența unor anumite simptome. Bolnavii se pot prezenta pentru tulburări subiective articulare, musculare, dento-parodontale, tulburări ale principalelor funcții, etc. Sînt numeroase cazurile în care simptome importante sînt trecute cu vederea, neobservate, în timp ce altele ,sînt prezentate exagerat în funcție de semnificația lor pentru bolnav.

Bolnavul va fi incitat să expună evoluția maladiei, tratamentele efectuate, eficacitatea lor. Cu această ocazie, medicul va putea să stabilească atitudinea bolnavului față de boală, față de medicii anteriori, încrederea în eficacitatea terapiei. Se va căuta agentul traumatic declanșator inițial.

O incursiune în antecedentele bolnavului și insistența asupra maladiilor altor organe, sînt în măsură să stabilească factorii generali endogeni favorizanți si disfuncțiilor stomatognatice. Se va insista asupra bolilor endocrine, metabolice, neurologice, oftalmologice, O.R.L., psihice, pe care bolnavul le poate aminti în anamneză, alături de alte maladii care îi afectează starea generală. Un examen al posturii, mersului, este obligatoriu pentru diagnosticul disfuncțiilor musculare.

Examenul obiectiv. In cadrul examenului local al sistemului stomatognat, se va examina, conform obiceiului, prin investigare clinică extraorală (facială și a regiunilor învecinate) și examinare intraorală. Nu vom aminti toate etapele de examinare, ci ne vom referi la examinarea principalelor aspecte morfologice și funcționale ale sistemului stomatognat: examinarea articulațiilor temporo-mandibulare, a mușchilor mobilizatori și orofaciali, pozițiile fundamentale ale mandibulei, dinamicii mandibulare, examenul arcadelor dentare, al ocluziei, parodonțiului.

Examenul articulației temporo-mandibulare. Se practică un examen obiectiv al articulației temporo-mandibulare prin inspecție, palpare și auscultație. Se examinează static și dinamic regiunile pretragiene, ambele articulații temporo-mandibulare, mai întîi separat, apoi concomitent, pentru comparație. Se va înregistra orice deformaţie statică sau dinamică a regiunilor pretragiene uni - sau bilaterală, atît în repaus mandibular, cît şi în ocluzie şi mişcare. Palparea se face în două moduri: prin aplicarea degetelor întinse pretragian şi prin introducerea indexului în conductul auditiv extern şi aplicarea policelui pretragian. Deoarece fiecare mod de palpare surprinde manifestări articulare diferite, se va palpa obligatoriu prin ambele metode (cu ajutorul primei nu se surprinde cu exactitate poziţia finală, retrudată a condilului, în timp ce a doua metodă nu surprinde excursia condiliană maximă). In timpul examenului articular, se va comanda bolnavului executarea de mişcări de închidere, deschidere, lateralitate, protruzie cu o frecvenţă care să nu fie obositoare şi cu o viteză care să permită observaţia atentă. Excursiile condiliene trebuie să fie simetrice, sinergice de amplitudine egală, pe o traiectorie uşor înclinată dinapoi înainte şi din sus în jos. Deseori ele se execută dificil sau deloc din cauza durerilor, a blocajelor articulare.

Sensibilitatea la presiune a elementelor componente ale articulaţiei temporo-mandibulare va fi depistată prin uşoară compresiune pe menton, pacientul stînd cu gura uşor întredeschisă sau prin introducerea policelui în cavitatea bucală, prinzînd în mînă ambele ramuri ale mandibulei.

Auscultaţia se face cu sau fără stetoscop, notînd momentul apariţiei zgomotului în raport cu dinamica articulară, asocierea lui cu alte simptome, cum ar fi saltul articular, durerea. Unii autori recomandă stetoscopul stereoacustic cu care se investighează concomitent ambele articulaţii temporo-mandibulare. Sîntem de părere că acest mod de ascultare al articulaţiilor duce la confuzii prin suprapunerea zgomotelor de la ambele articulaţii.

Deoarece mişcările mentonului sînt oglinda mişcărilor articulare, se va examina deplasarea mentonului în mişcarea de deschidere şi închidere, privit din profil, mentonul trebuie să descrie un arc de cerc cu convexitatea înainte, mişcarea trebuie să fie continuă, fără pauze. In cazul unor tulburări de articulaţie mişcarea poate fi în treaptă, sacadată. In timpul mişcării, mentonul suferă devieri de la linia mediană în formă de S, de linie curbă sau frîntă. Devierea statică a mentonului se poate accentua sau corecta în timpul dinamicii articulare.

Examenul muşchilor orofaciali şi ai regiunilor învecinate.

Examenul clinic obiectiv al muşchilor sistemului stomatognat se efectuează prin inspecţie, palpare şi rareori auscultaţie, în poziţie de repaus postural ca şi în timpul contracţiei dinamice active.

In poziţia de repaus postural, muşchii se caracterizează printr-o stare de uşoară contracţie, pentru unii autori nedecelabilă, electromiografic, care realizează o stare de uşoară tensiune denumită tonus muscular de postură. Tonusul de postură fiind variabil în funcţie de factorii clinici, funcţionali, morfologici, aprecierea sa trebuie făcută cu grijă, în funcţie de rapoartele între segmentele osoase de inserţie şi de starea de tensiune de postură pe care muşchiul o dezvoltă. Pentru muşchii orofaciali, tonicitatea se apreciează prin palparea muşchilor mobilizatori ai regiunilor învecinate, ai buzelor şi obrazului, ai limbii. Tonicitatea muşchilor buzelor şi obrazului se poate aprecia prin manevra Netter sau prin umflarea obrajilor. Pentru muşchii mobilizatori ai mandibulei şi ai limbii se pot recomanda bolnavului mişcări (mişcarea mandibulei, mişcarea limbii) la care practicianul se opune pentru a testa capacitatea de contracţie a subiectului.

In poziţia de repaus postural, masele musculare hipertone, uneori spasmate, alte ori hipertrofiate, proemină simetric sau asimetric deformînd regiunea în care se află. Asemenea hipertonii şi hipertrofii se pot decela prin inspecţia regiunilor corespunzătoare maseterului şi fasciculului temporar anterior. Palparea grupelor musculare orofaciale poate provoca dureri mai ales la palparea inserţiilor musculare. Datorită situaţiei anatomice atît de diferite, muşchii sistemului stomatognat se palpează prin diferite manevre. Pentru muşchii buzelor şi obrajilor, palparea se face cu toate degetele mîinii întinse, compresînd uşor muşchii pe suportul dento-maxilar. Se recomandă de asemenea, palparea bimanuală. Muşchiul temporal se palpează cu primele degete ale mîinii în zona temporală, pentru fiecare fascicul în parte. Palparea se face simetric comparativ, prin manevre blînde fără a brusca bolnavul. Palparea maseterului se poate face extraoral cu primele degete ale mîinii, apoi începînd pensarea între police şi index a masei musculare. Se poate palpa şi intraoral prin presiunea cu indexul imediat în afara marginii anterioare a ramului montant, însoţind sau nu manevra de o palpare extraorală. Sternocleidomastoidianul se palpează de-lungul masei sale musculare la inserţiile superioare şi inferioare; se începe palparea prin uşoară presiune şi apoi se continuă prin pensare. Se examinează astfel muşchii digastrici, burta anterioară şi posterioară, inserţia inferioară a pterigoidianului intern, milohioidianul. Palparea muşchilor planşeului se continuă prin palparea bimanuală, continuîndu-se cu palparea limbii. Se palpează apoi pterigoidianul extern, inserţia anterioară imediat retrotuberozitar. Inserţia coronoidiană a temporalului se poate palpa intraoral, ţinînd indexul mîinii opuse cu pulpa degetului înafară în zona distală a vestibulului superior. In această poziţie, se invită bolnavul să deschidă gura, mişcare în timpul căreia apofiza coronoidă lunecă înainte, ajungînd pe pulpa degetului. Marginea interioară a pterigoidianului intern se palpează în partea internă a marginii anterioare a ramului montant al mandibulei.

Eventualele zone dureroase, zone trigger cu determinări la distanţă, sînt notate în foaia de observaţie circumscriind zona dureroasă la palpare directă, zona trigger, zona de iradiere. Paralel cu examenul clinic obiectiv, se insistă asupra caracterului pe care îl are durerea provocată la palpare sau atingere.

Examenul muşchilor în contracţie dinamică urmăreşte detectarea durerii provocate prin contracţie, participarea simetrică şi egală la realizarea dinamicii mandibulare.

Examenul clinic al mucoasei bucale, parodonţiului, limbii. In cadrul examenului clinic al pacientului cu disfuncţii ocluzale, este necesară o privire de ansamblu asupra mucoasei cavităţii orale, vestibulare şi jugale, scoţînd în evidenţă consistenţa, culoarea, starea de edemaţiere. Deseori mucoasa orală edemaţiată poartă amprenta dinţilor şi a planului de ocluzie, alteori este traumatizată prin ticuri de muşcare şi succiune către spaţiile edentate (diapneuzie-Batarec).

Examenul clinic se continuă cu examenul parodonţiului, notînd mobilitatea dinţilor, prezenţa tartrului supra- şi subgingival, culoarea gingiei, adîncimea pungilor (parodontograma), existenţa secreţiei purulente. O atenţie deosebită se va acorda langhetelor interdentare traumatizate prin absenţa punctului de contact sau prin punct de contact prea strîns (incongruenţă dentară), obturaţie în exces, lucrări protetice defectuoase, carii proximale. Se va aprecia lăţimea zonei de gingie ataşată, inserţia mucoasei mobile a plicilor alveolo-jugale şi frenurilor.

Deseori, la examenul osului alveolar, se pot înregistra exostoze caracteristice fenomenului de adaptare la traumatismul ocluzal. Uneori aspectul lor este pseudo-tumoral.

Examenul limbii se efectuează prin inspecţie, înregistrînd uneori o limbă mărită, hipertrofiată, purtînd pe marginile sale amprentele dinţilor şi semnele traumatizării în ocluzie. Se verifică de asemenea comportamentul limbii în fonaţie, deglutiţie, pentru a descoperi existența unor vicii de articulare fonetică și deglutiție.

Examenul clinic al arcadelor dentare și ocluziei. Se examinează dinții în ordinea și în maniera cunoscută, insistîndu-se asupra eventualelor dizarmonii primare sau secundare, forma arcadei, volumul coronar, diametrele coronare în raport cu dimensiunile la colet. Se notează prezența edentațiilor mai mult sau mai puțin întinse, migrarea dinților spre spațiul edentat, anomaliile de poziție, etc.

Prezența leziunilor odontale coronare, sediul, întinderea lor, măsura în care ele afectează punctul de contact, cuspizii de sprijin, fosetele și crestele marginale sînt interesante pentru stabilirea diagnosticului și a planului terapeutic. Cu deosebită atenție se vor examina punctele de contact interdentar, utilizînd firul de mătase sau o matrice. Absența punctului de contact interdentar este un simptom important, adeseori prezent în disfuncțiile stomatognatice. Fațetele de uzură dentară, abraziunea sau atriția dentară, în funcție de localizarea și amploarea lor, dau indicații în legătură cu intensitatea solicitărilor ocluzale pe o anumită zonă sau pe întreaga arcadă. Existența pe arcadă a unor tentative de reconstituire a morfologiei, formei, dimensiunii coronare, va trebui apreciată din punctul de vedere al respectării aspectului anatomic al reliefului ocluzal, refacerii punctului de contact. Sînt frecvente situațiile în care se întîlnesc reconstituiri coronare prin obturații plastice în subocluzie, construite deliberat de către practician în scopul despovărării și evitării traumatismului ocluzal, dar realizînd în acest fel condițiile unei dizarmonii secundare prin pierderea punctelor de sprijin ocluzal, migrări și basculări dentare. Materialul din care este făcută obturația trebuie să posede caracteristici mecanice de rezistență la abraziune foarte apropiate de cele ale dintelui natural, deoarece în urma uzurii excesive prin abraziune, o reconstituire corectă poate ajunge, după un timp, necorespunzătoare. La examenul clinic al suprafețelor obturațiilor se constată frecvent suprafețe rugoase, nelustruite, care măresc coeficientul de frecare al acestora, mărind trauma ocluzală prin creșterea intensității componentelor orizontale.

Examenul clinic al restaurărilor protetice existente evidențiază, în peste 70% din cazuri, prezența unor defecțiuni, legate de concepția terapeutică și mai ales de execuția tehnică. Se întîlnesc astfel adaptări defectuoase la coletul dinților stîlpi, suprafețe ocluzale incorect modelate, care produc blocări ale ocluziei dinamice, lucrări protetice ce ocolesc dinţii extruzaţi, extensii prelungite, etc.

Mobilitatea dentară se apreciată pentru fiecare dinte în parte prin solicitarea ,sa în toate sensurile: mezio-distal, vestibulo-oral, ocluzo-radicular. Percuţia axială şi orizontală este obligatorie pentru determinarea sensibilităţii şi eventualelor schimbări ale caracteristicilor sunetelor.

După examenul individual al dinţilor şi arcadelor dentare se procedează la examinarea rapoartelor de contact ocluzal static şi dinamic, apreciindu-se mai întîi parametrii ocluziei : morfologia ariilor ocluzale, cuspizii de sprijin, de ghidaj, curbele sagitale şi transversale, curbura fontală şi planul de ocluzie. Ariile ocluzale pot fi naturale, artificiale sau mixte, pot fi continui, discontinui prin diastemă, treme, leziuni odontale, edentaţie. Cuspizii de sprijin se pot caracteriza printr-o cuspidare accentuată, medie, ştearsă (prin abraziune sau absenţa modelajului) pot fi naturali, artificiali sau micşti, integri sau desfiinţaţi de leziuni odontale coronare sau edentaţie. La cuspizii de ghidaj urmărim aceleaşi caracteristici ca şi la cuspizii de sprijin adăugînd înclinarea pantei cuspidiene care apare verticală, medie sau orizontală. Panta retroincisivă care asigură ghidajul anterior ne oferă următoarele aspecte: continuă, discontinuă, naturală, mixtă, artificială, cu înălţime variabilă, cu înclinare verticală medie sau orizontală, cu cingulum puternic sau şters. Curbele sagitale de ocluzie sînt concave la mandibulă şi convexe la maxilar (evidenţiate prin unirea cuspizilor vestibulari),iar în situaţii patologice curbele ne apar asimetrice (dreapta, stînga) accentuate, neregulate sau inversate. Curba de ocluzie transversală se pune în evidenţă prin unirea cuspizilor vestibulari cu cei linguali - pe dreapta şi pe stînga - şi prin unirea cuspizilor vestibulari de pe cele două arcade care închid un triunghi cu vîrful în planşeu şi înălţimea de 5 mm. In mod patologic curba transversală poate fi accentuată,orizontală, inversată sau neregulată. Urmărim de asemenea gradul de curbură frontală (accentuată, medie, aplatizată). Examinarea planului de ocluzie care ne poate apare armonios sau denivelat este esenţială în protetică.

Rapoartele ocluzale interarcadice (Angle) evidenţiază în plan sagital relaţii normale în clasa I, relaţii distalizate în clasa a II-a şi rapoarte mezializate în clasa a III-a (controlînd reperele molar, premolar, canin), iar la nivel incisiv se descrie overjet-ul strîns, moderat, mărit sau inversat. In plan transversal, lateral notăm rapoarte normale, lingualizate, cap la cap sau de ocluzie inversă, iar reperul incisiv ne confirmă continuitatea liniei mediane maxilare şi mandibulare sau laterodeviaţia dreaptă, stîngă. In plan vertical se descrie normal o suprascoperire de 1/3 (overbite) şi ocluzia cap la cap cînd overbite-ul este 0. Patologic întîlnim ocluzia adîncă şi ocluzia deschisă.

Inregistrarea contactelor statice şi dinamice se efectuează prin metodele bine cunoscute: hîrtie de articulare, folii de ceară ramolită, tuş. Se mai foloseşte metoda firului de mătase care se interpune de partea nelucrătoare. Prezenţa contactelor de această parte nu permite retragerea firului de mătase. In cadrul metodei fotoelastice de depistare a contactelor dentare se foloseşte o folie de material plastic transparent care se examinează în transparenţă cu ajutorul luminii polarizate. Zonele care au suportat deformare descompun lumina polarizată şi dau naştere unor franje al căror aspect depinde de intensitatea forţei de solicitare. Există şi metode de apreciere care folosesc computerul care localizează punctul de contact şi evaluează forţa exercitată la nivelul acestuia. Utilizarea traductorilor cu mărcii tensiometrice în înregistrarea contactelor ocluzale ne oferă date exacte asupra valorii contactului.

In examinarea contactelor statice şi dinamice este importantă precizarea tipului de contact, normal (cuspid-fosetă, cuspid-ambrazură) sau patologic (cuspid-pantă, cuspid-cuspid), punctiform, liniar, sau în suprafaţă. Cunoscînd localizarea precisă a contactelor dentodentare normale prezenţa contactelor patologice se cere notată cu precizie.

Dat fiind faptul că fenomenele ocluzale cele mai importante se petrec la nivelul traiectoriei de închidere în intercuspidare maximă (traiectoria de închidere posturală) şi la nivelul traiectoriei de închidere în relaţie centrică, ocluzia terminală se cere examinată cu atenţie. Contactele premature ce pot interfera cele două traiectorii de închidere terminală, fie ele nedeflective, fie deflective, se înregistrează prin una din metodele de mai sus şi se notează cu exactitate în foaia de observaţie clinică. Avînd în vedere potenţialul patogen al contactelor premature prezente în deglutiţie, se depistează, se descriu şi contactele ce apar pe traseul de intercuspidare maximă, - relaţie centrică.

Se stabileşte apoi raportul dintre intercuspidarea maximă şi relaţia centrică. O corespondenţă a acestor două poziţii înseamnă existenţa unui point-centric şi a unei ocluzii centrice cu contacte multiple, o ocluzie stabilă. Dacă relaţie centrică a mandibulei în raport cu craniul nu coincide cu rapoartele de intercuspidare maximă, aceasta certifică existenţa unui long-centric.

Situarea contactelor de intercuspidare maximă în afara triunghiului de toleranţă a lui Spirgi indică existenţa unei malocluzii, a unei malrelaţii mandibulo-craniene sau existenţa simultană a ambelor situaţii clinice.

Contactele ocluziei statice se controlează prin mişcări de închidere şi lovire repetată a arcadelor, mandibula pornind de la poziţia de postură şi parcurgînd traiectoria de închidere din poziţia posturală pînă la contactul ocluzal.

O altă poziţie de contact static care se cere controlată este poziţia de relaţie centrică, ce se află la sfîrşitul traiectoriei terminale de închidere, cînd condilii se află centraţi în cavitatea glenoidă. La bolnavii cu long-centric, cele două traiectorii de închidere sînt net diferenţiate, iar la bolnavii cu point-centric există o corespondenţă a traiectoriilor şi bineînţeles a contactului de intercuspidare cu contactul centric.

Ocluzia dinamică se examinează invitînd bolnavul să execute cîteva mişcări test cu contact dentar. Mişcarea test se examinează prin observarea clinică directă sau prin evidenţierea lor cu ajutorul hîrtiei de articulare, ceara de ocluzie, etc. Se urmăreşte de asemenea, modul în care ocluzia dinamică este în concordanţă cu dinamica mandibulară, dinamica articulară, contracţia musculară.

Prin mişcarea de protruzie cu contact dentar se examinează rolul determinantului anterior asupra ocluziei dinamice, măsura în care traiectoria incisivă se armonizează cu înclinarea cuspizilor a pantei articulare, a curbei de ocluzie. Uneori întîlnim contacte premature în zona frontală care pot limita, devia , mişcarea de protruzie, ducînd la supraîncărcarea dinţilor ce realizează contactul. Poziţia test presupune contacte dentodentare la nivel frontal pe şase dinţi sau minim patru dinţi şi absenţa contactelor distale (fenomen Cristhensen sagital). Se caută apoi contactele în mişcarea de retruzie,înregistrarea unor interferenţe în această mişcare fiind considerată anormală, mai ales pentru traumatismul pe care îl provoacă în deglutiţie. Ele se înregistrează pe pantele de alunecare opuse celor ce provoacă interferenţele de protruzie.

In examenul clinic al ocluziei dinamice de lateralitate se stabileşte mai întîi dacă pacientul prezintă o funcţie grup sau o funcţie de protecţie canină. Mişcarea test în lateralitate trebuie să se desfăşoare pe o amplitudine normală, traseu continuu fără interferenţe deviante sau blocante. Poziţia test presupune contacte canin pe canin în conducţie canină sau contacte de grup lateral în funcţia grup de partea activă şi absenţa contactelor de partea inactivă. Prezenţa lor în zona nelucrătoare este considerată de o nocivitate extremă.

Totalitatea punctelor de contact înregistrate în folii de ceară sau notate în diagrame ale suprafeţelor ocluzale, formează ceea ce Petit denumeşte bilanţul ocluzal. Examenul ocluziei continuă cu investigarea rapoartelor ocluzale în masticaţie, deglutiţie, fonaţie, mimică, indicînd unele rapoarte anormale între arcadele dentare, în timpul exercitării funcţiilor.

Examenul relaţiilor fundamentale ale mandibulei. Examinăm mai întîi relaţia de postură a mandibulei indusă prin unul din testelele fonetice cunoscute, aşezînd pacientul într-o poziţie corespunzătoare (după unii autori în poziţie ortostatică, după alţii semişezînd sau ghiar în decubitus dorsal), relaxat, într-o stare psihică neutră, fără emotivitate sau apatie. Se examinează poziţia condililor în articulaţia temporo-mandibulară, contracţia grupelor musculare, dimensiunea verticală de postură, spaţiul liber interoculzal în zona frontală ca şi în zona laterală, fanta labială prin una din metodele amintite în capitolul "Relaţia de postură".

Examinarea relaţiei centrice are o importanţă esenţială în stabilirea diagnosticului disfuncţiilor sistemului stomatognat, obiectivul primordial al gnatologului constituindu-l conservarea unei relaţii mandibulo-craniene optime. In examinarea relaţiei centrice se pot utiliza mai multe metode (vezi capitolul "Relaţie centrică"). După determinarea relaţiei centrice se examinează poziţia mandibulei faţă de craniu privită în cele trei planuri: poziţia centrală a condililor în cavitatea glenoidă, participarea neuro-musculară la asigurarea relaţiei centrice, rapoartele de ocluzie atunci cînd mandibula se află în relaţie centrică. Se vor reţine eventualele blocaje articulare, spasme musculare, contacte ocluzale care împiedică mandibula să ajungă la relaţia mandibulo-craniană normală. Rapoartele interarcade în relaţie centrică, înregistrate în chei de ocluzie, vor servi la detectarea contactelor premature în relaţia centrică sau la montarea modeleleor în articulator.

Examenul obiectiv al sistemului stomatognat trebuie să precizeze rapoartele între relaţia centrică şi intercuspidarea maximă. Atunci cînd intercuspidarea maximă coincide cu relaţia centrică, contactele interarcade stabilesc o ocluzie centrică, (point-centric), spre deosebire de necorespondenţa celor două poziţii (long-centric). Relaţia centrică este normală atîta timp cît rapoartele de ocluzie păstrează arcadele în limitele triunghiului de toleranţă ocluzală al lui Spirgi. Depăşirea acestui triunghi face ca intercuspidarea maximă să stabilească rapoarte de malrelaţie mandibulo-craniană prin rotaţie, translaţie, basculare.

Examenul clinic al dinamicii mandibulare. Dinamica mandibulară se va examina luînd ca punct de reper relaţia de postură şi relaţia de intercuspidare maximă.

In scopul examenului clinic al dinamicii mandibulare, se va observa mai întîi relaţia centrică sau paramediană a mentonului. Pentru a observa mai bine diferenţa sau corespondenţa liniilor mediene se vor trasa pe tegumente şi roşul buzei prelungiri ale acestora. Necorespondenţa statică a celor două linii confirmă o deviaţie statică. Unii autori indică introducerea a două scobitori între incisivii centrali maxilari şi mandibulari pentru a marca astfel liniile mediene. In cazul în care există o deviaţie statică, se va nota mărimea ei în milimetri.

In timpul examinării se va recomanda bolnavului să execute mişcări test de închidere-deschidere, lateralitate dreaptă şi stîngă, protruzie şi retruzie. In timpul acestor mişcări se vor urmări rapoartele mandibulo-craniene în dinamică, excursiile condililor în articulaţia temporo-mandibulară, cooperarea neuromusculară în realizarea dinamicii mandibulare, rapoartele feţelor ocluzale în dinamică.

In cursul efectuării mişcărilor test, mandibula se poate deplasa de-a lungul unor traiectorii normale de mişcare sau poate împrumuta traiectorii deviate, paramediene, în treaptă, baionetă, sinuoase, în buclă, în linie frîntă, datorită fie contracţiei anormale, necoordonate a muşchilor mobilizatori, fie datorită fiziologiei articulare anormale. Măsurarea distanţei pe care s-a deplasat mandibula în cursul mişcării test este foarte importantă., determinîndu-se astfel amplitudinea mişcării, gradul de deviere a mandibulei în dinamică faţă de poziţia statică. Amplitudinea mişcării de deschidere măsurată între marginile incizale ale dinţilor este de 40 mm. Deviaţia dinamică a mandibulei de la linia mediană a feţei se coroborează cu deviaţia statică, deoarece există deviaţii statice corectate în dinamică şi invers, există poziţii statice normale cu devieri paramediene în dinamică. Pentru determinarea amplitudinii mişcărilor de lateralitate, determinate în raport cu linia mediană în dinamică, se va adăuga dimensiunea deviaţiei statice, dacă mişcarea se face în sens opus acesteia şi se va scădea dacă se efectuează de aceeaşi parte cu deviaţia.

După examinarea mişcărilor test se trece la examenul mişcărilor funcţionale, în cadrul cărora se cercetează mişcările de masticaţie, deglutiţie, fonaţie şi mimică. Examenul mişcărilor funcţionale ale mandibulei are mare importanţă pentru stabilirea diagnosticului. In timpul efectuării mişcărilor funcţionale se urmăreşte amplitudinea lor, direcţia şi sensul de deplasare a corpului mandibular, viteza de mişcare, excursiile condiliene, comportamentul muşchilor orofaciali, comportamentul limbii.

b. Examenul paraclinic.

Disfuncţiile sistemului stomatognat prezintă forme clinice variate şi complexe interesînd toate elementele sistemului stomatognat, astfel încît diagnosticul se stabileşte numai în urma unui examen clinic atent şi competent, completat cu examene paraclinice care vin în ajutorul gnatologului în scopul precizării diagnosticului şi tratamentului.

Studiul de model

Modelul de studiu este obţinut pe baza amprentei documentare fiind obligatorie turnarea a două modele, maxilar şi mandibular precum şi a unei chei de ocluzie în relaţia centrică. Modelele de studiu se pot examina separat şi în rapoarte de ocluzie. Pe modele se urmăresc aceleaşi elemente ca şi la examenul clinic al arcadelor şi ocluziei cu diferenţa că modelul de studiu ne dă posibilitatea să analizăm cu mai multă precizie cele mai fine detalii. Se examinează mai întîi modelul de studiu maxilar şi apoi cel mandibular, notînd cu grijă prezenţa sau absenţa tuturor dinţilor pe arcadă, anomaliile de formă, volum, poziţie pe care le prezintă fiecare dinte în parte, malpoziţiile primare sau secundare, leziunile odontale coronare (tratate sau netratate), existente, suprafeţele şi faţetele de abraziune şi atriţie. Se va descrie aspectul reliefului ocluzal, natural şi artificial (protetic) existent. De mare interes pentru stabilirea diagnosticului este fixarea formei arcadelor dentare, înclinarea pantei retroincisive, discontinuitatea suprafeţei de ocluzie sau scurtarea ei, înclinarea pantelor cuspidiene, înălţimea cuspizilor, adîncimea şi simetriea curbelor de ocluzie. Studiul modelelor de gips detaşate continuă cu examenul rapoartelor statice de ocluzie (după coaptarea celor două modele în ocluzie) în sens sagital, transversal, vertical atît pentru zona frontală cît şi pentru zonele laterale. Toate observaţiile făcute la studiul de model, se notează în foia de observaţie clinică la capitolul examenelor complementare, ele servind la precizarea unor aspecte clinice şi la prefigurarea terapiei mai greu de notat la examenul clinic. Pe modelul de studiu se pot trasa: nivelul viitorului plan de ocluzie, dinţii ce trebuie extraşi, nivelul unor gingivo-alveolo-plastii etc. Ocluziile foarte adînci, în general abaterile majore de la armonia ocluzală nu necesită o montare în articulator în faza de studiu. Dacă numărul grupelor zonelor de sprijin este redus, instabilitatea modelelor necesită o montare în ocluzor. Pe modelele studiate detaşat sau în ocluzor nu se poate face un examen funcţional al ocluziei. Insuşi articulatorul nu constituie decît o reproducere mecanică a sistemului stomatognat. Dacă pentru un clinician experimentat montarea modelelor cu scop diagnostic în articulator este facultativă, utilizarea articulatorului în scopul reconstrucţiei protetice a reliefului ocluzal este inevitabilă pentru anumite tehnici (tehnica adiţiei de ceară, tehnica Broderick - flag etc). Utilizarea articulatorului în scop diagnostic nu suplineşte însă superficialitatea unui examen clinic nesistematizat, sistemul stomatognat prezentînd o complexitate incomparabilă cu schematisul construcţiei oricărui articulator.

Examenul modelului de studiu pe simulatoare se face în scopul realizării paraclinice a unor rapoarte ale modelelor de studiu cît mai apropiate de natural. S-au propus nenumărate aparate care să reproducă mişcările mandibulului în raport cu maxilarul. Construcţia lor se bazează pe una din teoriile ocluziei dinamice amintite anterior: teoria cilindrilor, a conului, toria sferei, teoria lui Jankelson. Simulatoarele pot fi împărţite în: simulatoare mecanice, ocluzoarele, articulatoarele neprogramabile, articulatoarele parţial programabile, articulatoarele în întregime programabile şi simulatoarele electromecanice: simple sau cu programare computerizată.

Studiul modelelor de gips a celor două arcade detaşate sau montate în ocluzor sau articulator se încheie cu concluzii privind examenul fiecărui model separat, a modelelor cu contact ocluzal static şi în contact ocluzal dinamic. Se confirmă şi se precizează astfel rezultatele examenului clinic al arcadelor dentare.

Arcurile faciale:

Pentru programarea cît mai exactă a articulatoarelor şi pentru a stabili rapoartele spaţiale ale poziţiei arcadei maxilare în raport cu articulaţia temporo-mandibulară este necesar a se repera poziţia exactă a axei şarnieră, a punctului suborbitar şi distanţa dintre acestea pînă la unele repere ocluzale. După scop arcurile faciale se împart în: arcuri faciale pentru determinarea axei şarnieră, arcuri faciale de transfer şi arcuri faciale pentru înscrierea cinematicii mandibulare.

Arcurile faciale pentru determinarea axului şarnieră servesc la reperarea exactă a emergenţei tegumentare a axului intercondilian de rotaţie pură şi din această cauză sînt prevăzute la extremităţile distale cu creioane de înscriere pentru marcajul tegumentar. Cu ajutorul lor se reperează exact centrul de rotaţie care împreună cu punctul suborbitar, el va servi la poziţionarea arcului de transfer şi apoi a modelelor pe articulator.

Arcurile faciale de transfer servesc la culegerea şi transferul datelor individuale necesare programării simulatoarelor.

Arcurile faciale cinematice reprezintă tipul cel mai complex de arc facial şi servesc la determinarea axului şarnieră, transferul modelelor şi al datelor individuale statice pe articulator, precum şi la programarea articulatoarelor în întregime adaptabile.

Investigarea paraclinică a cinematicii mandibulare.

Studiul mişcărilor limită. Dinamica mandibulară reprezintă unul din capitolele fiziologiei ocluzale care comportă aspecte foarte mult controversate din punct de vedere mecanic şi neuromuscular. Posselt a înregistrat mişcările mandibulei în cele trei planuri, înscriind traiectoria punctului interincisiv în timpul mişcărilor limită. Prezenţa unor disfuncţii modifică aspectul diagramei Posselt. Prezenţa unor puncte de interferenţă, pe înscrierea sagitală produce alterări ale traseului I - II ceea ce presupune prezenţa unor obstacole pe traiectul dintre intercuspidarea maximă şi relaţia centrică. Ocluzia deschisă frontală, edentaţii frontale, prodenţiile accentuate duc la dispariţia ghidajului ocluzal anterior. Modificări importante apar în ocluziile foarte adînci în angrenaj invers şi ocluzii inverse frontale. Diagrama este modificată şi în prezenţa unor contacte distale în protruzie. Modificarea traiectoriei în zona superioară a diagramei se datorează dizarmoniilor ocluzale, iar modificarea zonei inferioare se produce în prezenţa disfuncţiilor musculare şi articulare. Distanţa h - 2 este variabilă în funcţie de factorii ce determină mărimea spaţiului liber interocluzal. In plan orizontal şi frontal se pot pune în valoare asimetriile excursiilor de lateralitate, malpoziţii paramediene ale punctului interincisiv, variaţii ale arcului gotic.

Studiul mişcărilor funcţionale. La bolnavii cu disfuncţii ale sistemului stomatognat se produc modificări ale ciclului masticator privind numărul acestora, durata lor, viteza de mişcare a mandibulei, morfologia traseului, modificarea angulaţiei traiectoriilor în raport cu planul orizontal şi vertical. Ciclurile de masticaţie sînt analizate în funcţie de aliment, vîrstă, sex, momentul deglutiţiei etc., prin studii radiocinematografice, mecanoelectronic , fotobadismografice (fotografierea în camera obscură a traiectoriei unui punct luminos fixat pe mandibulă).

Mandibulokineziografia permite înregistrarea tridimensională a dinamicii mandibulare. Kineziomandibulograful a fost conceput în 1975 de Jankelson. Aparatul înregistrează electronic mişcările unui punct incisiv prin intermediul unui magnet fixat pe marginea vestibulară a frontalilor inferiori (la edentaţie pe versantul vestibular al crestei mandibulare). Un aranjament de senzori situat pe cele 3 coordonate ale spaţiului, plasaţi în plan frontal, urmăresc electronic mişcarea magnetului ataşat de incisivi. Modificarea electromagnetică este analizată de un computer, iar rezultatul analizei este reprezentat sub formă grafică pe un ecran fluorescent. Magnetul la nivelul punctului interincisiv al frontalilor inferiori se fixează cu pasta "Myo-Prinţ". Cei şase senzori sînt aşezaţi pe un cadru cu o ramă ochelari. Acest aparat ne oferă diagrame Posselt modificate (în cele trei planuri), alterarea ciclurilor masticatorii, deglutiţia normală sau disfuncţională, existînd posibilitatea ca prin măsurători precise şi prin coroborarea cu datele clinice să intervenim asupra determinanţilor ocluzali, musculari sau articulari în vederea îndepărtării factorilor ce perturbă dinamica mandibulară. Mandibulokineziografia a devenit astăzi un examen complementar foarte preţios în diagnosticarea sindromului disfuncţional, depistînd de multe ori elemente ce nu sînt decelabile prin examenul clinic.

Studiul mişcărilor test prin procedee pantografice. Pentru a înregistra mişcările condiliene şi mandibulare se utilizează un pantograf format din două arcuri faciale construite din mai multe segmente articulate, astfel încît să permită adaptarea sa pentru fiecare pacient în parte. Cele două arcuri faciale sînt fixate prin intermediul unor gutiere standard sau individualizate pe arcada maxilară şi mandibulară. Cele două gutiere prezintă un buton rigid care distanţează maxilarele, împiedicînd orice influenţă a determinantului anterior al mişcării. Pe şase ecrane dispuse în planuri diferite se înscriu traiectoriile de mişcare mandibulară. (Fig.nr.26). Mişcarea de rotaţie pură se înscrie pe cele două ecrane sagitale sub forma unui punct prin care trece axul terminal, imaginar al mişcării balama. Inscrierea pe ecranul orizontal, distal al mişcării de rotaţie pură se face sub forma unor linii antero-posterioare şi nu are semnificaţie fiziologică(poate da indicaţii asupra amploarei mişcării de rotaţie într-un condil faţă de celălalt). Poziţia de relaţie centrică se traduce însă şi pe ecranele orizontale distale sau meziale dreapta-stînga printr-un punct zero sau centrul de rotaţie. Mişcarea de propulsie se traduce pe ecranele sagitale printr-o linie (1), plecînd din zero şi avînd o formă de S italic. Cele două traiectorii dreapta-stînga pot fi simetrice sau asimetrice. Pe ecranele orizontale distale, mişcarea de propulsie (1) se înscrie ca o linie dreaptă plecînd către anterior din centrul O aspect similar cu înscrierea pe ecranele orizontale meziale cu diferenţa că traseul merge de la O spre posterior. Executarea mişcărilor de lateralitate dreaptă-stîngă se înscrie pe ecrane în funcţie de centrul de rotaţie şi de poziţia ecranului. Astfel pentru partea activă (condilul care pivotează) pe ecranul sagital se înscrie linia 2 plecînd de la O către posterior uşor curbă cu convexitatea în sus. Pe ecranul orizontal linia 2 este distal curbă mergînd de la O spre posterior, iar pe ecranul orizontal mezial proiecţia este dreaptă mergînd de la O spre linia mediană dat fiind deplasarea inversă a ecranului pe partea activă. Proiecţia traiectoriei condiliene pe partea de balans se face sub forma liniei 3, plecînd de la O în plan

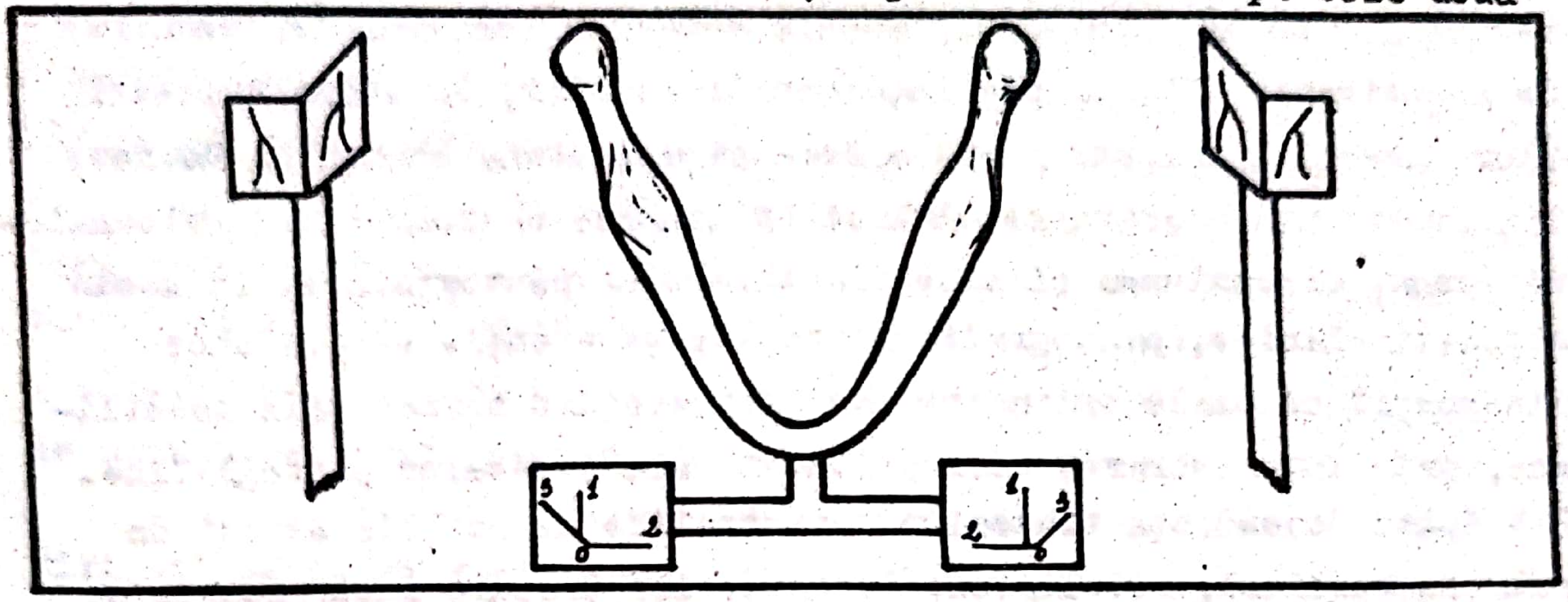

Fig.nr. 26

sagital spre anterior, uşor curbă în S italic formînd cu linia 1 un unghi anterior de aproximativ 15°. Pe ecranul orizontal mezial se înscrie pe partea de balans o linie aproape dreaptă ce merge de la 0 spre înafară. Proiecţia orizontală a mişcării condiliene înregistrează pe partea de balans o linie 3 ce pleacă din 0 spre anterior făcînd cu 1 un unghi deschis anterior (unghiul lui Bennett) de aproximativ 15°. La pacienţii cu disfuncţii, în afara asimetriilor descrise mai sus poate apărea şi asimetria unghiului Bennett. Din experienţa noastră rezultă că utilizarea pantografului evidenţiază forma, dimensiunea şi simetria traseelor pantografice. In unele situaţii clinice, pantografia poate atrage atenţia asupra unor disfuncţii ocluzale oglindite sau derivate din traiectoria condiliană, prin înregistrarea unor asimetrii ale traseelor pantografice. Dat fiind dependenţa traseelor pantografice de poziţia axului de rotaţie vertical, rezultatele înscrierilor trebuie interpretate cu prudenţă şi numai prin coroborarea cu celelalte aspecte clinice şi paraclinice ce întregesc fizionomia unor disfuncţii ocluzale.

Eficienţa masticatorie.

Cercetarea eficienţei masticatorii la pacienţii cu disfuncţii ale sistemului stomatognat realizează o apreciere globală a afectării ocluzale, articulare, musculare, a secreţiei salivare, etc. In principiu, se oferă pacientului o anumită cantitate de aliment pe care trebuie să-l tritureze, apreciindu-se apoi eficienţa masticatorie, fie după numărul de mişcări necesare pînă la deglutiţie fie după gradul de fărîmiţare a alimentelor într-un timp dat sau într-un anumit număr de mişcări masticatorii. S-a constatat o scădere a eficienţei masticatorii la bolnavii cu disfuncţii ale sistemului stomatognat prin edentaţie, parodontopatii, dizarmonii ocluzale.

Electromiografia.

In cadrul metodelor de investigare paraclinică, electromiografia ocupă un loc cu totul particular, dat fiind afectarea neuro-musculară a grupelor manducatoare ce însoţesc deobicei disfuncţia ocluzală.

Examenul electromiografic trebuie să se desfăşoare în condiţii de calm şi relaxare într-o cameră liniştită, fără zgomot, la temperatură de 20°C- 22°C. Bolnavul este instalat în poziţie ortostatică, semişezîndă sau culcat. Se recomandă cuşcă Faraday, pentru a preîntîmpina deformarea traseului prin parazitare.

In scopul recoltării biocurenţilor de la nivelul muşchilor sistemului stomatognat se utilizează electrozi de suprafaţă sau electrozi de profunzime. Plasarea electrozilor de suprafaţă se face perpendicular pe fibrele investigate după degresare şi aplicare de pastă conducătoare de electricitate. Pentru înregistrări de mare precizie sau pentru muşchii profunzi se folosesc electrozii coaxiali introduşi în poziţie aproximativ paralelă cu fibrele musculare. Electrozii de suprafaţă culeg potenţialele din întreaga masă musculară fapt pentru care electromiograma obţinută se numeşte electromiografie globală. Electrozii de profunzime permit culegerea potenţialelor unei singure unităţi motorii, iar traseul ce ia naştere se numeşte electromiogramă elementară.

Biocurenţii culeşi prin intermediul electrozilor sînt dirijaţi către un etaj de amplificare unde amplitudinea lor este mărită fără a se modifica legea curbei de variaţie, devenind astfel accesibili simţurilor noastre prin afişajul pe un osciloscop cadodic, o bandă de înscriere, prin intermediul unui microfon sau prin intermediul miointegratoarelor.

Examenul electromiografic al muşchilor sistemului stomatognat se efectuează în condiţii de repaus postural, intercuspidare maximă, relaţie centrică, ocluzie cu efort, deglutiţie precum şi în timpul executării unor mişcări mandibulare test sau funcţionale.

Aspectul electromiogramei normale variază în funcţie de intensitatea contracţiei înregistrîndu-se un traseu simplu în cadrul unei contracţii lejere, un traseu intermediar pentru o contracţie medie şi un traseu de interferenţă pentru o contracţie maximă. In traseul simplu undele electromiografice se diferenţiază unele de altele, amplitudinea este între 100-500 microvolţi. Durata 3-6 milisecunde, frecvenţa de 4-7 descărcări pe secundă. In timpul unei contracţii de intensitate medie, datorită sumării spaţiale şi temporale a potenţialelor bioelectrice frecvenţa se măreşte (14-18 descărcări pe secundă), descărcările unei singure unităţi motorii nu mai pot fi descoperite datorită descărcărilor din unităţile motorii vecine, fiind vorba de un traseu electromiografic intermediar. Odată cu creşterea forţei de contracţiei creşte şi forţa biopotenţialelor care nu se mai pot individualiza formînd traseul de interferenţă, ritm Piper cu frecvenţa de aproape 50 descărcări pe secundă. In relaţia de postură nu se înregistrează activitate bioelectrică.

Electromiograma la bolnavii cu sindrom disfuncţional confirmă existenţa dezechilibrului neuro-muscular. Investigarea componentei neuro-musculare prezintă importanţă deosebită nu numai în diagnosticul şi evoluţia disfuncţiilor.ci şi în controlul eficienţei terapeutice. Electromiografia oferă aspecte caracteristice pentru diagnosticarea dezechilibrului neuro-muscular prin asimetrii ale traseelor în urma modificării amplitudii şi frecvenţei, precum şi a necoordonanţei contracţiilor musculare. Reţinem ca patognomonice pentru dezechilibrul neuro-muscular următoarele elemente: prezenţa activităţii bioelectrice în repaus, creşterea amplitudinii şi frecvenţei descărcărilor bioelectrice mult peste valoarea obişnuită, prezenţa unei asimetrii valorice a parametrilor electromiografiei, contracţie necoordonată, dezordonată a muşchilor mobilizatori.

Introducerea în circuitul de înregistrare a miointegratoarelor dă posibilitatea ca pe lîngă aprecierea calitativă a traseelor culese, să evaluăm rapid, precis şi cantitativ activitatea mioelectrică.

Investigarea reflexului miotatic. Mecanismul reflexului miotatic stă la baza contracţiei musculare atît statice (tonigene) cît şi dinamice, fazice active. In condiţii normale, maseterul se află într-o permanentă solicitare prin acţiunea continuă a gravitaţiei ce se exercită asupra lui. Reflexul miotatic de întindere este un fenomen de adaptare neuro-musculară la solicitările antigravifice. Reflexul miotatic maseterin serveşte la menţinerea constantă a lungimii maseterului şi a tonusului său care alături de ceilalţi ridicători, participă la păstrarea mandibului într-o poziţie de postură convenabilă. O întindere bruscă a maseterului provoacă un răspuns scurt, numit reacţia fazică a reflexului miotatic. Slăbirea tonicităţii şi coborîrea mandibulei duc la excitarea receptorului fuzorial care prin fibra I a excită motoneuronul alfa ducînd la creşterea tonusului maseterin la redresarea mandibulară. Evidenţierea reflexului miotatic şi înregistrarea sa alături de semnalul electric al şocului de întindere, face posibilă constatarea unei latenţe scurte caracteristice reflexelor monosinaptice. Din punct de vedere al duratei şi amplitudinii, reflexul miotatic maseterin se desfăşoară în limitele electromiografiei normale. (Fig.nr. 27a). In disfuncţiile sistemului stomatognat se întîlneşte o creştere a amplitudinii răspunsului reflex miotatic.

Investigarea pauzei motorii. Pauza motorie apărută în maseter la sfîrşitul mişcării de închidere este similară perioadei inhibiţie obţinute în muşchii ridicători prin stimularea mucoasei orale, labiale sau a structurilor periorale. Obţinerea pauzei motorii la pacienţii edentaţi total elimină ipoteza inducerii pauzei electromiografice pe cale pur parodontală. (Fig.nr. 27b).

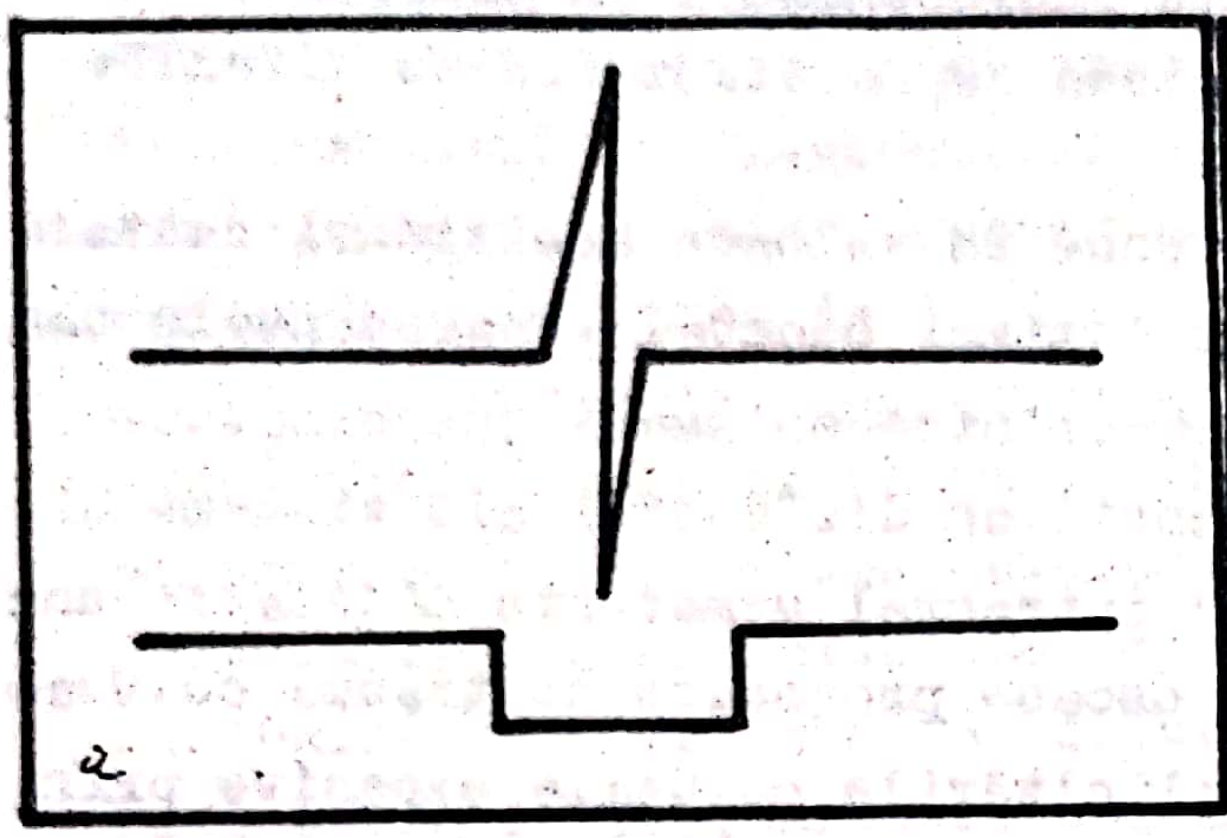

Fig.nr. 27 a

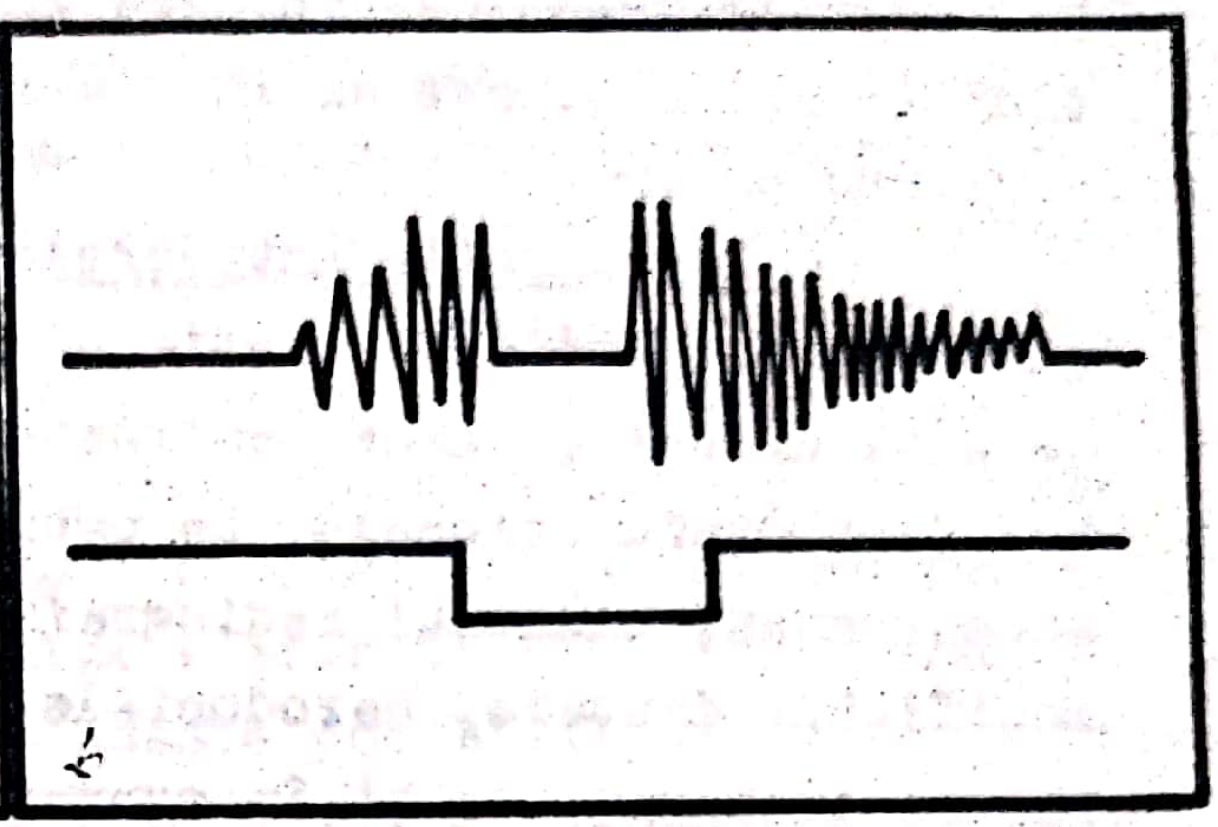

Fig.nr. 27 b

Semnificaţia funcţională a pauzei motorii poate fi aceea de apărare, de dozare a presiunii prin reflexe gingivale respectiv parodonto-musculare sau ca fază incipientă a reflexului de coborîre a mandibulului. Pauza motorie apărută în momentul contactului interdentar se identifică cu momentul trecerii de la o contracţie izotonică la o contracţie izometrică. Valorile perioadei de inhibiţie sînt modificate în disfuncţiile sistemului stomatognat de la 7-9 mm.

Investigarea tonusului muscular.

Variaţiile de tonus muscular al muşchilor manducatori pot determina schimbarea relaţiilor fundamentale ale mandibulei. Atunci cînd variaţiile de tonus interesează muşchii periorali şi ai limbii, apar solicitări vestibulo-orale inegale ale arcadelor dento-alveolare în repaus ca şi în dinamica funcţională. Metodele de determinare paraclinică a tonicităţii musculare sînt diferite. In cazul muşchilor manducatori se poate utiliza un tonometru Szirmai, compus dintr-o tijă cu resort elastic pentru compresiune şi un cadran pentru citire. Determinările se fac în repaus şi în contracţie funcţională, presiunea exercitîndu-se perpendicular pe masa musculară. Studiul tonusului muscular efectuat prin tonometrie este în concordanţă cu rezultatele electromiografiei globale. In timpul contracţiei maximale ale ridicătorilor, iradierea focarului de excitaţie şi necesităţile funcţionale duc la apariţia unei uşoare contracţii în toată musculatura orofacială cu creşterea consecutivă a presiunilor de solicitare asupra arcadelor. Datele experimentale rezultate din miotonometria rezistivă dovedesc că nu este important echilibrul vestibulo-lingual la un moment dat, ci sumarea presiunilor exercitate static şi funcţional asupra arcadelor dento-alvelorare

Examenul radiologic.

Examenul radiologic este indispensabil în precizarea modificărilor osoase şi în stabilirea rapoartelor dintre diferite segmente osoase.

Radiografia intraorală pune în valoare modificări dentare şi osoase legate de evoluţia unor leziuni odontale, parodontale sau de altă natură a căror manifestare clinică se suprapune simptomatologiei disfuncţionale. La pacienţii cu disfuncţii ale sistemului stomatognat, examenul radiografic intraoral urmăreşte decelarea unor modificări dentare, parodontale, osoase provocate de trauma ocluzală. La bruxomani ca şi în suprasolicitările ocluzale excesive prin interferenţe ocluzale, radiografia stabileşte nivelul liniei de fractură în fracturile corono-radiculare şi radiculare.

Radiografiile în "bite-wing" dau detalii asupra punctelor de contact ocluzal şi interdentar. Radiografiile vor releva inversări ale raportului coroană-rădăcină în sens orizontal (în cazul unor abraziuni accentuate care aduc suprafaţa de ocluzie în zona ecuatorului maxim coronar) şi în sens vertical,(prin resorbţii şi atrofie alveolară). Radiografia intraorală precizează implantarea dintelui direcţia axului, a rădăcinilor în raport cu direcţia de transmitere a forţelor. Se relevă de asemenea o resorbţie a osului alveolar cu distrugerea laminei dura şi lărgirea spaţiului periodontal.

In unele cazuri se întîlneşte hipercementoza localizată mai ales la apex, ca urmare a proceselor de resorbţie osoasă şi apoziţie cementară. Uneori se poate observa un proces de osteoscleroză şi o trabeculare foarte intensă cauzată de traumatismul ocluzal.

Radiografia extraorală poate avea drept scop investigarea dento-parodontală a osului mandibular şi maxilar, investigarea radiologică, cefalometrică, investigarea radiologică a articulaţiei temporo-mandibulare.

Investigarea radiologică dento-parodontală extraorală. Se efectuează cu ajutorul radiografiei panoramice prin proiecţia desfăşurată pe acelaşi film a celor două arcade dento-alveolare în ocluzie. Pantomografia se practică astăzi sub forma pantomografiei concentrice, ortopantomografie, pantomografiei excentrice. Se pot examina concomitent rapoarte de intercuspidare, de postură, articulaţie temporo-mandibulară.

Investigarea radiologică cefalometrică poate fi utilizată pentru precizarea diagnosticului anomaliilor dento-maxilare, a unor sechele traumatice, a asimetriilor cranio-faciale sau a unor maladii congenitale. Trasarea unor planuri pe imaginile obţinute, obţinerea unor imagini nedeformate, recomandă metoda ca un adjuvant indispensabil în diagnosticul corect al unor modificări morfologice ale substratului osos. Pentru obţinerea unei imagini complete se examinează imaginea de faţă, de profil şi axială.

Investigarea radiologică a a.t.m. Articulaţia temporo-mandibulară nu poate fi observată prin examen clinic direct, ceea ce explică multitudinea examenelor complementare propuse pentru aprecierea modificărilor morfologice a acestui element. Examenul radiografic reprezintă una dintre aceste posibilităţi de investigare a articulaţiei, practicîndu-se sub diferite metode:radiografia simplă, artografia, cineradiografia, tomografia, ortopantomografia.

Radiografia simplă, realizată sub incidenţe diferite pune în evidenţă structura şi integritatea contururilor osoase, modificările interliniului articular, poziţia condilului în cavitatea glenoidă şi în deschidere. In disfuncţia sistemului stomatognat apar modificări ca: contur condilian şters anterior, resorbţie osoasă a pantei articulare în partea superioară, fragmentarea meniscului, calcificări distrofice ale meniscului, suprafeţe articula neregulate, pensarea spaţiului articular, excursia exagerată a condilului mandibular în mişcarea de deschidere, aplatizarea sau hipertrofia condiliană.

Artografia este singura metodă care oferă detalii privind meniscul, dar prezintă două dezavantaje importante: este dureroasă pentru pacient şi dificilă pentru medic.

Cineradiografia este cea mai perfecţionată metodă de studiu radiologic al articulaţiei în poziţie statică şi dinamică. Practicată cu ajutorul unui amplificator de luminiscenţă, cinefluorografia utilizează imagini color ce permit nuanţarea imaginii sesizîndu-se pînă şi diferenţa de irigare a muşchilor în repaus şi contracţie.

Tomodensitometria. Odată cu introducerea tomodensitometriei asistată de calculator (numită iniţial şi tomografie axială computerizată sau scanner), a devenit posibilă explorarea morfologică precisă şi a unor articulaţii greu accesibile cum este articulaţia temporo-mandibulară.

Metoda permite studiul pe imagini de secţiune succesive a dimensiunilor morfologice şi structurii elementelor articulaţiei temporo-mandibulare, condili, cavitate glenoidă, menisc. Nici un procedeu radiologic nu permite vizualizarea atît de precisă şi globală a articulaţiei temporomandibulare ca metoda tomodensitometrică. Elementele osoase ce apar pe diferitele secţiuni ale articulaţiei temporo-mandibulare au fost analizate în cadrul confruntării simetriei sagitale şi transversale în corelaţie cu centrul craniului sub aspectul anomaliilor morfologice, particularităţile structurale cît şi diferenţelor de poziţie şi rotaţie a condililor. Posibilitatea de reconstrucţie multiplanară constituie punctul de plecare al unei aprecieri tridimensionale a structurilor articulare. Compararea contralaterală a cupelor corespunzînd celor două articulaţii nu este realizabilă prin nici o metodă convenţională cu atîta precizie ca prin tomodensitometrie, în materie de imagerie articulară ea ocupă astfel o funcţie preponderentă.

R.M.N. Tomografia convenţională şi tomodensitometria (scanner) reuşesc să redea fără suprapunere structurile osoase ale articulaţiei temporo-mandibulare. Reprezentarea părţilor moi şi în special a meniscului articular se loveşte încă de mari dificultăţi. In acest scop se pot folosi artrotomografia şi scannografia. La ora actuală există un alt procedeu de imagerie medicală-tomografia prin rezonanţă magnetică nucleară (R.M.N.), care permite obţinerea imaginilor de secţiune directe, indiferent în care plan, deci este posibilă obţinerea unor imagini ale articulaţiei temporo-mandibulare fără folosirea radiaţiei ionizante, nici a altei tehnici invazive. Se folosesc în acest sens, pentru detecţia semnalului, bobine de suprafaţă cu diametrul de 10 cm în baleaj continuu, rezoluţia în planul imaginii 0,5 mm. Imaginile se realizează în intercuspidare maximă şi cu gura deschisă atît înainte cît şi după apariţia cracmentelor articulare. Arcadele sînt menţinute deschise cu ajutorul unei piese ocluzale frontale realizate individual din material de amprentă.

Aceste metode de explorare asigură o analiză perfectă a detaliilor de morfologie a articulaţiei temporo - mandibulare în scop diagnostic şi diagnostic diferenţial, permiţînd aprecierea prognosticului în evoluţia disfuncţiilor grave şi în completarea planului terapeutic.

Tomografia, articulaţiei temporo - mandibulare reprezintă unul dintre cele mai utilizate examene paraclinice în diagnosticarea disfuncţiilor sistemului stomatognat. Imaginile obţinute sînt supuse măsurătorilor după schema propusă de Ricketz pentru tomografiile de profil (Fig.nr.28). Pentru expunerea în cele trei planuri se utilizează metoda de analiză propusă de Yalle, Seymour. Pe radiografiile de profil se determină conform bilanţului Ricketz (după ce a fost trasat planul Frankfurt) : înălţimea condilului temporal (H_1) determinată de la întretăerea acestuia cu planul de la Frankfurt şi pînă la punctul de convexitate maximă, adîncimea cavităţii glenoide (H_2)măsurată de la planul Frankfurt pînă la profunzimea maximă, înclinarea tangenţei la suprafaţa articulară a tuberculului temporal (unghiul alfa) faţă de planul de la Frankfurt. La aceste repere, noi am adăugat :$H_1 + H_2$ - dimensiunea care dă o imagine completă a obstacolului pe care îl are în faţă condilul mandibular, în mişcările sale, măsurarea fantei articulare în porţiunea anterioară (A), în porţiunea zenit (superioară) a cavităţii glenoide (S_1) în porţiunea posterioară (P1) distanţa dintre condilii articulari în poziţie gură deschisă (S_2).

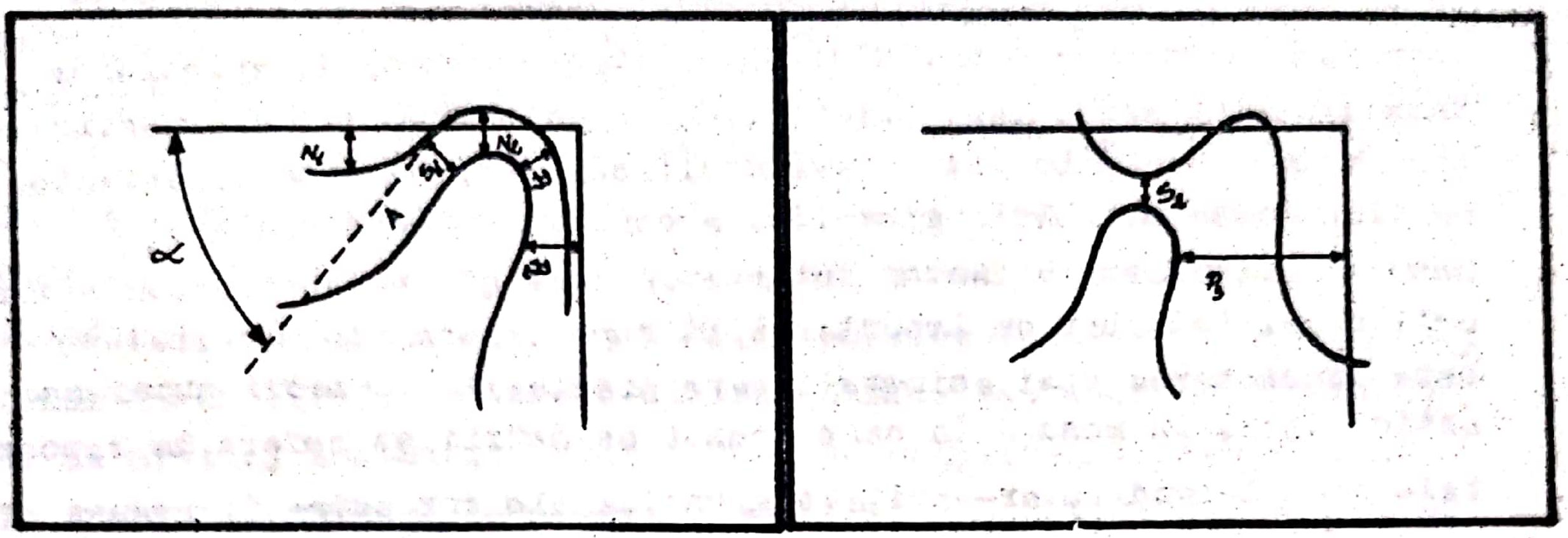

Fig.nr. 28

Pentru a putea aprecia gradul de deplasare a condilului în deschiderea maximă se notează cu I poziţia în care condilul se găseşte blocat în cavitatea glenoidă, II poziţia în care condilul se găseşte la mijlocul pantei articulare, cu III poziţia sa chiar pe vîrful condilului temporal şi IV poziţia luxată dincolo de ultimul reper.

In mişcarea de deschidere se coboară o perpendiculară pe planul de la Frankfurt din punctul porion; folosim această perpendiculară drept referinţă pentru a determina distanţa P_2 de la această perpendiculară pînă la faţa posterioară a condilului mandibular în poziţie gură închisă şi P_3 aceeaşi distanţă pentru poziţia gură deschisă.

Pentru metoda Y. Seymour se măsoară în plus unghiurile dintre axele condiliene pe imaginea de faţă şi pe imaginea axială, precum şi distanţele de la punctele de intersecţie pînă la condili. Aceste măsurători sînt urmate de analiza descriptivă a tomografiei în ceea ce priveşte forma cavităţii glenoide, a condilului mandibular şi temporal, centrarea condilului în cavitatea glenoidă, aprecierea interliniului articular. Bilanţul morfologic tomografic al articulaţiei temporo-mandibulare relevă modificări morfologice importante, privind forma cavităţii glenoide, a condilului mandibular şi a pantei articulare, a fantei interarticulare şi indirect a meniscului articular. Deosebit de importantă în repoziţionările mandibulare este constatarea unei asimetrii care afectează deseori numeroase articulaţii. In măsura în care aceste asimetrii se referă la rapoartele condil-mandibular-cavitate glenoidă ele vor putea fi reduse printr-o terapie de repoziţionare corectă. In cazurile (destul de frecvente) de asimetrie anatomică a elementelor articulare, tendinţa de repoziţionare va fi deosebit de dificilă, iar uneori inposibilă. Iată de ce considerăm indispensabil examenul tomografic al articulaţiilor temporo-mandibulare înaintea oricărei terapii de redresare mandibulară. Examenul va fi însoţit de măsurarea precisă a parametrilor amintiţi mai sus, deoarece tentativa de redresare a funcţiei trebuie privită prin prisma cadrului morfologic dat care are o puternică influenţă limitativă.

Examen fotostatic.

Fotografia este un examen complementar care îşi găseşte indicaţiile sale în scop diagnostic, documentar sau medico-legal, fiind practicat: sub forma fotografiei intraorale şi extraorale. Fotografia extraorală de faţă şi profil este utilă diagnosticului disfuncţiilor sistemului stomatognat, atunci cînd malpoziţiile mandibulo-craniene sînt mai pronunţate sau însoţite de dizarmonii dento-maxilare. Pe fotografia de faţă se apreciază mărimea etajelor feţei, deviaţiile mandibulare, asimetriile feţei. Deviaţiile mandibulare statice se apreciază în funcţie de planul medio-sagital care trece prin trihion, nasion, spina nazală anterioară şi gnation. Fotografia de profil oferă de asemenea date importante în diagnosticarea disfuncţiilor stomatognatice după trasarea planului lui Simon (perpendiculara pe planul de la Frankfurt în punctul suborbitar), planul Dreyfus (spina nazală anterioară-pogonion). Fotografia intraorală este utilizată în precizarea diagnosticului şi este de o deosebită valoare documentar-ştiinţifică şi medico-legală. Imaginile sînt luate în ocluzie de intercuspidare, relaţie centrică,etc.

Gnatosonia.

Gnatosonia se ocupă cu studiul zgomoţelor normale şi anormale produse la nivelul sistemului stomatognat. Această metodă urmăreşte investigarea şi analiza osciloscopică sau grafică a sunetelor produse prin contacte premature sau prin afecţiuni articulare. Sunetele sînt culese cu ajutorul unor microfoane foarte sensibile, impulsul este transmis pe un osciloscop stabilindu-se:localizarea zgomotului, momentul apariţiei sale, amplitudinea, variaţia curbei, banda de frecvenţă în care evoluează durata sa. Analiza sunetelor de la nivelul sistemului stomatognat se completează prin analiza în domeniu frecvenţă pe analizor spectral. In metoda oscilografică este vizualizată numai înfăşurătoarea zgomotului ocluzal şi nu pot fi sesizate frecvenţele înalte, nici evidenţierea clară a alunecării de scurtă durată(normală).şi a alunecării de lungă durată şi intensă (anormală),dinte pe dinte. Această alunecare produce frecvenţe înalte, uşor evidenţiabile pe analizor. Analiza în frecvenţă face diferenţa între o ocluzie cu contacte multiple succesive care apar la durate mici de timp, unul după altul şi o alunecare prelungită prin ponderea frecvenţelor joase în primul caz şi respectiv a frecvenţelor înalte în cazul al doilea (alunecarea).

Ca bază pentru interpretarea rezultatelor ne orientăm după clasificările lui Watt şi Bredmann, ale imaginilor de pe osciloscop. După amplitudine există două clase mari de semnale: alfa - cu amplitudine mare ce corespundedin punct de vedere clinic cu contactul iniţial dentar şi beta - cu amplitudine joasă, ce corespunde alunecării mandibulului faţă de maxilar în căutarea contactelor stabile. Analiza spectrală s-a realizat pentru prima oară în Iaşi.

După durată zgomotele se clasifică în: - clasa A, cu durată mai mică de 30 milisecunde, corespunzător zgomotului de tip alfa; - clasa B, cu durată aproximativ egală cu 30 milisecunde; clasa C, cu durată mai mare de 30 milisecunde corespunzător zgomotului de tip beta. Zgomotele de clasă C se întîlnesc frecvent în disfuncţiile sistemului stomatognat, semnificînd o ocluzie instabilă datorată contactelor premature.(Fig.29).

Gnatofonia este metoda de investigare spectrală a funcţiei fonetice afectată deseori în sindromul disfuncţional în scopul unui diagnostic precis, rapid şi a unei reeducări funcţionale corecte şi utile. Metodologiea descrisă mai sus utilizată pentru determinarea modificărilor cantitative şi calitative ale ocluziei şi funcţiei fonetice reprezintă singura metodă adecvată pentru evidenţierea funcţionalităţii aparatelor gnatoprotetice. Starea sistemului stomatognat poate fi obiectivată cu diferite procedee de analiză a căror semnificaţie şi capacitate de exprimare sînt interpretate totuşi diferit: în timp ce în literatură domină consensul asupra necesităţii analizei funcţionale clinice, părerea asupra semnificaţiei şi capacităţii de exprimare a procedeelor de analiză instrumentală este foarte diversă.

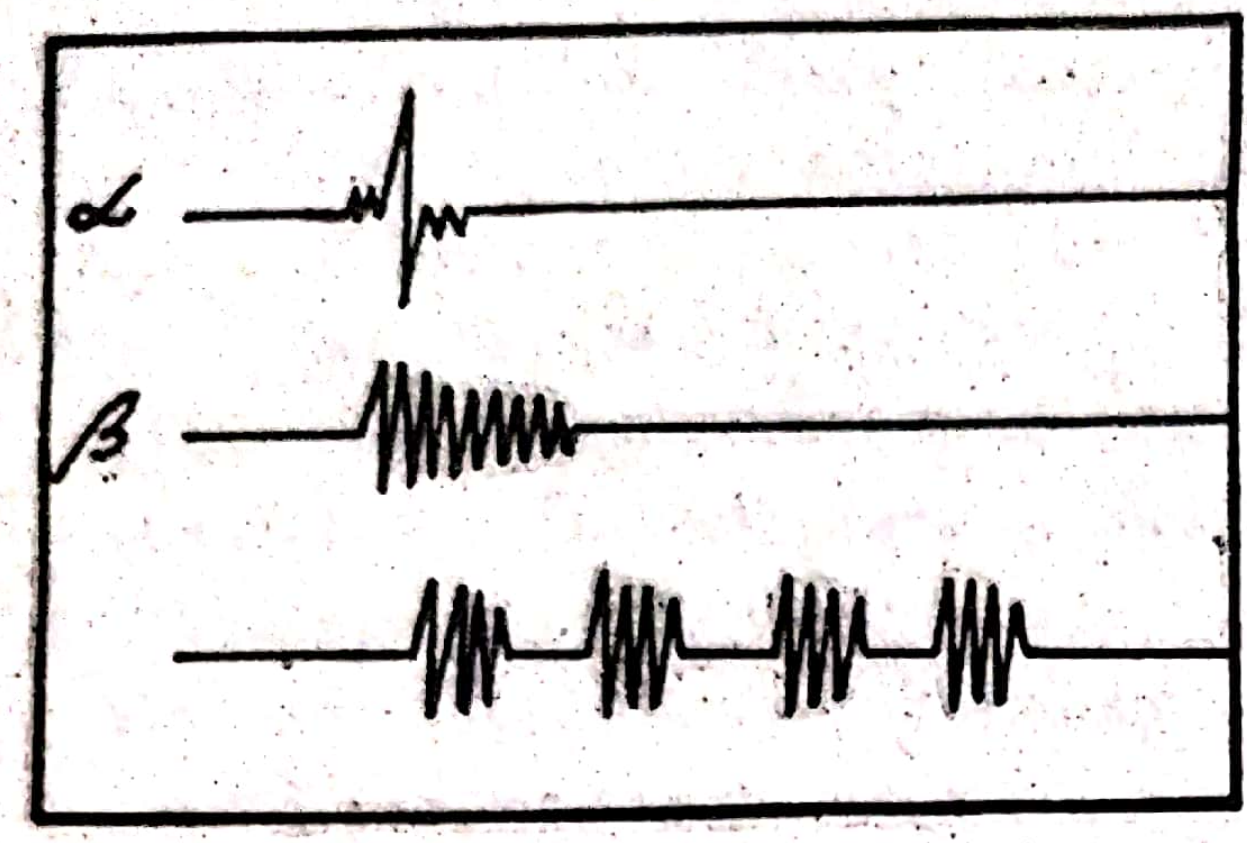

Fig. 29

3. Diagnosticul disfuncţiilor sistemului stomatognat.

Diagnosticul disfuncţiilor sistemului stomatognat se stabileşte în urma efectuării unui examen clinic şi paraclinic complet şi competent în cadrul căruia se cere stabilit sediul tulburărilor, etiologia lor, gradul afectării morfologice şi funcţionale, tendinţa lor de evoluţie. Apariţia unor tulburări de vecinătate care pot interfera manifestările clinice ale sindromului disfuncţional face necesar un diagnostic diferenţial cu unele maladii ale teritoriului şi organelor învecinate.

Diagnosticul diferenţial al sistemului stomatognat trebuie făcut mai întîi cu patologia odontală, parodontală, cu infecţiile, traumatismele şi patologia tumorală a teritoriului la care ne referim.

Bolile articulaţiei temporo-mandibulare prezintă simptome apropiate de sindromul disfuncţional.

Artrita reumatică a articulaţiei temporo-mandibulare nu cunoaşte un factor cauzal precis; au fost incriminate boala de focar, boala de colagen, pentru ca în ultima perioadă să se considere că este produsă printr-un mecanism de autoimunitate. In stadiile timpurii articulaţia este dureroasă, apoi starea generală este afectată prin slăbire, oboseală, stări subfebrile, iar mai tîrziu apare atrofia musculară, prin atrofie instalîndu-se malrelaţia mandibulo-craniană.

Artrite temporo-mandibulară infecţioasă se instalează prin suprainfectarea plăgilor regiunii, prin infecţii gonococice sau infecţii de vecinătate. Sînt distruse elementele articulare, local apar semnele infecţiei acute cu impotenţă funcţională consecutivă.

Artrita degenerativă mai frecventă la pacienţii în vîrstă se manifestă prin degenerarea lentă a elementelor articulare şi atrofia muşchilor, cu dureri la mobilizare, limitarea mişcării, zgomot de articulare, subluxaţie.

Otita externă, provoacă durere articulară prin edemul şi infiltrarea ţesuturilor retroarticulare. Tracţiunea posterioară a pavilionului urechii va provoca durerea în cazul otitei externe.

Sindromul Trotter apare în carcinomul nazo-faringian cu dureri iradiate, epistaxisuri şi în fazele mai avansate tulburări de deglutiţie şi auz.

Afte şi ulceraţii linguale (mai ales către baza limbii) pot duce la iradieri în zona auriculo-temporală.

Sindromul Eagle (osificarea ligamentului stilo-hioidian) produce uneori dureri însoţite de contractura musculară, dureri accentuate la deglutiţie. Simptome asemnătoare apar şi în fracturile procesului stiloid.

Arterita temporală descrisă de Horton provoacă dureri puternice hemicraniene, vasele temporale sînt turgescente, sensibile la palpare, fiind însoţite de aceleaşi leziuni ale arterelor membrelor inferioare.

Angina pectorală este însoţită de iradieri ale durerii în molarul de minte, ureche şi articulaţie. Durerea cedează la administrarea de nitroglicerină şi oxigen.

Reumatismul nearticular se poate localiza în ţesuturile învecinate producînd fibrozite, miozite, bursite, tenosinovite.

Durerea parodontală, odontală sau sinusală poate lua aspectul unei nevralgii trigeminale simptomatice cu proiecţie în zone aflate la distanţă.

Cele mai frecvente interferenţe se petrec între sindromul disfuncţional şi unele tulburări neurologice cum ar fi:migrena, cefaleea, nevralgii craniene, nevralgia de ganglion sfeno-palatin, nevralgia gloso-faringiană, nevralgia esenţială de trigemen.

Departe de a epuiza gama tulburărilor cu proiecție la nivelul sistemului stomatognat subliniem că diagnosticul diferențial trebuie făcut cu atenție, nu numai pentru faptul că unele tulburări de vecinătate se pot confunda cu sindromul disfuncțional, ci mai ales pentru faptul că acest sindrom este considerat un fenomen neurologic, reumatologic, oftalmic, O.R.L. Faptul se datorează cunoașterii insuficiente a tulburărilor disfuncționale ale sistemului stomatognat atît de către alți specialiști cît și de către stomatologi.

Diagnosticul pozitiv se stabilește prin coroborarea tuturor datelor rezultate din examenul clinic și paraclinic al pacientului cu disfuncții stomatognatice, urmată de raționamentul medical de excludere a altor maladii.

Interrelația dintre elementele sistemului stomatognat face ca de fiecare dată afectarea unei componente a sistemului să fie însoțită de interesarea tuturor celorlalte sau cel puțin a unei părți din ele. Există forme clinice cu relații mandibulo-craniene normale în cadrul cărora sînt afectate disfuncțional una sau mai multe elemente ale sistemului precum și cazuri în care disfuncția ocluzală, parodontală este însoțită de malrelații mandibulo-craniene, sau forme clinice cu afectare parafuncțională.

Precizarea relației mandibulo-craniene este esențială în stabilirea diagnosticului, deoarece prezența unei malrelații mandibulo-craniene accentuează gravitatea disfuncției, ridicînd probleme dificile în redresarea mandibulului, iar uneori limitează posibilitățile terapeutice.

Prin diagnosticul pozitiv practicianul trebuie să localizeze disfuncția la nivelul mai multor elemente sau al tuturor elementelor sistemului stomatognat. Rareori se întîlnesc disfuncții ale sistemului stomatognat localizate numai ocluzal sau numai articular, etc.

In urma diagnosticului diferențial se stabilește diagnosticul pozitiv, diagnosticul de dishomeostazie al sistemului stomatognat, nivelul dishomeostaziei - cu afectarea tuturor elementelor sistemului stomatognat sau cu afectarea preponderent ocluzală, musculară, articulară, dentară, parodontală, etc.

4. TRATAMENTUL SINDROMULUI DISFUNCȚIONAL AL SISTEMULUI STOMATOGNAT

Tratamentul disfuncțiilor sistemului stomatognat este complex în funcție de diagnosticul stabilit și simptomatologia fiecărui caz clinic în parte, el se poate realiza prin tratament profilactic și curativ.

a. Profilaxia disfuncțiilor sistemului stomatognat

Tratamentul profilactic, de prevenire a tulburărilor funcțiilor sistemului stomatognat este de importanță majoră. In obiectivele sale intră, în primul rînd, urmărirea și dirijarea dezvoltării sistemului stomatognat de la cele mai fragede vîrste, prin diagnosticarea și suprimarea factorilor ce interferează dezvoltarea normală a relațiilor fundamentale ale mandibulei, a ocluziei, articulației temporo-mandibulare și a mușchilor orofaciali. In această fază, profilaxia disfuncțiilor sistemului stomatognat înseamnă de fapt profilaxia anomaliilor dento-maxilare, a anomaliilor de joc muscular, a ticurilor și obiceiurilor vicioase. Intreaga terapie ortodontică trebuie subordonată principiilor funcționale gnatologice. Subliniem acest fapt, deoarece prin tratamentul ortodontic specialiștii urmăresc de regulă o ocluzie anatomic-normală.

Oricît ar fi de bine condus tratamentul ortodontic nu poate ajunge la un echilibru ocluzal funcțional, ceea ce necesită ajustări ulterioare. Necunoașterea unor noțiuni importante de gnatologie face ca tratamentul ortodontic să se desfășoare uneori pe baze anatomic-geometrizante sau antropologizante, forțînd factorii de creștere și dezvoltare nu în sensuri funcționale, ci pentru a corespunde unor tipare morfologice, statice. Ignorarea echilibrului funcțional ce se creează la nivelul sistemului stomatognat înseamnă de fapt activarea altor puncte generatoare de disfuncții stomatognatice. Bine condusă, terapia ortodontică practicată de specialiști "ocluzo-conștienți" (Sangiuolo), trebuie să suprime dizarmoniile intra-și interarcade, asigurînd condițiile morfologice și funcționale optime dezvoltării unui sistem stomatognat normal.

O mare importanță o are tratamentul corect și la timp al leziunilor odontale coronare, împiedicînd mezializarea și extruzia dinților și evitînd astfel apariția contactelor premature și a dezechilibrului planurilor cuspidiene. Orice terapie de reconstituire coronară prin obturații plastice sau rigide trebuie să asigure punctul de contact cu vecinul și antagonistul. Prezența contactului ocluzal static se cere completată prin asigurarea contactului ocluzal dinamic. Reconstituirea volumului coronar în subocluzie, deși protejază obturația sau pereții cavității față de forțele ocluzale, limitează zona de sprijin, supraîncarcă celelalte zone de contact realizînd condițiile apariției unei disfuncții a întregului sistem. Din această cauză ori de cîte ori nu se poate reconstitui relieful ocluzal corect prin obturații plastice, este bine de aplicat terapia prin incrustații sau coroane de înveliș în interesul refacerii corecte a cuspizilor și zonelor de sprijin. Menționăm și faptul că toate materialele de obturație coronară posedă o rezistență la abraziune mai mică decît smalțul, din care cauză fața lor ocluzală se depreciează, în scurt timp de la aplicare, favorizînd supraîncărcarea altor dinți și extruzia antagoniștilor.

Terapia parodontală poate preîntîmpina apariția unor disfuncții ale sistemului stomatognat prin refacerea stării de sănătate parodontală, micșorarea sau dispariția mobilității, limitarea fenomenelor de migrare dentară și îndepărtarea planurilor înclinate traumatizante.

Reducerea parafuncțiilor, a obiceiurilor vicioase previne instalarea unor modificări ocluzale, parodontale, articulare, musculare, care uneori se pot accentua îmbrăcînd forme grave și ireversibile.

Diagnosticarea unor funcții alterate trebuie urmărită cu atenție, urmată apoi de reeducarea fonetică, masticatorie, deglutiție, iar uneori a mimicii (sigmatismul, masticația unilaterală, deglutiția prin interpunerea limbii între arcade, dischinezii oro-faciale).

In urma unor intervenții chirurgicale, apar sechele care afectează principalele funcții ale sistemului stomatognat. Limitarea sechelelor chirurgicale, practicarea unei chirurgii conservatoare, ori de cîte ori este posibil, îndepărtarea și corectarea obstacolelor articulare ocluzale, musculare, reeducarea funcțională după intervenție, iată cîteva din obiectivele profilaxiei chirurgicale a disfuncțiilor sistemului stomatognat.

Insuficient luate în considerație în profilaxia disfuncțiilor stomatognatice, din cauza afectării generale în primul rînd, tulburările generale aduse la normal reduc posibilitatea apariţiei unor disfuncţii de cauză reumatismală, endocrină, neurologică, toxică, etc.

Tratamentul protetic îşi găseşte rolul său în profilaxia disfuncţiilor stomatognatice prin restaurări protetice care să împiedice migrarea dinţilor către spaţiile edentate, reconstituind suprafeţele de ocluzie ale arcadelor maxilare şi mandibulare scurte sau întrerupte prin edentaţie. Prin refacerea protetică a arcadelor edentate se reconstituie tamponul ocluzal care preia forţele de masticaţie şi deglutiţie, despovărînd articulaţia temporo-mandibulară. Forţa de masticaţie creşte şi, odată cu aceasta, creşte şi eficienţa masticatorie, asigurînd sistemului stomatognat condiţiile unui cadru morfologic optim de desfăşurare a funcţiilor şi prin aceasta o troficitate normală a ţesuturilor ce intră în componenţa sa.

b. Tratamentul curativ al disfuncţiilor sistemului stomatognat

Tratamentul curativ al disfuncţiilor sistemului stomatognat urmăreşte refacerea echilibrului biologic, morfologic şi funcţional pierdut. In acest scop gnatologia face apel la o sumă de metode complexe, inspirate de însăşi principiile gnatologiei fundamentale, care consideră sistemul stomatognat în interrelaţiile sale cu restul organismului uman, pentru păstrarea echilibrului bio-morfo- funcţional între elementele sistemului. Din această cauză, tratamentul disfuncţiilor sistemului stomatognat urmăreşte în primul rînd reechilibrarea psihică, relaxarea musculară, tratamentul durerii, repoziţionarea mandibulo-craniană, reechilibrarea ocluzo-articulară etc, utilizînd metode medicamentoase, fizioterapice, protetice, chirurgicale. In cadrul acestei terapii complexe este necesară o etapizare a fazelor de tratament, care se va desfăşura pe perioade mai mult sau mai puţin îndelungate, în funcţie de gravitatea cazului clinic, pentru redresarea completă ,terapia chirurgicală fiind uneori inevitabilă. Bolnavul trebuie de la început avizat asupra acestor aspecte, el trebuie convins de utilitatea intervenţiilor preconizate, colaborarea sa trebuie asigurată.

Tratamentul disfuncţiilor sistemului stomatognat cuprinde un complex de metode, terapeutice , medicamentoase şi nemedicamentoase, a căror acţiune se intrică, astfel încît nu se poate delimita precis terapia analgezică, de pildă, de cea antireumatică etc. Aceste delimitări au fost operate totuşi în prezentarea care urmează, în scop didactic, pentru a înlesni înţelegerea obiectivelor terapeutice.

Tratamentul de reechilibrare psihică. Din etiopatogenia sindromului disfuncţional a reieşit importanţa factorului psihic în declanşarea sindromului, precum şi factorii de iritaţie psihică ce duc la întreţinerea stărilor conflictuale în microclimatele sociale. Reechilibrarea psihică a pacienţilor cu disfuncţii stomatognatice se poate face prin mijloace psihoterapice şi medicamentoase. De multe ori este necesară scoaterea pacientului din microclimatul social iritant sau îndepărtarea factorilor de iritaţie psihică. Uneori psihoterapia de fond se cere aplicată de către un specialist psihiatru. In reechilibrarea psihică se pot utiliza droguri cu acţiune hipnotică, sedativă, tranchilizantă, De mare utilitate clinică sînt sedativele hipnotice de tipul barbituricelor care duc la scăderea activităţii unor zone de excitaţie corticală precum şi a substanţei reticulate activatoare.

Tranchilizantele majore sub forma derivaţilor de fenotiazină, butilfenonă, rauvolfia sînt administrate numai în condiţii de spitalizare în colaborare cu psihiatrul.

Tranchilizantele minore de tipul meprobamatului, diazepam, oxazepam, au dovedit şi proprietăţi miorelaxante acţionînd la nivelul sistemului limbic reduc labilitatea psihoemoţională şi anxietatea. Astfel meprobamatul se administrează de trei ori pe zi cîte o tabletă (40mg), diazepam cîte 2 mg de trei ori pe zi crescînd doza pînă la 20-40 mg pe zi în trei-patru doze(creşterea dozelor se face în funcţie toleranţa pacientului şi gravitatea cazului). Diazepamul realizează o reechilibrare a proceselor de excitaţie-inhibiţie la nivelul substanţei reticulate, o inhibiţie a reflexelor motorii la nivelul muşchilor manducatori, avînd şi proprietăţi miorelaxante. Tranchilizante minore produc uneori somnolenţă, necoordonare motorie, tulburări de vedere, motiv pentru care se pot înlocui cu medazepam (rudotel) în doze de 1-3 comprimate (10 mg) pe zi.

Medicaţia cu psihotrope are dezavantajul că menţine bolnavul într-o ambianţă psihiatrică şi creează dependenţă medicamentoasă, iar administrarea prelungită produce efecte secundare: hiposialie, tulburări ale stării de veghe, reacţii adverse.

Tratamentul durerii. Durerea ca simptom al disfuncţiilor sistemului stomatognat constituie un efect al unor modificări articulare, musculare, parodontale, odontale, ocluzale, deci, tratementul durerii se realizează în principal prin suprimarea cauzei.

Tratamentul durerii prin analigezice reprezintă numai o terapie paleativă,deoarece nu suprimă cauza. Terapia cu analgezice este totuşi necesară în vederea restabilirii confortului psihic al bolnavului pentru a putea traversa perioade dificile pînă la suprimarea cauzei. Terapia analgezica se utilizează concomitent cu terapie psihotropă care potenţează acţiunea acestor medicamente. Administrarea analgezicului se face în momentele de intensitate maximă a durerii, preventiv înainte de masă (pentru durerea provocată de masticaţie) sau seara înainte de culcare pentru a asigura un somnconfortabil. Indicaţia de elecţie o au analgezicele antireumatismale care au şi efecte secundare antipiretice. Acţiunea lor în inflamaţiile articulare se explică prin eliberarea de cortizon prin secreţia de A.C.T.H. pe care o produc. Din grupul acestor medicamente fac parte; aspirina, algocalminul, alindor, antinevralgic, fasconal, fenibutazona, indometacinul. Aspirina sau acidul acetilsalicilic se administrează în doze de 1-3 comprimate pe zi(1 comprimat egal 500 mg acid acetilsalicilic, administrîndu-se cu prudenţă din cauza complicaţiilor digestive pe care le poate determina. Algocalminul în doze de 1-3 comprimate pe zi (1 comprimat = 500 mg) se administrează pe perioade limitate cînd durerea este exacerbată. Faconalul are în compoziţia sa acid acetilsalicilic, fenacetină, cu efecte alagezice şi antireumatice şi acid feniletilbarbituric cu efect sedativ; nu se administrează pe stomacul gol. Indometacinul şi fenilbutazona au efect specific antireumatic acţionînd în artralgii, mialgii, artroze degenerative, miozite, etc..Fenilbutazona se administrează cîte 1-2 drageuri x 200 mg pe zi,(periodic se va controla hemoleucograma). Indometacinul este indicat în artritele reumatoide, degenerative, administrîndu-se în doze de 0,25 - 0,75 mg pe zi după mesele principale.

Analgezia punctelor dureroase prin inflitraţia de Boicil forte în afecţiuni dureroase ale muşchilor şi articulaţiilor constituie o contribuţie originală românească, Boicilul acţionînd prin îmbunătăţirea circulaţiei locale şi ameliorării troficităţii neuro-tisulare.

Aplicarea clorurii de etil este necesară pentru suprimarea atît a durerii cît şi a spasmului muşchilor sternocleidomastoidieni, maseter, temporal, în artropatiile cu dureri la distanţă. Proiectarea jetului de clorură de etil se face după regulile obişnuite,protejîndu-se părţile învecinate şi mai ales ochii, conductul auditiv. Jetul trebuie să fie intermitent, măturînd zona trigger, iar bolnavul execută mişcări de deschidere şi închidere. Mecanismul de acţiune al clorurii de etil ar fi explicabil prin ruperea cercului vicios al mecanismului trigger prin răcirea intermitentă.

Unii autori recomandă injectarea cu novocaină, cu xilină, a muşchilor dureroşi şi spasmaţi în scopul întreruperii reflexelor nociceptive cu punct de plecare muscular.

Pentru infiltraţia musculară cu xilină sau procaină 1% (fără adrenalină, pentru a tulbura mai mult irigaţia musculară precară datorită spasmului) vom descrie tehnica prezentată de Shore.

Situarea zonei trigger poate necesita infiltrarea maseterului la nivelul masei musculare sau a inserţiilor. După palparea şi localizarea zonei trigger şi dezinfectarea tegumentului, se puncţionează tegumentul la 5-10 mm de punctul dureros, cu o înclinare a acului de 45° faţă de tegument. Tegumentul este fixat între policele şi indexul mîinii stîngi pentru infiltraţia la inserţii, iar pentru masa musculară vom injecta în pliul format de cele două degete ce încearcă pensarea masei musculare, la o adîncime de 5-10 mm.

Infiltraţia temporalului se practică în aceeaşi manieră cu infiltraţia maseterului, datorită masei sale musculare reduse. In timpul puncţiei şi infiltraţiei gura va fi închisă, cu contact ocluzal fără efort.

Infiltraţia sternocleidomastoidianului se practică la nivelul inserţiilor sale superioare şi inferioare, la nivelul masei musculare, după aceleaşi reguli ca şi la maseter. In timpul infiltraţiei, muşchiul va fi pe cît posibil relaxat.

Infiltraţia pterigoidianului intern se poate practica la nivelul inserţiei sale superioare, la adîncime de 10-15 mm profunzime, după fixarea mucoasei cu mîna stîngă. Infiltraţia masei musculare se poate face prin modificarea tehnicilor obişnuite de anestezie la Spix a dentarului inferior. Pentru inserţia inferioară bolnavul va sta cu dinţii în contact.

Infiltraţia pterigoidianului extern se face cu gura deschisă, mandibula fiind fixată prin interpunerea unui cub de cauciuc între hemiarcadele opuse. Acul se introduce în mucoasă la 100 mm posterior de tuberozitate.

Infiltraţia cu procaină sau xilină poate determina uneori accentuarea durerilor prin traumatizarea excesivă prin ace de diametru prea mare, manevre brutale, infiltraţie bruscă, hematom.

Travell recomandă ca infiltraţia cu procaină în prima şedinţă să fie urmată de infiltraţia cu ser fiziologic în a doua şedinţă şi apoi de înţeparea repetată şi superficială a zonei trigger prin intermediul unui ac de seringă. Metoda se aseamănă cu acupunctura prin tapotaj.

Intreruperea unor reflexe nociceptive cu punct de plecare articular se poate obţine prin infiltraţia articulară cu xilină 2%. In acest caz anestezicul se injectează printr-o tehnică asemnătoare hidrocortizonului, hialuronidazei, exceptînd faptul că se urmăreşte în principal infiltraţia intra - şi periarticulară.

In arterita temporală, precum şi în unele simpatalgii este utilă infiltraţia periarticulară, în vecinătatea arterei temporale.

Acupunctura cunoaşte o largă utilizare în domeniul analgeziei chirurgicale. Această metodă este folosită şi în tratamentul durerii din sindromul disfuncţional. Principiul acţiunii curative a acupuncturii se bazează pe echilibrul energiilor telurice înmagazinate în organismul viu. Din fuziunea medicii moderne cu acupunctura clasică s-a născut acupunctura modernă care propune o varietate de metode moderne: electroacupunctură, ignipunctura, tapotajul, presepunctura.

Tratamentul medicamentos al tulburărilor articulaţiei temporo-mandibulare. Medicaţia cu efect articular şi reumatismal se recomandă să se aplice în strînsă colaborare cu reumatologul şi numai după ce se stabileşte un diagnostic corect. Cortiosteroizii au fost folosiţi pentru efectul lor antiartritic. In acest scop a fost folosit hidrocortizonul, prednisonul, triamcinolona. Injecţiile intraarticulare cu hidrocortizon dau rezultate pozitive în 7-10 zile în 90% din cazuri. In absenţa unei tehnici corecte se pot produce accidente, iar în injectarea intraarticulară a cortizonului se vor lua măsuri de asepsie şi antisepsie pentru a evita infecţia articulaţiei. Injectarea este foarte dureroasă fapt care necesită anestezia locală cu xilină 2%, iar în timpul injectării pacientul va deschide larg gura.

Hialuronidaza se foloseşte în injecţii intraarticulare cu scopul scăderii vîscozităţii lichidului sinovial. Injectarea hialuronidazei necesită aceleaşi precauţii ca şi injectarea de hidrocortizon. In cazul laxităţii ligamentare şi capsulare exagerate în subluxaţii cronice recidivante unii autori recomandă injectarea substanţelor sclerozante periarticulare. Medicamentele antireumatice produc un efect analgezic, acţiunea şi modul lor de administrare fiind redate la capitolul durerii (acid salicilic, Boicil, fenilbutazona etc.).

Tratamentul medicamentos miorelaxant urmăreşte inhibarea activităţii lanţului neuronal motor, începînd cu neuronul motor cortical și terminînd cu joncțiunea nuromusculară. Hipnoticele sedative, tranchilizantele minore, tranchilizantele majore au și acțiune de deprimare a activității neuronilor motori. Tranchilizantele minore, mai ales diazepamul, sînt utilizate pentru efectul lor miorelaxant care se realizează prin inhibarea activității substanței reticulate activatoare, a nucleului amigdalian.

In terapia miorelaxantă medicamentoasă indicație de elecție o au miorelaxantele centrale care produc relaxarea musculară și scăderea tonusului muscular prin acțiunea lor de inhibiție a neuronului intercalar mezencefalic cu blocarea reflexelor polisinaptice (au și ușor efect sedativ și analgezic). Acțiunea lor se extinde și asupra neuronului Renshaw pe care îl excită accentuîndu-i activitatea de limitator de frecvență a circuitului Renshaw . Dintre miorelaxantele cu acțiune centrală amintim: mefenezina, clorzoxazona, methocarbamol etc. Clorzoxazona se indică în tratamentul simptomatic a unor spasme musculare dureroase, administrîndu-se cîte 1-2 comprimate de 3-4 ori pe zi (terapie introdusă de noi din 1974). Se mai poate administra Methocarbamolul în doze de 2 tablete a cîte 500 mg. pe zi

Un bun efect miorelaxant are și mydocalmul - derivat de piperidină - (administrat în relaxarea mușchilor manducatori pentru prima dată la Iași) care oferă o relaxare perfectă musculară cu dispariția durerii și îmbunătățirea circulației locale prin efectul vasodilatator periferic. Se poate utiliza atît ca antispastic cît și ca miorelaxant în vederea determinării poziției de relație centrică sau în repoziționări mandibulo-craniene. Se administrează în doze crescînde începînd cu un drageu de 3 ori pe zi ajungînd pînă la 2 drageuri de 5 ori pe zi timp de 2-5 săptămîni. Se poate folosi și soluția injectabilă intramuscular sau intravenos.

Joncțiunea neuromusculară foarte sensibilă la blocare este selectivă pentru toate drogurile blocante, astfel încît paralizia mușchilor respiratori restrînge aplicarea acestora fără control riguros, condiții de spitalizare și dotare corespunzătoare. Derivații de curara și succinilcolina blochează sinapsa neuromusculară. Relaxarea musculară se poate obține și prin infiltrația cu xilină, procaină a mușchilor spasmați, a utilizării Boicilului sau acupuncturii în scopul întreruperii reflexelor patologice nociceptive.

Tratamentul chinetoterapic și fizioterapic. Chineziterapia sau chinetoterapia (terapia prin mișcare, prin gimnastică) și fizioterapia sînt din ce în ce mai frecvent utilizate în tratamentul disfuncțiilor sistemului stomatognat în scopul obținerii unei relaxări musculare mai pronunțate, pentru educarea unor tipare de mișcare mandibulară normală, în scopul asigurării unei funcționalități articulare normale, a îndepărtării ticurilor și parafuncțiilor.

Fiziobalneoterapia cuprinde : hidrotermoterapia, masoterapia, electroterapia și chinetoterapia.

Hidrotermoterapia utilizează apa simplă la temperaturi și presiuni diferite aplicate direct sau cu ajutorul diferitelor materiale (comprese, materiale îmbibate, împachetări). Se pot utiliza ape minerale (balneoterapia) și nămoluri (nămoloterapia). Acțiunea lor poate fi fizică, termică, mecanică sau chimică funcție de metoda folosită. Hidroterapia acționează prin tonifierea sistemului neuro-muscular prin creșterea metabolismului, activarea circulației. Se produce o îmbibiție tisulară, celulele descuamabile sînt eliminate, distruse, eliberînd fragmente celulare (proteinoterapie nespecifică). Uneori sînt eliberați mediatori chimici de tipul histaminei. Acțiunea apei poate fi potențată de anumite substanțe antiseptice, presiune, amestec cu oxigen.

Procedurile termoterapeutice în aplicații locale (comprese fierbinți, cataplasme cu nămol, împachetări cu parafină) acționează prin mecanisme predominant locale, declanșate de căldura asupra pereților vasculari (prin reflexe limitate local sau segmentar metameric). Se poate aplica un prosop umezit în apă fierbinte cinci minute la fiecare 30 de minute, repetînd manevra de patru ori. După patru ore se repetă procedura (Shore). Se pot utiliza și cataplasme alternative - cald-rece, iar alteori se folosesc ape minerale reci sub 20°C, izoterme 34-37°C, termale peste 20°C.

Nămoloterapia se recomandă în ședințe de 10-15 minute, la temperatura de 40-45°C, timp de 20 de zile, prin împachetarea zonelor dureroase de la nivelul sistemului stomatognat.

Masoterapia contribuie la relaxarea musculară, dispariția simptomelor dureroase, realizînd o vasodilatație locală cu drenarea produșilor de catabolism acumulați în mușchii spastici. Masajul poate fi manual sau mecanic, umed sau uscat. Efectul sedativ asupra tegumentului se obține prin netezire și vibrație. Asupra circulației de întoarcere veno-limfatică, efectul se datorează produșilor vasoactivi (histamina, heparina din mastocite) masajul realizîndu-se centripet.Prin manevre intense (petrisaj, geluire, frămîntant şi stoarcere) ritmic executate, se face o golire-umplere a vaselor limfatice profunde. Efectul de pompă al masajului devine mai eficace dacă se face în ritmul bătăilor cordului. Efectul masajului asupra muşchilor se manifestă prin menţinerea unui metabolism adecvat, starea de contractură musculară este înlăturată prin masaj, avînd acţiunea unei perfuzii cu substanţe nutritive. Tipurile de masaj sînt numeroase: netezirea acţionează pe receptorii tactili cu efect sedativ,analgezic, relaxant, vibraţiile cu efect relaxant şi sedativ; frămîntatul, vaso-activ ; baterea (tapotamentul) stimulantă pe muşchii hipotoni, distrofici şi fricţiunea - hiperemiantă şi biotrofică stimulantă de durată. Masajul se efectuează calm simetric, cu ambele mîini aplicate pe grupele musculare (dreapta-stînga) de preferat de către altă persoană. Inainte de masaj se controlează integritatea tegumentelor, pe ţesuturile lezate nu se recomandă masajul. Masajul se efectuează pentru fiecare muşchi 2-5 minute, iar pentru a ajuta alunecarea degetelor pe tegument se utilizează obligatoriu pudra de talc sau un unguent. La început se realizează mişcări circulare uşoare de netezire pe maseter, temporal, pterigoidian intern (subangular) digastric, sternocleidomastoidian, milohioidian, muşchii prevertebrali şi muşchii cefei. Se realizează apoi masajul profund cu pulpa degetului de-a lungul fibrelor musculare, pe circulaţia de întoarcere. Vibromasajul se realizează pe toată suprafaţa muşchiului în sens centripet.

Electroterapie utilizează curentul continuu, de joasă frecvenţă, medie frecvenţă, înaltă frecvenţă.

Curentul continuu, curentul galvanic (frecvenţă 0) se obţine de la reţea fiind curent alternativ sinusoidal, redresat cu ajutorul pantostatelor. Curentul galvanic se foloseşte pentru galvanoionizare care se poate executa cu substanţe anestezice de tipul novocainei,xilininei, clorurei de calciu. Electrozii sînt din plumb înveliţi într-un strat hidrofil îmbibat în substanţele de mai sus. Efectele fiziologice şi terapeutice sînt: hiperemia, rezultat al alternanţei polarizării şi depolarizării, creşterea debitului circular muscular care duce la creşterea proceselor metabolice locale şi la resorbţia substanţelor metabolice; analgetic prin efectul vasculotrop şi scăderea pragului de excitabilitate musculară. Durata unei şedinţe este de minim 15 minute cu schimbarea polarităţii la jumătatea intervalului, numărul total de şedinţe fiind de 10-12 (scade sau creşte funcţie de toleranţa bolnavului).

Curenţi de joasă frecvenţă (frecvenţa 0-1000 Hz.). Se utilizează curenţii diadinamici care sînt curenţi alternativi redresaţi în modulaţii diferite. Aparatul care furnizează curenţii diadinamici este TUR-10 şi 12. Se utilizează frecvenţa difazat fix de 100 Hz cu efect analgezic (inhibă sistemul nervos simpatic şi are efect hiperemiant). Utilizarea acestei forme de curent poate determina la unii bolnavi o reactivitate a durerii cu o durată de maxim 4 ore. Depăşirea acestei perioade nu mai indică utilizarea acestei forme de curent. Se utilizează electrozi rotunzi, mici, înveliţi în ţesut hidroscopic. Distanţa dintre electrozi trebuie să fie de 2-3 cm, durata procedurii un minut la două zile, 10-15 şedinţe funcţie de toleranţă.

Curenţi de medie frecvenţă (curenţi Nemec, frecvenţa 1000 -300.000 Hz). Aparatul care furnizează acest tip de curent se numeşte Nemectrodin, iar produsul românesc este Interfrem furnizînd curenţi interferenţiali. Acţionează numai pe musculatura normoinervată cu efecte excitomotorii pe muşchii striaţi, efecte decontracturante, vasculotrofice, hiperemiante, resorbtive, analgetice cu modificarea percepţiei dureroase prin scăderea excitabilităţii dureroase (efect de acoperire Lulie) dar şi prin combaterea hipoxiilor generatoare de durere. Este cea mai analgezică procedură cu condiţia să se cunoască cauza durerii. Se utilizează interferenţa stabilă (electrozii se menţin tot timpul procedurii în acelaşi loc şi asupra lor se exercită o presiune constantă). Electrozii clasici sînt de tip placă, în pereche, introduşi în învelişuri umede şi fixaţi în benzi elastice. Se pot utiliza şi electrozi tip perniţă sau ventuză. Electrozii plaţi vor acoperi întreaga faţă a bolnavului. Dozarea se va face cu prudenţă pînă la 100 Hz. Iniţial se începe cu intensitate sub pragul sensibil, apoi treptat, de la şedinţă la şedinţă se poate creşte intensitatea pînă la nivelul pragului sau peste prag.(funcţie de sistemul nervos vegetativ). Dacă pacientul tolerează această terapie de introducere se poate trece la terapia punctului dureros cu electrozi plați, tip perniță. Prin aplicarea electrozilor nu trebuie să se intensifice durerea. Doza terapeutică este 100 Hz sensibil peste prag, cu o durată de 5 minute. In cazul unei bune toleranțe ședința se poate prelungi pînă la maxim 10 minute.

Curenți de înaltă frecvență (peste 300.000Hz, oscilații electromagnetice). Transferul de energeie în înalta frecvență asupra pacientului are loc fără contact intim între electrozi și tegumente și se realizează în cîmp condensator inductor și radiant. Cîmpul cel mai frecvent folosit este cîmpul condensator. Electrozii utilizați în terapia cu acest cîmp se numesc electrozi Schliephake reprezentați de capsule de sticlă sau material plastic în care sînt plasați electrozii rotunzi metalici. Distanța dintre electrozi și tegument este de 3-5 cm. Acțiunea se manifestă prin creșterea semnificativă a căldurii în țesuturile profunde avînd ca efect vasodilatația și consecutiv analgezia. Plasarea electrozilor se face funcție de ceea ce urmărim, fiind de regulă parieto-parietală în doze aterme sau hipoterme cu o durată de 5-10 minute pe ședință, iar numărul ședințelor este de 10-20.

Ultrasunetele sînt vibrații mecanice ale unui mediu elastic, de aceeași natură cu sunetul, avînd însă frecvențe superioare acestuia - peste 20.000 Hz. Ultrasunetele reprezintă o formă specială a mecanoterapiei, deși este vorba de un masaj vibrator de înaltă frecvență. Pentru tratament se utilizează frecvența de 800 KHz. Efectele ultrasunetelor sînt: termice, mai ales la nivelul periostului avînd ca rezultat hiperemia și hiperlimfia, cu creșterea metabolismului local; mecanice, prin micromasaj de înaltă frecvență în profunzime (masaj endotisular); fizico-chimice, de stimulare a proceselor oxidative și reducătoare, creșterea proceselor de difuziune, schimbarea ph-ului spre alcalinitate, eliberarea de substanțe cu acțiune farmaco-dinamică. La nivelul sistemului stomatognat se utilizează forma de cuplare directă (între capul de tratament și tegument se aplică o substanță grasă)- Modalitatea de aplicare este în cîmp staționar, în cîmp semistaționar sau în cîmp mobil, utilizînd capul de tratament cel mai mic, forma 0,6 W/cm^2, maxim 5 minute zilnic sau la două zile, 10-12 ședințe în cazuri subacute și cronice, iar în cele acute 5-6 ședințe.

Fototerapia, actinoterapie sau terapia cu lumină reprezintă un capitol de fizioterapie ce utilizează acțiunea energiei radiante luminoase asupra organismului. Energia radiantă luminoasă este naturală (lumina solară) și artificială (lumina furnizată de spectre de iradiere, emisă în anumite condiții de corpurile încălzite). Aparatele medicale care furnizează energia radiantă luminoasă pentru tratament transformă energia electrică în energie luminoasă.

Fototerapia prin ultraviolete. Epiderma are absorbție selectivă pentru radiațiile cuprinse între 320-265 milimicroni. Ultravioletele produc reacția moleculară de transformare a ergosterolului în vitamină D_2, degradarea proteinelor cu spectrul de absorbție asemănător ultravioletelor, eliberînd fragmente proteice față de care organismul se comportă ca în fața unor proteine străine (proteinoterapie nespecifică); de asemenea produc eliberarea mediatorilor chimici de tipul histaminei cu activarea fermenților proteolitici și creșterea acțiunii bactericide a elementelor sanguine, iar în asociere cu infraroșiile produc scăderea tonusului simpaticului. Aplicarea radiațiilor ultraviolete de intensitate mare la nivelul sistemului stomatognat, produc distrugeri celulare cu eritem actinic, dermatită fotochimică cu pigmentare melaninică tardivă care reduce procesul de vindecare. Sensibilitatea variază de la pacient la pacient, în funcție de vîrstă, sex, stare fiziologică. Testarea sensibilității pacientului se realizează prin biodozimetrie pe antebraț (biodozimetrul Gorbacev). Biodoza este reprezentată de cel mai slab eritem care dispare în 24 de ore. In tratamentul sindromului disfuncțional al sistemului stomatognat, aplicăm doze suberitematoase, sursa de ultraviolete fiind la distanță de 50 cm, 5 minute, la interval de 2-3 zile, 2-3 biodoze pe ședință. Se recomandă în scop antalgic (în dureri articulare și musculare) de desensibilizare în nevralgii, în afecțiuni articulare. Sînt contraindicate în inflamații acute, hipersensibilitate la lumină, diateze hemoragice, tratamentul cu raze X (cercetări recente relevă acțiunea cancerigenă a ultravioletelor).

Fototerapie cu infrarosii utilizează lămpi cu infraroșii în spații închise, lămpi cu arc voltaic, cu incandescență, tuburi cu neon., radiatoare cu fir metalic. Infraroșiile au avantajul că se obțin ușor (toate sursele incandescente pot genera infraroșii) și sînt absorbite de toate țesuturile, pătrunzînd pînă la 5-10mm

Acțiunea lor este reprezentată de un eritem caloric cu hipertermie activă care apare la 1-3 minute de la aplicare și durează 60 minute. Hiperemia care se produce scade sensibilitatea dureroasă, printr-o imbibiție seroasă infiltrativă, are loc o accelerare a funcțiilor tisulare și a circulației cu activarea acțiunii bactericide sanguine și cu resorbția produșilor catabolici. Infraroșiile produc de asemenea o excitare a funcției de termoreglare, apar reflexe consensuale de hiperemie și contracturare la distanță mai ales în mușchi și unele organe interne. Aplicarea infraroșiilor se face cu grijă pentru a nu produce arsuri la față, în funcție de sensibilitatea pacientului. Se recomandă în inflamații superficiale, mai ales articulare, în încălzirea mușchiului în vederea chinetoterapiei. Lampa Solux se plasează la distanță de 50 cm, 10-15 minute. Sînt contraindicate la pacienții cu deficit de sensibilitate, anestezie cutanată, stări subfebrile, diateze hemoragice.

Fototerapia se utilizează atît în disfuncțiile stomatognatice cît și în pregătirea cîmpului protetic și a zonelor adiacente.

Miomonitorizarea prin curenți de forme și intensități variate realizează o încălzire profundă a mușchiului, urmată de vasodilatație, cu dispariția durerii și spasmului. Se poate aplica(cu ajutorul miomonitorului Jankelson)neurostimularea electrică bilaterală sau de o singură parte. Concomitent se poate aplica ionizarea cu substanțe calmante ale durerii și spasmului muscular. Căldura locală, prin vasodilatația pe care o produce poate asigura o îmbunătățire a circulației locale, o relaxare musculară, dispariția fenomenelor dureroase articulare și musculare.

Chinetoterapia. Chineziterapia (miogimnastica),se aplică prin prescrierea exercițiilor adaptate cazului clinic dat. Prescrierea exercițiilor este rezultatul unui examen clinic și paraclinic amănunțit (examen electromiografic, tonometrie rezistivă Szirmai, testele Netter, kineziomandibulografia), urmată de diagnosticarea disfuncției neuromusculare, în funcție de particularitățile morfologice și funcționale și a celor clinice pentru fiecare caz în parte. Cu acest prilej se stabilește care este grupul muscular hiperton, de care parte se înregistrează un deficit de contracție musculară, stabilindu-se exerciții-relaxare pentru grupele hipertone și de tonifiere pentru grupele hipotone, astfel încît prescrierea nu este identică pentru toți bolnavii, ci variază în raport cu cerințele clinice.

Pentru ca noile tipare de dinamică mandibulară să nu se destrame ușor, ele trebuie grefate pe unele reflexe înnăscute sau pe reflexe bine consolidate. Din această cauză exercițiile se execută în poziție ortostatică, uneori asociate cu mersul, ritmate pe mișcări de respirație (4 secunde inspir, 4 secunde se reține aerul, 4 secunde expir, 4 secunde pauză). In timpul efectuării exercițiilor se impune un control riguros al poziției ortostatice și al traiectoriei mandibulare în fața oglinzii. Pentru a nu fi obositoare exercițiile încep cu un număr redus de mișcări, crescînd treptat pînă la 12 mișcări pe fiecare mușchi. Exercițiile se dispersează în cel puțin trei reprize în cursul unei zile, controlînd între reprize poziția și mișcarea mandibulei. La pacienții în vîrstă, numărul ședințelor este redus (1 pe zi sau o ședință la 2-3 zile). Exercițiile se pot efectua prin simple mișcări, prin aplicarea unui obstacol în calea mișcării (mîna bolnavului sau a operatorului) sau cu ajutorul unor dispozitive: aparatul Cohen, aparatul Darcissac (în trismus), dinamometrul cu scut labial, etc. Mișcarea trebuie să fie calmă, amplitudinea la început trebuie să fie mică, crescînd treptat pînă la o amplitudine normală. In timpul executării mișcărilor, se stabilesc de către medic anumite repere dentare (linia interincisivă) sau tegumentare care să orienteze bolnavul în mișcarea pe care o execută. In scopul educării unor tipare de mișcare sau a repoziționării mandibulare corecte, chinetoterapia poate apela la prescrierea de exerciții de contracție izotonică și izometrică. Educarea prin contracție izometrică presupune aplicarea obstacolului în calea mișcării, obstacol care este de regulă mîna aplicată sub menton în mișcările de deschidere, prementonier opunîndu-se mișcărilor de propulsie, latero-mentonier pentru mișcările de lateralitate, pe marginea incizală a dinților mandibulari pentru mișcări de ridicare și pe fața orală a acestora pentru mișcări de retropulsie, avînd în vedere că fiecare din aceste mișcări tonifiează grupul muscular ce realizează mișcarea la care bolnavul se opune.

In subluxațiile cronice recidivante, miogimnastica de tonifiere se va aplica cu prudență, fără a depăși limita subluxării, realizînd în felul acesta atît fortificarea musculară, cît și limitarea conștientă a mișcării mandibulare.

In scopul tonifierii diverselor grupe musculare în(special al pterigoidianului extern) precum și a distalizării mandibulei se poate folosi dispozitivul Cohen care cuprinde un sprijin pe centura scapulară, o bară rigidă la care se fixează capul (obligîndu-l la o poziţie corectă) şi un sistem de tracţiune elastică.

Datorită frecvenţei trismusului şi limitării deschiderii gurii, de multe ori este necesară prescrierea unor mişcări de deschidere a cavităţii orale, fie cu ajutorul degetelor, al unei pene de lemn sau al unui dop de plută, fie cu aparatul Darcissac. Utilizarea penei de lemn sau a dopului de plută se face prin introducerea între arcadele dentare a porţiunii mai ascuţite şi împingerea treptată spre distal. Shore consideră că forţarea deschiderii gurii prin mecanoterapie trebuie făcută din două în două ore şi nu mai mult de 30 de secunde pentru a nu traumatiza muşchii, articulaţiile temporomandibulare şi ţesuturile dento-parodontale.

Electrochinezia este o tehnică cinetică ce utilizează doi electrozi "mănuşă" palmari, fiecare electrod fiind conectat la cîte un circuit împreună cu un electrod placă fixat în tehnica stabilă. Regiunea facială ce trebuie tratată se află în zona de interferenţă a curentului, iar prin mişcarea permanentă a electrodului mănuşă în timpul tratamentului se produce o variere a direcţiei de intensitate maximă a curentului interferenţial.

BFB-EMG (bio-feed-back-electromiografic). Bio-feed-back-ul este o metodă terapeutică ce îmbină relaxarea cu autocontrolul şi se bazează pe înregistrarea unor semnale biologice cu ajutorul cărora fenomene fiziologice involuntare pot trece sub controlul conştient al subiectului. Bio-feed-back-ul oferă posibilitatea controlării şi supravegherii activităţii viscerale şi somatomotorii cu ajutorul unor mijloace relativ la îndemînă şi cu sprijinul nemijlocit al medicului care foloseşte mijloace specifice care pot determina subiectul la însuşirea controlului. Această metodă terapeutică are drept premisă obligatorie un anumit nivel cognitiv şi voliţional al pacientului. Pentru realizarea practică sînt necesare anumite condiţii tehnice şi de mediu. Făcînd abstracţie în mod deliberat de ambianţa macroclimatică trebuie realizat un microclimat propice relaxării: pacientul este aşezat în decubitus dorsal sau în poziţie semişezîndă într-o încăpere liniştită lipsită de curenţi de aer, zgomote, excitaţii parazite (prezenţa altor persoane, aparate în funcţiune, lumini intermitente) cu ambianţă termică şi liminoasă.

Se aplică electrozii în maniera obişnuită, se explică pacientului clar semnificaţia afişajului miointegratoarelor, precum şi tehnica respiraţiei ritmate şi a relaxării musculare.

Capacitatea de reprezentare mentală a unor procese fiziologice cum ar fi contracţia musculară are efecte nete în dishomeostaziile manifeste cu preponderenţă musculară. Primele încercări se recomandă să se facă în prezenţa medicului care cu indicaţii blînde şi încurajatoare îmbunătăţeşte tehnica relaxării şi adaptarea pacientului la aparat. Rezultatele obţinute la sfîrşitul fiecărei şedinţe sînt reţinute de medic şi pacient urmărindu-se ca această evoluţie să constituie prin ea însăşi un nou stimulent în cursul tratamentului. Tehnica BFB-EMG permite conştientizarea efortului de miorelaxare al muşchilor manducatori permiţînd totodată obiectivarea relaxării musculare (prin citirea miointegratoarelor) şi verificarea obţinerii rezultatului dorit.

BFB-KMG (bio-feed-back-kineziomandibulografic). Tehnica bio-feed-back însoţită de controlul kineziomandibulografic al dinamicii mandibulare permite obiectivarea obţinerii relaţiei centrice, relaţiei de postură, relaţiei de intercuspidare maximă corecte, de reeducare a tiparelor de mişcare mandibulară prin conştientizare şi autocontrol. Controlul se realizează prin urmărirea de către pacient a traseului kineziomandibulografic pe osciloscop, după ce în prealabil i s-a explicat şi arătat diagrama normală. Primele mişcări (protruzie, retruzie, lateralitate dreaptă şi stîngă, deschidere şi închidere, relaţii fundamentale mandibulo-craniene) sînt ghidate chiar manual, prin tehnicile cunoscute, de către medic favorizînd conştientizarea lor mai clară.

Tehnica relaxării BFB-EMG şi BFB-KMG se realizează în şedinţe cu durata de 15-20 minute la interval de 24 - 48 ore o serie terapeutică cuprinzînd 9-12 şedinţe. Pentru consolidare tehnica se repetă după 1-2 săptămîni. Un avantaj de loc neglijabil al metodei este renunţarea adesea completă la orice medicaţie asociată. Un alt avantaj este că odată deprinsă tehnica, pacientul o poate repeta ori de cîte ori este necesar.

Utilizarea interceptoarelor ocluzale şi a gutierelor

Interceptoarele ocluzale (sau inhibitori ai ocluziei) sînt reliefuri ocluzale artificiale realizate cu scopul de a suprima reflexele proprioceptive anormale, cu punct de plecare în parodonţiu. Principiul de acţiune al inhibitorilor de ocluzie constă într-o supraînălţare a ocluziei, cu sau fără limitarea suprafeţei de contact dintre cele două arcade, asigurarea unui plan de ocluzie armonios fără denivelări. Supraînălţarea ocluziei realizează o supraextensie limitată a muşchilor manducatori, determinînd în acest fel o reajustare reflexă a tonusului muscular de postură, prin relaxarea musculară. Inhibitorii de ocluzie realizează o destrămare a reflexelor patologice de poziţionare anormală a mandibulei prin dezangajarea interferenţelor deflective împiedicînd încleştarea arcadelor cu producerea bruxismului. Ele se pot construi sub forma unor plăci palatine sau mandibulare ce acoperă parţial sau complet feţele ocluzale ale dinţilor. Interceptorul ocluzal împiedică provizoriu ocluzia naturală generatoare de impulsuri proprioceptive, nociceptive, oferind o ocluzie artificială, lipsită de traumatismul ocluzal.

Interceptorul ocluzal poate avea forma unei plăci Hawley simple cu ancoraj prin gutiere sau poate lua forma unei plăci Swed cu platou retroincizal ce realizează dezangajarea ocluzală. Interceptorul Schultze reprezintă o altă formă de inhibitori de ocluzie care prezintă în zona premolară pinteni ocluzali ce realizează dezangajarea ocluzală, permiţînd mandibulei o basculare în jurul unei axe interpremolare. Interceptoarele ocluzale se aplică pentru 10-14 zile, perioadă suficientă pentru obţinerea unei relaxări musculare optime necesare determinării corecte a relaţiilor mandibulo-craniene, a interferenţelor ocluzale, pentru dispariţia spasmului şi a durerii musculare articulare. Purtarea lor o perioadă mai îndelungată ar determina agresiuni şi migrări dentare cu apariţia de noi pante înclinate, deflective.

Aplicarea gutierelor în scopul interceptării ocluziei se realizează prin contact multiplu şi echilibrat pe întreaga arcadă. Utilizarea gutierelor unilaterale nu este indicată deoarece accentuează disfuncţia. Atunci cînd interceptorii sînt limitaţi este necesar să fie plasaţi simetric sau în porţiunea anterioară a arcadei. Gutiera unilaterală se va aplica numai în scopul unei repoziţionări mandibulo-craniene pe perioade scurte şi niciodată în scopul agresiunii arcadei simetrice. După mai multe zile de la aplicare urmează şlefuirea punctelor de contact şi a interferenţelor ocluzale.

Tratamentul de reechilibrare a ocluziei

Tratamentul de echilibrare sau ajustare ocluzală urmăreşte crearea unui relief ocluzal armonios care să permită deblocarea mişcărilor mandibulare, transmiterea forţelor de ocluzie, distribuirea uniformă a punctelor de contact în relaţie centrică şi intercuspidare maximă, refacerea echilibrului morfologic al dinţilor, o ocluzie dinamică netraumatizantă care să permită glisarea liberă a mandibulei de la relaţia centrică la intercuspidarea maximă precum şi în protruzie şi lateralitate, o funcţionalitate articulară şi musculară optimă. Echilibrarea ocluzală este indicată numai în prezenţa semnelor clinice şi paraclinice ale traumatismului ocluzal. Pentru detectarea contactelor premature se folosesc indicatorii de ocluzie cunoscuţi: hîrtia de articulare, folia de ceară ramolită, decupată după forma arcadei, firul de mătase, tuşul de China, metoda fotoelasticităţii etc. Totalitatea punctelor de contact înregistrate prin aceste mijloace şi notate în diagrame ale suprafeţelor ocluzale formează bilanţul ocluzal.

Tratamentul de reechilibrare ocluzală se poate efectua prin mai multe metode, în funcţie de forma clinică a tulburărilor disfuncţionale: şlefuiri selective, rezecţii coronare, extracţia, remodelarea reliefului ocluzal protetic, îndepărtarea lucrărilor protetice care nu pot fi corectate prin remodelare, reechilibrarea ocluzală a aparatelor protetice mobile cu relief ocluzal necorespunzător, tratament ortodontic.

Şlefuirea selectivă se adresează unor tulburări morfologice reduse ale reliefului ocluzal, dar cu răsunet mare asupra sistemului stomatognat prin declanşarea fenomenelor de disfuncţionalizare. Îndepărtarea punctelor premature prin şlefuiri selective se poate face prin mai multe metode.

Metoda Jankelson preconizează şlefuirea contactelor premature în ocluzia miocentrică indiferent de interferenţele apărute în mişcările sau în poziţiile excentrice, de aceea se consideră articulatorul inutil şi se recomandă montarea modelelor de studiu în ocluzor. Jankelson descrie trei tipuri de contacte premature: clasa I - contactele sînt situate pe versantul vestibular al cuspizilor vestibulari ai molarilor şi premolarilor mandibulari: clasa a II-a - contactele sînt situate pe versantele vestibulare ale cuspizilor linguali mandibulari şi clasa a III-a contactele premature sînt situate pe versantele linguale ale cuspizilor vestibulari mandibulari. (Fig.nr. 30). Contactele situate pe versantele palatinale ale cuspizilor vestibulari maxilari constituie clasa I-bis, contactele situate pe versantele palatinale ale cuspizilor palatinali maxilari formează clasa a II-a bis, iar clasa a III-a bis este formată de contactele situate pe versantele vestibulare ale cuspizilor palatinali maxilari. După detectarea contactelor şlefuirea se etapizează în patru şedinţe, primele trei la 48 de ore, iar ultima la o săptămînă. In prima şedinţă se şlefuiesc contactele de clasă I, în a doua şedinţă se verifică contactele de clasă I şi se şlefuiesc contactele de clasa a II-a, în a treia şedinţă se verifică contactele de clasa a II-a şi se şlefuiesc contactele de clasa a III-a, iar în şedinţa a IV-a se verifică şi suprimă contactele premature din toate clasele.

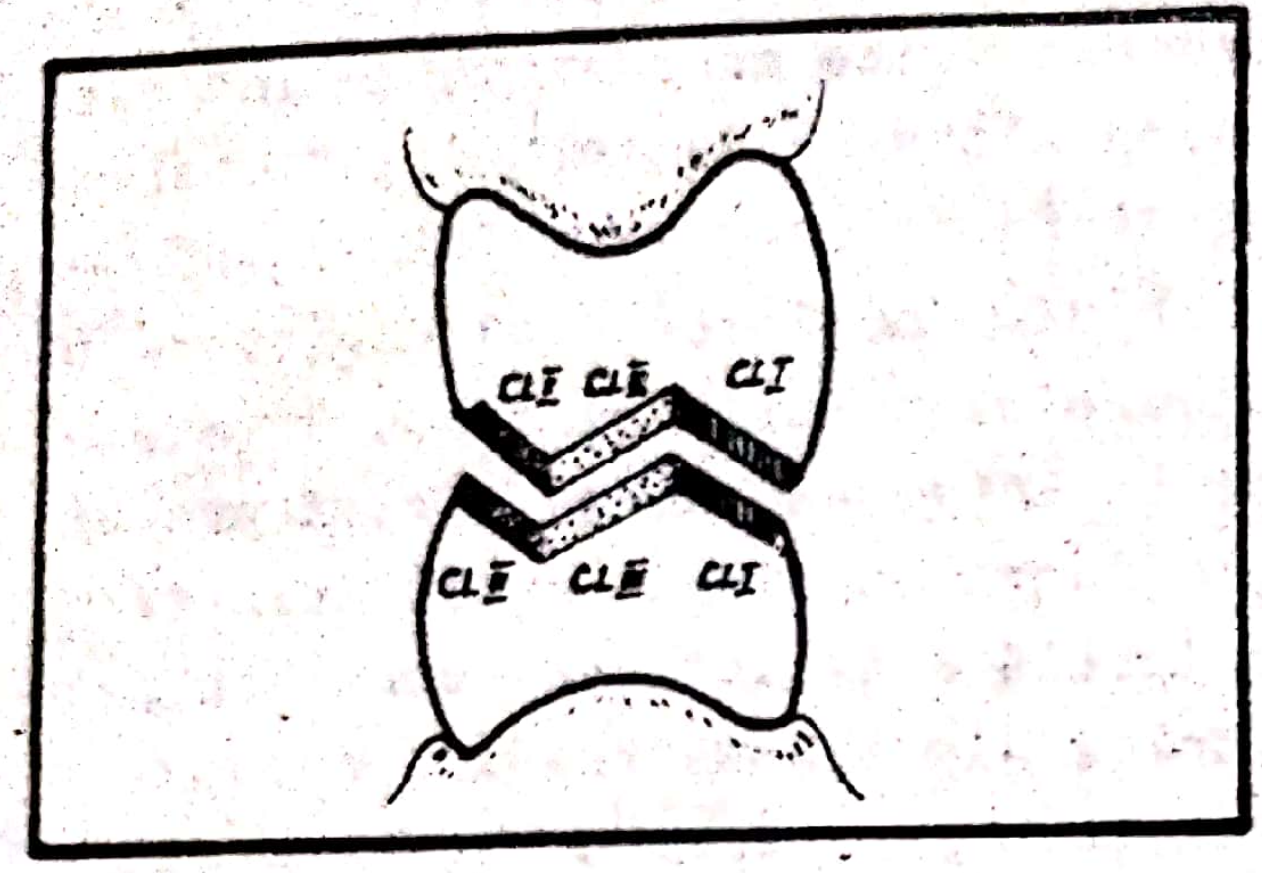

Fig.nr.30

Slefuirea numai în relaţie miocentrică este posibilă cînd morfologia dinţilor este normală, cînd contactele premature sînt poziţionate în una din cele trei clase. Slefuirea numai în relaţie miocentrică dă naştere unor condiţii de blocare a ocluziei dinamice.

Metoda Schuyler este sursa multor metode de şlefuire selectivă. Această metodă preconizează o şlefuire a contactelor premature apărute în poziţiile de contact centric şi intercuspidare precum şi în poziţii şi mişcări excentrice în vederea suprimării contactelor în fazele dinamice funcţionale ale ocluziei. Autorul introduce articulatorul care permite mişcări de protruzie şi lateralitate. Schuyler recomandă şlefuirea pantelor cuspidiene şi lărgirea fosetei în scopul asigurării unei libertăţi centrice respectînd înălţimea cuspizilor de sprijin. Slefuirea şi adîncimea fosetei este admisă cînd se stabileşte un contact prematur în intercuspidare, fără contacte în ocluzia de lateralitate. In scopul şlefuirii selective a contactelor premature în lateralitate pe partea activă autorul recomandă şlefuirea versanţilor cuspizilor palatinali superiori şi linguali inferiori, conform formulei BULL (Bucal Upper-vestibular superior, Lingual-Lower-lingual inferior).

Această metodă de şlefuire respectă cuspizii de sprijin menţinînd stabilitatea ocluziei.

Metoda Ramfjord. Acest autor consideră că şlefuirea selectivă trebuie să realizeze următoarele obiective:eliminarea punctelor de contact prematur din intercuspidarea maximă şi ocluzia centrică, stabilirea unui "freedom in centric" prin crearea unei zone de toleranţă ocluzală, eliminarea oricărei devieri laterale în mişcarea de închidere. Principiile metodei constau în deblocarea mandibulei din intercuspidare maximă spre ocluzia de relaţie centrică şi invers, precum şi din relaţia centrică spre poziţiile laterale şi anterioare excentrice. Tehnica lui Ramfjord este apropiată de cea a lui Schuyler respectînd stopurile centrice şi cuspizii de sprijin, autorul lărgeşte foseta dinspre ocluzia centrică spre ocluzia de intercuspidare maximă. In afară de interferenţele ce împiedică long-centric-ul, Ramfjord consideră necesară îndepărtarea interferenţelor ce limitează wide centric-ul sau determină devierea mandibulei către lateral. Dacă în primul caz interferenţele erau situate pe pantele meziale ale dinţilor maxilari şi distale ale celor mandibulari în a doilea caz, ele se situează pe versantele vestibulare şi orale ale cuspizilor.

După eliminarea contactelor premature în intercuspidare maximă, relaţie centrică şi eliberarea ariei de toleranţă ocluzală, Ramfjord recomandă şlefuirea interferenţelor apărute pe partea activă, conform formului BULL. In protruzie, autorul desfiinţează interferenţele şlefuind feţele palatinale ale incisivilor maxilari. Slefuirea interferenţelor de partea inactivă este recomandată chiar şi atunci cînd interferenţa se produce între cuspizii de sprijin. Slefuirea selectivă pe partea inactivă trebuie să aibă în vedere tendinţa de migrare a dinţilor în urma şlefuirii selective, orientarea optimă a forţelor ocluzale, efectul şlefuirii asupra contactelor pe partea activă, posibilitatea menţinerii stopurilor centrice fără ca acestea să producă interferenţe de partea inactivă. La sfîrşitul şlefuirii contactelor premature Ramfjord realizează remodelarea coronară, finisarea, lustruirea şi impregnarea suprafeţelor şlefuite.

Metoda Shore preconizează o echilibrare a ocluziei în relaţie centrică şi mişcări excentrice. In prima şedinţă se realizează echilibrarea ocluziei prin şlefuirea interferenţelor în relație centrică, în a doua se slefuiesc interferențele de partea activă și inactivă în lateralitate dreaptă; în ședința a treia se șlefuiesc interferențele de partea activă și inactivă în lateralitate stingă, în a patra ședință interferențele ce apar în protruzie, iar în ședința a cincea se realizează șlefuirea eventualelor contacte depistate prin controlul echilibrului ocluzal și corectarea morfologiei ocluzale din motive anatomice și estetice. Shore realizează șlefuirea selectivă în point-centric.

Metoda Ira Franklin realizează șlefuirea selectivă a fețelor laterale pentru a realiza echilibrul muscular. In prima etapă se corectează contactele în pozițiile de intercuspidare, marginea incizală a dinților frontali mandibulari, curba de ocluzie a dinților posteriori, crestele marginale, diametrele bucco-linguale, contactele ocluzale, traiectoria și poziția de protruzie, traiectoria de lateralitate și protruzie. In a doua etapă se corectează contactele de relație centrică, se controlează pozițiile și traiectoria de protruzie și latero-protruzie, pozițiile și traiectoriile de lateralitate, se face apoi finisarea finală a suprafețelor șlefuite.

Metoda Barrelle, urmărește echilibrarea ocluzală și crearea unui "freedom in centric", alături de remodelarea ocluzală cunoscută sub numele de coronoplastia lui Barrelle. Prin coronoplastie, autorul urmărește refacerea formei coronare a dinților șlefuiți selectiv sau a căror coroană este modificată prin abraziune, atriție, tratamente stomatologice inadecvate. Coronoplastia Barrelle realizează trei obiective: refacerea echilibrului coroană- rădăcină, remodelarea reliefului ocluzal, crearea unui echilibru ocluzal stabil prin șlefuirea selectivă a interferențelor ocluzale statice și dinamice, reșaparea coronară. Remodelarea coronară privește echilibrul coroană-rădăcină atît în sens vertical cît și în sens orizontal. Coronoplastia dinților din zonele anterioare urmărește remodelarea curburii labio-linguale a arcului frontal și mandibular, crearea unor margini incizale cît mai subțiri care să permită contacte pe suprafețe foarte înguste, nivelarea marginilor incizale mandibulo-maxilare în scop estetic.

Metoda Peter Dawson. Dawson împarte echilibrarea ocluzală astfel: reducerea contactelor de interferență a înabidarii terminale în relaţie centrică, reducerea contactelor de interferenţă în mişcările de lateralitate; reducerea contactelor în protruzie şi armonizarea ghidajului anterior. Interferenţele de partea inactivă se efectuează după formula BULL, iar cele protruzive după formula DUML.

Metoda V. Burlui. Echilibrarea ocluzală după această metodă este spaţiată în maxim 2-3 zile. In prima etapă se realizează analiza clinică a ocluziei, în a doua etapă analiza ocluziei pe model cu localizarea punctelor de contact în poziţie centrică sau excentrică. Se păstrează contactele dento-dentare înscrise pe ocluzogramă sau pe o folie de ceară (contacte centrice, protruzive, de lateralitate dreaptă şi stîngă), pentru a verifica efectele ulterioare ale şlefuirii selective. Uneori se montează modelele în articulator (pentru a evita şlefuirile inutile). După ce s-a făcut bilanţul ocluzal se trece la desfăşurarea şlefuirii selective pe şedinţe. Dacă dimensiunea verticală nu este normală nu punem problema şlefuirii selective, ci utilizăm metodologiile adecvate. Atunci cînd dimensiunea verticală este corectă se stabilizează mai întîi direcţia curbelor sagitale şi transversale şi se armonizează planul de ocluzie.

In prima şedinţă se armonizează arcadele în două sensuri: vestibulo-oral şi în sens vertical. Vestibulo-oral: dinţii care depăşesc culoarul normal al arcadei sînt şlefuiţi selectiv sau remodelaţi pe faţa ocluzală pînă sînt aduşi la limita vestibulară a întregii arcade. Această şlefuire se realizează atunci cînd versiile vestibulare sau linguale sînt reduse, versiile fiind punct de plecare alparodontopatiilor prin forţele orizontale ce se nasc. Cînd dizarmonia este mare se realizează un culoar de revenire în arcadă prin şlefuiri meziale sau distale. Uneori este necesară extracţia dinţilor şi închiderea spaţiilor existente prin mijloace protetice, (se extrag mai ales dinţii cu valoare funcţională inferioară). Revenirea se face în cîteva luni prin forţe vestibulare sau orale realizate de chinga labio-jugală şi orală fără aparate ortodontice.

Prin armonizarea verticală (sau în sens verical) se stabileşte direcţia curbelor sagitale şi transversale ocluzale şi se armonizează planul de ocluzie prin reducerea extruziilor, remodelarea coronară după metoda Barrelle, amputaţii coronare, incrustații corono-radiculare. Remodelarea ocluzală se realizează prin armonizarea arcului în zona laterală, apoi în zona anterioară suprimînd denivelările. In abraziuni exagerate diametrul maxim al coroanei este crescut și folosind reșaparea coronară acest diametru este adus la dimensiuni normale. La sfîrșitul fiecărei ședințe se lustruiește și se impregnează. (Fig.nr. 31).

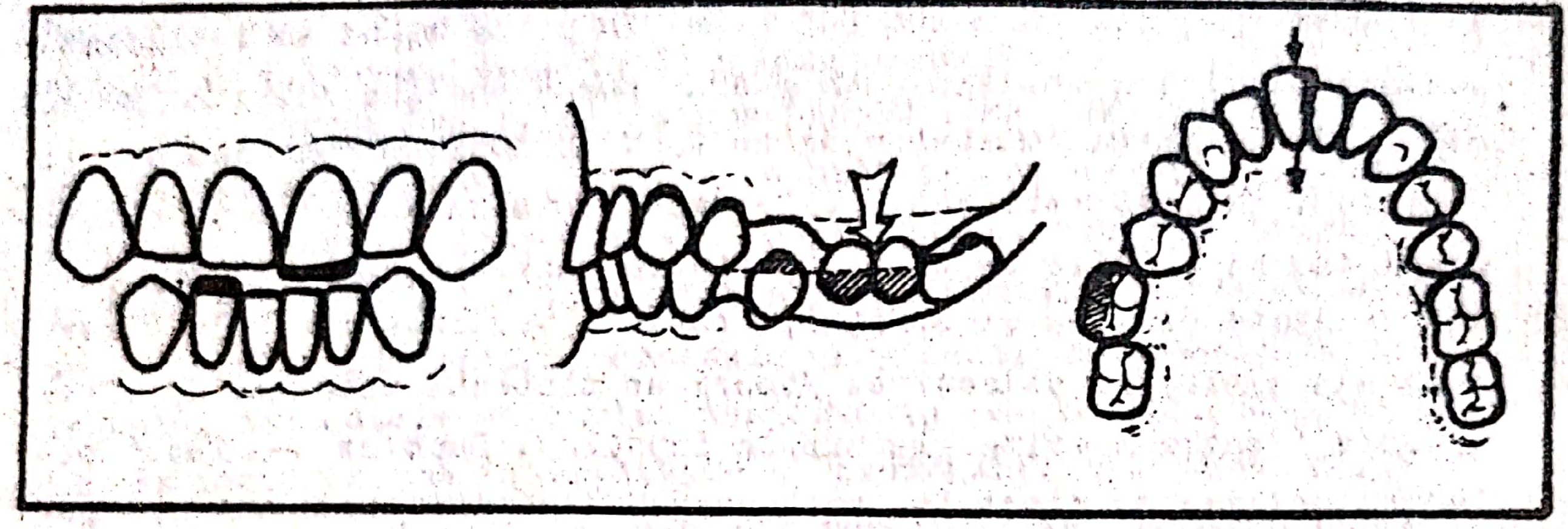

Fig.nr.31

In a doua ședință se realizează șlefuirea contactelor premature ce interferează ocluzia terminală de închidere în relație centrică și în intercuspidare maximă. Pentru fiecare din cele două traiectorii există două situații: nu apar puncte de contact prematur și mișcarea mandibulară este continuă, iar punctele de contact centric sau intercuspidare maximă sînt distribuite uniform; a doua situație care poate apare constă în aceea că pe aceste trasee apar puncte de contact care împiedică mandibula să ajungă în intercuspidare maximă și relație centrică (contacte premature nedeflective) sau sînt prezente contacte premature deflective care deviază mandibula anterior, posterior, la dreapta sau la stînga. Se iau în considerație devierile ce depășesc triunghiul de toleranță ocluzală al lui Spirgi. Atunci cînd punctele premature au produs mezializarea mandibulei ele trebuie căutate pe pantele meziale maxilare și distale linguale (după formula MUDL). Cînd mandibula este distalizată, contactele premature trebuie suprimate pe pantele distale la maxilar și meziale lingual - DUML (formula Lauritzen).

Cînd mandibula este deplasată lateral șlefuirea este diferită. In deplasarea spre dreapta, pe partea dreaptă se șlefuiesc contactele după formula BULL, iar pe partea stîngă după formula PUBL.

In următoarea şedinţă controlăm corectitudinea şlefuirii realizate în şedinţa anterioară şi căutăm contactele premature pe traseul intercuspidare maximă- relaţie centrică, după detectarea acestora, se şlefuiesc apoi dinţii sînt lustruiţi şi impregnaţi.

In a treia şedinţă se caută şi se suprimă contactele premature în lateralitate dreaptă şi stîngă, în poziţie test şi în mişcare test, şlefuind mai întîi contactele premature de partea inactivă, apoi contactele premature ce împiedică conducţia canină sau funcţia grup.

In următoarea şedinţă controlăm contactele în protruzie, mişcare test şi poziţie test. Slefuim mai întîi contactele premature din zona distală, apoi cele anterioare care împiedică ghidajul anterior.

Reevaluarea rezultatelor şlefuirii selective se face la o săptămînă după ultima şedinţă, verificînd echilibrul ocluzal.

Slefuirea selectivă a reliefului ocluzal artificial

Slefuirea selectivă a reliefului ocluzal artificial în în scopul echilibrării ocluziei statice şi dinamice poate fi necesară în perioada de adaptare a piesei protetice, dar poate deveni necesară şi ulterior. In cazul aparatelor protetice conjuncte şlefuirea se execută după principii similare celor descrise la nivelul dentiţiei naturale avînd grijă să respectăm principiile conceptului ocluzal care au stat la baza construcţiei ocluziei respective. Atunci cînd reechilibrarea ocluzală necesită îndepărtarea unor straturi mai mari suprimînd integritatea piesei protetice se renunţă la remodelarea acesteia şi se îndepărtează aplicîndu-se un aparat gnatoprotetic corect. In cazul unor proteze parţiale mobile cu şei extinse, se procedează la şlefuirea selectivă conform conceptului ocluzal al echilibrului bilateral. Punctele de contact prematur apărute în cazul unei protezări totale mobile se vor şlefui obligatoriu după acelaşi principiu ale cărui baze au fost puse de Gysi, (ocluzie bilateral echilibrată).

Tratamentul ortodontic

Tratamentul ortodontic în disfuncţiile sistemului stomatognat se aplică cu prudenţă, fiind indicat mai ales, la tineri. Deşi se spune că dinţii pot migra la orice vîrstă, fără limite, aplicarea unor forţe ortodontice insuficient dozate poate avea efecte dezastruoase la bolnavii din grupe de vîrstă mai înaintată.

Iată de ce obiectivele terapiei ortodontice în cadrul disfuncţiilor sistemului stomatognat sînt destul de reduse, intervenţiile ortodontice limitîndu-se în acest caz la rezolvarea unor incongruenţe, a unor vestibularizări, mezializări etc.

Uneori în practică se face apel la înălţarea ocluziei prin gutiere parţiale, în scopul înălţării ocluziei prin extruzia dinţilor. Subliniem faptul că, chiar la vîrste tinere, extruzia unor dinţi se obţine nesigur şi în timp destul deridicat, perioadă în care scoaterea lor din ocluzie şi contactul pe o singură arcadă pot accentua disfuncţia stomatognatică. Extruzia nesigură, timpul de purtare îndelungat, pierderea implantării optime, scăderea potenţialului osteogenic al membranei desmodontale la anumite vîrste, posibilitatea accentuării unei disfuncţii sau generarea de noi situaţii disfuncţionalizante fac din terapia de înălţare prin gutiere limitate, un tratament nesigur, be chiar nociv.

Tratamentul chirurgical

Există unele cazuri de sindrom disfuncţional în care terapia chirurgicală este inevitabilă. Amintim cîteva dintre situaţii: menisectomie, capsulo-rafie, condilectomie, artroplastie, condilotomie, miotomie, intervenţii pe parodonţiu.etc. Intervenţiile chirurgicale trebuie aplicate numai atunci cînd metodele conservatoare nu au eficienţă. Cea mai utilizată metodă chirurgicală în tratamentul disfuncţiilor este gingivo-alveolo-plastia modelantă, indicată în modificări grave ale planului de ocluzie în zona frontală sau laterală. Micşorarea spaţiului protetic prin creste edentate plonjante, micşorarea înălţimii coronare prin rezecţie masivă necesită adesea gingivo-alveolo-plastia modelantă. Prin această metodă se reface dimensiunea coronară optimă, se regularizează festonul gingival în zona frontală contribuind la ameliorarea fizionomiei.

Repoziţionarea mandibului

Terapia de repoziţionare mandibulo-craniană corectă constituie unul din scopurile majore ale tratamentului disfuncţiilor sistemului stomatognat. Terapia de repoziţionare face parte integrantă din schema tratamentului general al disfuncţiilor neputîndu-se separa de aceasta. Tot ce s-a întreprins pînă acum: terapia de suprimare a durerii, tratamentul de relaxare musculară, tratamentul tulburărilor articulare, chineto şi fizioterapia, tratamentul de reechilibrare ocluzo-articulară, interocepţia ocluzală, a contribuit la crearea condiţiilor unei corecte repoziţionări mandibulo-craniene în poziţie de relaţie centrică. Există cazuri în care repoziţionarea mandibulo-craniană în poziţie centrică se poate obţine printr-o terapie simplă de suprimare a durerii (poziţie antalgică), de relaxare musculară (spasm muscular), de şlefuire selectivă (contact deflectiv). In alte cazuri este necesară o terapie de repoziţionare mandibulară aplicată treptat, concomitent sau după regularizarea planului de ocluzie şi relaxare musculară.

După echilibrarea ocluzo-articulară şi obţinerea unui echilibru muscular optim se încearcă consolidarea echilibrului neuro-muscular nou creat prin chinetoterapie. Atunci cînd planul de ocluzie nu asigură o ocluzie stabilă se trece la refacerea unui plan de ocluzie provizoriu, utilizînd gutiera acrilică pentru dentaţi sau şina proteză mobilă pentru edentaţi. Gutierele şi şinele proteză mobilă sînt indicate mai ales atunci cînd intervenţiile şi medicaţia aplicată nu au realizat o repoziţionare corectă a mandibulei. Utilizînd unul din cele două elemente amintite se poate ajunge la o poziţie mandibulo-craniană corectă prin adăugarea de acrilat autopolimerizabil sau şlefuirea şi modelarea feţelor ocluzale acolo unde este necesar. In subdimensionări ale etajului inferior se vor face înălţări succesive ale ocluziei prin adăugiri treptate de acrilat. In latero-deviaţii se realizează planuri înclinate şi repere de repoziţionare corectă conducînd în final la o poziţie normală. La fel se procedează în malrelatiile prin translaţie anterioară sau posterioară.

In scopul rezolvării malrelaţiilor prin basculare antero-posterioară se pot întîlni două situaţii: bascularea s-a făcut prin ieşirea condililor din cavitatea glenoidă şi abraziunea sau edentaţia frontală sau bascularea a dus la situarea condililor într-o poziţie înaltă şi posterioară. Readucerea condililor în poziţii centrice este dificilă şi necesită timp. In primul caz se va testa rezilienţa articulaţiei prin testul lui Gerber, aplicînd un obstacol în calea ocluziei frontale şi invitînd bolnavul să contracte puternic muşchii ridicători, timp în care pe ultimii molari aşezăm o pastilă din masă termoplastică ramolită (Fig.nr.32). La dimensiuni mici ale obstacolului frontal, masa termoplastică este perforată, ceea ce arată că rezilienţa articulaţiei temporo-mandibulare a permis o uşoară revenire în cavitatea glenoidă. Se măreşte obstacolul frontal pînă la dispariţia contactului molar, aceasta fiind limita rezilienţei articulare. Se înalţă ocluzia în zona frontală cu dimensiunea obstacolului, iar după două săptămini se verifică situaţia condililor constatîndu-se migrarea aceatora către cavitatea glenoidă. Uneori este necesară repetarea testului pînă la obținerea relației centrice.

Pentru malrelațiile mandibulo-craniene prin basculare, cu situarea condililor în poziție înaltă și posterioară redresarea mandibulei se obține prin plasarea unor pinteni (pivoți) pe fața ocluzală a gutierei sau șinei mobile, cît mai distal în zona molară. Mușchii elevatori vor asigura treptat bascularea mandibulei în jurul celor doi pivoți și repoziționarea mandibulo-craniană corectă.

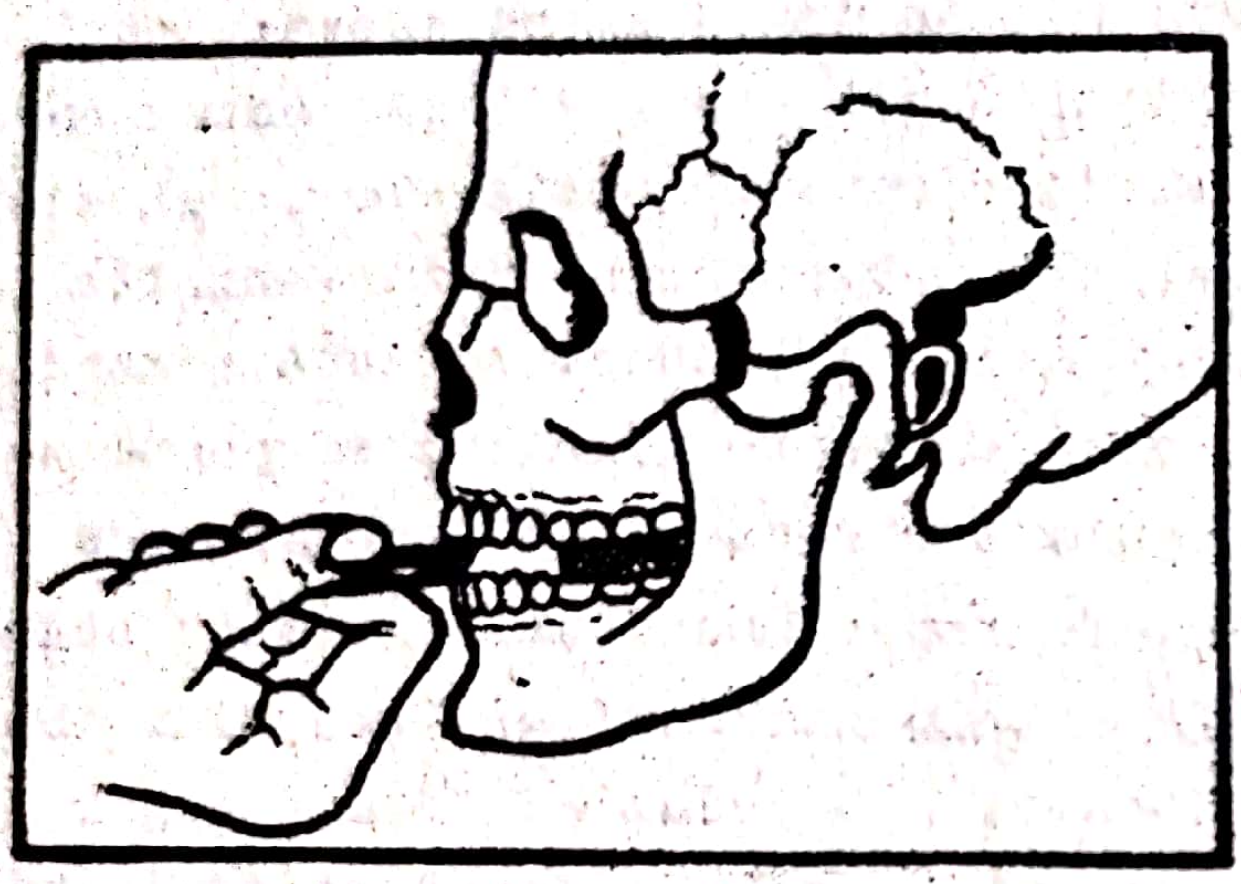

Fig.nr. 32

Malrelațiile prin basculare în jurul unui ax antero-posterior se repoziționează prin înălțarea unilaterală a ocluziei de partea mai ridicată. Bascularea în jurul unui ax oblic se corectează aplicînd testul Gerber, înălțînd ocluzia către zona diagonal opusă condilului ieșit din glenă. Repoziționarea mandibulo-craniană prin gutiare, proteze etc. va fi susținută de tratamentul medicamentos, fizioterapic, chinetoterapic. Uneori stimularea electrică, bilaterală prin miomonitorizare oferă rezultate satisfăcătoare.

După realizarea unei relații mandibulo-craniene optime și a unui plan de ocluzie provizoriu, dar echilibrat, gutiera sau șina proteză mobilă este purtată o perioadă de timp suficientă pentru a ne asigura de stabilitatea și corectitudinea relației centrice, de dispariția simptomelor funcționale. Pentru aceasta sînt suficiente uneori 2-3 luni, alteori unul pînă la trei ani, după gravitatea cazului și reacția bolnavului.

Proteza provizorie fixă își găsește tot mai frecvent utilitatea atît frontal, pentru efectul său fizionomic, dar mai ales lateral unde prin prepararea substructurii organice (prin scoatere din ocluzie) se poate accentua bascularea și malrelația mandibulară. Gutiera sau proteza șină mobilă în edentație poate fi păstrată ca proteză de tranziție pînă la confecționarea protezei definitive. Nu se admite niciodată înălțarea ocluziei numai prin proteză mobilă, dinții restanți rămînînd în ocluzie.

Există şi situaţii în care repoziţionarea mandibulo-craniană nu mai este posibilă datorită deformărilor osoase şi modificărilor articulare. Repoziţionarea este de asemenea dificilă şi imposibilă în cazul în care malrelaţia este însoţită de tulburări ale raporturilor ocluzale care prin repoziţionare ar înrăutăţi şi mai mult aceste rapoarte.

In cazurile mai uşoare repoziţionarea poate induce remodelări osoase articulare şi reajustări ale tonusului şi reactivităţii musculare care readuc mandibula în condiţii morfologice şi funcţionale optime.

Uneori prin uzură, elementele osoase ale articulaţiei temporo-mandibulare se modifică substanţial: condilul se atrofiază, cavitatea glenoidă îşi măreşte diametrele. In asemenea situaţii plasarea centrică a condililor nu este posibilă şi nici reductibilă. In aceste cazuri condilul este adus în treimea superioară a pantei articulare fără a realiza compresiuni asupra meniscului. Poziţionarea se poate obţine prin elemente protetice provizorii (amintite mai sus), prin reeducare neuro-musculară recuperatorie prin teste Gerber.

Tratamentul de consolidare protetică

Tratamentul protetic este chemat să creeze un relief ocluzal care să asigure o ocluzie statică şi dinamică echilibrată cît şi o poziţie mandibulo-craniană stabilă. Tratamentul protetic trebuie să restaureze o morfologie ocluzală corespunzătoare apelînd la conceptele de reabilitare morfofuncţională ocluzală.

Terapia de imobilizare. Terapia de contenţie a dinţilor cu mobilitate patologică trebuie să reprezinte rezultatul activităţii de echipă cu participarea chirurgului, ortodontistului, parodontologului şi bineînţeles a proteticianului. Terapia de imobilizare se poate aplica provizoriu sau definitiv. Imobilizarea provizorie se practică sub diverse forme: ligatura de sîrmă, metoda Zerose, imobilizarea cu materiale composite, şina de imobilizare provizorie produsă prin termoplastifiere în vid etc. Contenţia provizorie este menţinută aproape trei luni sub supraveghere. Uneori este necesară refacerea imobilizării provizorii pentru o perioadă de încă trei luni, iar dacă la sfîrşitul acestui nou interval mobilitatea persistă se aplică un sistem de imobilizare definitivă. In aceste situaţii se pot utiliza şina Mamlok, Jeanneret, utilizarea coroanelor parţiale cu puţuri parapulpare, incrustaţii corono-radiculare, atunci cînd mobilitatea dentară este crescută, asigurarea unei bune mobilizări justifică depulparea şi folosirea incrustaţiei corono-radiculare.

Numărul mare de dinţi stîlpi, elementele de agregare de precizie utilizate în terapia protetică a parodontopatiilor ridică probleme de paralelism. In vederea executării unor preparaţii cît mai exact paralele, se poate utiliza metoda propusă de Jeannert, la care noi am adus unele modificări. Paralel cu izodromia indirectă, utilizăm şi izodromia directă prin folosirea unui paralelorghid simplu de concepţie şi construcţie originală. Rezolvarea problemelor de paralelism şi asigurarea retenţiei suplimentare obligă în unele cazuri la utilizarea dispozitivelor de tipul şinei Witowski-Treumann-Wolf-Weigële.

Cazurile clinice de parodontopatie cronică asociată cu edentaţia parţială intercalată multiplă care nu păstrează pe arcadă grupuri de dinţi consecutivi, se rezolvă prin punţi stabilizatoare care tratează concomitent imobilizarea şi refacerea morfofuncţională a arcadelor dentare întrerupte. In edentaţii întinse cu parodonţiu inapt de a suporta solicitări, este indicată protezarea composită, imobilizînd dinţii restanţi prin proteză conjunctă şi asocierea ei cu o proteză mobilizabilă cu o bază cît mai largă, decoltată profilactic în vecinătatea parodonţiului şi stabilizată prin aripioare palatine.

Metode de realizare protetică a ocluziei terapeutice

Reabilitarea ocluzală protetică face apel la tehnicile cunoscute. Deosebită este metodologia de realizare a reliefului ocluzal artificial care trebuie să se supună principiilor teoriilor ocluziei ideale.

Metoda adiţiei de ceară reprezintă cea mai corectă şi completă metodă de realizare a reliefului ocluzal artificial. Se bazează pe principii anatomice (conceptul ocluziei anatomice sau organice). Aplicarea metodei necesită o aparatură complexă care cuprinde un arc facial detransfer, un articulator adaptabil, iar uneori un pantograf, metoda acordînd importanţă primordială axului şarnieră. Rapoartele de ocluzie sînt transferate pe simulator în funcţie de axul bicondilian şi planul ax bicondilian - punct suborbitar. Realizarea reliefului ocluzal protetic prin această metodă are drept rezultat obţinerea unei corespondenţe relaţie centrică- intercuspidare maximă (point-centric), contactul dinte – dinte, cuspid-fosetă, protecţie mutuală. Metoda aparţine lui Peter Thomas. Tehnica adiţiei succesive a cerii este contrară principiilor de modelare prin sculptarea cerii. Autorul prezintă metoda în următoarea manieră: – dispunerea vîrfurilor cuspizilor pe suprafaţa ocluzală (a bonturilor preparate), la maxilar şi la mandibulă; – legarea vîrfurilor cuspidiene prin creste marginale în ceară; – inserţia crestelor triunghiulare şi a celor oblice; – stabilirea şanţurilor; – stabilirea şanţurilor secundare; – sculptarea crestelor secundare; – inspectarea foselor. Fiecare detaliu de morfologie ocluzală se modelează din ceară de culori diferite astfel încît este uşor de diferenţiat o fază a modelării de cealaltă. Această metodă are avantajul de a fi o metodă exactă în care etapele sînt precizate pînă la detaliu.

Metoda Dawson. Dawson consideră că în orice reabilitare ocluzală trebuie realizat şi definitivat ghidajul anterior al ocluziei. Din aceste motive autorul recomandă restaurarea în primul rînd a frontului inferior, uzînd de principii morfologice şi funcţionale după care se trece la restaurarea grupului frontal superior. El recomandă utilizarea metodei "din doi în doi" conform căreia prepararea substructurii organice se efectuează la nivelul fiecărui al doilea dinte. Dinţii rămaşi neşlefuiţi vor furniza tehnicianului datele pentru modelarea prin comparaţie a unei morfologii corespunzătoare asigurînd conservarea ghidajului incizal a curburii labio-linguale a arcadei. După amprentare, confecţionarea modelului şi modelarea machetelor pe modelul"din doi în doi"sau modelul secundar, se şlefuiesc dinţii rămaşi nepreparaţi în scopul orientării modelajului şise amprentează din nou arcada cu toţi dinţii frontali şlefuiţi. Pe al doilea model se aşează machetele de pe primul model unde vor servi ele însele ca ghidaj orientativ pentru modelarea machetelor conform ghidajului anterior optimal. Pentru stabilirea nivelului şi orientării planului de ocluzie în zona laterală a arcadei metoda se bazează pe studiile lui Monson şi Willaine, din care rezultă că planul de ocluzie în zonele laterale prezintă o curbură a cărei rază este de 10,4 cm.cu centrul în crista galli.

Metoda F.G.P. Metoda " căii generate funcţional" are la bază modelarea funcţională a reliefului ocluzal al unei arcade, (de obicei cea maxilară) prin imprimarea unor mişcări test arcadei opuse. Metoda necesită montarea în articulatoare adaptabile

Montarea modelului mandibular este astfel realizată încît el poate fi detaşat şi reaşezat cu precizie în aceeaşi poziţie. Peste substructura organică corespunzător preparată se adaptează o folie de placă de bază care se mulează pe faţa ocluzală şi vestibulară a bonturilor servind drept suport pentru modelajul funcţional. Suportul se poate confecţiona din acrilat sau metal.După ce se acoperă suportul în zona ocluzală a bonturilor cu un strat de ceară, se recomandă pacientului efectuarea de mişcări de protruzie şi lateralitate, vîrfurile cuspidiene imprimînd un modelaj funcţional stratului de ceară. Se izolează modelajul obţinut şi se aplică un strat de gips cuprinzînd şi dinţii preparaţi şi cei nepreparaţi, obţinîndu-se miezul funcţional (modelul funcţional) al cărui soclu va fi astfel fasonat încît să se poată adapta în locul modelului mandibular detaşabil. Modelarea ocluzală a machetelor se va face după principiile morfologice şi funcţionale cunoscute, asigurînd o plasare corectă a cuspizilor şi fosetelor în raport cu relieful ocluzal antagonist reprezentat pe modelul anatomic mandibular.

Metoda morfostatică este cea mai răspîndită în practică şi se bazează pe înregistrarea relaţiilor unei ocluzii anatomice. Metoda utilizează în scopul simulări ocluzoare obişnuite. Modelarea ocluzală efectuată pe baza acestor relaţii statice va face necesară retuşarea ocluzală în scopul echilibrării protezelor finite. Comodă şi rapidă, dar aproximativă, metoda oferă procentajul cel mai ridicat de eşecuri datorate modelajului inadecvat, poziţiilor şi mişcărilor mandibulare excentrice. Metoda morfostatică poate fi folosită în reabilitările ocluzale fundamentate pe conceptul ocluziei miocentrice a lui Jankelson.

Metode de realizare a arcadelor artificiale în terapia edentaţiei totale. In edentaţia totală se urmăresc două obiective: realizarea ghidajului anterior şi realizarea determinantelor posterioare ale ocluziei. Toate metodele se bazează pe principiile conceptului ocluziei bilateral balansante a lui Gysi.

Metoda lui Gysi, preconizează un montaj care să realizeze curbe sagitale şi transversale de compensaţie permiţînd mişcări verticale şi orizontale.

Metoda lui Ackermann, numită montaj helicoidal, este indicată în predominenţa mişcărilor verticale, suprafaţa ocluzală realizînd un helicoid cu axul pe faţa ocluzală a primului molar.

Metoda Sears utilizează dinţii decuspidaţi în scopul desfiinţării forţelor orizontale care dislocă proteza. Asemenea arcade necesită forţe de masticaţie sporite pentru realizarea aceleaşi eficienţe masticatorii, suprasolicitînd toate elementele sistemului stomatognat.

Metoda Frusch - conceptul ocluziei liniare (preconizată defapt de către Schreinemakers). In concepţia autorilor ocluzia liniară realizează condiţiile unei stabilităţi optime în ocluzia statică şi dinamică.

Tratamentul sindromului disfuncţional al sistemului stomatognat este complex, determinat de etiopatogenia şi simptomatologia sa complexă. Indicaţia metodelor de tratament conservator sau radical trebuie bine argumentată de un examen clinic şi paraclinic atent, dar atunci cînd este necesar nimic nu trebuie să ne oprească de la echilibrarea sistemului stomatognat în ansamblul său prin sacrificii care să asigure acestuia un prognostic morfo-funcţional bun şi de durată.

PARTEA II

CLINICA ŞI TRATAMENTUL LEZIUNILOR ODONTALE CORONARE

A. ETIOPATOGENIA LEZIUNILOR ODONTALE CORONARE

Leziunile odontale coronare pot fi caracterizate drept abateri de la structura, forma, volumul, culoarea, sediul şi direcţia coroanei dentare.

Datele de epidemiologie arată o frecvenţă ridicată a leziunilor odontale coronare în ţările unde mijloacele de profilaxie nu sînt suficient de eficiente, morbiditatea atingînd 99% din cazurile studiate. In ţările cu mijloace de profilaxie mai eficiente morbiditatea se menţine totuşi ridicată atingînd peste 60% din populaţie. Aceşti indici crescuţi de afectare odontală coronară îndeamnă la o cunoaştere aprofundată a etiopatogeniei în scopul dirijării eficiente a mijloacelor de profilaxie spre suprimarea cauzelor etiologice.

Etiopatogenia leziunilor odontale coronare cunoaşte cauze multiple făcînd obiectul cercetărilor din timpurile cele mai vechi. Ea nu este nici astăzi pe deplin lămurită, propunîndu-se totuşi o multitudine de clasificări dintre care cea mai completă aparţine lui M.Dechaume.

Clasificarea lui M.Dechaume completată de noi cuprinde patru clase care sistematizează şi principalele forme clinice.

Clasa I-a. Anomalii de sediu, volum, formă, direcţie. Aceste anomalii nu sînt leziuni odontale coronare propriu-zise, dar din punct de vedere terapeutic cunosc acelaşi tratament ca şi leziunile coronare propriu-zise.

1. Anomalii de sediu, apar în urma erupţiei dinţilor în afara locului hărăzit prin determinism genetic, dinţii fiind plasaţi ectopic, vestibular sau oral faţă de arcada dentară.

2. Anomalii de direcţie, cuprind abateri de la normal a axului de implantare dentară, dintele fiind aproximativ pe locul său în arcada dento-alveolară. Anomaliile de direcţie prin tulburările fizionomice şi de angrenaj dentar impun aplicarea unui tratament corespunzător. Anomaliile de direcţie apar asociate cu diferite boli generale cum ar fi disostoza cleido-craniană. In această

afecţiune pe lîngă erupţia haotică a dinţilor pe arcadă se mai înregistrează absenţa claviculei, cu mobilitatea exagerată a articulaţiei umărului şi întîrzierea închiderii fontanelelor.

3. Anomalii de număr pot apare în două forme:

a. Dinţi supranumerari (meziodens, etc.) care determină incongruenţa dentară prin înghesuire.

b. Anodonţia dentară care poate fi parţială (oligodonţie sau hipodonţie) sau totală şi se datoreşte absenţei congenitale a unităţilor odontoparodontale. Anomalia apare mai cu seamă în displaziile ectodermale însoţindu-se de friabilitatea firului de păr, tegumente uscate, descuamaţie furfuracee.

4. Anomaliile de formă, îmbracă variate aspecte clinice manifestîndu-se ca dinţi în formă de cui, dinţi conoizi, dinţi bigeminaţi,etc.

5. Anomaliile de volum pot avea două aspecte: dinţi cu volum coronar mai mic decît normalul (nanism dentar) şi dinţi cu volum coronar mai mare decît normalul (gigantism dentar).

Clasa II-a. Leziuni odontale coronare congenitale cu specific ereditar:

1. Amelogeneza imperfectă (boala lui Sidney -Finn). Este o tulburare de geneză a smalţului în cadrul căreia smalţul apare hipocalcifiat, hipoplazic, lipsind parţial sau total. Din punct de vedere clinic la examenul macroscopic datorită stratului de dentină ce transpare prin smalţul hipoplazic. dintele prezintă un aspect galben-brun, din care cauză maladia se mai numeşte "distrofia brună a smalţului". Microscopic se observă depuneri interprismatice de calciu în cantitate mare, cu zone întinse de hipocalcifiere. Datorită hipoplaziei şi hipocalcificării dintele prezintă o rezistenţă scăzută la atacul cariogen ca şi la solicitările mecanice.

Resturile alimentare şi flora microbiană ce nidează în smalţ şi dentină produc colorarea anormală a dintelui. In urma abraziunii se reduce substanţial înălţimea coroanei dentare, care asociată cu absenţa punctului de contact şi modificarea formei şi volumului coronar prin hipoplazia emailului, creează aspect de dinte preparat pentru coroana Jacket.

2. Dentina opalescentă ereditară, este o anomalie cu specific ereditar care se poate prezenta în mai multe forme clinice:

a. Displazia Capdepond este o tulburare de origine genetică cu distrofia dentinei, aceasta fiind colorată albastru spre brun dînd aspectul opalescent al dintelui. Dinţii ce prezintă această anomalie îşi conservă dimensiunea normală. Din punct de vedere anatomopatologic se constată depuneri interprismatice de dentină în cantitate mare cu tendinţa de obliterare a camerei şi a canalelor pulpare.

b. Dentina opalescentă Hodge este o afecţiune în care dintele prezintă în faza iniţială dentină opalescentă şi care secundar este invadată microbian, dintele căpătînd o culoare brună. Din punct de vedere anatomo-patologic se evidenţiază un număr redus de canalicule dentinare, neregulat dispuse ca şi închiderea camerei pulpare prin depuneri de calciu. Smalţul este neaderent la stratul dentinar, îndepărtîndu-se uşor de pe suportul său. Datorită atacului microbian dentina subiacentă are un aspect umed. Datorită tendinţei de calcificare rapidă, dinţii sînt caracterizaţi prin rădăcini scurte.

c. Dentinogeneza imperfectă, apare ca un sindrom odontal de însoţire a osteogenezei imperfecte, afecţiune ce se caracterizează prin tulburări de osificare a oaselor lungi, care se pot fractura cu uşurinţă. Afecţiunea mai poartă denumirea şi de "boala sclerelor albastre" datorită insuficientei maturări a ţesutului conjunctiv din sclere care permite transparenţa corpului vitros. Dentina apare opalescentă, de culoare brună cu tulburări de calcificare şi tendinţă de obliterare, neputîndu-se decela camera pulpară şi canalele radiculare, în urma depunerilor de dentină interglobulară. Radiografic, se constată absenţa camerei pulpare sau a canalelor radiculare.

d. Displazia dentinei conservă volumul, forma şi culoarea dintelui în limite normale. Din punct de vedere anatomo-patologic, dintele prezintă însă un număr redus de fibre Tomes, depuneri dentinare în virtejuri ce duc la obliterarea camerei pulpare şi a canalelor radiculare sub formă de pulpoliţi ce au tendinţă de fuzionare. Rădăcinile dentare ale acestor dinţi sînt nedezvoltate, prezentînd periradicular formaţiuni chistice polilobate, asemănătoare cu chisturile radiculare. Diagnosticul diferenţial al acestei afecţiuni cu chistul radicular se face pe baza imaginii radiografice polilobate pseudochistice afectînd toţi dinţii, cu închiderea camerei pulpare şi a canalelor radiculare. Absenţa sau scurtarea substanţială a rădăcinii precum şi anomaliile de sediu şi direcţie pot orienta diagnosticul către displazia dentinei. Examenul anatomo-patologic şi prezenţa anomaliei în arborele genialogic orientează diagnosticul .

e. Dinţii în formă de cochilie cunoscuţi şi sub formă de dinţi fantomă (Shell-teeth) se caracterizează prin imagine radiografică de umbră dentară, datorită faptului că în mugurele dentar calcifierea s-a produs parţial numai la nivelul smalţului şi a primului strat de dentină, camera pulpară şi canalele radiculare rămînînd voluminoase.

Clasa III-a. Leziuni odontale coronare dobîndite înainte de erupţia dinţilor:

1. Hipoplaziile simple ale smalţului, pot afecta parţial sau total coroana dentară. Leziunile sînt plasate pe faţa vestibulară a dinţilor frontali, paralel cu marginile incizale şi au aspectul de fosete unice sau multiple sau şanţuri circulare.

Apariţia hipoplaziilor de smalţ poate fi produsă de stările inflamatorii, de afecţiuni carenţiale generale sau de diverse stări febrile din perioada copilăriei, înainte de erupţia dinţilor. La nivel dentar aceste manifestări se însoţesc de edem, edemaţierea matricei pe care se va depune smalţul producînd hipoplazia. Această zonă va apare sub forma unei fosete sau a unui şanţ circular, dintele avînd în final aspect festonat asemănător cu a marginilor timbrelor poştale, în situaţia cînd hipopazia este localizată la marginea incizală.

2. Hipoplaziile complexe pot apare sub forma dinţilor de tip Hutchinson avînd o etiologie ce este atribuită treponemei pallidum, agent cauzal care traversează placenta maternă în săptămîna a 16-a a vieţii intrauterine. Distrofia face parte dintr-o triadă complexă descrisă de Hutchinson caracterizată prin cheratită parenchimatoasă, surditate labirintică şi dinţi Hutchinson. Dinţii Hutchinson se localizează la nivelul centralilor superiori şi se prezintă ca o anomalie de formă, volum, direcţie şi structură. Din punct de vedere al formei au aspect de şurubelniţă sau butoi cu marginea incizală în semilună. Sînt de regulă de dimensiuni mai reduse şi au axul vertical oblic accentuat către planul medio-sagital. Din punct de vedere al structurii se constată o distrofie şi o hipoplazie a smalţului şi dentinei. Afectarea dinţilor din zona laterală conferă acestora un aspect particular descris de Mozer care la nivelul molarilor ia formă de dudă cu suprafaţa ocluzală mamelonată şi un inel hipoplazic pe feţele laterale în vecinătatea feţei ocluzale.

3. Anomaliile dentare prin iradiere în perioada preeruptivă. Efectul iradierii accidentale sau terapeutice asupra structurii dentare depinde de perioada de dezvoltare în care e surprinde germenele dentar. De regulă, se înregistrează anodonţii parţiale, dinţi

nanici, dinţi cu coroana dezvoltată normal dar cu rădăcina absentă datorită distrugerii celulelor tinere în perioada de morfogeneză a dintelui.

Clasa IV-a. Leziuni odontale coronare dobîndite în perioada posteruptivă, pot afecta dentiţia temporară sau permanentă.

1. Leziuni odontale coronare dobîndite pe dinţii temporari se pot prezenta în mai multe forme clinice:

a. Melanodonţia Beltrami şi Romieux este o afecţiune ce debutează pe faţa vestibulară a dinţilor frontali şi uneori a dinţilor laterali. Apare sub forma unei pete brune care are tendinţă la extindere rapidă în suprafaţă, în cele din urmă afectînd coroana dentară în totalitate. Dinţii afectaţi prin melanodonţie capătă aspectul de dinţi degradaţi sub formă de bonturi negre. Este cunoscut faptul că dentiţia permanentă nu este afectată de această leziune.

b. Vulnerabilitatea dentară este caracterizată prin explozii multiple de carii dentare pe întreaga arcadă, producîndu-se distrugeri coronare masive, întinse în suprafaţă şi profunzime, generate de hipocalcifiere locală sau generală.

c. Dentiţia temporară este supusă ca şi dentiţia permanentă lezării coronare prin carie, traumatisme, abraziune. Studiul acestui capitol intră în competenţa pedodontologilor.

2. Leziunile odontale coronare dobîndite pe dinţii definitivi, se pot prezenta într-o multitudine de forme clinice:

a. Sindromul Dubreuill-Chambardel apare ca o distrugere masivă a incisivilor maxilari şi mandibulari, distrugere însoţită şi de necroză pulpară. Acest sindrom se instalează la toţi patru incisivii în jurul vîrstei de 14 ani şi are o evoluţie pe o perioadă de 4 ani (un joc al cifrei 4) evoluţia terminîndu-se prin distrugerea totală a coroanei.

b. Leziunile odontale consecutive intoxicaţiilor medicamentoase (morfina), se prezintă sub forma unor leziuni carioase cu localizări la coletul dentar.

c. Caria galopantă produce o distrugere rapidă şi masivă a dinţilor de pe arcadele dentare.

d. Leziuni odontale prin iradieri prelungite pot apare în cursul tratamentului radioterapic a unor tumori maligne din zona cervico-facială. Aceste leziuni determină în cele din urmă amputaţia coronară consecutiv decalcifierilor locale apărute în urma tratamentului radioterapic.

e. Discromiile dentare sînt leziuni odontale generate de coloraţii patologice ale dinţilor. Ele pot apare fie din cauză internă sau de cauză externă.

Discromiile de cauză internă apar în urma eliberării bilirubinei în cazul eritroplasmozei noului născut generate de incompatibilitatea de Rh. Bilirubina eliberată se infiltrează în ţesuturile dure osoase şi dentare imprimînd o coloraţie roşu spre verde. In afară de eritroplasmoza noului născut discromii de cauză internă pot apare şi în urma unor pulpectomii defectuos efectuate, care prin descompunerea fragmentelor de pulpă şi sînge restante în camera pulpară, vor da culoarea negricioasă a coroanei dentare.

Discromiile de cauză externă pot fi datorate unor bacterii cromogene, intoxicaţii cu medicamente (tetraciclina) sau cu substanţe din mediul ambiant sau profesional. La aceste discromii de cauză externă se adaugă colorarea dintelui prin placă bacteriană. Placa bacteriană şi tartrul dentar imprimă dinţilor o coloraţie gălbuie. Bacteriile cromogene aderente pe suprafaţa dentară pot realiza un lizereu brun verzui ce se poate întîlni atît la copii cît şi la adulţi. Nicotina pigmentează în brun închis întreaga arcadă dentară a fumătorilor.

f. Uzura dentară se prezintă sub două forme: uzura fiziologică şi uzura patologică.

Uzura fiziologică sau atriţia este determinată de exercitarea funcţiilor sistemului stomatognat în condiţii fiziologice normale şi este cunoscută sub denumirea de atriţie dentară.

Uzura patologică este denumită şi abraziune dentară şi ea apare consecutiv prin exercitarea unor parafuncţii cum ar fi ticuri profesionale (tapiţer, croitor), a unor obiceiuri vicioase (consumatorii de seminţe) unde uzura este limitată la un grup restrîns de dinţi. Uzura dentară apare frecvent în cadrul unor profesiuni cum ar fi instrumentiştii suflători, tapiţerii, croitorii, aceasta fiind localizată în special la nivelul marginilor incizale ale dinţilor frontali avînd aspectul unei ancoşe.

Abraziunile de origine etnică au variate forme de manifestare, în raport cu obiceiurile locale. Ea poate apărea sub forma unor uzuri a grupelor frontale maxilare şi mandibulare prin utilizarea alimentelor dure sau decalcifiante (nuci de betel). Alte grupuri cum ar fi cele din Asia de sud-est îşi colorează coroanele dentare utilizînd tuşul nergru, iar grupurile etnice din jurul golfului Tonkin își abrazează dinții din considerente estetice. Abraziunea prin utilizarea incorectă a periei de dinți se produce la coletul dentar, lipsa de substanță, avînd aspect cuneiform sau cu uzura în întregime a coroanei dentare. Este mai frecvent întîlnită la hemiarcada stîngă unde se practică în mod spontan un periaj mai viguros.

Abraziunea dentară prin nisip apare ca o caracteristică a populațiilor din deșert (beduini).

Abraziunea dentară a geofagilor cunoscută la consumatorii de pămînt, cu depuneri de Diatomee și siliciu ce este folosit în alimentație sub formă de pastă sau turte de pîine.

Abraziunea dentară prin tabac se produce atît la fumători în urma depunerii de nicotină cît și la masticatorii de tutun prin efectul de uzură accentuat.

g. Eroziunea chimică poate apare la nivel dentar prin mai multe modalități. La bolnavii cu regurgitații gastro-esofagiene, sucul gastric refluat în cavitatea orală este parțial neutralizat de salivă, acidul clorhidric producînd o decalficiere mai accentuată la nivelul fețelor linguale ale incisivilor mandibulari.

La sportivi, se poate produce eroziunea chimică a fețelor vestibulare dentare prin folosirea excesivă a citricelor naturale, felii de lămîie și portocale ținute în vestibulul bucal sau prin utilizarea de sucuri naturale.

La lucrătorii din industria chimică este frecventă eroziunea dentară datorită emanațiilor vaporilor de acid mai ales în secțiile de galvanizări.

h. Eroziunea idiopatică apare ca o uzură a suprafețelor dentare fără cauze cunoscute.

i. Leziunile odontale coronare pot fi și de natură traumatică, frecvența lor fiind crescută în special la copii, la sportivi, ca accidente de muncă și accidente de circulație.

j. Leziunile coronare ce apar prin caria dentară sînt deosebit de răspîndite la dentiția temporară și permanentă, fiind considerate un adevărat flagel social. Caria dentară cunoaște o etiopatogenie complexă, pluricauzală, factorii locali și generali contribuind concomitent la declanșarea și evoluția procesului patologic. Astăzi se consideră că acești factori cu acțiune condiționat simultană sînt dispuși în trei mari grupe reprezentate de terenul (calitatea smalțului dentar și a lichidului bucal), microflora bucală cariogenă și substratul alimentar fermentabil, (hidrocarbonate).

Caria dentară reprezintă principala formă de leziune odontală coronară prezentîndu-se ea însăşi sub mai multe forme clinice, clasificarea făcîndu-se după multiple criterii. Din punctul de vedere al extinderii procesului carios şi al raportului cu camera pulpară caria poate fi diferenţiată în carie simplă şi carie complicată. Din punct de vedere al rapidităţii evoluţiei caria poate fi acută (umedă) cu dezagregarea rapidă a ţesuturilor dure şi complicaţii pulpare şi cronică (uscată) staţionară sau evolutivă. In raport cu localizarea cariile pot fi situate în şanţuri şi gropiţe, pe suprafeţele aproximale şi în 1/3 cervicală a suprafeţelor vestibulare şi orale ale dinţilor.

B. TABLOUL CLINIC AL LEZIUNILOR ODONTALE CORONARE

Leziunile odontale coronare prezintă în raport de etiopatogenie, de factorii clinici şi de evoluţie un tablou clinic polimorf. Din punct de vedere al semnelor clinice se pot distinge simptome subiective şi obiective:

1. SIMPTOMELE SUBIECTIVE

a. Durerea este un simptom subiectiv de importanţă majoră care aduce de cele mai multe ori bolnavul la medic. Ea se datoreşte iritaţiilor terminaţiilor nervoase prin mecanisme exogene sau endogene consecutive apariţiei leziunilor odontale coronare cu pierdere de substanţă.

b. Tulburările de schemă corporală, apar datorită lipsei de substanţă dentară, ca o abatere de la imaginea pe care şi-a format-o subiectul despre sine însuşi. Odată cu dezvoltarea conştiinţei de sine se realizează mental o anumită imagine despre soma subiectului şi care reprezintă proiecţia organismului în propria sa conştiinţă. Astfel lipsa de substanţă dentară reprezintă o abatere de la această imagine. Datorită faptului că o parte a corpului său este afectată prin deficit de substanţă, în conştiinţa bolnavului această lipsă se poate manifesta acut, ducînd la nevroze sau la alterări mult mai grave ale psihicului bolnavului. Intensitatea tulburărilor de schemă corporală ţin de întinderea pierderilor de substanţă, în special la dinţii vizibili cît şi de sensibilitatea subiectivă proprie bolnavului.

c. Tulburările fizionomice apar în urma pierderilor de substanţă la nivelul dinţilor frontali ce asigură armonia cosmetică a bolnavului. Ele se pot constitui şi prin schimbarea direcţiei,modificarea culorii, a volumului coronar, modificări ce alterează structura armonioasă a arcadelor dentare. Tulburările fizionomice se pot manifesta şi în cazul afectării feţelor vestibulare ale dinţilor laterali, premolari şi molari, dinţi ce uneori sînt plasaţi în zona culoarului fizionomic.

d. Tulburări ale funcţiei masticatorii pot apare prin afectarea integrităţii dinţilor frontali, ce pot modifica faza de incizie a actului mecanic al masticaţiei sau prin afectarea dinţilor laterali ce perturbă fazele de zdrobire şi triturare ale ciclului masticator. Cînd leziunile odontale coronare afectează un număr mare de dinţi se diminuează consecutiv eficienţa masticatorie.

e. Tulburările de deglutiţie apar în modificări ale poziţiei mandibulo-craniene, consecutive apariţiei leziunilor coronare cu afectarea arcadelor dentare în întregime, care nu mai pot oferi sprijin mandibulei în actul deglutiţiei.

f. Tulburările funcţiei fonetice sînt predominante în afectarea dinţilor frontali. Prin lezarea punctului de contact interdentar se crează posibilitatea scăpării coloanei de aer şi apariţiei sigmatismului. Leziunile odontale coronare cu afectare gravă în suprafaţă şi profunzime pe grupul dentar frontal, împiedică articularea fonetică, limba neavînd sprijin pentru exprimarea dentalelor. Tulburările de fonaţie se pot corecta spontan prin feed-back auditiv atunci cînd leziunile odontale nu sînt prea întinse.

2. SIMPTOMELE OBIECTIVE

Leziunile odontale coronare se prezintă ca o maladie cu un tablou clinic obiectiv polimorf, aşa cum s-a văzut din clasificarea etiopatogenică şi clinică.

a. In cadrul leziunilor odontale coronare sînt incluse şi modificări ale dinţilor fără pierdere de substanţă, anomalia dentară fiind de sediu, volum, direcţie, dimensiune,acestea dînd aspect disgraţios bolnavului.

b. Leziunile coronare ce afectează structura ţesuturilor dure prin distrofii, dau aspect cretos al suprafeţelor de smalţ,opalescenţă dentară, sau modificări de culoare (brun-gălbui), consecutive infiltrării dentinei sau a transparenţei acesteia prin pătura subţire de smalţ.

c. Leziunile odontale coronare cu lipsă de substanţă dentară, pot prezenta aspecte clinice variate ce impun atitudini curative diferite. Leziunile pot fi localizate pe feţele vestibulare,orale, proximale, ocluzale la nivelul marginii incizale, al unghiurilor incizale producînd modificări în morfologia dentară. Lipsa de substanţă dentară este însoţită şi de modificări ale culorii dintelui prin infiltrarea dentinei, aceasta putîndu-se îndepărta în straturi succesive. Halena fetidă însoţeşte constant leziunile odontale fiind generată de flora microbiană. Unele tulburări cum ar fi hipoplazia smalţului prezintă leziuni reduse cu aspect de fosete sau şanţuri ce pot fi infiltrate de flora microbiană, producîndu-se şi o modificare a culorii în raport de vechimea şi gradul de hipocalcifiere.

d. Absenţa punctului de contact, poate apare fie în urma lipsei de substanţă coronară, fie prin modificarea formei şi mărimii dinţilor, ceea ce duce practic la întreruperea arcadei dentare. Intreruperea arcadelor dentare prin absenţa punctului de contact generează o simptomatologie bine cunoscută ce poartă numele de "patologia punctului de contact". Aceasta se caracterizează prin traumatizarea papilei interdentare în cursul exercitării funcţiei masticatorii, forţele ocluzale suprasolicitînd dinţii fără contact dentar. Acest lucru este datorat imposibilităţii de anihilare a forţelor orizontale şi a celor tangenţiale avînd consecinţă mobilizarea dentară. In urma afectării parodonţiului marginal prin traumatism direct sau prin supra solicitare mecanică se pot produce migrări dentare care afectează rapoartele ocluzale normale instalîndu-se dizarmonii secundare.

e. Lipsa de substanţă poate fi localizată şi la nivelul stopurilor centrice, vîrfuri cuspidiene de sprijin, fosete, ambrazuri, fapt ce generează deplasări verticale ale dinţilor în căutarea contactului dentar sau deplasări orizontale prin basculare atunci cînd feţele ocluzale nu sînt distruse în totalitate.

Tulburările generate în urma patologiei punctului de contact şi a afectării stopurilor centrice produc şi modificarea parametrilor morfologici ai ocluziei normale. Toate aceste elemente vor genera instaurarea unor dizarmonii statice şi dinamice producînd condiţiile instalării dishomeostaziei la diverse nivele şi chiar a întregului sistem stomatognat.

C. EVOLUTIA LEZIUNILOR ODONTALE CORONARE

Leziunile odontale coronare se caracterizează prin faptul că nu au tendinţă spre o vindecare spontană, ca a plăgilor situate în alte părţi ale organismului. Modificările apărute sînt situate în ţesuturi dure în care substanţa organică este aproape absentă, iar mobilizarea elementelor conjunctive ce pot asigura repararea cicatricială nu este posibilă. La nivelul pulpei dentare odontoblaștii caută să separe procesul de distrucție coronară de pulpa dentară sănătoasă prin inițierea de depuneri de dentină secundară și terțiară.

Procesele odontale cu pierdere de substanță nu au tendință de stagnare spontană ci evoluează spre distrucția coronară totală, datorită infiltrării și dezvoltării floriei microbiene ce asigură condițiile favorabile procesului distructiv.

D. COMPLICATIILE LEZIUNILOR ODONTALE CORONARE

In evoluția lor leziunile odontale coronare pot genera o serie de complicații cu manifestări locale, loco-regionale și generale care pot fi sistematizate după cum urmează:

1. COMPLICATIILE LOCALE

Complicațiile pulpare pot fi sub formă de pulpite acute sau cronice, ce apar în urma afectării pulpei dentare prin deschiderea camerei pulpare ca urmare a evoluției leziunilor coronare.

Complicațiile parodontale pot fi sistematizate în:

- complicații ale parodonțiului apical, acute sau cronice ce pot apare în urma infectării țesuturilor periapicale pe cale pulpară, parodontală sau osoasă;
- complicații ale parodonțiului marginal, acute sau cronice ce pot apare în urma iritațiilor și inflamării prin traumatizarea directă sau asociată cu dezvoltarea florei microbiene din leziunile odontale coronare vecine. Existența leziunilor odontale coronare și dezvoltarea plăcii bacteriene poate favoriza extinderea complicațiilor parodontale și la dinții vecini, afectînd întreaga arcadă.

Complicațiile ocluzale prin migrări dentare, pierderea punctelor de contact, desființarea stopurilor centrice.

2. COMPLICATII LOCO-REGIONALE

In această categorie sînt incluse tulburări generate de prezența leziunilor odonto-parodontale care pot genera tabloul de dishomeostazie a sistemului stomatognat.

La nivelul articulației temporo-mandibulare pot să apară dureri, cracmente, crepitații, salt articular, degenerări ale meniscului datorită traumatismelor cronice.

La nivelul mușchilor manducatori se pot instala spasmul, oboseala musculară, etc.

In urma migrării dinților, a tulburărilor musculare, articulare se pot instala modificări ale relaţiilor mandibulo-craniene şi inducerea de relaţii extraposturale şi excentrice.

Dinamica mandibulară se modifică datorită discontinuităţii determinantului ocluzal afectat prin leziuni coronare.

3. COMPLICATII GENERALE

Aceste complicaţii nu sînt totdeauna evidenţiate iar atunci cînd apar pot fi digestive şi psihice.

Complicaţiile digestive sînt în principal generate de o masticatie ineficientă, cu ingestia de fragmente alimentare insuficient triturate ce ajung în tubul digestiv subdiafragmatic producînd hiperfuncţia digestivă, în scopul supleerii deficitului masticator. In urma triturării necorespunzătoare digestia orală este ineficientă datorită faptului că alimentul are un contact limitat cu saliva. Triturarea şi digestia insuficiantă produce apariţia gastritelor, duodenitelor,enteritelor favorizate şi de flora microbiană antrenată prin leziunile odontale coronare.

Complicaţiile psihice se pot instala la orice vîrstă avînd o importanţă majoră. Cavitatea orală reprezintă pentru om centrul comunicării interumane, leziunile existente la acest nivel provocînd uneori procese de inhibare accentuată a bolnavului, ce antrenează refuzul de comunicare cu semenii. Fenomenele amintite mai sus sînt cu atît mai accentuate, încît încă din perioada copilăriei embrionul psiho-afectivităţii se clădeşte în strînsă relaţie cu cavitatea orală, care reprezintă în perioada primară de dezvoltare a personalităţii, principală cale de relaţie cu mediul. Freud denumeşte această perioadă "faza bucală a erotismului" a dezvoltării psiho-afective a individului, cu timpul sedimentîndu-se alte atribute ale personalităţii şi psihicului uman.

E. EXAMENUL CLINIC,PARACLINIC SI DIAGNOSTICUL LEZIUNILOR ODONTALE CORONARE

1. EXAMENUL CLINIC

Examenul clinic atent şi complet constituie primul act medical pe care medicul trebuie să-l execute la prezentarea bolnavului în cabinetul medical stomatologic. Examenul clinic are drept scop culegerea datelor necesare precizării unui diagnostic corect şi stabilirea indicaţiei de tratament prin alegerea terapiei individualizate în raport cu forma clinică a leziunii. Fără a intra în toate amănuntele unui examen clinic de rutină, prezentăm schematic metodologia de examinare utilizată de Clinica gnatoprotetică din Iaşi.

In cadrul datelor personale se stabileşte identitatea pacientului, domiciliul, vîrsta, sexul, profesia, condiţiile de viaţă şi muncă. Fiecare din aceste date prezintă interes deosebit.

Identitatea bolnavului se stabileste la primul contact medic-pacient şi prezintă o deosebită importanţă medico-legală.

In funcţie de sex, se impun unele exigenţe terapeutice pentru rezolvarea leziunilor odontale coronare. Femeile pretind rezolvări cît mai exigente din punct de vedere cosmetic, fizionomic, bărbaţii, mai putin pretenţioşi din punct de vedere estetic impun rezolvări gnatoprotetice robuste.

Rezolvările gnatoprotetice ale leziunilor odontale coronare vor lua în consideraţie şi vîrsta pacientului. La vîrste tinere se va realiza o morfologie cu aspect primar, culorile fiind alese în domenii mai deschise, vîrstele adulte impunînd rezolvări care să redea morfologia secundară, refacerea unor particularităţi morfologice prin fisuri, suprafeţe de atriţie sau abraziune, particularităţi cromatice.

Profesia bolnavului ne interesează în vederea realizării unui tratament gnatoprotetic individualizat, atît din punct de vedere al concepţiei cît şi al etapizării. Atunci cînd profesia pacientului presupune un grad înalt de socializare cu contact permanent cu oamenii se impun tratamente gnatoprotetice subtile cu exigenţe deosebite care să mascheze deficitul morfologic. Unele profesii necesită însă rezolvări deosebite din punct de vedere al rezistenţei aparatelor gnatoprotetice (tapiţeri, tîmplari, croitori, docheri), gura fiind mijlocul de prehensiune a unor obiecte atunci cînd mîinile sînt ocupate. Există profesii care ne furnizează date importante de ordin etiologic (caria cofetarilor, gingivostomatita pacienţilor din mediul cu plumb sau mercur). La pacienţii care lucrează în mediu toxic cu mercur se va evita realizarea de aparate gnatoprotetice din aliaje nobile.

Funcţia şi domiciliul pacientului sînt importante de cunoscut în vederea individualizării, programării şi rezolvării etapizate a tratamentului.

Motivele prezentării bolnavului cu leziuni odontale coronare la medicul stomatolog sînt diverse: durerea, tulburările fizionomice, masticatorii, fonetice, preponderenţa lor fiind în funcţie de forma clinică şi simptomatologie. Aceste tulburări relatate de bolnav pot constitui simptome importante în vederea stabilirii diagnosticului, iar uneori prin exagerarea unora dintre ele bolnavul le conferă semnificaţii eronate.

Bolnavul trebuie incitat să expună cum a debutat maladia, tratamentele efectuate, eficacitatea lor, în timp ce medicul va putea să stabilească şi atitudinea bolnavului faţă de boala sa şi de actul terapeutic. La antecedentele bolnavului se va insista pe evidenţierea unor afecţiuni generale ce pot influenţa sau temporiza tratamentul stomatologic. In situaţii deosebite se poate contraindica tratamentul stomatologic. Ne vom informa asupra: bolilor cardiovasculare, digestive şi de nutriţie, hepato-colicistice, endocrine, metabolice, neurologice, renale, pulmonare, psihice. O atenţie deosebită se va acorda hemopatiilor, cancerului, SIDA. Se va stabili de asemenea starea generală actuală, valoarea tensiunii arteriale şi gradul de compensare în afecţiunile cardio-vasculare. Ori de cîte ori este cazul se va colabora cu alţi specialişti pentru a se putea orienta şi individualiza diagnosticul şi tratamentul în funcţie de starea generală a pacientului.

In cadrul antecedentelor personale stomatologice ne vom informa asupra accidentelor legate de erupţia dinţilor, a tratamentelor stomatologice anterioare, a obiceiurilor vicioase (ticuri profesionale).

In cadrul antecedentelor heredocolaterale ne interesează incidenţa cariei, patodontopatiei, distrofiilor la alţi membri din familie, anomalii dento-maxilare, malformaţii congenitale.

Examenul obiectiv al sistemului stomatognat va realiza investigarea clinică extraorală, facială,a regiunilor învecinate şi examinarea intraorală. Metodologia de examinare utilizată constă în inspecţie, palpare, ascultaţie.

Examenul extraoral

In cadrul examenului obiectiv facial se va urmări prin inspecţie şi palpare conturul feţei, culoarea tegumentelor, irisului, părului, simetria feţei, deosebit de utile în restaurarea dinţilor frontali. Se va aprecia atent egalitatea etajelor feţei, avînd în vedere faptul că etajul inferior apare micşorat în cazul distrugerii sprijinului din zona laterală. Palparea ne dă relaţii suplimentare în legătură cu consistenţa părţilor moi, temperatura, sensibilitatea, umiditatea tegumentelor. Tegumentele uscate traduc o suferinţă endocrină iar cele umede o hipocalcemie.

Palparea profundă ne va informa asupra integrităţii contururilor osoase,sensibilităţii punctelor de e$\overset{m}{}$ergenţă trigeminală şi asupra grupelor ganglionare.

Examenul muşchilor se efectuează prin inspecţie şi palpare examinarea realizîndu-se în poziţie de repaus sau în contracţie activă. Se palpează simetric intraoral şi extraoral inserţiile şi masa musculară la nivelul muşchilor: temporali, maseteri, pterigoidieni, milohioidieni, digastrici, muşchii limbii, obrajilor şi buzelor apreciindu-se consistenţa lor, tonicitatea, sensibilitatea, modificările volumetrice. Ei sînt afectaţi în cazul complicaţiilor cînd leziunile odontale determină spasme, oboseală musculară.

Examenul articulaţiei temporo-mandibulare se efectuează static şi dinamic prin inspecţie, palpare, ascultaţie. Prin inspecţia statică şi dinamică a regiunilor pretragiene se vor evidenţia deformările statice sau dinamice ale articulaţiei temporo-mandibulare. Palparea se realizează bilateral comandîndu-se bolnavului executarea de mişcări de deschidere şi închidere, urmărind atent excursiile condiliene care trebuie să fie simetrice, sinergice, de amplitudine egală şi excursiile mentonului care trebuie să fie pe linia mediană, continui. Sensibilitatea articulaţiei temporo-mandibulare la presiune se examinează printr-o compresiune uşoară pe menton înspre posterior şi superior, bolnavul avînd gura uşor întredeschisă. Ascultaţia mediată sau imediată depistează eventualele zgomote articulare în raport cu dinamica articulară şi asocierea lor cu alte simptome. Contactele premature, distrugerea ghidajului anterior, a stopurilor ocluzale ca urmare a leziunilor odontale coronare pot determina afectarea articulaţiei temporo-mandibulare şi tulburări de dinamică mandibulară.

Examenul intraoral

Foloseşte aceiaşi metodologie de examinare, urmărindu-se concentric, sistematic toate regiunile dinspre exterior spre interior, începînd cu orificiul bucal.

La nivelul orificiului bucal se vor examina cu atenţie buzele, urmărindu-se culoarea, integritatea, volumul, simetria fantei labiale, desenul conturului labial, aspectul arcului Cupidon şi al comisurilor, amplitudinea si simetria deschiderii ce pot fi modificate în leziunile odontale coronare ce interesează dinţii frontali.

Examinarea mucoasei labio-jugale se va face cu atenţie îndepărtînd şi luminînd părţile moi cu ajutorul oglinzii bucale. Putem observa pe mucoasă impresiuni, edemaţieri, ulceratii, plăci de leucoplazie, formaţiuni tumorale datorate traumatismelor exercitate de dinţii cu leziuni. Se va aprecia deasemeni aspectul şi permeabilitatea orificiului canalului Stenon.

Examenul vestibulului se face de la o extremitate la alta de-a lungul maxilarului şi mandibulei apreciindu-se rapoartele frenurilor şi a pliciilor alveolo-jugale faţă de coletul dinţilor, prezenţa unor bride cicatriciale, fistule.

Examenul arcadei dento-alveolare va urmări stabilirea formei, simetriei arcadei, examenul unităţilor odonto-parodontale şi a aparatelor gnatoprotetice existente. Unităţile odonto-parodontale se examinează metodic pe toate feţele prin inspecţie, palparea cu sonda şi percuţie într-o anumită ordine, de la dreapta la stînga la maxilar (18-28), iar la mandibulă de la stînga la dreapta, apreciindu-se: prezenţa sau absenţa lor, calitatea implantării, dimensiunile, poziţia, sediul, culoarea, existenţa morfologiei primare sau secundare, abraziunea (gradul şi orientarea faţetelor de abraziune) prezenţa sau absenţa punctelor de contact, treme, diasteme. Cu o deosebită atenţie se vor examina leziunile cu localizarea lor, forma, întinderea, gradul de sensibilitate, tipul şi calitatea tratamentelor efectuate (obturaţii plastice, microproteze). Se va nota materialul din care sînt confecţionate, adaptarea marginală, refacerea morfologică a dintelui, refacerea punctelor de contact, stabilitatea lor şi raportul cu parodonţiul marginal. Palparea cu sonda trebuie făcută cu multă prudenţă. Pentru o apreciere corectă a unităţilor odonto-parodontale este necesară îndepărtarea salivei şi a resturilor alimentare prin clătirea gurii.

Pentru fiecare dinte examinat se va aprecia obligatoriu vitalitatea, utilizînd stimuli capabili să determine un răspuns dureros din partea pulpei. Principalii stimuli recomandaţi sînt cei termici, electrici, mecanici. Stimulii termici pot fi producători de temperaturi ridicate (fuloar încălzit) şi producători de temperaturi coborîte (clorura de etil, zăpada carbonică,etc.). Stimulii electrici utilizează curentul continuu, curentul alternativ de joasă frecvenţă, curentul alternativ de înaltă frecvenţă (diatermia). Stimulii mecanici utilizează testul forajului explorator, indicat numai în cazuri extreme, acolo unde prin celelalte metode nu a fost posibil să se stabilească cu precizie dacă dintele este vital sau nu.

Fiecărui dinte îi vom cerceta starea ţesutului parodontal prin inspecţie şi palpare, cercetînd starea mucoasei gingivale (culoarea, edemul, hiperplazia,etc.), prezenţa depozitelor moi şi a tartrului, prezenţa pungilor gingivale şi profunzimea lor, secreţia gingivală, recesiunea gingivală care se apreciază în mm.,gradul de mobilitate al dinților (gradul I - mobilitate în sens vestibulo-oral; gradul II - mobilitate în sens vestibulo-oral și mezio-distal; gradul III - mobilitate în sens mezio-distal, vestibulo-oral și în ax).

Percuția dintelui în ax folosind mînerul sondei, ne dă date asupra afectării parodonțiului apical.

In cazul în care lipsesc unități odonto-parodontale se va examina cu atenție spațiul protetic potențial apreciindu-se toate elementele sale.

Examenul bolții palatine se va efectua sub aspectul suportului osos și mucos apreciindu-se forma și adîncimea bolții palatine, existența și localizarea torusului palatin, calitatea mucoasei și a reliefurilor mucosale (rugi palatine, papilă bunoidă, rafeu median), reziliența mucoasei și aspectul și poziția palatului moale.

Examenul clinic intraoral mandibular se face după aceleași criterii ca și la maxilar, urmărindu-se aceleași elemente cu mențiunea că examenul arcadei dento-alveolare se realizează de la stînga spre dreapta din considerente ergonomice.

Prin inspecție și palpare se examinează planseul cavității orale, apreciindu-se dacă este suplu, elastic, acoperit de mucoasă normală.

Limba se va examina tot prin inspecție și palpare apreciindu-se aspectul mucoasei linguale, culoarea, integritatea, mobilitatea, sensibilitatea, tonicitatea și poziția limbii.

Rapoartele între cele două arcade alveolare se vor examina din punct de vedere static și dinamic;

- rapoartele ocluziei statice vor fi apreciate atît din punct de vedere al parametrilor morfologiei ocluzale (arii ocluzale, curbe de ocluzie, cuspizi de sprijin si de ghidaj, fosete, ambrazuri, creste marginale), cît și din punct de vedere al rapoartelor ocluziei statice conform reperelor lui Angle în plan sagital, transversal și vertical;

- rapoartele ocluziei dinamice, apreciază traiectoriile de închidere și contactele în intercuspidare maximă, în relație centrică, în ocluzie de lateralitate dreaptă și stîngă și în protruzie.

Examenul relațiilor amndibulo-craniene urmărește depistarea relației de postură și a relației centrice, apreciindu-se normalitatea reperelor morfologice și funcționale.

Dinamica mandibulară se va examina în cadrul mișcărilor cu contact și fără contact dentar, apreciindu-se simetria și amplitudinea mişcărilor, excursiile condililor, cooperarea neuro-musculară în realizarea dinamicii mandibulare, rapoartele feţelor ocluzale în dinamică.

Examinarea funcţiilor globale ale sistemului stomatognat se va realiza prin efectuarea unor teste de apreciere a eficienţei - masticatorii, de stabilire a steriotipului individual de masticaţie, teste fonetice şi de deglutiţie. In timpul efectuării mişcărilor funcţionale se va urmări atent amplitudinea lor., simetria, viteza de mişcare a mandibulei, excursiile condiliene, comportamentul muşchilor orofaciali şi ai limbii.

Aprecierea stării de igienă şi a nivelului de educaţie sanitară are o deosebită importanţă atît pentru stabilirea unui diagnostic corect cît şi pentru succesul în timp al tratamentului gnato-protetic. O metodă simplă dar eficientă în educaţia sanitară şi de conştiientizare a pacientului despre starea sa de igienă o constituie colorarea plăcii bacteriene cu diferite substanţe revelatoare:roşu de metil, fuxină, albastru de metil, soluţie Lugol, etc. Pentru confirmarea diagnosticului stării de igienă de un real folos sînt indicii de placă şi testul Snyder.

2. EXAMENUL PARACLINIC

In toate cazurile în care se suspectează o boală generală, se vor indica o serie de examene paraclinice: hemoleucograma,glicemia calcemia, ureea, VSH, probe de disproteinemie, examen de urină,tensiunea arterială. Este necesară totodată o strînsă colaborare interdisciplinară.

Examenele paraclinice pentru aprecierea stării locale, se impun datorită formelor variate de afectare coronară, contribuind la stabilirea unui diagnostic corect şi a unui tratament optim individualizat.

Studiul de model, efectuat cu modelele detaşate sau montate în simulator ne va ajuta la precizarea unor aspecte morfologice particulare, a poziţiei dinţilor pe arcadă, a rapoartelor ocluzale statice corecte ca şi la stabilirea unui diagnostic corect şi a unei terapii optime individualizate.

Examenul fotostatic, se va efectua extraoral şi intraoral furnizîndu-ne date asupra simetriei faciale, egalităţii etajelor feţei, malformaţiilor existente, poziţiei şi mărimii dinţilor, aspectului parodontal, rapoartelor ocluzale statice şi dinamice.

Radiografia simplă, retro-dento-alveolară ne furnizează date suplimentare, utile privind integritatea coronară, lipsa de substanță (localizarea și raportul cu camera pulpară), obturațiile, adaptarea cervicală a microprotezelor, volumul camerei pulpare, dimensiunile coronare (diametrul mezio-distal ocluzal, la punctul de contact și la colet) înălțimea coroanei, detalii asupre rădăcinilor, canalului radicular, apexului, raportul corono-radicular, calitatea țesuturilor parodontale și a tratamentelor endodontice.

Radiografia în aripă mușcată este foarte eficientă în depistarea leziunilor odontale incipiente la nivelul punctului de contact, fiind deosebit de utile filmele cu aripioară preconizate de Rapper.

Tomografia, electromiografia, mandibulo-kineziografia, gnatosohia, gnatofonia, se vor utiliza numai în complicații pentru a aprecia profunzimea complicațiilor loco-regionale.

Diafanoscopia, poate evidenția dinții devitali și leziunile carioase ascunse, acestea trădîndu-se printr-o pată închisă pe fondul roz transparent al dintelui.

Examenul microbismului oral, efectuat prin testul Snyder este deosebit de valoros în aprecierea globală cantitativă a florei microbiene orale și a substratului său nutritiv. Utilizînd un mediu de cultură pe bază de agar și un indicator de culoare, care în prezența florei acidogene își modifică culoarea, se urmărește viteza de virare a culorii mediului de la verd spre galben în condiții de termostatare pe o perioadă de 4 zile. Modificarea culorii mediului în timp scurt ne indică o cantitate abundentă de floră microbiană. Etiologia bacteriană a cariei dentare și dovezile existente care atestă rolul important al florei acidogene ne-au sugerat să-l utilizăm la toți pacienții care urmează să primească aparate gnatoprotetice. Rezultatele intens pozitive ale acestui test, obligă la o educație sanitară și igienizare minuțioasă, retestarea fiind obligatorie.

3. DIAGNOSTICUL

Diagnosticul leziunilor odontale coronare se stabilește pe baza unui examen clinic și paraclinic complet și complex, și trebuie să cuprindă următoarele aspecte: aprecierea stării generale, aprecierea stării locale și a stării de igienă buco-dentară.

a. Diagnosticul de stare generală, consemnează starea de sănătate generală a pacientului specificîndu-se afecțiunea generală de care suferă, care ar putea temporiza sau contraindica tratamentul protetic.

b. Diagnosticul de stare locală, consemnează starea prezentă a integrității odontale coronare și se poate materializa într-o grilă:

- diagnosticul anatomo-clinic ce constă în stabilirea existenţei leziunii odontale coronare;
- diagnosticul topografic, consemnează dintele şi suprafaţa afectată (mezială, distală, vestibulară, orală,ocluzală);
- diagnosticul de formă clinică, precizează leziunea odontală pe baza clasificării amintite;
- diagnosticul etiologic, indică cauza apariţiei leziunii odontale (microbiană, traumatică, genetică, plurifactorială);
- diagnosticul funcţional, precizează tulburările funcţiilor globale ale sistemului stomatognat prin gradul de afectare a funcţiilor masticatorii, fizionomice, fonetice, de deglutiţie, datorat apariţiei leziunilor odontale coronare;
- diagnosticul de evoluţie, precizează modalitatea evolutivă a afecţiunii (stabilizată, cu evoluţie lentă sau rapidă);
- diagnosticul complicaţiilor consemnează complicaţiile locale sau la distanţă a leziunilor odontale coronare;
- prognosticul poate fi apreciat ca favorabil, rezervat sau nefavorabil în funcţie de afectarea stării generale, a stării locale, a complicaţiilor survenite şi tratamentele efectuate anterior;
- diagnosticul etapei de tratament ne va indica tratamentul pe care l-a urmat, dacă acesta este complet sau incomplet, corect sau incorect conceput sau executat.

c. Diagnosticul stării de igienă.

Aprecierea stării de igienă buco-dentară, va preciza nivelul de educaţie sanitară a bolnavului, explicînd uneori şi etiologia leziunilor. Starea de igienă va fi evaluată ca satisfăcătoare şi nesatisfăcătoare.

F. PRINCIPII DE TRATAMENT IN LEZIUNILE ODONTALE CORONARE

Principiile de tratament ale leziunilor odontale coronare decurg din faptul că organismul nu poate limita şi vindeca spontan leziunile, fiind necesară intervenţia medicului stomatolog.

Caracteristica esenţială a leziunilor odontale coronare ce determină atitudinea terapeutică constă în faptul, că acestea nu manifestă tendinţă de vindecare şi cicatrizare. In urma eroziunilor complexe ectodermale la nivelul smalţului, a eroziunilor mezenchimale la nivelul dentinei, aceste ţesuturi nu se mai refac. Totuşi apar şi la acest nivel o serie de reacţii de apărare şi unele tendinţe reparatorii. Prin depuneri de straturi dentinare hipercalcificate, depuneri de săruri calcice, se blochează canaliculele dentinare, şi straturile de dentină secundară vpr căuta să izoleze ţesuturile pulpare sănătoase de procesul patologic.

In leziunile coronare ce afectează integritatea dinţilor, neexistînd posibilităţi reparatorii spontane se pune problema completării lipsei de substanţă prin mijloace artificiale.

Mijloacele reparatorii de completare a lipsei de substanţă se pot realiza prin obturaţii plastice sau prin mijloace ce utilizează obturaţii rigide.

1. PRINCIPIUL PROFILACTIC

Profilaxia leziunilor odontale coronare reprezintă atitudinea cea mai medicală faţă de aceste afecţiuni, avînd în vedere larga lor răspîndire la populaţie. Manoperele specifice profilaxiei leziunilor odontale coronare sînt simple, uşor de aplicat, bine tolerate, eficiente, la îndemîna specialiştilor, adresîndu-se oricărei vîrste, multitudinea mijloacelor permiţînd desfăşurarea unei activităţi profilastice individualizate cu eficienţă crescută.

Profilaxia preeruptivă este impusă de etiopatogenia leziunilor odontale coronare. Aceasta se cere instaurată din perioada intra uterină, alimentaţia corectă a mamei realizînd un aport eficient de calciu şi substanţe proteice necesar dezvoltării armonioase a fătului.

In perioada preeruptivă, alimentaţia corectă a copilului are rol în formarea părţii organice şi minerale a dintelui. Se impune o profilaxie a tulburărilor digestive, a stărilor febrile din copilărie ce pot duce la formarea edemului organului adamantin,producîndu-se zone de hipoplazie a smalţului (dinţi cu margine de timbru poştal).

Profilaxia generală a perioadei posteruptive vizează alimentaţia raţională, echilibrată ce trebuie să asigure aportul nutritiv necesar formării structurii normale a dinţilor. Se impune eliminarea sau reducerea dietei cu alimente lipicioase sau cu exces de glucide care pe lîngă efectele negative asupra metabolismului general favorizează formarea plăcii bacteriene şi demineralizarea consecutivă a dinţilor.

In această perioadă se recomandă şi administrarea de substanţe care să asigure protecţia smalţului dentar faţă de atacul cariogen. Fluorizarea apei de băut, a laptelui, a sării de bucătărie,a produselor de panificaţie asigură ingestia zilnică, treptată a unei cantităţi suficiente şi eficient de fluor. Administrarea locală a fluorului se poate realiza prin tablete, aplicaţii locale cu lacuri (Duraphat) sau depozite în cavitatea orală prin capsule ataşate la dinte ce elimină o cantitate predeterminată de fluor. Fluorul în contact cu substanţa dură dentară formează fluor-apatita, substanţă mult mai rezistentă la atacul acidogen decît hidroxi-apatita.

Igiena orală trebuie realizată prin mijloace variate, în scopul curăţirii suprafeţelor dentare, a zonelor retentive, de resturile alimentare ce permit nidarea florei bacteriene. Lipsa măsurilor de igienă orală sau aplicarea lor incorectă favorizează depunerea plăcii bacteriene şi formarea tartrului dentar ce va determina creşterea acidităţii locale cu efecte demineralizante şi subminarea rezistenţei structurilor dentare la atacul cariogen. Măsurile de igienă buco-dentară trebuiesc inoculate populaţiei de către cadrele medicale deoarece ele nu se învaţă spontan, corect în familie. Tehnicile de periaj trebuiesc explicate de către medicii stomatologi, cadre medii de stomatologie, utilizînd mijloace variate de mass-media. Problema profilaxiei leziunilor odontale coronare şi a cariei dentare în special, reprezintă o problemă de importanţă naţională, avînd în vedere că tratamentul curativ al acestor leziuni este mult mai costisitor decît aplicarea mijloacelor de profilaxie.

Profilaxia odonto-stomatologică a leziunilor odontale coronare trebuie realizată pe mai multe nivele:

- profilaxia primară, se adresează dinţilor indemni şi cuprinde o serie de mijloace cum ar fi alimentaţia raţională,fluorizarea prin mijloace locale şi generale, protecţia cu lacuri şi sigilarea şanţurilor şi fisurilor dentare la care se adaugă igienizarea minuţioasă şi corectă a cavităţii orale;
- profilaxia secundară urmăreşte preîntîmpinarea apariţiei leziunilor odontale coronare, ca fenomene secundare a unor tratamente stomatologice incorect efectuate sau produse prin modificări ale mediului oral de către procese carioase primare. Este necesară şi importantă respectarea condiţiilor terapeutice recomandate în evitarea apariţiilor cariilor secundare, a recidivelor de carii sau a altor complicaţii;
- profilaxia terţiară urmăreşte împiedecarea modificărilor patologice a ţesuturilor vecine generate de migrări dentare prin ab-

senţa punctelor de contact, modificări ce trebuiesc evitate realizînd tratamente precoce şi corecte a leziunilor odontale coronare primare, care să evite apariţia dishomeostaziilor sistemice.

2. PRINCIPIUL CURATIV

Din punct de vedere curativ tratamentul leziunilor odontale coronare se desfăşoară în succesiunea a trei timpi:

- timpul chirurgicale, realizează ablaţia chirurgicală a ţesuturilor odontale alterate, pînă la nivelul ţesuturilor sănătoase. Timpul chirurgical este un act curativ dar şi un act cu valenţe profilactice ce previne apariţia cariilor secundare sau a recidivelor prin îndepărtarea în totalitate a ţesuturilor alterate. Acest timp necesită instrumente speciale odontale cum ar fi instrumentarul de mînă Black şi frezele utilizate la viteze variate;

- timpul medicamentos, constă în realizarea condiţiilor de sterilitate în timpul ablaţiei chirurgicale, prin împiedecarea pătrunderii salivei şi a floriei microbiene în plaga dentinară rezultată. In acelaşi timp se efectuează protecţia plăgii dentinare faţă de mediul extern utilizînd lacurile dentare. Acestea acoperă suprafaţa plăgii dentinare împiedecînd scurgerea limfei prin canaliculele dentinare, protecţia plăgii dentinare evitînd şi contactul cu flora microbiană sau cu alte substanţe nocive ce pot duce la îmbolnăviri ale pulpei dentare. Impregnările plăgilor dentinare cu nitrat de argint (rar utilizat datorită toxicităţii), Tresiolan, preparate pe bază de hidroxid de calciu şi diverse lacuri, asigură o izolare a plăgii dentinare faţă de mediul extern.

  Modalitatea cea mai eficientă de protecţie a plăgii dentinare o constituie mijloacele mecanice, reprezentate de obturaţii provizorii cu eugenat de zinc, cape de protecţie şi coroane de celuloid fixate cu cementuri histofile, etc., acestea fiind menţinute pînă la fixarea definitivă a mijlocului terapeutic;

- timpul restaurativ al tratamentului leziunilor odontale coronare realizează refacerea pierderilor de substanţă prin substitute artificiale. Acest timp recunoaşte două posibilităţi de tratament şi anume: tratamentul de restaurare a lipsei de substanţă prin obturaţii plastice în momentul introducerii în cavităţi, metodă de largă utilizare în odontologie. Această metodă prezintă inconveniente prin imprecizia închiderii marginale, refacerea incorectă a punctului de contact, a morfologiei ocluzale şi a abraziunii rapide a materialului de obturaţie cu indice de abraziune mult mai coborît decît cel al smalţului.

Tratamentul protetic se poate realiza prin trei metode:

Metoda de reconstituire coronară, aplicată în leziuni odontale nu prea întinse în suprafaţă şi profunzime, în care se poate conserva un volum dentinar suficient pentru a asigura rezistenţa, retenţia, stabilitatea microprotezelor realizate sub formă de inlay, onlay sau inlay-onlay.

Inlay-ul este realizat prin turnare în laboratorul de tehnică dentară redînd cu exactitate morfologia dintelui şi a punctului de contact interdentar. In terapia cu obturaţii plastice contactul interdentar nu este redat corect, matricea utilizată conservă o porţiune liberă la nivelul punctului de contact, egală cu grosimea sa. Nerespectarea realizării punctului de contact duce la traumatizarea papilei interdentare şi apariţia parodontopatiilor marginale.

Onlay-ul turnat redă morfologia ocluzală corectă, unghiurile incizale, morfologia suprafeţelor orale şi punctele de contact.Se poate lustrui foarte bine pînă la luciu de oglindă, eliminîndu-se astfel factorii ce favorizează retenţionarea şi formarea plăcii bacteriene.

Inlay-onlay-ul turnat nu necesită sacrificii mari de substanţă dentinară fiind suficiente cavităţi de 2 mm, lăţime şi profunzime. Acest microelement poate fi utilizat atît ca mijloc de agregare cît şi în imobilizarea dinţilor parodontotici, prin aplicarea succesivă în şine de imobilizare.

Reconstituirile protetice sînt executate din materiale de duritate mare (aur platinat), abraziunea microelementelor fiind minimă. Microprotezele, păstrîndu-şi forma şi conservînd închiderea marginală asigură longevitatea tratamentului de reconstituire coronară. Terapia de reconstituire coronară necesită o tehnică precisă clinică şi de laborator executată de o echipă stomatologică competentă.

Metoda acoperirii coronare, constă în aplicarea de microproteze dentare de acoperire, individualizate, care refac morfologia şi funcţia coroanelor naturale. Această metodă este recomandată cînd leziunile odontale coronare sînt profunde, întinse în suprafaţă, iar terapia de reconstituire este ineficientă. Terapia de acoperire necesită prepararea substructurii organice prin deretentivizarea dinţilor. Microprotezele de acoperire respectă principiul curativ în aspectul său biologic cît şi principiul profilactic, împiedecînd contactul agenţilor microbieni cu substanţa dentinară. Microprotezele de acoperire realizează concomitent şi contenţia mijloacelor de reconstituire și a substanței dentare reziduale. Indicațiile terapiei de acoperire sînt foarte largi, datorită realizării unei morfologii coronare corecte, refacerii funcționale a structurilor odontale în condiții ideale.

Metoda substituirii, apelează la microproteze ce substituie în întregime coroana naturală a dintelui. Această metodă este indicată în special cînd urmărim ca acest tip de microproteză să fie utilizat ca element de agregare sau în tratamentul leziunilor odontale coronare care distrug în totalitate coroana dentară sau subminează rezistența mecanică, încît fac nesigură aplicarea altor metode terapeutice. Mijloacele protetice în metoda substituirii sînt reprezentate de coroanele de substituție, care se aplică pe substructura organică preparată. Coroana de substituție prezintă două porțiuni, o porțiune radiculară ce asigură rezistența și agregarea la substructura organică și o porțiune coronară ce reface morfologia și funcțiile coroanei dentare. Acest mijloc protetic de tratament al leziunilor odontale coronare necesită ablația țesuturilor coronare reziduale, devitalizarea dinților și chiar amputarea coronară.

Principiul curativ, în cursul tratamentului gnatoprotetic al leziunilor odontale coronare urmărește următoarele obiective:

- refacerea morfologiei coronare, ce se poate realiza perfect prin toate cele trei metode. Pentru aceasta este indispensabil de a verifica activitatea laboratorului de tehnică dentară, urmărind redarea corectă a convexităților vestibulare, orale, a punctelor de contact și a morfologiei ocluzale;
- refacerea integrității arcadei în ansamblul său prin redarea perfectă a punctelor de contact;
- refacerea funcțiilor pierdute prin reabilitarea suprafețelor de masticație, asigurînd contactele ocluzale echilibrate, realizarea tipului de ocluzie individualizat, refacerea fețelor vestibulare ale dinților în condiții de morfologie normală cu redarea caracteristicilor individuale pentru dinții frontali, realizîndu-se și o refacere integrală a funcției fizionomice și fonetice corecte. Refacerea fizionomică se realizează cu microproteze metalo-acrilice sau metalo-ceramice ce permit modelarea unei morfologii individualizate, realizarea unor fisuri, pete de culoare, șanțuri iar utilizarea materialelor composite polimerizate în cuptoare cu ultraviolete permit o refacere fizionomică rapidă și perfectă. Funcția fonetică este restabilită prin modelajul corect al fețelor orale și prin redarea înălțimii corespunzătoare a coroanelor dentare, asigurîndu-se

condiţiile de articulare fonetică corectă;

- tratamentul gnatoprotetic prin microproteze trebuie să conserve relaţiile mandibulo-craniene corecte, să realizeze repoziţionarea normală a mandibulei faţă de craniu atunci cînd leziunile odonto-coronare au dus la modificarea ei. Repoziţionarea mandibulo-craniană se poate realiza prin dimensionarea etajului inferior al feţei, aşezarea mandibulei în poziţie centrică faţă de craniu aducînd mandibula pe linia mediană în cazurile cu laterodeviaţie.

Toate aceste obiective şi condiţii de realizare a tratamentului gnatoprotetic asigură şi stimulează funcţia de automenţinere în condiţii optime la nivelul sistemului stomatognat.

3. PRINCIPIUL BIOLOGIC

In cadrul tratamentului leziunilor odontale coronare trebuie instituită o atitudine protectivă asupra ţesuturilor dentare în prepararea substructurii organice. Prepararea substructurii organice se realizează cu instrumentar rotativ la viteze variate. Vitezele utilizate pot fi viteze mici (3ooo-2o.ooo turaţii/minut), viteze medii (2o.ooo-loo.ooo turaţii/minut) şi viteze foarte ridicate (4oo.ooo-5oo.ooo turaţii/minut), utilizate în tehnici stomatologice ce apelează la turbinele dentare. Preparările cu viteze mari (high speed) realizează preparări rapide ale substructurii organice, fiind bine tolerate de bolnav, dar aceste tehnici trebuiesc utilizate în indicaţii precise. Utilizarea turaţiilor înalte produce intrarea în stare de rezonanţă a substanţei dure dentare, putînd genera fisuri adeseori invizibile. Aceste fisuri pot duce la efecte tardive imprevizibile sau la fracturi imediate a dintelui în momentul preparării. Vitezele mari nu sînt indicate în prepararea substructurilor organice cu pereţi subţiri, a vîrfurilor cuspidiene, a unghiurilor incizale sau a dinţilor devitali.

Datorită forţelor de frecare dintre freză şi substanţa dentară se produce căldură, fiind necesară o răcire permanentă prin proiectarea unui jet de apă şi aer pe suprafaţa preparată cît şi pe freza dentară. Prepararea fără răcire cu aer şi apă, produce uscarea (desicarea) substanţei dentare, generînd fenomenul de aspiraţie odontoblastică. Canaliculele dentinare conţin fibrele lui Tomes cu substanţă vîscoasă protoplasmatică şi limfă dentinară. In urma uscării şi golirii canaliculelor dentinare la partea superioară, apare fenomenul de capilaritate, protoplasma odontoblastului este atrasă spre exterior, odontoblastul fiind proiectat la peretele camerei pulpare. Aspiraţia şi căldura degajată prin frezaj generează traumatizarea odontoblastului şi apariţia durerii odontale. Aceste modificări ale odontoblaştilor vor genera mai tîrziu pulpite.

Pentru protecţia ţesuturilor nobile dentare prepararea substructurii organice trebuie să se extindă în suprafaţă şi în profunzime atît cît este necesar, realizîndu-se economie de substanţă dentară. Prepararea trebuie să fie individualizată la forma dintelui, la forma cavităţilor, la întinderea camerei pulpare. Respectarea principiului biologic impune adaptarea preparărilor substructurilor organice la forma dinţilor, aceştia prezentînd însă morfologii variate. Morfologia coronară a dinţilor este extrem de variată şi prepararea va fi diferită în raport de locul pe care îl ocupă pe arcadă.

Dinţii frontali au formă piramidală, cu patru feţe, dinţii laterali (premolarii şi molarii) au formă paralelipipedică cu cinci feţe. Pentru individualizarea preparării substructurilor organice la forma dentară este necesară cunoaşterea indicilor coronari.

Indicele mezio-distal, reprezintă diferenţa dintre diametrul coroanei măsurată la nivelul punctelor de contact şi diametrul coroanei la nivelul coletului. Acest indice se determină prin măsurători cu un compas, avînd valori diferite de la dinte la dinte, de la individ la individ. Valorile medii ale indicelui mezio-distal pentru dinţii frontali sînt următoarele:

- incisivul central maxilar = 2 mm;
- incisivul lateral maxilar = 1 - 1,5 mm;
- caninul maxilar = 1 - 3 mm.

Aplicarea coroanelor de înveliş la dinţii frontali necesită deretentivizări ale feţelor proximale cu atît mai mari cu cît valoarea indicelui mezio-distal este mai mare (fig.nr.33). Trebuie evitate preparările inutile, conicizarea exagerată care sacrifică o cantitate mare de substanţă nobilă dentară. Dinţii frontali mandibulari vor necesita deretentivizări cu sacrificiu mai mic de substanţă nobilă dentară avînd indicii mezio-distali mai reduşi ca a dinţilor maxilari.

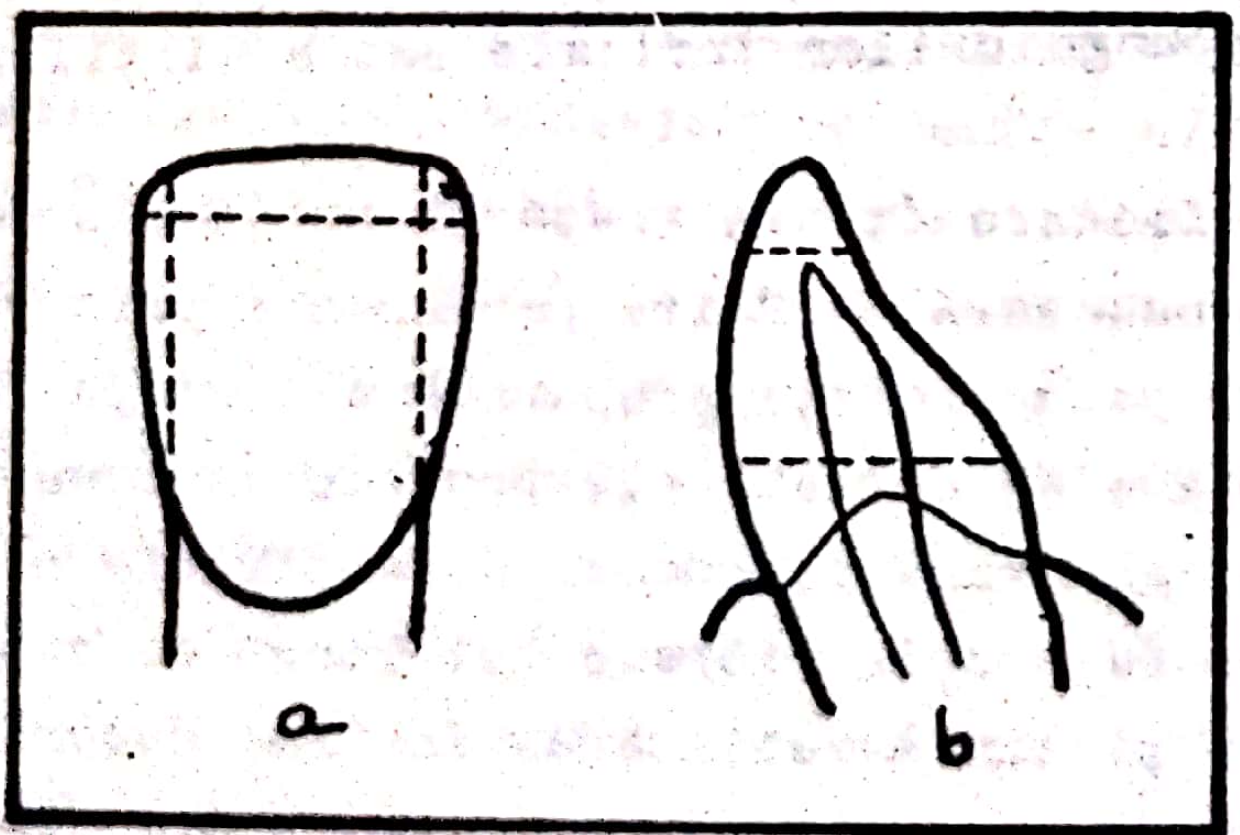

Fig.nr.33 a şi b

Indicele vestibulo-oral se determină prin măsurători coronare la nivelul coletului şi în 1/3 incizală a coroanei dentare (fig.nr. 33 b). Respectarea indicelui vestibulo-oral al coroanelor dentare va evita sacrificarea inutilă a porţiunii cingulare, care trebuie menajată, aceasta contribuind la retenţia microprotezei. In acest fel prepararea substructurii organice va urmări configuraţia dentară. Există situaţii în care incisivii centrali şi laterali prezintă un diametru mic vestibulo-oral în zona incizală unde în urma preparării substructurii organice vor rezulta margini incizale subţiri, ascuţite, nerezistente ce se pot fractura uşor. In aceste situaţii terapia trebuie adaptată indicelui vestibulo-oral mic. Se realizează devitalizarea dintelui şi aplicarea unei reconstituiri atunci cînd evaluăm posibilitatea fracturării marginilor incizale a substructurilor dentare preparate.

Curbura sagitală a coroanei, dictează o anumită preparare. Curbura în sens sagital a coroanei dentare poate fi accentuată, medie sau redusă. Substructura organică preparată trebuie să aibă forma neretentivă a coroanei naturale, cu respectarea curburii sagitale evitînd eroarea preparării plane în sens axial la dinţii cu o curbură sagitală exagerată, fapt ce ar duce la un sacrificiu mare de substanţă dentinară (fig.nr.34 a).

Curbura transversală a feţei vestibulare şi orale a dintedintelui trebuie şi ea respectată în prepararea substructurii organice. O preparare plană şi neegală duce la o sacrificare inutilă de dentină, obligînd extinderea microprotezei înafara conturului coronar (fig.nr. 34 b).

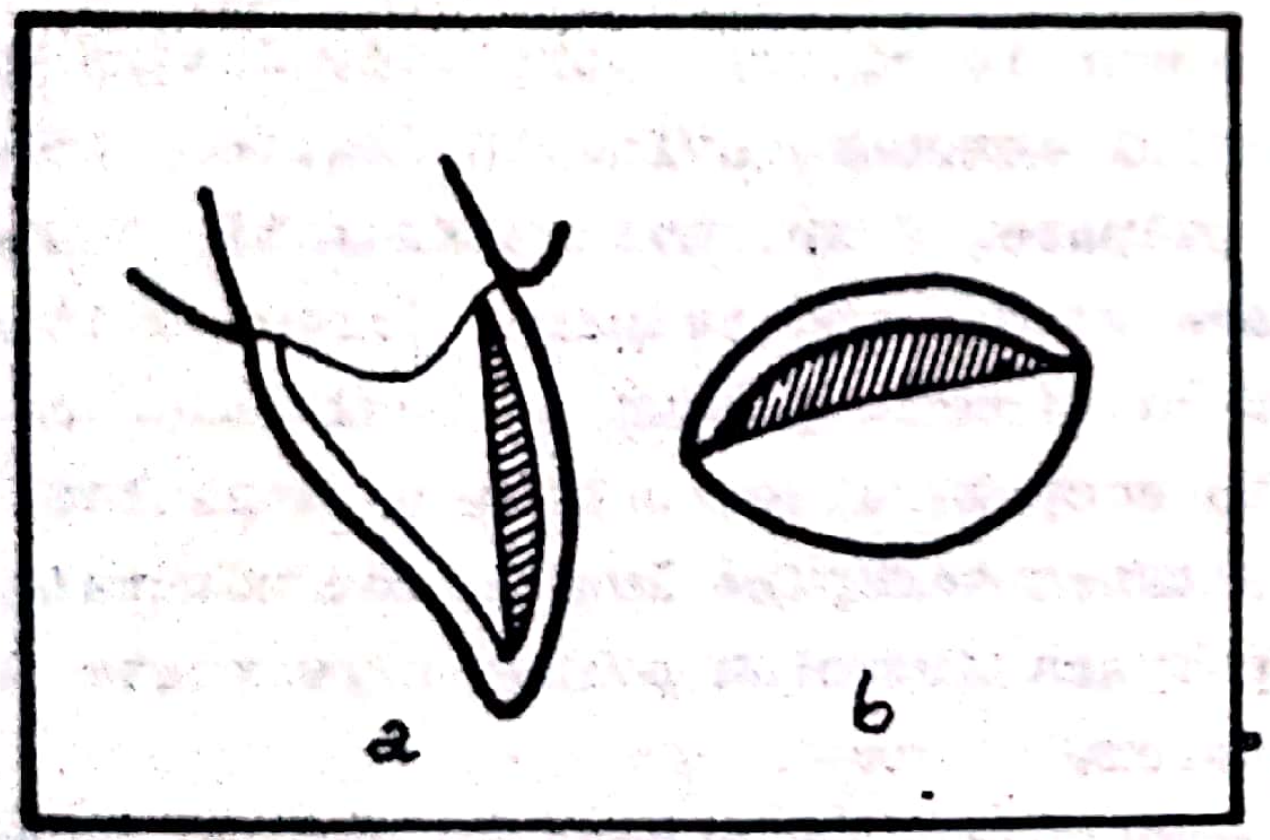

Fig.nr.34 a şi b

Unghiurile coronare trebuiesc respectate în momentul preparării substructurii organice. Unghiurile rotunjite ale dinţilor naturali permit curburi ale preparaţiei, iar unghiurile ascuţite permit realizarea angulaţiilor pe substructurile preparate. Din punct de vedere mecanic unghiurile rotunjite sînt mai rezistente, dispersînd uşor forţele, pe cînd unghiurile ascuţite favorizează fracturarea substructurilor organice.

Secţiunea la colet are o formă variată în raport cu dintele preparat, Este triunghiulară, cu unghiuri rotunjite pentru incisivul central, ovalară pentru incisivul lateral şi cu un aspect intermediar la nivelul caninului. Forma secţiunii la colet trebuie respectată în timpul preparării substructurii organice. Astfel se evită erorile de preparare prin nerespectarea unghiurilor, ce va duce la un sacrificiu inutil de substanţă. Realizarea pragurilor la fel de largi pe toate feţele dintelui atunci cînd se prepară substructura organică pentru coroana Jacket, va duce la un sacrificiu mare de substanţă dennară, grosimea mică a preparaţiei rezultate va diminua rezistenţa dintelui. Pentru a evita astfel de erori se pot realiza praguri mai largi pe feţele vestibulare şi praguri reduse sau pierdute pe feţele proximale ale dinţilor (fig.nr.35)

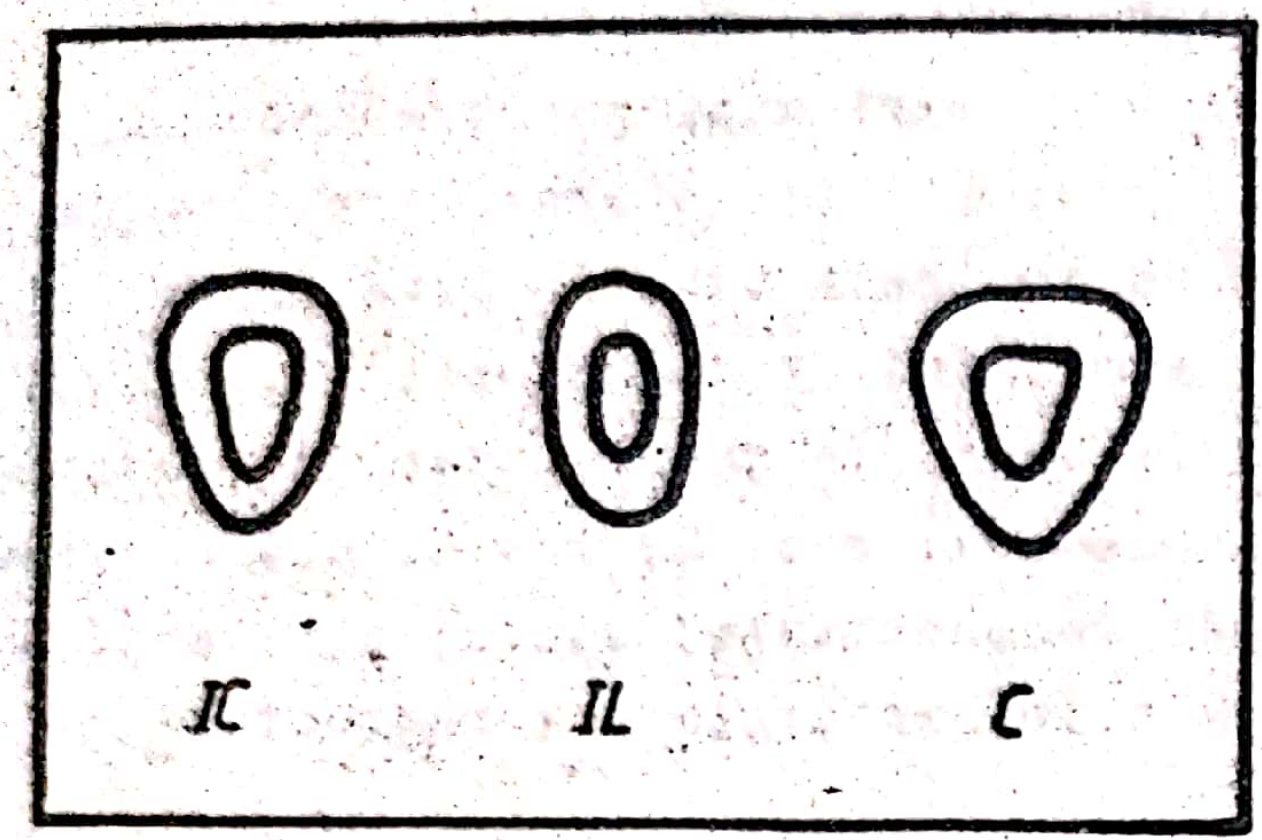

Fig.nr.35

Volumul şi forma camerei pulpare, este un indice ce poate contraindica aplicarea anumitor microproteze. Volumul şi forma camerei pulpare se pot observa pe radiografii retro-dento-alveolare, punîndu-se în evidenţă eventualele particularităţi morfologice cum ar fi retractarea sau mărirea de volum în diverse porţiuni. Camera pulpară are în general forma conturului coronar, avînd în dreptul vîrfurilor cuspidiene prelungirile pulpare, fiind mai retractată la nivelul cingulumului. Volumul mare al camerei pulpare, impune evitarea terapiei prin microproteze la tineri, precum şi realizarea de puţuri dentinare parapulpare în scopul retenţionării suplimentare a mijloacelor terapeutice. Necesitatea terapiei leziunilor odontale coronare la dinţii cu cameră pulpară şi volum pulpar mare poate impune uneori devitalizarea dintelui.

Rădăcina şi canalul radicular, utilizată ca mijloc de retenţie la coroanele de substituţie în reconstituiri metalice turnate şi la alte mijloace protetice prezintă o serie de caracteristici, privind lungimea, lărgimea şi curbura. Dinţii cu rădăcini scurte consecutive iradierilor accidentale sau terapeutice, vor fi expulzaţi de pe arcadă, nefiind indicată aplicarea pe astfel de dinţi de reconstituiri pretenţioase. Curbura radiculară accentuată poate influenţa retenţia microprotezei prin reducerea suprafeţei de agregare.

In zonele laterale dinţii premolari sînt dinţi cuboizi,decuspidaţi, prezentînd uneori indicele mezio-distal foarte mare la premolarii globuloşi necesitînd un sacrificiu mare de substanţă dentară în vederea deretentivizării.

Secţiunea la colet a premolarilor este sub formă de pişcot (fig.nr.36 a) fiind necesară respectarea acestui detaliu morfologic şi evitarea de erori prin prepararea ovalară. Aceşti dinţi datorită cuspizilor înalţi prezintă tendinţă la fractură. Inlay-ul sau onlay-ul trebuie extins pe ambii cuspizi în vederea protecţiei lor. Dinţii molari prezintă diametre mezio-distale variate. Prepararea substructurii organice la aceşti dinţi presupune uneori un sacrificiu destul de mare de substanţă dentară, datorită indicilor mezio-distali şi vestibulo-orali crescuţi. Suprafaţa de secţiune a molarilor superiori la nivelul coletului are aspectul de treflă (fig.36 b), iar la molarii mandibulari forma de secţiune la colet este de pişcot cu axul mare mezio-distal (fig.nr.36 c.), prepararea la colet a acestor dinţi necesitînd conservarea acestor forme şi evitarea erorii de preparare ovalară. In urma recesiunii parodontale naturale sau patologice pot apare şanţuri interradiculare vizibile ce obligă la o preparaţie trilobată a substructurii organice. Agregarea radiculară la nivelul molarilor şi premolarilor, impune ancorajul obligator de cel puţin două canale radiculare. La molarii maxilari, canalul palatinal şi unul din cele două canale vestibulare vor fi utilizate, iar la molarii mandibulari canalul distal şi unul din cele două canale meziale vor fi ocupate prin pivouri radiculare.

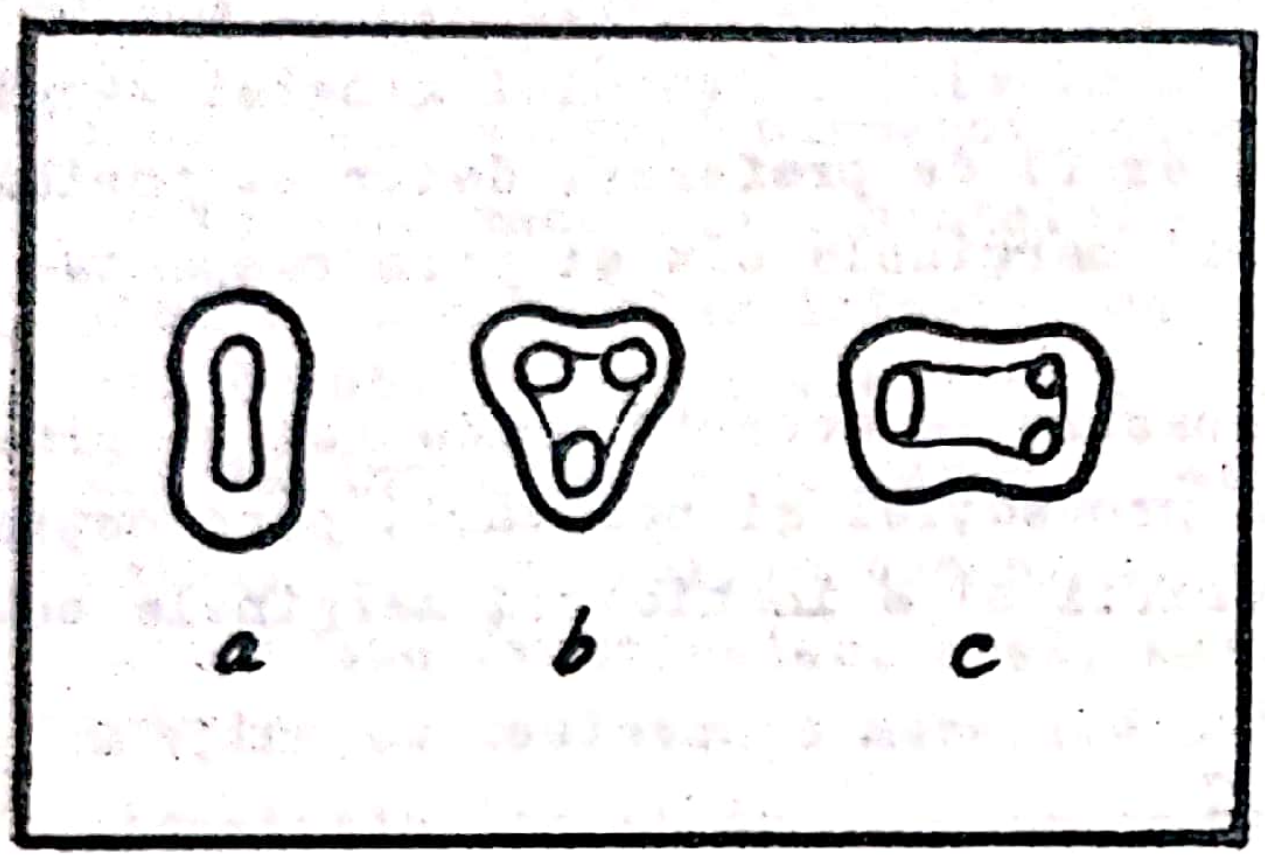

Fig.nr.36 a,b,c,

In cursul preparării substructurilor organice se va avea în vedere şi protecţia ţesuturilor vecine, evitarea deschiderii camerei pulpare utilizînd viteze mici şi medii în cadrul unor preparări economicoase. Lezarea dinţilor vecini se produce în urma manipulării neadecvate a instrumentarului abraziv şi apare în special în zona punctului de contact. In scopul desfiinţării punctului de contact şi protecţiei dinţilor vecini putem utiliza firul de mătase, dispozitivul Ivory sau prepararea prin tehnica slice-cut, cînd punctele de contact sînt foarte strînse. In cursul preparărilor substructurilor organice se va realiza protecţia obrajilor, buzelor, a limbii, menajarea parodonţiului marginal şi a papilei interdentare.

Clasic în preparările pentru terapia de acoperire se foloseşte prepararea la colet subgingivală. Raţiunea este că contactul în această zonă dintre microproteză şi substructura organică ar împiedica formarea cariilor dentare fapt neconfirmat şi nejustificat în realitate. Prepararea juxta-gingivală plasează contactul dintre microproteză şi substructura organică la nivelul conturului gingiei marginale. Prepararea supra-gingivală, ar fi de preferat, datorită posibilităţilor de control ale închiderii marginale cît şi prin respectarea conturului coronar.

In concepţia clinicii noastre se acceptă orice fel de preparare la colet, dar cu obligaţia protecţiei şi nelezării parodonţiului în timpul preparării, a acoperirii şi a închiderii marginale corecte la nivelul preparaţiei.

4. PRINCIPIUL BIOMECANIC

Tratamentul leziunilor odontale coronare impune cunoaşterea în concepere şi realizare a microprotezelor, a aspectelor biomecanice.

a. Rezistenţa mecanică

Referitor la acest aspect principiul biomecanic ia în consideraţie atît rezistenţa mecanică a materialelor cît şi a substructurii dentare.

Rezistenţa mecanică a materialelor din care se realizează microprotezele trebuie să asigure stabilitatea restauraţiei în timp. Aspectul mecanic se referă la rezistenţa materialelor, a aliajelor nobile, seminobile şi nenobile, cu proprietăţile lor de rezistenţă la rupere şi abraziune.

Rezistenţa la rupere este asigurată de aliajele metalice dentare a căror grosime trebuie să fie mai mare de o,3 mm. pentru realizarea acestei calităţi după turnare.

Rezistenţa la abraziune este variată în funcţie de materialul utilizat. Este crescută pentru aliajele aur-platină şi redusă pentru materialele acrilice. Aliajele ceramo-metalice prezintă o rezistenţă ridicată la abraziune, depăşind rezistenţa de abraziune a smalţului, ceea ce ar putea determina modificarea morfologică a dinţilor antagonişti.

In vederea asigurării unei rezistenţe optime la rupere şi abraziune este necesară realizarea unor tratamente termice a microprotezelor şi evitarea contactului ocluzal a materialelor cu rezistenţă mică la rupere şi abraziune cum ar fi acrilatele.

In reconstituirile dentare cu un anumit tip de material la dinţii antagonişti, microprotezele se vor realiza din acelaşi material pentru a evita diferenţele de rezistenţă la rupere şi abraziune.

Rezistenţa mecanică a substructurii organice la solicitările microprotezelor trebuie bine asigurată. Dintele este protejat de smalţ care asigură coroanei dentare o rezistenţă suficientă în timp. Rezistenţa mecanică a dintelui este mare la dinţii vitali, ei prezentînd o anumită elasticitate, ce diminuă la dinţii devitali care devin friabili. Prepararea substructurii organice trebuie astfel realizată încît să se conserve o rezistenţă mecanică suficientă a dintelui. In preparările exagerate la nivelul premolarilor, cu praguri accentuate (vestibular, oral, mezial şi distal), va rezulta un bont subţire cu rezistenţă mecanică scăzută ce poate fi fracturat uşor. In situaţiile limită în care prepararea substructurii organice subminează rezistenţa mecanică a dintelui se vor lua măsuri de armare prin reconstituiri metalice. In realizarea cavităţilor pentru incrustaţii uneori pereţii vestibulari şi orali rămîn prea subţiri, nerezistenţi predispuşi la fracturare. In această situaţie se impune scurtarea înălţimii şi acoperirea lor cu platouri ocluzale metalice. La coroanele de substituţie, prepararea substructurilor organice se va adapta formei canalului radicular, realizîndu-se forma conică, prepararea cilindrică subminînd rezistenţa la nivelul unghiurilor (fig.37)

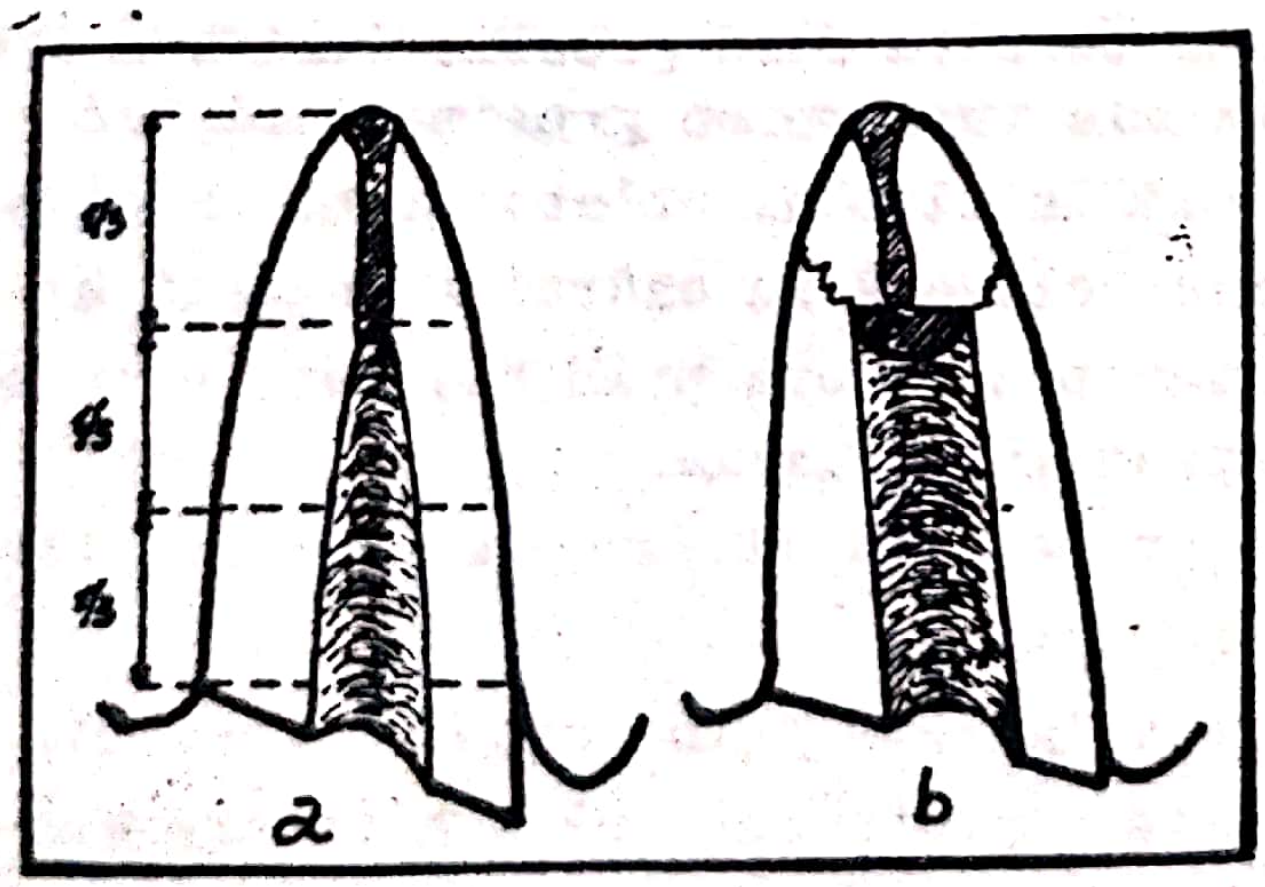

Fig.nr.37

b. Rapoartele dintre microproteză şi substructura organică pun în discuţie mai multe elemente.

Axul de inserţie, reprezintă un element ce condiţionează concepţia şi realizarea microprotezei. Acesta reprezintă traiectoria parcursă de microproteză de la primul contact pînă la perfecta sa adaptare pe substructura organică. Axa de inserţie a microprotezelor trebuie să fie unică, existenţa unor axe multiple nerealizînd condiţiile optime de stabilitate şi retenţie pe substructura organică. Inserţia microprotezelor trebuie să se realizeze pe un ax liniar, pe direcţie în principal ocluzo-radiculară. Excepţional la incrustaţiile ce tratează cavităţi de cl.III-a, a IV-a şi a V-a se pot realiza inserţii pe axe laterale vestibulare sau orale. Direcţia ocluzo-radiculară a axului de inserţie determină o fixare şi o stabilizare a microprotezei pe substructura organică şi sub acţiunea forţelor de masticaţie. Cu cît axa de inserţie este mai lungă cu atît stabilitatea microprotezei este mai bună, luînd în considerație faptul că pentru dezinserţie trebuie parcurs drumul invers.

Agregarea reprezintă raportul de contact dintre microproteză şi substructura organică preparată. Aceasta se poate realiza prin mai multe modalităţi:

- agregare coronară extrinsecă (extratisulară) care realizează contactul microprotezei pe conturul exterior al dintelui preparat, utilizată în terapia de acoperire;
- agregarea coronară intrinsecă (intratisulară) care realizează penetrarea şi contactul microprotezei în interiorul dintelui preparat şi se utilizează în terapia de reconstituire;
- agregarea dentinară care se realizează prin puţuri dentinare;
- agregarea pulpară care poate fi utilizată în stabilizarea microprotezelor la nivel molar dar şi în zona frontală;
- agregarea radiculară, care este realizată prin pivot radicular fixat la nivelul canalului radicular.

In cazul agregării extrinseci, coronare, contactul cu coroana de înveliş este variat. Coroana turnată fără grosime dirijată are o agregare coronară totală. Coroanele turnate cu grosime dirijată prezintă agregare coronară parţială la nivelul coletului şi la nivelul suprafeţei ocluzale. Agregarea ocluzală în cadrul agregării extrinseci coronare, se poate realiza punctiform prin "pinteni ocluzali" sau prin contact pe toată suprafaţa ocluzală.

Retenţia microprotezelor rezultă din sumarea tuturor factorilor ce se opun dezinserţiei acestora.

Forţa de retenţie este asigurată prin forţa de frecare între substanţa dentinară preparată şi faţa internă a microprotezelor. Ea poate fi influenţată de următorii factori:

- întinderea suprafeţelor de contact, care este direct proporţională cu forţa de frecare. Cu cît suprafaţa de contact este mai mare cu atît retenţia este mai bună. Coroana turnată fără grosime dirijată prezintă retenţia cea mai bună datorită contactului coronar total;

- poziţia suprafeţelor de contact raportată la axul de inserţie arată că suprafeţele perpendiculare pe acest ax sînt nefavorabile retenţiei. Forţele de frecare se realizează pe suprafeţele verticale ce au aceeaşi direcţie cu axul de inserţie, aceste forţe opunîndu-se dezinserţiei. Suprafeţele perpendiculare pe axul de inserţie nu pot participa la realizarea retenţiei microprotezelor în momentul dezinserţiei de pe substructura organică;
- coeficientul de rezistenţă la abraziune al feţelor de contact, influenţează forţa de frecare. Suprafeţele ce se abrazează uşor permit dezinserţia rapidă a microprotezei prin anularea asperităţilor existente pe substructura organică şi pe faţa internă a microprotezei;
- starea de suprafaţă a feţelor ce vin în contact realizează şi ea condiţii de retenţie a microprotezei. Feţele de contact sînt reprezentate de suprafeţele interne ale microprotezelor şi suprafeţele substructurii organice preparate. După prepararea substructurii organice, suprafaţa dentinară prezintă neregularităţi microscopice ce trebuiesc conservate, finisarea preparaţiei trebuind să urmărească planarea asperităţilor şi nu realizarea unei lustruiri perfecte. Din acelaşi motiv nu se lustrueşte nici microproteza pe suprafeţele interne, pentru ca contactul dintre suprafeţele neregulate să genereze forţe de frecare, asigurîndu-se stabilitatea microelementului. Uneori se impune, ca atunci cînd microprotezele prezintă suprafeţe de contact cu substructura organică netede, rezultate în urma procesului tehnologic, să se realizeze asprirea acestor suprafeţe cu material abraziv în vederea realizării unei retenţii superioare;
- paralelismul suprafeţelor verticale dă retenţia maximă a microprotezelor. Datorită dificultăţilor de inserţie şi dezinserţie în urma realizării paralelismului riguros, este permisă o înclinare de maximum 5° prin convergenţă spre ocluzal a feţelor laterale ale substructurilor organice preparate. Incrustaţiile vor prezenta pereţii cavităţilor divergenţi spre ocluzal într-un unghi de maximum 5°. In prepararea substructurilor organice se vor evita conicizările exagerate ce micşorează forţa de retenţie a microprotezei pe cîmpul protetic;
- înălţimea suprafeţelor verticale reprezintă o problemă principală pentru retenţia microprotezelor. Inălţimea minimă pentru

cavitățile de incrustație este de 2mm, considerată suficientă și în cazul preparațiilor pentru coroana de înveliș. In preparările substructurii organice din care rezultă bonturi prea scurte sau cavități de profunzime mică, retenția se poate ameliora prin elemente suplimentare de retenție sub formă de praguri, pivouri radiculare sau pivouri dentinare;

- în cursul exercitării funcției sistemului stomatognat și a solicitărilor microprotezei pe cîmpul protetic, microproteza nu poate fi reținută pe cîmpul protetic numai de forța de retenție primară fiind necesară folosirea unor elemente de retenție secundară sub formă de adezivi cum ar fi cementul dentar (fig.nr.38). Cementul dentar realizează adeziunea la suprafața dentinară și la peretele microprotezei. In urma prizei acesta ocupă spațiile retentive dintre cele două suprafețe de contact ce au aspect rugos, realizînd o retenție suplimentară prin microclavetare care se va opune dezinserției microprotezei de pe substructura organică preparată.

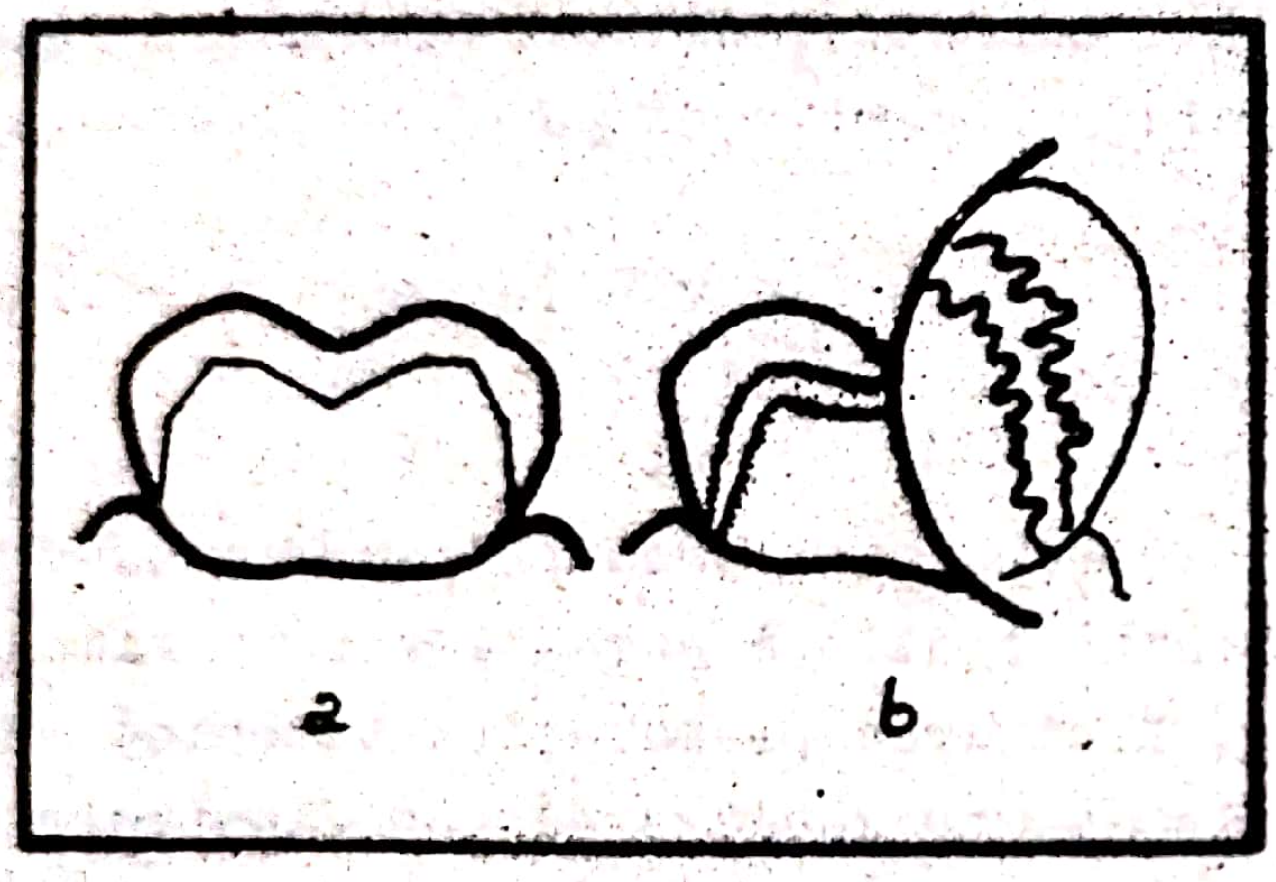

Fig.nr.38

Stabilitatea microprotezei pe substructura organică trebuie prefigurată încă din faza preparării dintelui. Stabilitatea depinde de calitățile retentive ale substructurii organice preparate și a microprotezei, dar acest lucru nu este suficient. Pentru a realiza cavități retentive, substructura organică trebuie să aibă un raport corespunzător între înălțime și diametrul orizontal. Atunci cînd substructura organică este înaltă, retenția devine corespunzătoare. Această valoare nu trebuie considerată ca o valoare intrinsecă ci trebuie raportată la celelalte dimensiuni ale dintelui. Diametrul mezio-distal mare raportat la o înălțime mică nu prezintă condiții favorabile pentru stabilitate. Mișcarea de rotație pe care o induc forțele de masticație este anulată prin înălțimea suprafețelor verticale. Dacă pe unul din cuspizi cade o forță de masticație, aceasta va induce bascularea microprotezei ce se va deplasa de-a lungul rezultantei. Punctul de basculare este plasat la nivelul coletului în zona unde se sprijină microproteza. Luînd în considerație o preparație a substructurii organice cu pereți înalți, verticală, acoperită de o microproteză de înveliș sensurile deplasării microprotezei pe substructura organică vor fi următoarele:

- punctul A este punctul unde se aplică forța masticatorie

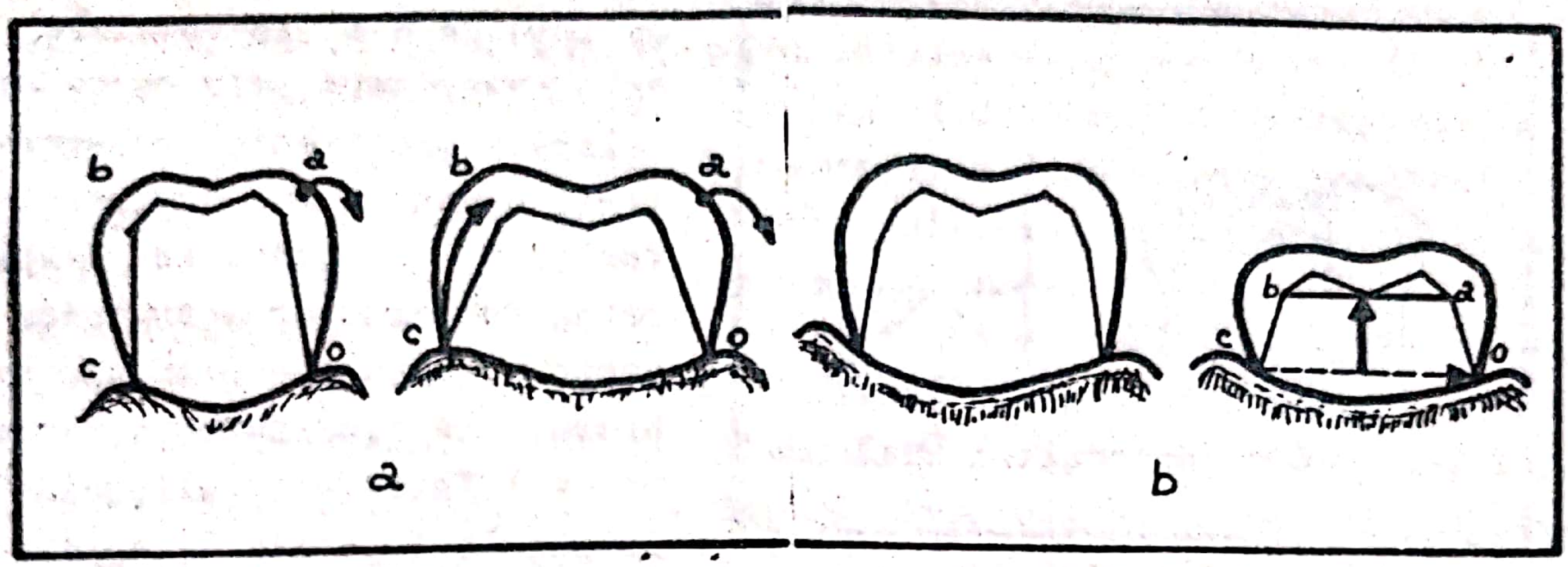

Fig.nr.39 a și b

și care determină bascularea (fig.nr.39a), suprafața dentinară corespunzătoare acestui punct nu se opune rotației, favorizînd răsturnarea. Punctul B plasat pe coroană opus punctului A în zona respectivă mișcării de rotație nu prezintă nici un obstacol. Mergînd din punctul B spre punctul C de la nivelul coletului toate punctele peretelui dentinar se vor opune rotației microprotezei. In cazul preparării unei substructuri organice cu pereți convergenți spre ocluzal (fig.nr.39 b), constatăm că punctul O constituie punctul de rotație, punctele A și B se rotesc fără dificulate, acestora neopunîndu-se peretele dentinar, punctul C deplasîndu-se de-a lungul suprafeței preparate convergent realizează rotația. Pentru a obține calități de stabilitate a microprotezelor pe substructura organică este necesar să se conserve un raport optim dintre diametrul vertical și diametrul orizontal al substructurii organice preparate. Cînd înălțimea substructurii organice preparate este mică trebuiesc realizate suprafețe verticale laterale cît mai paralele, cu cît crește înălțimea se pot admite realizări convergente ale pereților verticali. In practică există situații în care sîntem obligați la preparări convergente. In aceste condiții se vor creea în substructurile organice o serie de mijloace suplimentare de stabilizare sub formă de puțuri dentinare, praguri bine exprimate, praguri cu angulație internă (fig.nr.4o) prin realizarea unui unghi ascuțit. La nivelul pragului în care OB OA încît mișcarea de rotație se blochează în peretele vertical dentinar preparat. Bizotarea externă la pragurile cu angulație internă poate anula eficiența de stabilitate a lui OB;

- mișcările de rotație ale microprotezelor apar foarte frecvent şi conduc la decimentări în urma destabilizării raportului microproteză - substructură organică.

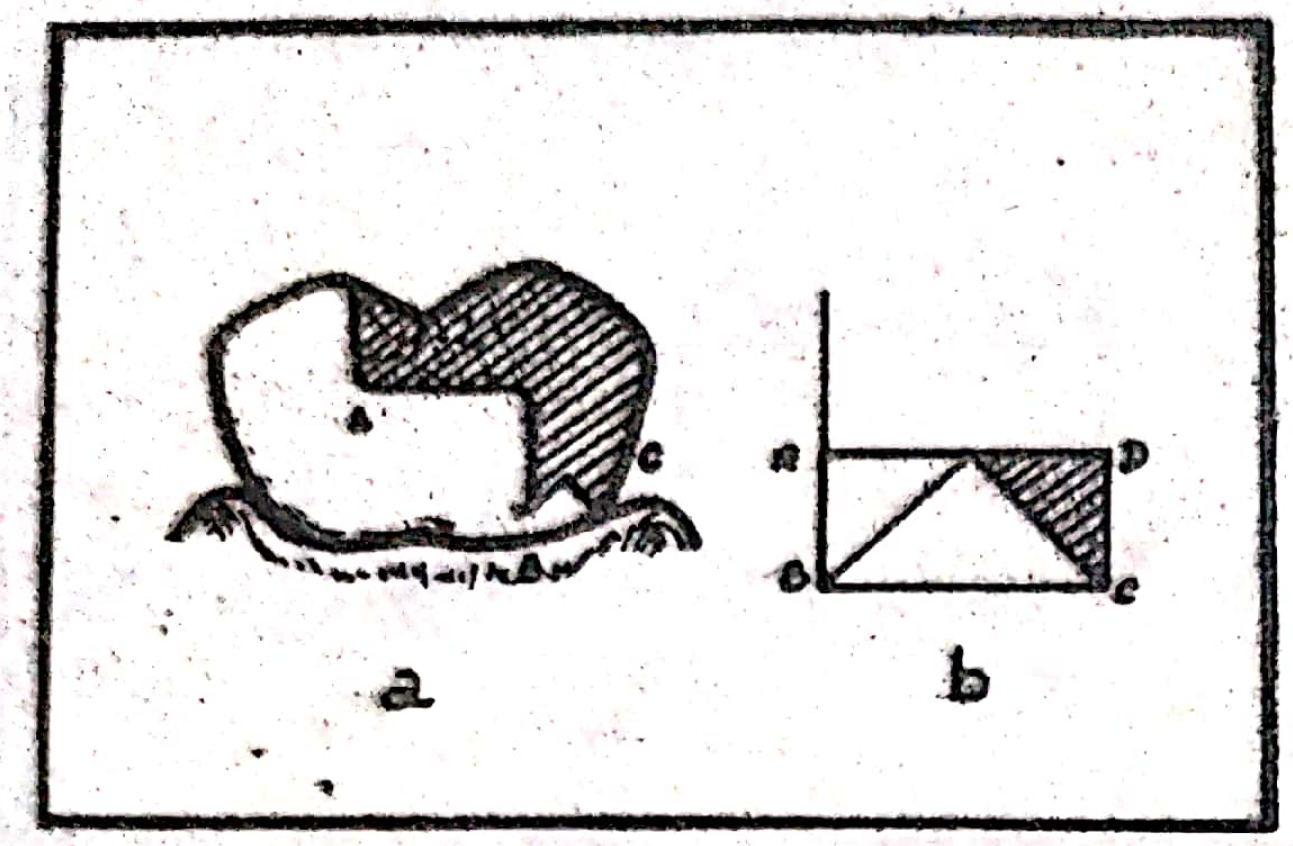

Fig.nr.40

In prepararea cavităţilor de cl.I-a (fig.nr.41), mişcarea de rotaţie a microprotezelor este favorizată prin forma circulară a preparaţiei substructurii organice sub acţiunea forţelor de masticaţie. Prepararea substructurii organice pentru cavităţile ocluzale nu trebuie să aibă forma circulară ci o formă uşor elipsoidală. In zonele laterale la molari prezenţa şanţurilor intercuspidiene permite o preparare cruciformă sau în treflă a cavităţii.La coroanele de înveliş tendinţele de rotaţie apar în urma preparării incorecte a conturului cervical, nerespectîndu-se forma secţiunii la colet a dintelui. Incisivii centrali au forma secţiunii la colet triunghiulară cu unghiuri rotunjite.

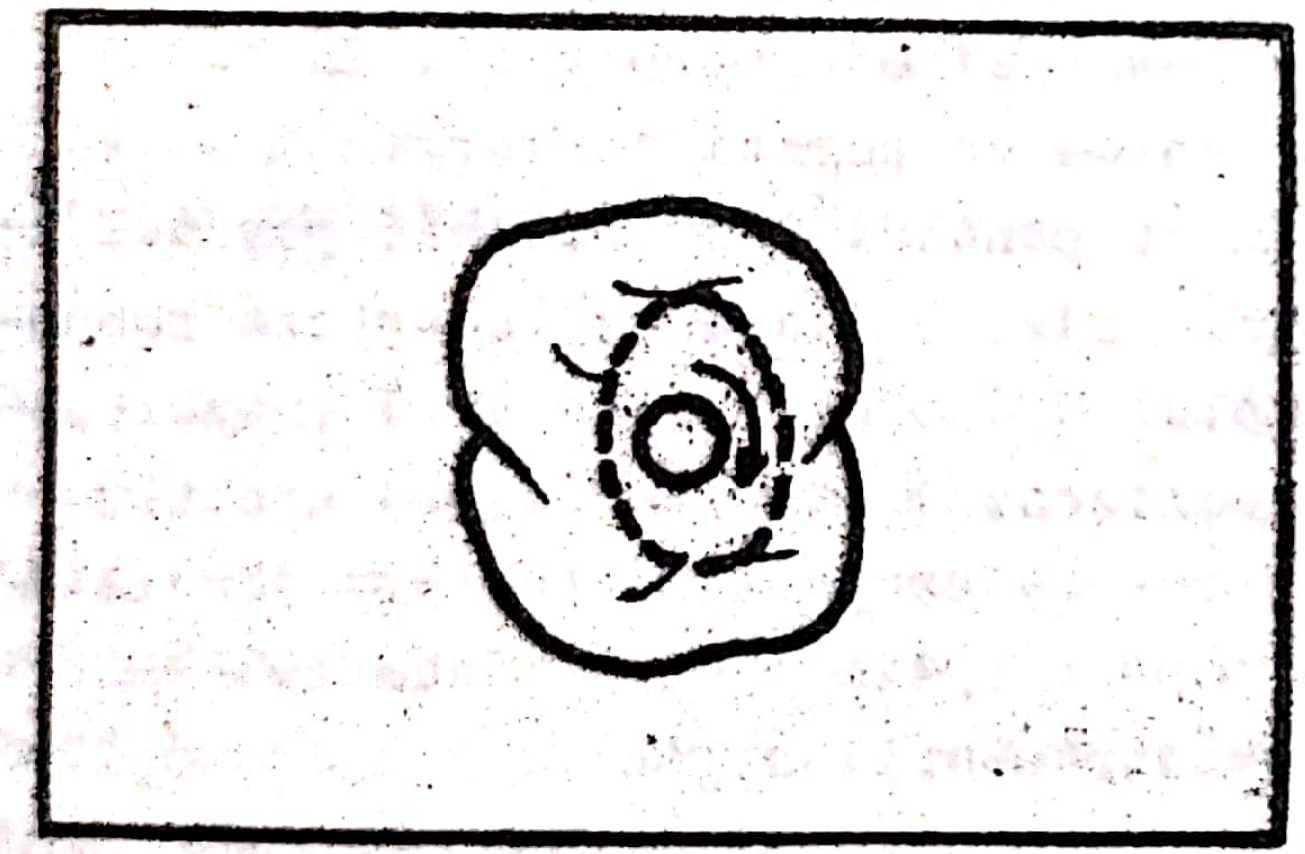

Fig.nr.41

Forma ovalară este caracteristică incisivilor laterali şi premolarilor maxilari, forma de treflă este caracteristică la molarii maxilari, iar forma de pişcot la premolari şi la molarii mandibulari. Există tendinţa preparărilor circulare la nivelul coletului dentar. Prepararea care nu respectă forma de secţiune la colet a dintelui, sacrifică substanţă dentară inutilă favorizînd rotaţia microprotezei. Eroarea este frecventă la nivelul caninului,dinte voluminos cu condiţii de stabilizare bună. In urma preparărilor circulare la nivelul coletului se vor creea condiţii de instabilitate între microproteză şi substructură organică preparată incorect. La molari, volumul coronar asigură o retenţie primară suficientă. Atunci cînd prepararea la colet circulară este impusă de condiţii clinice sau este realizată printr-o eroare, este necesar să luăm măsuri suplimentare de blocare a mişcării de rotaţie. Se pot practica pe fețele vestibulare și orale ale molarilor și pe fețele proximale la premolari, șanțuri verticale neretentive ce realizează pe substructură blocări ale rotației, asigurînd o retenție bună și un ax de inserție unic. Coroanele de substituție pot realiza mișcarea de rotație în urma desființării prin amputare a coroanei dentare, agregarea realizîndu-se radicular. Este necesară respectarea în preparare, a secțiunii la colet a dintelui respectiv pentru evitarea decementărilor. Ca mijloace suplimentare de stabilizare se pot realiza colerete metalice ce urmăresc suprafața de secțiune radiculară. In același scop se prepară lăcașul radicular în formă ovalară, chiar dacă secțiunea la colet este circulară, cu riscul diminuării rezistenței rădăcinii. Pentru evitarea fracturării și rotației pivoului, se va prepara lăcașul circular, realizîndu-se și puțuri dentinare paralele cu lăcașul radicular în scopul blocării mișcării de rotație a microprotezei(fig.41).

Deformarea definitivă sau temporară reprezintă un alt element care favorizează destabilizarea microprotezelor în raport cu substructura organică. Deformările definitive apar frecvent la nivelul treptei ocluzale a incrustațiilor turnate. Incrustațiile care au axul mezio-distal foarte mare în raport cu axul vestibulo-oral, determină îndoirea extremităților în urma solicitărilor masticatorii puternice la nivelul istmului urmat de dislocarea ei în cavitate. Defprmările temporare se pot produce în urma fenomenelor de dilatație sau contracție a microprotezelor ce suportă temperaturi variate producînd destabilizarea rapoartelor dintre microproteză și substructura organică urmate în cele din urmă de dislocarea lor.

5. PRINCIPIUL CONSERVARII HOMEOSTAZIEI SISTEMULUI STOMATOGNAT

In orice tratament protetic apare necesitatea conservării și reabilitării homeostaziei sistemului stomatognat care poate fi grav afectată în leziunile odontale coronare.

Un rol important în asigurarea homeostaziei sistemului stomatognat îl are coroana dentară prin morfologia sa. Convexitățile vestibulare și orale exercită o acțiune protectoare a parodonțiului marginal. Cînd acestea sînt afectate prin leziuni odontale coronare sau reconstituite incorect, parodonțiul nu mai este stimulat fiind traumatizat mecanic. In zona laterală deteriorarea punctului de contact fie prin leziuni odontale coronare, fie prin restaurări incorecte (obturații, microproteze) necesită refacerea lui atît în scopul protejării papilei cît și transmiterii forțelor tangențiale spre dinţii vecini. La faţa ocluzală, problema este mai complexă pentru că ea trebuie să suporte forţele de masticaţie, deglutiţie şi să le dirijeze în axul dintelui. In cazul cînd aceasta este afectată, realizarea cuspizilor se va face în concordanţă cu restul elementelor ocluzale simetrice, pentru ca prin succesiune, să se realizeze aria ocluzală congruentă. Această orientare, după ansamblul morfologiei ocluzale a restului arcadei ne va permite să realizăm o armonie cu celelalte elemente ale sistemului stomatognat şi totodată să ne încadrăm în fiziologia neuromusculară a sistemului, evitînd contactele de supraîncărcare.

Pentru a putea realiza un echilibru homeostatic cît mai corect este necesară cunoasterea homeostaziei sistemului stomatognat în cadrul normalităţii, a mijloacelor de intervenţie profilactică ca şi a manifestărilor clinice care apar datorită patologiei specifice.

6. PRINCIPIUL ERGONOMIC

In tratamentul leziunilor odontale coronare se va urmări aplicarea principiilor generale de ergonomie descrise anterior în capitolul "Principii generale de tratament gnatoprotetic".

Protecţia medicului, protecţia bolnavului, pregătirea corespunzătoare a cabinetului stomatologic pentru fazele de lucru, pregătirea instrumentarului în raport cu tratamentul instituit, creează condiţiile indispensabile desfăşurării unei activităţi optime.

Poziţia medicului, a asistentei şi a bolnavului vor fi corespunzătoare zonei din cavitatea orală în care se realizează tratamentul. Avînd în vedere precizia înaltă a preparaţiilor pentru tratamentul leziunilor odontale coronare, se impune prepararea cu intermitenţă a substructurii organice, utilizarea anesteziei locale sau generale, iluminarea perfectă a cîmpului operator şi utilizarea tuturor mijloacelor de izolare a zonei de lucru împotriva inundării cu salivă, utilizarea digii dentare devenind indispensabilă. Utilizarea aspiratorului de salivă permite o evacuare a cavităţii orale şi evitarea pauzelor prelungite.

G. ETAPELE TRATAMENTULUI PROTETIC AL LEZIUNILOR ODONTALE CORONARE

In tratamentul leziunilor odontale coronare există trei etape principale obligatorii între care trebuie să existe o strînsă corelaţie: tratamentul pre şi proprotetic, tratamentul protetic propriu-zis şi tratamentul postprotetic.

1. TRATAMENTUL PRE SI PROPROTETIC AL LEZIUNILOR ODONTALE CORONARE

Pregătirea generală şi locală a organismului constituie o etapă de o importanţă majoră în algoritmul terapiei leziunilor odontale coronare.

a. Educaţia sanitară

In etapa de pregătire pre şi proprotetică a organismului ca şi pe tot parcursul tratamentului, educaţia sanitară este o obligaţie a fiecărui medic, avînd caracter de continuitate. Fiind o etapă premergătoare tratamentului protetic propriu-zis, educaţia sanitară urmăreşte instaurarea unor principii de sanogeneză generală. Pacienţii vor fi conştientizaţi de existenţa unor maladii generale în cadrul cărora trebuiesc luate măsuri de intensificare a profilaxiei leziunilor odontale (boli congenitale, afecţiuni generale caracterizate prin carenţe în calciu, sarcina, etc.). Este bine cunoscut rolul calciului în reglarea pH-ului salivar.

In cadrul educaţiei sanitare de un interes deosebit sînt şi problemele puse de sanogeneza locală. In acest sens se va acţiona printr-o igienizare corespunzătoare, urmărindu-se aplicarea unui plan de profilaxie individualizată pentru fiecare caz în parte. Se va interveni astfel, printr-o însuşire şi aplicare corectă a măsurilor de igienă buco-orală, printr-un regim alimentar corespunzător, printr-o fluorizare topică şi generală şi printr-un tratament gnatoprotetic aplicat la timp.

Cînd pacientul se prezintă la medic, i se va face argumentarea soluţiei de tratament alese, prezentîndu-i tipul de protezare aspectul aparatului gnatoprotetic sau a microprotezei, materialul din care se realizează, preţul de cost, cît şi etapele pe care le va parcurge tratamentul gnatoprotetic, date la care bolnavul trebuie să-şi dea consemţămîntul.

b. Pregătirea generală a organismului

Pregătirea generală a organismului reprezintă o etapă a tratamentului gnatoprotetic individualizat, aceasta realizîndu-se în raport de afecţiunile generale decelate în antecedentele personale ale bolnavului. Există afecţiuni generale care contraindică tratamentul gnatoprotetic (psihoze acute), afecţiuni ce pot temporiza tratamentul gnatoprotetic pînă la restabilirea stării generale (afecţiuni infecţioase acute) şi unele afecţiuni generale care pot influenţa tratamentul gnatoprotetic (diabetul, hipertensiunea arterială, epilepsia, hemofilia, etc.).

In cazul acestor maladii bolnavul trebuie să urmeze pe de o parte un tratament al afecţiunii generale pînă la reechilibrarea homeostaziei generale sau stabilizarea maladiei iar pe de altă parte se vor lua măsuri corespunzătoare de evitare a accidentelor în timpul intervenţiilor şi după aplicarea aparatelor gnatoprotetice.

In raport de starea generală se impune o strînsă colaborare cu medicul de specialitate, singurul competent pentru a aviza oportunitatea tratamentului în cazurile grave. O atenţie deosebită se va acorda psihicului bolnavului. Stabilirea tipului reactiv, a temperamentului, etc., ne permite să intervenim prin psihoterapie verbală sau medicamentoasă în vederea creerii condiţiilor aptime desfăşurării tratamentului, avînd în vedere faptul că manoperele şi cabinetul stomatologic reprezintă un ştres fizic şi psihic pentru bolnav. Atunci cînd este necesar se va apela şi la consultul specialistului.

Chiar în cazuri obişnuite, la bolnavi cu psihic viguros echilibrat dar cu atît mai mult la bolnavii cu psihic labil se recomandă administrarea medicaţiei tranchilizante şi chiar sedative, de tipul: diazepamului de 3 ori pe zi cîte o tabletă de 2 mg. ca anxiolitic şi antispastic (la cei în producţie 2/3 din doză se administrează seara şi 1/3 ziua); rudotelului - 1-3 tablete pe zi (comprimate a 10 mg.); mogadonului - comprimate a 2,5 mg. cu acţiune sedativă, hipnotică, administrat în doze de 2-4 comprimate seara la culcare; distonocalmului, 1 comprimat de 3 ori pe zi înainte de masă; meprobamatului, comprimate a 40 mg. cu acţiune axiolitică administrat cîte 2-3 tablete pe zi după mese; fenobarbitalului, (30 mg. pe zi, seara la culcare).

c. Pregătirea locală a organismului, a cavităţii orale este o etapă importantă a tratamentului gnatoprotetic care poate succede sau să se desfăşoare în paralel cu pregătirea generală.

Igienizarea cavităţii orale, reprezintă prima măsură medicală, stomatologică la contactul cu bolnavul. Este necesară realizarea detartrajului minuţios a tuturor suprafeţelor dentare. Detartrajul se impune încă din faza de examen clinic, tartrul abundent putînd masca leziuni odontale, feţe dentare sau împiedeca realizarea unui examen clinic corect. Cu atît mai mult tratamentul trebuie să fie precedat de detartraj, pentru a putea aprecia volumul, starea suprafeţelor, forma pe care urmează să o dăm cavităţii. Este bine cunoscut rolul patogen al tartrului în geneza cariei şi parodontopatiei. Manopera de detartraj trebuie urmată de un tratament antiinflamator al parodonţiului marginal. In cadrul igienizării cavităţii orale trebuie impus şi instituit controlul sistematic al mijloacelor obişnuite de realizare a igienei orale. Se va explica individualizat, în detaliu tehnica periajului dentar fiecărui pacient, urmărindu-se la fiecare şedinţă de tratament cu ajutorul substanţelor revelatoare de placă corectitudinea igienizării orale.

De un sprijin substanţial în această etapă este testul Snyder ce apreciază global abundenţa florei microbiene orale precum şi suportul lor nutritiv existent într-o cavitate orală neigienizată. Nu vom trece la aplicarea măsurilor terapeutice pînă ce testul Snyder devine favorabil.

Asanarea cavităţii orale, va urmări extracţia resturilor radiculare irecuperabile, rezolvarea afecţiunilor inflamatorii acute şi cronice odonto-parodontale şi tratamentul leziunilor precanceroase. In aceiaşi etapă se vor reface toate tratamentele odonto-parodontale incorecte.

Resturile radiculare, leziunile parodontale netratate întreţin starea de septicitate a cavităţii orale ceea ce pune în pericol rezistenţa în timp a microprotezei pe o substructură dentară în iminenţa de a fi deteriorată prin atacul cariogen.

Atît igienizarea cît şi asanarea cavităţii orale beneficiază de spălături bucale largi cu antiseptice uşoare, irigări, clătiri şi duşuri bucale. Cele mai folosite antiseptice sînt: apa oxigenată (soluţie 2%), apă bicarbonatată, permanganat de potasiu (soluţie 1/5000 - 1/8000), cloramina (soluţie 3‰), muşeţel (sub formă de infuzie şi apă de gură - Romazulan). Ape de gură mai utilizate: Stomadex, cu acţiune antiseptică, antiinflamatorie, antiplacă, se utilizează pentru clătit 1/2 linguriţă la un pahar de apă; Ticiverol - extract alcoolic de plante, se utilizează 1 linguriţă la un pahar de apă; Gargarism - cu acţiune antiseptică şi dezodorizantă, se utilizează cîte 10 picături la un pahar cu apă; Osidenta. Spray-uri antiseptice mai utilizate sînt: Codecam, Gingicain, Stomacain. Septazulenul, este utilizat sub formă de comprimate de uleiuri volatile de decualinium cu acţiune antiseptică, dezodorizantă, se topeşte în gură 1 comprimat la 2-3 ore.

Echilibrarea ocluzală. Leziunile odontale coronare pot evolua în paralel cu disarmonia ocluzală deja existentă, o pot provoca sau pot preceda. Pierderea punctului de contact determină migrarea dinţilor spre leziune. Pe arcada antagonistă, dinţii care veneau în contact la nivelul leziunii suferă o mişcare de basculare, în vederea realizării şi căutării contactului ocluzal.

Reechilibrarea ocluzală se realizează prin şlefuiri selective ale dinţilor antagonişti în vederea creerii spaţiului necesar reconstituirii coronare prin microproteză. In cazul extruziilor exagerate se impune devitalizarea dintelui, tratamentul endodontic şi amputaţia coronară, pînă la un nivel care să creeze spaţiul corespunzător microprotezei.

Există situaţii clinice cînd deşi antagoniştii nu sînt extruzaţi sau egresaţi, contactele dintre cele două arcade se realizează parcelar, pe zone limitate, la nivelul unui dinte sau a unui cuspid. Contactele premature pot apare în ocluzia statică, în ocluzia dinamică, în mişcările de propulsie sau în mişcările de lateralitate dreaptă sau stîngă. Acestea trebuiesc îndepărtate pentru a se realiza rapoarte ocluzale corecte pe întreaga arcadă, creindu-se condiţiile morfologice şi funcţionale optime pentru ca viitoarea proteză să se încrie cu exactitate în morfologia şi funcţia sistemului stomatognat.

Tehnicile de şlefuire selectivă se vor practica după metodologia aplicată la capitolul "Tratamentul sindromului disfuncţional" In unele cazuri în care leziunile odontale coronare coexistă cu un sindrom disfuncţional se iau toate măsurile medicale în scopul reducerii simptomelor aşa cum s-a arătat în cadrul capitolului mai sus amintit, printr-o terapie complexă după echilibrarea ocluzală.

Intervenţii de mică chirurgie gnatoprotetică cele mai des utilizate sînt:

- rezecţia apicală se efectuează pentru conservarea unui dinte sau rest radicular important din punct de vedere protetic dar afectat printr-o leziune cronică periapicală. Ea se va indica atunci cînd examenul clinic loco-regional şi general şi examenul radiografic ne permite să-l păstrăm. Cînd rădăcina rămîne prea scurtă, odată cu fixarea microprotezei se fixează şi un implant transfixiant. Există posibilitatea realizării microprotezei înainte de rezecţia apicală şi fixarea ei să se facă în şedinţa intervenţiei;

- amputaţia radiculară utilizată frecvent pentru conservarea unui dinte cu valoare protetică. Este indicată la molarii maxilari şi mandibulari şi constă în extirparea unei rădăcini cu păstrarea integrală a coroanei atunci cînd leziunile periapicale sînt limitate la o singură rădăcină ce nu beneficiază de rezecție apicală sau atunci cînd există deșosări accentuate, urmate de aplicarea unei microprotezei;

- premolarizarea, are aceleași indicații ca și amputația radiculară, utilizîndu-se la molarii mandibulari la care leziunile radiculare sînt însoțite de distrucții coronare (amputație corono-radiculară), rădăcina fiind îndepărtată cu porțiunea corespunzătoare a coroanei iar molarul restant avînd forma unui premolar;
- dubla premolarizare este indicată la dinții afectați de o parodontopatie interradiculară cl.II-a și a III-a Cassulo și Mazzaro;
- intervenții de chirurgie muco-parodontală (gingivectomia, translația inserției mucoasei mobile).

Gingivectomia, se utilizează în scop fizionomic, prin reconturarea festonului gingival atunci cînd coletul dintelui nu este la același nivel. Se mai utilizează, cînd înălțimea coroanei dintelui nu oferă suficientă retentivitate microprotezei, și pentru dezgolirea marginilor resturilor radiculare, tratate corect situate mult subgingival și transformarea lor în resturi radiculare recuperabile. In aceste cazuri excizia parodonțiului marginal se va efectua pe o porțiune de 3 mm.

Translația inserției mucoasei mobile se indică atunci sînd distanța între inserție și gingia liberă este egală cu 2 mm sau mai puțin. Este o intervenție chirurgicală supraperiostică ce constă în modificarea poziției mucoasei pasiv mobile prin translația acesteai și suturarea la periost într-o poziție favorabilă din punct de vedere protetic. Zona de periost rămasă liberă se poate vindeca fie prin epitelizare per-secundam fie per-primam, prin aplicarea unor grefe de țesuturi prelevate din bolta palatină. Prin mobilizarea buzelor, obrajilor, frenurilor bucale se produce o recesiune gingivală ce descoperă joncțiunea dento-protetică , care devine vizibilă.

2. TRATAMENTUL PROTETIC PROPRIU-ZIS AL LEZIUNILOR ODONTALE CORONARE

Etapa de tratament protetic a leziunilor odontale coronare, urmează tratamentului de pregătire generală și locală pre și pro-protetic. Elese realizează așa cum s-a arătat în cadrul capitolului "Principii de tratament protetic a leziunilor odontale coronare" prin mai multe metode: reconstituire, acoperire, substituire.

a. Tratamentul leziunilor odontale coronare prin metoda reconstituirii

Metoda reconstituirii constă în aplicarea unor microproteze metalice, ceramice, metalo-ceramice în cavități preparate, cu scopul reconstituirii morfologice și funcționale a dinților afectați prin leziuni odontale coronare.

Terapia leziunilor odontale coronare prin incrustații este foarte asemănătoare cu tratamentul conservativ al leziunilor odontale coronare prin obturații plastice. Diferențierile în prepararea substructurii organice pleacă de la considerentul că incrustația reprezintă de fapt o obturație rigidă ce are nevoie de o axă de inserție bine precizată și suprafețe verticale ce să permită inserția definitivă a reconstituirii și fixarea acesteia pe dinte.

Mijlocul protetic cel mai des utilizat în metoda reconstituirii îl reprezintă incrustația turnată.

Incrustațiile turnate au fost clasificate luîndu-se în considerație criterii diferite.

După materialul de confecționare, incrustațiile pot fi:

- incrustații metalice;
- incrustații ceramice;
- incrustații acrilice (nu sînt indicate întrucît nu realizează exigențele unei închideri marginale corespunzătoare);
- incrustații metalo-acrilice;
- incrustații metalo-ceramice.

După contactul incrustației cu dintele:

- incrustația intratisulară cu agregare în interiorul volumului coronar;
- incrustația extratisulară cu agregare la exteriorul coroanei dentare;
- incrustația intra-extratisulară.

După mijlocul de retenție:

- incrustația cu retenție obișnuită;
- incrustația cu retenție suplimentară; (prin cavități, canale, puțuri, aripioare externe, prin exprimarea unghiurilor, etc.).

După forma cavităților în care se aplică incrustația:

- incrustații simple în cavități cu un singur compartiment;
- incrustații compuse pentru cavități de cl.II-a, clasa IV-a și cavități mezio-ocluzo-distale (MOD).

După numărul fețelor dintelui, ce vin în raport cu incrustația:

- incrustații monofațetate;
- incrustații bifațetate;
- incrustații trifațetate.

După clasa cavităților (Black):

- incrustații pentru cavități de cl.I-a;
- incrustații pentru cavități de cl.II-a;
- incrustații pentru cavități de cl.III-a;
- incrustații pentru cavități de cl.IV-a;
- incrustații pentru cavități de cl.V-a.

Independent de clasificarea de mai sus, vom descrie următoarele tipuri de incrustații: incrustația de obturație coronară (cl.I-a, II-a, III-a, IV-a, V-a), incrustația de agregare, incrustația corono-radiculară, incrustația extratisulară.

Incrustația de obturație coronară.

Materialele utilizate cel mai frecvent în realizarea reconstituirilor dentare prin incrustații sînt următoarele:

- aliaje nobile de duritate ridicată (aur platinat și aur 833‰) au indicație majoră;
- aliaje seminobile de tip Palliag, Pallidor, Alba, Ergo;
- porțelanul, poate fi utilizat în incrustații ce tratează leziuni odontale coronare la dinții frontali, cu indicații în fractura unghiurilor sau în subminarea unghiurilor incizale. De recomendat este utilizarea porțelanului în combinație cu metalul, în incrustații mixte ceramo-metalice. Materialele utilizate în realizarea incrustațiilor trebuie să fie netoxice, neiritante, ușor de turnat, de prelucrat și lustruit, să asigure o stabilitate dimensională constantă și să conserve o bună închidere marginală.

Indicațiile incrustațiilor sînt următoarele:

- leziuni odontale coronare de întindere variabilă în care incrustația constituie un element singular de reconstituire a coroanei dentare;
- leziuni odontale coronare pe dinți frontali, tratați prin inlay-uri mixte sau fizionomice și pe dinți din zona laterală tratați prin inlay-uri metalice;
- ca element de agregare în aparate gnatoprotetice conjuncte de amplitudine mică;
- inlay-ul se poate utiliza în sprijinul aparatelor gnatoprotetice parțiale mobile, cînd incrustația este plasată într-o cavi-

tate ocluzală pe care se va sprijini pintenul ocluzal;

- incrustaţiile se pot utiliza în scopul obţinerii unei retenţii suplimentare pe dinţi fără convexităţi convenabile vestibulare sau orale pentru retenţia bratului activ al croseţelor protezelor parţiale mobile;
- inlay-urile plasate pe dinţi succesivi şi unite între ele, pot constitui şine de imobilizare în parodontopatii;
- terapia prin inlay se indică pe dinţii accesibili ce pot fi expuşi unei bune vizibilităţi şi iluminări;
- terapia prin înlay se indică la pacienţi cu stare generală bună, la pacienţi cu psihic sănătos ce pot beneficia de tratamentul gnatoprotetic reconstitutiv;
- terapia reconstitutivă este indicată în cavităţi orale în care se realizează o igienă buco-dentară corectă şi care prezintă o rezistenţă naturală la carie.

Contraindicaţiile terapiei prin incrustaţi se referă la mai multe aspecte:

- pe dinţii temporari inlay-ul este contraindicat datorită faptului că nu se poate colabora cu micul pacient şi că dinţii temporari sînt repede înlocuiţi de dinţii permanenţi. Dinţii temporari în mod excepţional pot beneficia de terapia cu inlay Willet;
- la pacienţii sub 18 ani, în funcţie de aspectul camerei pulpare, aplicarea inlay-ului are o contraindicaţie formală;
- terapia de reconstituire nu se poate aplica la pacienţi cu stare generală precară fiind contraindicată şi la bolnavii psihici cu care nu se poate colabora, terapia gnatoprotetică prin incrustaţie turnată necesitînd o tehnologia laborioasă şi foarte precisă;
- incrustaţiile au contraindicaţii la bolnavii cu predispoziţie la carii dentare şi cu igienă orală deficitară. La nivelul joncţiunii dento-protetice a incrustaţiilor se află zona de rezistenţă minoră, ce poate duce la apariţia cariilor secundare, în absenţa unei igiene buco-dentare eficiente;
- incrustaţiile se contraindică la nivelul feţelor dentare greu accesibile vizibilităţii directe cît şi instrumentarului, preparaţiile substructurii organice fiind dificil de realizat. Incrustaţiile nu sînt indicate în tratamentul leziunilor odontale ale molarului de minte în curs de erupţie;
- microstomiile congenitale sau dobîndite contraindică terapia prin inlay, nepermiţînd un acces corespunzător asupra dintelui de

preparat şi realizarea unei pregătiri a substructurii organice precise;

- hipersalivaţia rebelă, ce nu răspunde la tratamentul general şi local, poate constitui o contraindicaţie formală a terapiei prin inlay;
- terapia prin inlay nu poate fi abórdată de o echipă stomatologică cu experienţă şi o dotare materială necorespunzătoare.

Avantajele terapiei prin incrustaţie sînt următoarele:

- incrustaţiile sînt microproteze turnate ce au o rezistenţă şi o rigiditate deosebită;
- incrustaţiile pot reface corect şi cu exactitate morfologia coroanelor dentare;
- incrustaţiile realizează o perfectă protecţie a marginilor de smalţ, conservînd închiderea marginală;
- pentru dinţii vitali incrustaţiile pot oferi o protecţie termică pentru pulpa dentară;
- sînt elemente discrete, respectînd suprafaţa vizibilă a dintelui;
- nu necesită preparări întinse, realizînd economie de ţesut dentinar.

Dezavantajele terapiei prin inlay sînt următoarele:

- incrustaţiile sînt microproteze ce necesită o exigenţă deosebită de execuţie atît în fazele clinice cît şi de laborator;
- atunci cînd sînt utilizate ca elemente de agregare în construcţii plurale, incrustaţiile comandă axul de inserţie al aparatului gnatoprotetic;
- în cazul utilizării ca elemente de agregare, ca urmare a solicitărilor funcţionale se pot destabiliza şi decementa relativ uşor de pe substructura organică;
- sudura între incrustaţie ca element de agregare şi corpul de punte este foarte dificilă şi riscantă;
- incrustaţiile necesitînd pentru realizarea lor aliaje nobile sau seminobile devin microproteze cu un preţ de cost ridicat.

In general pentru pregătirea substructurii organice în vederea realizării unei cavităţi pentru incrustaţie se vor parcurge în principal următoarele etape:

- deschiderea cavităţii;
- crearea formei de contur;
- îndepărtarea dentinei ramolite;

- extensia preventivă;
- bizotarea marginilor cavității;
- finisarea preparației;
- protejarea plăgii dentinare.

In urma examenului clinic și a stabilirii terapiei și tehnicii de realizare a acesteia, în mod individualizat aplicarea etapelor enunțate mai sus se vor realiza adaptat fiecărui caz clinic.

1° Pregătirea substructurii organice pentru terapia prin inlay de cl.I-a.

Etapele de pregătire a substructurii organice pentru realizarea terapiei leziunilor odontale coronare cu inlay-uri de cl.I-a, urmăresc următoarea succesiune:

Deschiderea cavității, este primul timp realizîndu-se fie cu instrumentar de mînă (Black), fie cu freze utilizate la viteze mici sau la viteze mari. Pentru ușurarea accesului se poate realiza prăbușirea prismelor de smalț cu instrumentar de mînă sau cu instrumentarul rotativ. Deschiderea cavității se va realiza cu freze sferice sau con invers ce acționează dinspre profunzime spre exterior. Utilizarea turațiilor înalte nu reprezintă întotdeauna un beneficiu, deoarece uneori duce la fracturarea pereților dentari în urma vibrațiilor generate de instrumentarul rotativ.

Forma de contur a cavității trebuie adaptată la forma dintelui, forma circulară favorizînd decementarea. La molari, forma de contur poate fi elipsoidală, iar atunci cînd se extinde conturul cavității de cl.I-a și la nivelul șanțurilor intercuspidiene, forma de contur poate căpăta aspect cruciform sau de treflă (fig.nr.42a).

Indepărtarea dentinei ramolite necesită instrumentar de mînă (excavatoare dentare, linguri Black), manoperele fiind executate cu blîndețe, cavitatea spălîndu-se permanent cu apă încălzită.

Extensia preventivă se realizează de regulă, prin prelungirea marginilor cavității la nivelul unirii a 1/3 spre vîrful cuspidian cu 2/3 spre șanțul intercuspidian, din versantul cuspidian, marginile cavității fiind aduse într-o zonă accesibilă autocurățirii. Rezistența materialului utilizat în incrustații permite realizarea marginilor pe versanții cuspidieni, acolo unde se poate realiza autocurățirea.

Realizarea formei de retenție a microprotezei la substructura organică preparată se poate obține prin mijloace simple:

- prin reciprocitate, un perete este retentiv în raport cu celălalt, atunci cînd sînt realizaţi pareleli;

- prin realizarea unui raport optim dintre lungimea şi profunzimea cavităţii. Raportul lungime-profunzime 4/2, realizează cavităţi neretentive (fig.nr.42 b) ce necesită prepararea de retenţii suplimentare de puţuri dentinare sau canale laterale paralele între ele, plasate în axul dintelui. Raportul lungime-profunzime 4/3 realizează o retenţie bună a microprotezei în cavitate. Retenţia devine foarte bună atunci cînd raportul dintre lungimea şi profunzimea cavităţii este de 3/4;

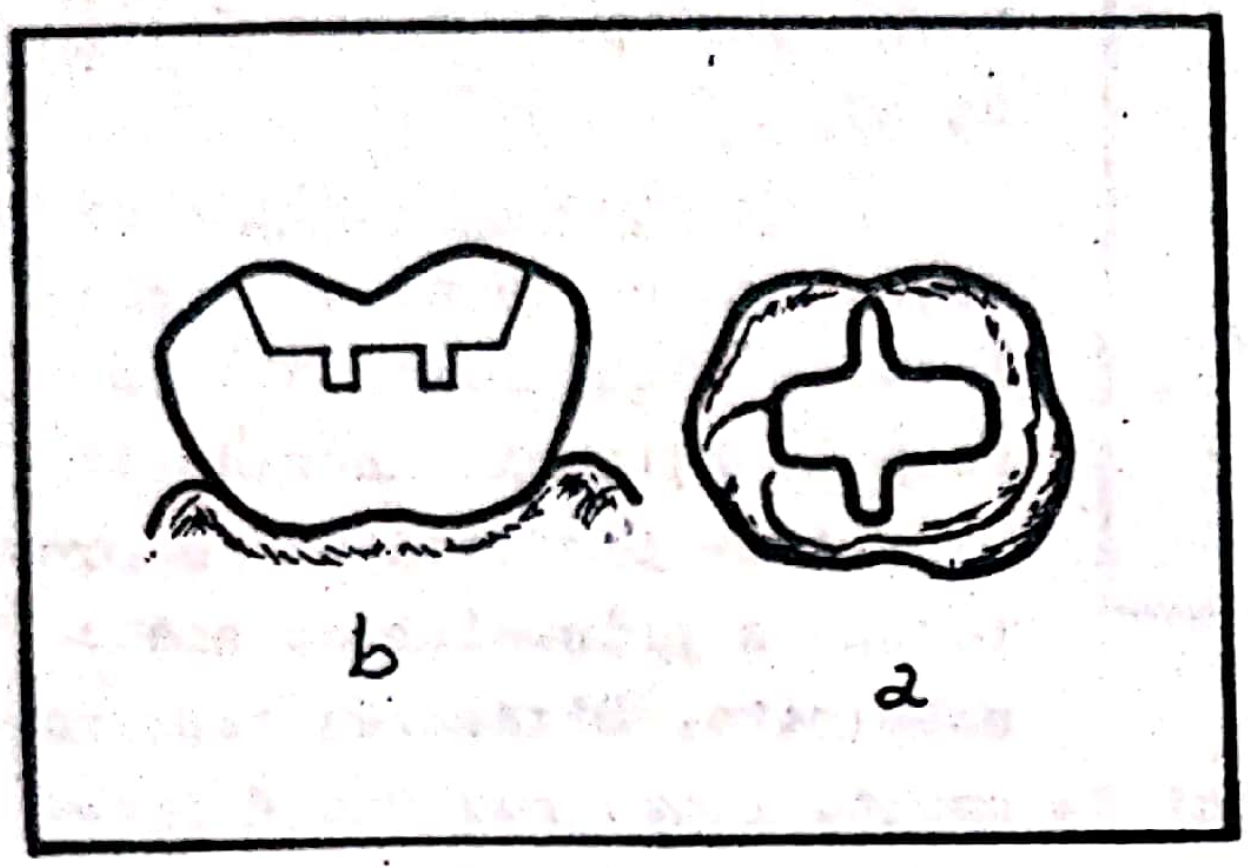

Fig.nr.42

- prin exprimarea unghiurilor dintre peretele pulpar şi parapulpar. Acest mijloc de retenţie nu este recomandabil deoarece necesită artificii inutile de substanţă dentinară şi poate constitui punctul de plecare al fracturilor cuspidiene. Deasemeni în urma procesului tehnologic de realizare a microprotezei prin răciri neuniforme datorită grosimilor diferite, se vor răci întîi porţiunile subţiri apoi cele voluminoase fapt ce va genera tensiuni interne care vor deforma inlay-ul la nivelul unghiurilor;

- starea de suprafaţă influenţează retenţia, pereţii cavităţilor nu trebuie să fie rugoşi sau foarte netezi. In realizarea retenţiei inlay-ului pe substructura organică intervine atît forţa de frecare dintre pereţii microprotezei şi ai cavităţii cît şi adeziunea realizată prin cementare. Pereţii verticali ai cavităţii pot fi paraleli între ei sau divergenţi spre ocluzal, într-un unghi de 5-10°, în special cînd realizăm incrustaţii din materiale ceramice.

Realizarea formei de rezistenţă, se asigură prin realizarea unei grosimi suficiente a pereţilor laterali ai cavităţii. Cînd pereţii laterali sînt subţiri, neasigurînd un strat suficient de substanţă dentară, rezistenţi la solicitările mecanice, se impune scurtarea lor, cavitatea simplă devenind o cavitate compusă (fig.nr.43a). In leziunile coronare profunde, peretele pulpar este foarte subţire. Incrustaţia fixată în cavitate va transmite forţele de masticaţie peretelui pulpar, traumatizînd mecanic direct pulpa dentară, lucru permis datorită elasticităţii dentinare. In aceste situaţii se vor lua măsuri suplimentare pentru blocarea mişcării de înfundare a incrustaţiei, realizîndu-se în pereţii dentinari parapulpari o preparaţie ce circumscrie cavitatea cunoscută în literatura de specialitate sub denumirea de "trotuarul lui Black" (fig.nr. 43 b).

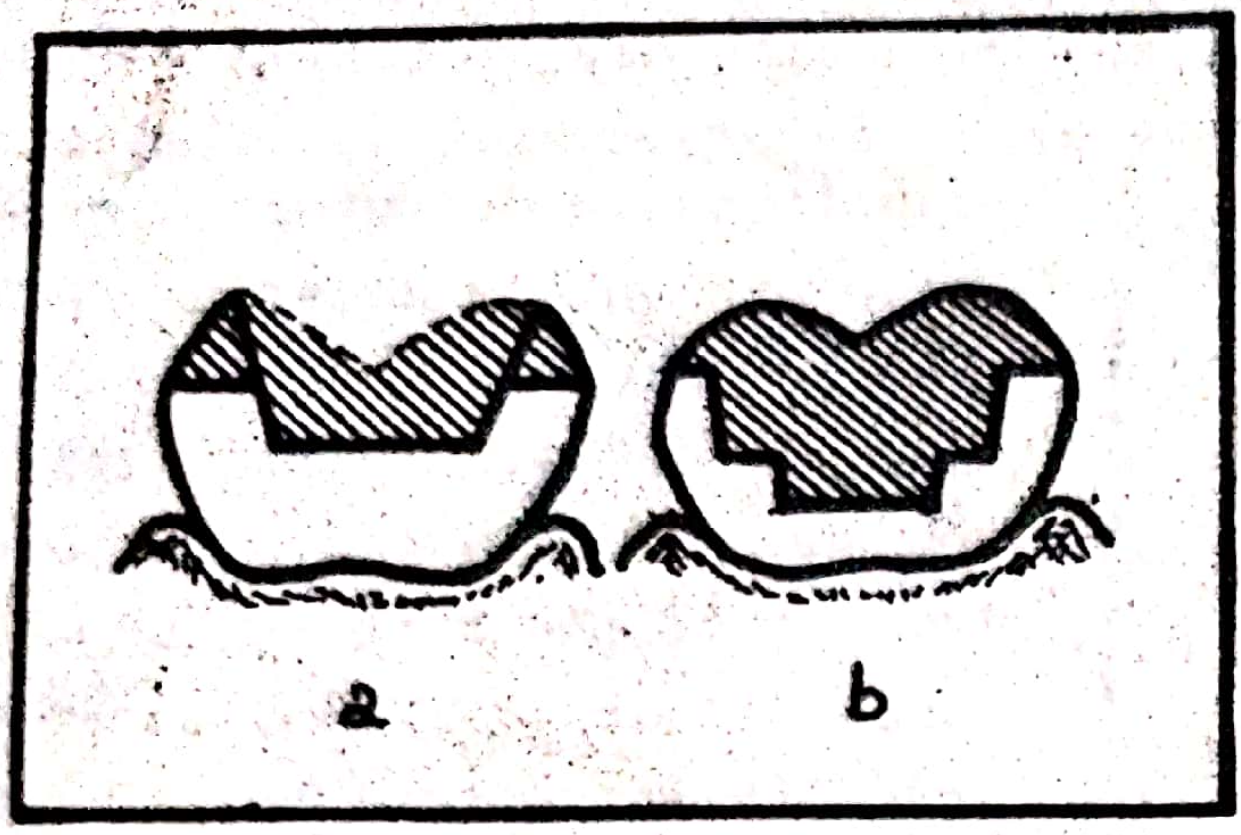

Fig.nr.43

Bizotarea marginilor cavităţii are un caracter profilactic, fiind realizată în scopul obţinerii închiderii marginale perfecte şi de protecţie a prismelor de smalţ subminate. Bizotarea cuprinde în general 1/4 externă a stratului de smalţ, fiind realizată într-un unghi de 35-45° cu pereţii verticali. La incrustaţiile metalice bizotarea este recomandată, pe cînd la incrustaţiile ceramice nu se realizează, existînd pericolul fracturării marginilor subţiri şi nerezistente ale incrustaţiei. La incrustaţiile metalice bizotarea marginilor cavităţii nu este totdeauna necesară, aceasta depinzînd de înclinarea prizmelor de smalţ. In cavităţile limitate pe prima porţiune de o parte şi de alta a şanţului cuspidian, prismele de smalţ au o înclinare spre interior, secţionarea lor prin prepararea cavităţii va duce la o orientare favorabilă, evitîndu-se subminarea lor. La incrustaţiile ceramice, în prepararea substructurii organice bizotarea marginilor cavităţii nu se realizează. Prismele de smalţ se vor proteja chiar din momentul cînd se realizează forma de contur a cavităţii. Se împarte suprafaţa ocluzală în două porţiuni, prima porţiune priveşte limitele proiecţiei coarnelor pulpare pe faţa ocluzală iar a doua priveşte limitele între vîrfurile cuspidiene dentare (fig.nr.44). Prepararea cavităţii se realizează în porţiunea dintre cele două limite, secţionarea prismelor de smalţ, realizîndu-se în aşa fel încît ele să nu trebuiască să fie susţinute. O astfel de cavitate va avea un volum prea mic şi nu va realiza extensia preventivă. Din acest motiv cavitatea va fi extinsă în porţiunea cuprinsă dintre cele două zone,pulpară şi cuspidiană (2/3 interne cu 1/3 externă cuspidiană). Pereţii cavităţii avînd direcţia prismelor de smalţ, cavităţile fiind largi, ele vor trebui adîncite în vederea realizării raportului lungime-profunzime 4/3 pentru realizarea unei retenţii corespunzătoare.

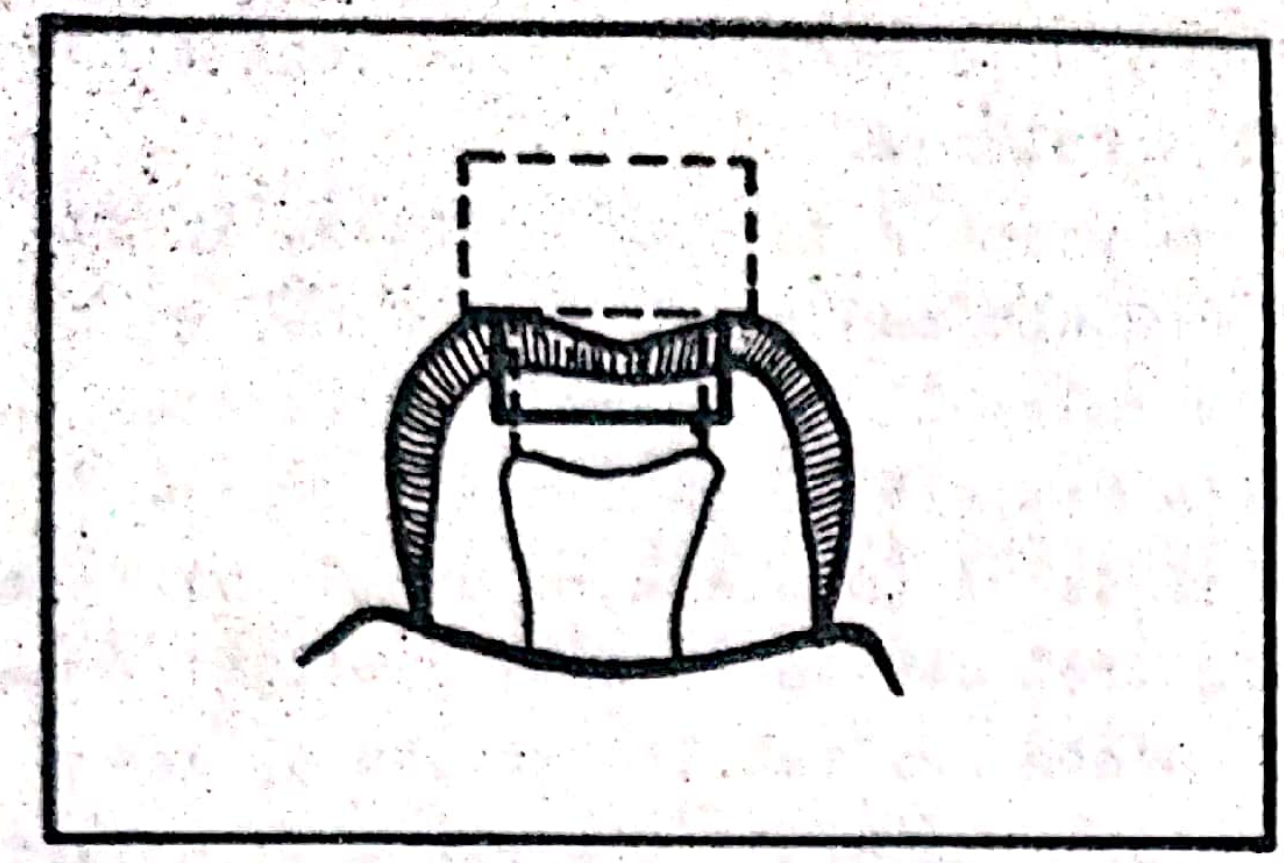

Fig.nr.44

• **Protecţia plăgii dentinare** se poate realiza prin mijloace multiple:

- lacuri dentare a căror tensiune superficială permite o umectare şi o pătrundere în toate detaliile suprafeţelor preparate asigurînd izolarea substructurii organice preparate de mediul extern;
- preparatele pe bază de hidroxid de calciu, asigură protecţia eficientă a suprafeţelor dentare cît şi a pulpei dentare dar au o rezistenţă redusă la solicitările mecanice.

Timpii descrişi la prepararea substructurii organice pentru incrustaţia de cl.I-a sînt identici şi la clasele următoare (a II-a - V-a) din acest motiv la clasele amintite vom face o descriere în care vom scoate în evidenţă numai particularităţile preparaţiei respective.

2° Pregătirea substructurii organice pentru terapia prin inlay de cl.II-a.

Cavitatea ce rezultă în urma preparării substructurii organice pentru inlay-ul de cl.II-a prezintă două compartimente, un compartiment ocluzal şi unul proximal.

Compartimentul ocluzal se realizează după aceleaşi principii care urmăresc realizarea cavităţilor de cl.I-a. Forma de contur pentru cavitatea ocluzală respectă aceiaşi formă de contur ca şi cavitatea de cl.I-a, căpătînd aspectul de treflă, cruciform sau coadă de rîndunică.

Cavitatea proximală, în raport cu metodele de preparare poate căpăta diverse forme de contur:

- Black realizează o casetă proximală neretentivă în sens axial, realizînd prepararea cu un sacrificiu mare de ţesut dentinar;
- Ward realizează o casetă proximală trapezoidală în vederea economiei de substanţă dentinară dar realizează extensia preventivă în aceleaşi limite ca şi Black;
- Rhein şi Knap, renunţă la realizarea casetelor proximale preparînd suprafaţa proximală prin slice-cut, desfiinţînd doar punctul de contact, incrustaţia în zona proximală apărînd ca o felie me-

talică ce completează substanţa dentară. Pentru a realiza retenţia în acest tip de preparare este necesară realizarea unor mici cavităţi verticale plasate proximal în axul dintelui, metoda realizînd o importantă economie de substanţă dentinară.

Cavităţile de cl.II-a se prepară în două planuri, în final rezultînd o cavitate cu două compartimente: unul proximal şi unul ocluzal, cavitatea dînd numele inlay-ului. Inlay-ul bifaţetat acoperă două feţe ale dintelui (faţa mezială şi ocluzală), inlay-ul trifaţetat acoperă trei feţe ale dintelui (mezială,ocluzală, distală). MOD-ul este o cavitate compusă din trei cavităţi, două cavităţi proximale şi o cavitate ocluzală ce uneşte cavităţile proximale. Acest tip de inlay poate fi aplicat pe dinţii laterali premolari şi molari, cunoscut fiind şi sub numele de inlay în şa. Se poate realiza şi ca element de agregare a unor aparate gnatoprotetice conjuncte. Poate fi folosit şi la şinele de imobilizare parodontală prin soliderizarea unor inlay-uri MOD succesive. Aplicarea MOD-ului unitar este indicată cînd pe dinte există două cavităţi proximale voluminoase. Cavităţile proximale în realizarea substructurilor organice pentru MOD se pot efectua prin metoda Black, Ward, Rhein-Knap (slice-cuţ), această din urmă tehnică fiind cea mai comună metodă de preparare. Treapta ocluzală uneşte cele două cavităţi proximale trecînd prin şenţurile intercuspidiene, avînd o profunzime de minumum 2 mm. Inspre feţele proximale cavitatea ocluzală se lărgeşte în evantai, pentru a se evita deformările piesei turnate la nivelul istmului. Din acest motiv lărgimea vestibulo-orală a cavităţii ocluzale se măreşte, evitînd decementarea, deformarea şi fracturarea microprotezei în urma solicitării la nivelul unui istm lung şi îngust.

Cavitatea de cl.II-a poate rezulta şi din complicarea unei cavităţi de cl.I-a cu o cavitate de cl.V-a, plasată vestibular sau oral. In această situaţie cavităţile verticale se vor realiza numai sub formă de casetă.

3° Pregătirea substructurii organice pentru terapia prin inlay de cl.III-a.

Cavităţile de cl.III-a se realizează pe dinţii din zona anterioară a arcadelor dentare. In prepararea cavităţilor de cl.III-a se respectă porţiunea vizibilă a dinţilor, cavităţile realizîndu-se pe feţele proximale.

Cavitatea proximală este sub forma unei casete de tip Black, cînd feţele proximale sînt uşor abordabile, permiţînd inserţia microprotezei dinspre proximal sau oral. Inserţia proximală este posibilă cînd această faţă este uşor abordabilă existînd diasteme, treme.

Obişnuit, pentru realizarea cavităţilor de cl.III-a vom realiza cavităţi compuse dintr-o casetă orală în coadă de rîndunică şi o casetă proximală. Cavitatea orală se extinde pînă la limita incizală şi gingivală a casetei de pe faţa proximală. Unirea dintre cele două cavităţi proximală şi orală, se realizează printr-un istm îngust atunci cînd mijlocul terapeutic este realizat prin obturaţie plastică. In vederea aplicării incrustaţiei turnate, unirea dintre cele două cavităţi se va realiza printr-un istm larg, piesa trebuind să se insere dinspre oral.

Cavitatea orală va fi realizată supracingular pe o profunzime de 2 mm, lungimea nedepăşind 1/2 - 2/3 din diametrul mezio-distal al feţei orale a dintelui preparat.

Bizotarea marginilor cavităţii se realizează numai pentru cavitatea orală, bizotarea cavităţii proximale nefiind necesară.

4° Pregătirea substructurii organice pentru terapia prin inlay de cl.IV-a.

Cavităţile de cl.IV-a rezultă în urma leziunilor odontale coronare a dinţilor frontali ce afectează şi unghiul incizal. Cavităţile de cl.IV-a sînt cavităţi compuse dintr-o cavitate proximală şi o cavitate orizontală incizală.

Cavitatea proximală este realizată cu economie maximă de substanţă dentinară, utilizînd un disc abraziv pînă la regularizarea marginilor de smalţ fracturate. După îndepărtarea dentinei ramolite, cavitatea proximală trebuie să aibă în final o formă de casetă.

Se îndepărtează din marginea incizală o porţiune de o,5 mm, (sau mai mult dacă este cazul), realizînd o suprafaţă incizală înclinată spre oral. Pe această suprafaţă se realizează un şanţ ce se prepară cu o piatră lenticulară sau cu o freză cilindrică cu diametrul mic cînd diametrul vestibulo-oral al dintelui este mare. Santul, avînd caracteristici neretentive se opreşte la 2 mm. de unghiul incizal opus, în această extremitate realizîndu-se un puţ dentinar cu lărgimea de o,5 - o,6 mm. şi profunzimea de 1,5 - 2 mm. Aceiaşi formă de şanţ se realizează şi la nivelul treptei gingivale a cavităţii de cl.IV-a.

5° Pregătirea substructurii organice pentru terapia prin inlay de cl.V-a.

Cavităţile de cl.V-a pot primi incrustaţii metalice sau din porţelan. Prepararea cavităţii urmăreşte realizarea unui desen care să se integreze în conturul festonului gingival. Forma cavităţii de cl.V-a capătă aspect reniform, pereţii gingivali şi ocluzali se realizează perpendiculari pe fundul cavităţii sau pot prezenta o divergenţă de 5 - 10°. Pereţii proximali se realizează divergenţi datorită curburii feţei vestibulare, a orientării prismelor de smalţ şi a morfologiei camerei pulpare. Dacă aceşti pereţi ar fi realizaţi perpendiculari pe fundul cavităţii, ar rămîne prisme de smalţ nesusţinute, bizotarea lor în acest caz fiind neeficientă.

Cavităţile de cl.V-a sînt puţin retentive, peretele pulpar trebuind să urmărească curbura camerei pulpare. Ameliorarea retenţiei se poate face prin aplicarea de pivouri dentinare, însă în mod obişnuit incrustaţiile de cl.V-a nu sînt suprasolicitate încît nu pun problema decementării.

Inlay-ul de agregare.

Inlay-ul de agregare, este o microproteză ce se utilizează ca element de agregare a aparatelor gnatoprotetice conjuncte de amplitudine mică cît şi în mijloacele terapeutice de contenţie a dinţilor parodontotici. Acest tip de incrustaţie prezintă o serie de caracteristici cum ar fi:

- este o incrustaţie metalică suficient de voluminoasă necesitînd prepararea unor cavităţi mai profunde;
- este necesar să ofere elementelor vecine, suprafeţe suficient de mari în vederea realizării unei solidarizări rezistente;
- inlay-ul de agregare impune de multe ori realizarea unor mijloace suplimentare de retenţie. Aceste mijloace de retenţie se pot realiza în mai multe modalităţi cum ar fi: caseta proximală cu pereţi paraleli (box-like), cavităţi suplimentare în peretele vecin pulpei dentare, cavităţi ce urmăresc forţa de frecare şi agregare. In acelaşi scop se utilizează şanţuri verticale în peretele vestibular şi oral după metoda lui Irving şi Gillet, pereţii şanţurilor fiind divergenţi spre ocluzal. Pentru ameliorarea retenţiei se pot realiza cavităţi după metoda Knap, cavităţi plasate în peretele pulpar al cavităţii proximale (fig.nr.45), avînd aspectul de coadă de rîndunică. Forma de coadă de rîndunică rezultă din unirea a două şanţuri verticale. Un alt mijloc de retenţie îl reprezintă puţurile dentinare (Boisson) plasate acolo unde peretele dentinar este suficient de gros. Puţurile sînt forate la o distanţă mai mare de 2 mm. faţă de conturul dentar evitîndu-se plasarea la nivelul coarnelor pulpare (fig.nr. 46). Ele pot fi unice sau multiple plasate la o distanţă de minimum 2 mm unul faţă de altul. Cînd sînt trei puţuri dentinare, ele vor fi

plasate după regulile stabilităţii tripodale în vîrfurile unui triunghi echilateral. Prepararea puţurilor parapulpare pune problema realizării şi obţinerii unui paralelism riguros. Profunzimea lor este de 1,5-2 mm, pînă la maximum 3 mm, avînd diametrul cuprins între o,6-o,7 mm pînă la maximum 1 mm. Prepararea puţurilor pe dinţi voluminoşi cu masă dentinară mare se realizează circular. In zonele frontale unde dinţii prezintă un diamteru vestibulo-oral mic, puţurile dentinare vor trebui realizate adaptat diametrului vestibulo-oral, căpătînd un aspect elipsoidal (V.Burlui) şi nu circular (fig.nr.47).

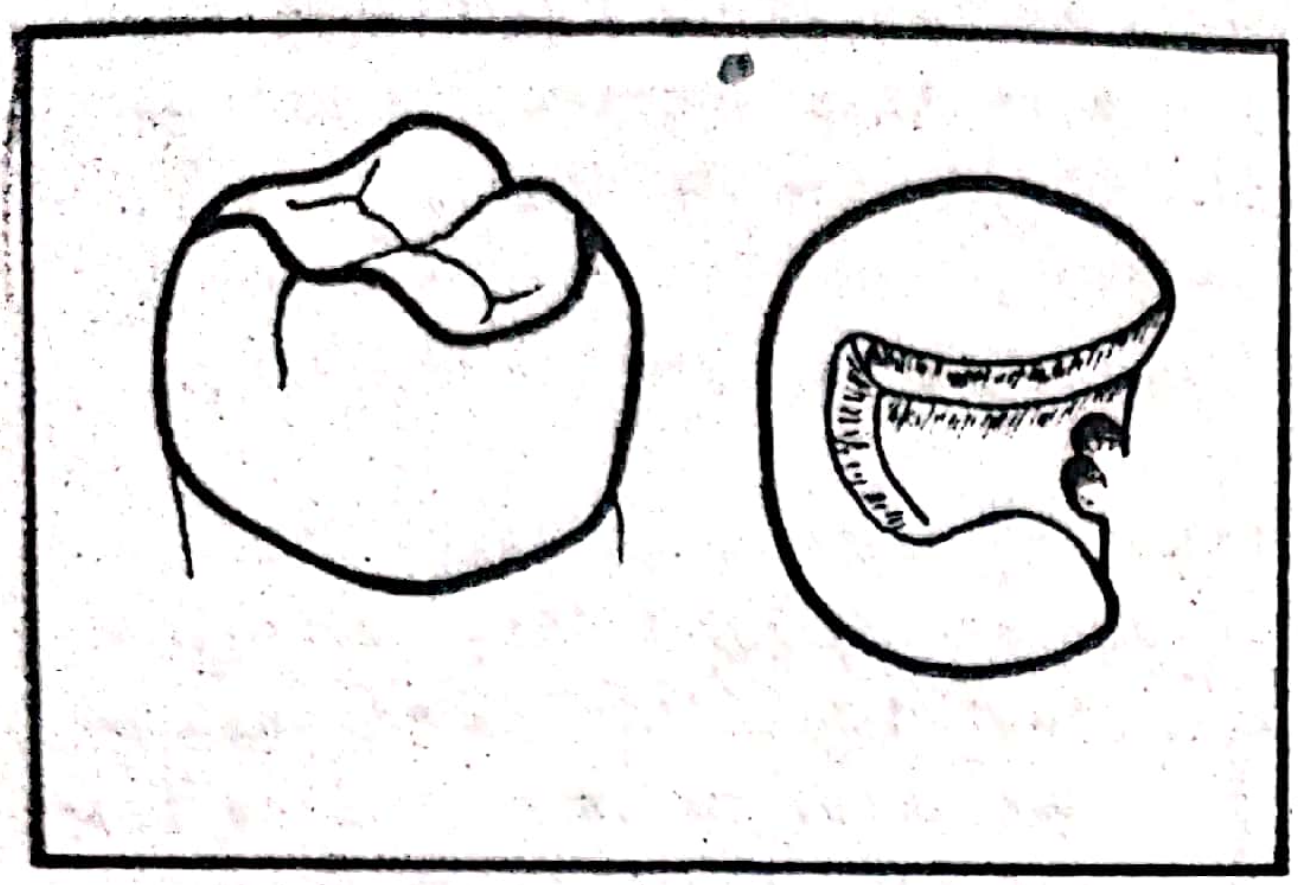

Fig.nr.45

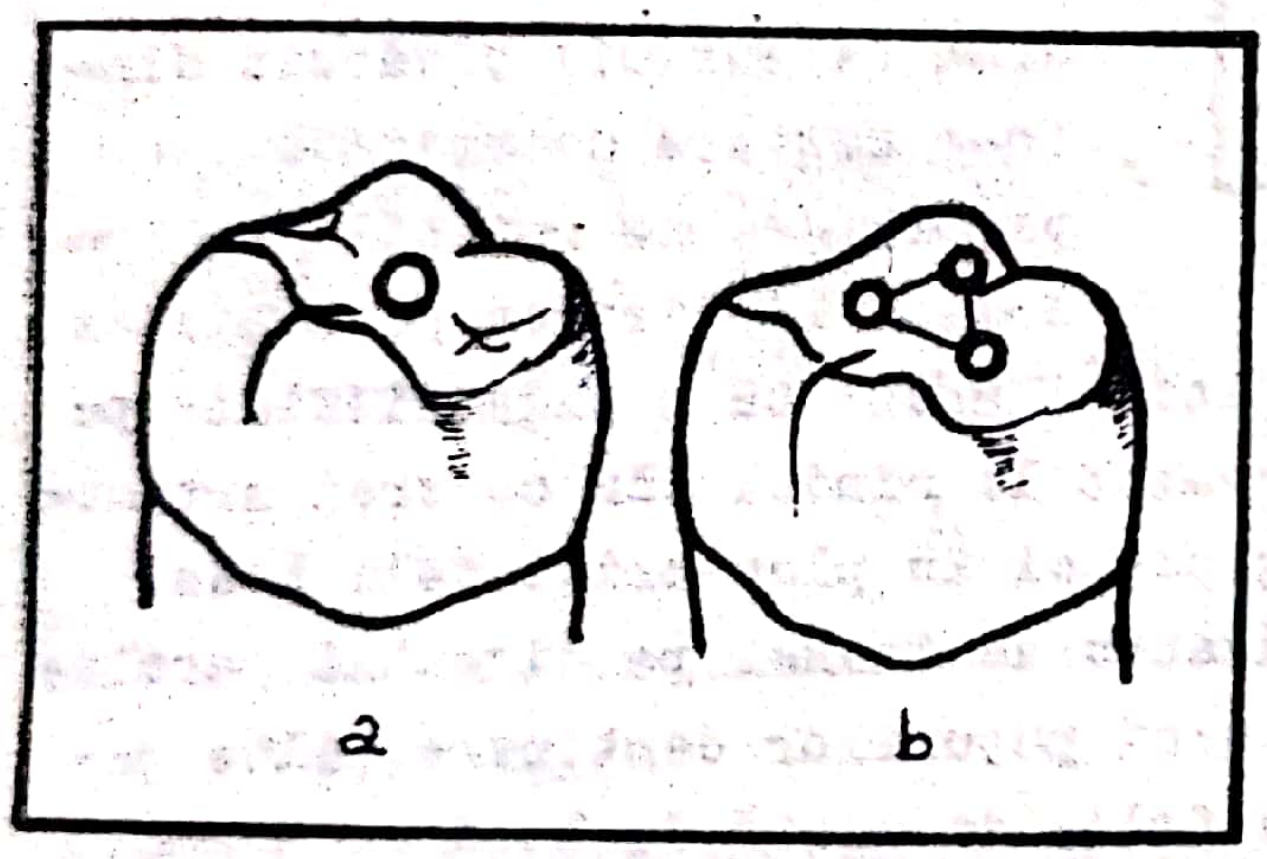

Fig.nr.46

Paralelismul puţurilor dentinare pentru asigurarea unui ax unic de inserţie este necesar să se realizeze în mod riguros. Pentru aceasta medicul stomatolog trebuie să posede o îndemînare, manualitate şi un ochi sigur, deoarece exigenţa unor asemeni preparaţii este deosebită. Eşecurile datorate limitelor umane, a impreciziei materialelor, necesită utilizarea unor mijloace care să anuleze nereuşitele în tratamentul prin astfel de incrustaţii. Erorile de execuţie în prepararea substructurii organice se constată cel mai ades în faza de adaptare a microprotezei, cînd orice corectare devine inutilă.

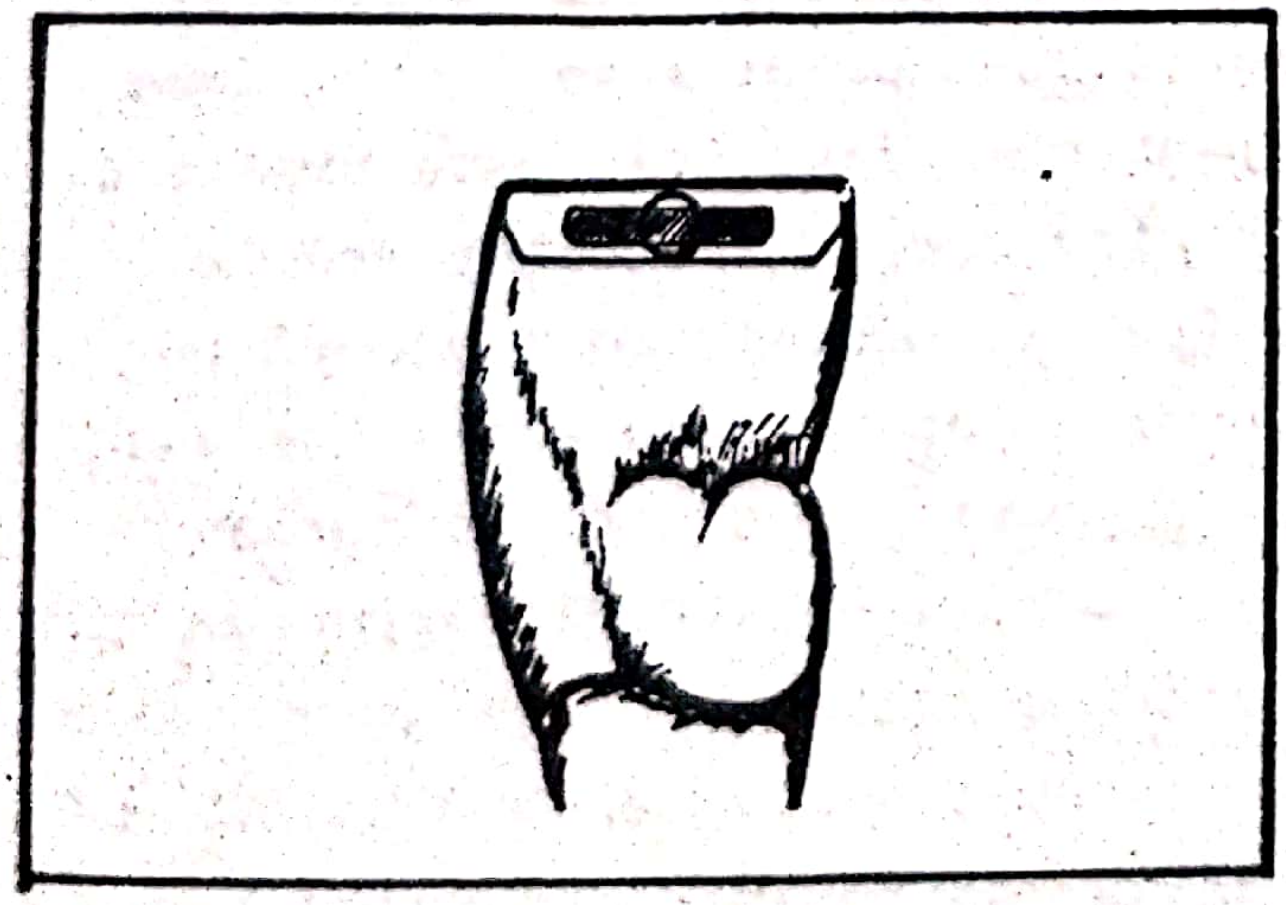

Fig.nr.47

Dintre metodele ce pot fi folosite în realizarea paralelismului puţurilor dentinare descriem următoarele:

- metoda aproximării clinice, este o metodă ce nu necesită aparatură, fiind realizată prin păstrarea aceleiaşi înclinări a frezei în raport cu reperele de orientare în tot timpul preparării. Pentru a realiza o orientare mai exactă prin această metodă, se pot introduce tije de grafit în puţurile deja preparate, freza fiind orientată paralel cu aceste tije. Se pot utiliza în orientarea frezei şi oglinizi dentare pe care sînt trasate linii paralele;

- metoda izodromiei directe Jeannerret, necesită utilizarea unui dispozitiv ce poartă numele de paraleloghid (fig.nr.48). Acest dispozitiv se fixează pe maxilarul pe care se face prepararea. Piesa de mînă se fixează în braţul mobil, orientîndu-se pe suprafeţele dentare pe care se realizează puţurile dentinare. In clinica noastră s-a realizat un izodrom (V.Burlui) alcătuit dintr-o gutieră cu orificii suplimentare de retenţie ce folosesc la fixarea pe hemiarcada opusă zonei de preparat. Dispozitivul prezintă o tijă filetată pe care se introduce braţul mobil prevăzut la rîndul său cu trei articulaţii mobile ce permit mobilizarea piesei în plan orizontal. Acest dispozitiv permite retragerea şi avansarea frezei pe direcţii paralele înlesnind realizarea paralelismului puţurilor dentinare. Alte paraleloghide au ca bază de fixare o folie de placă de bază ce acoperă bolta palatină sau versanţii laterali ai dinţilor. Dispozitivele cu care putem realiza paralelismul puţurilor dentinare prin metoda izodromiei directe s-au dovedit voluminoase şi incomode în utilizare;

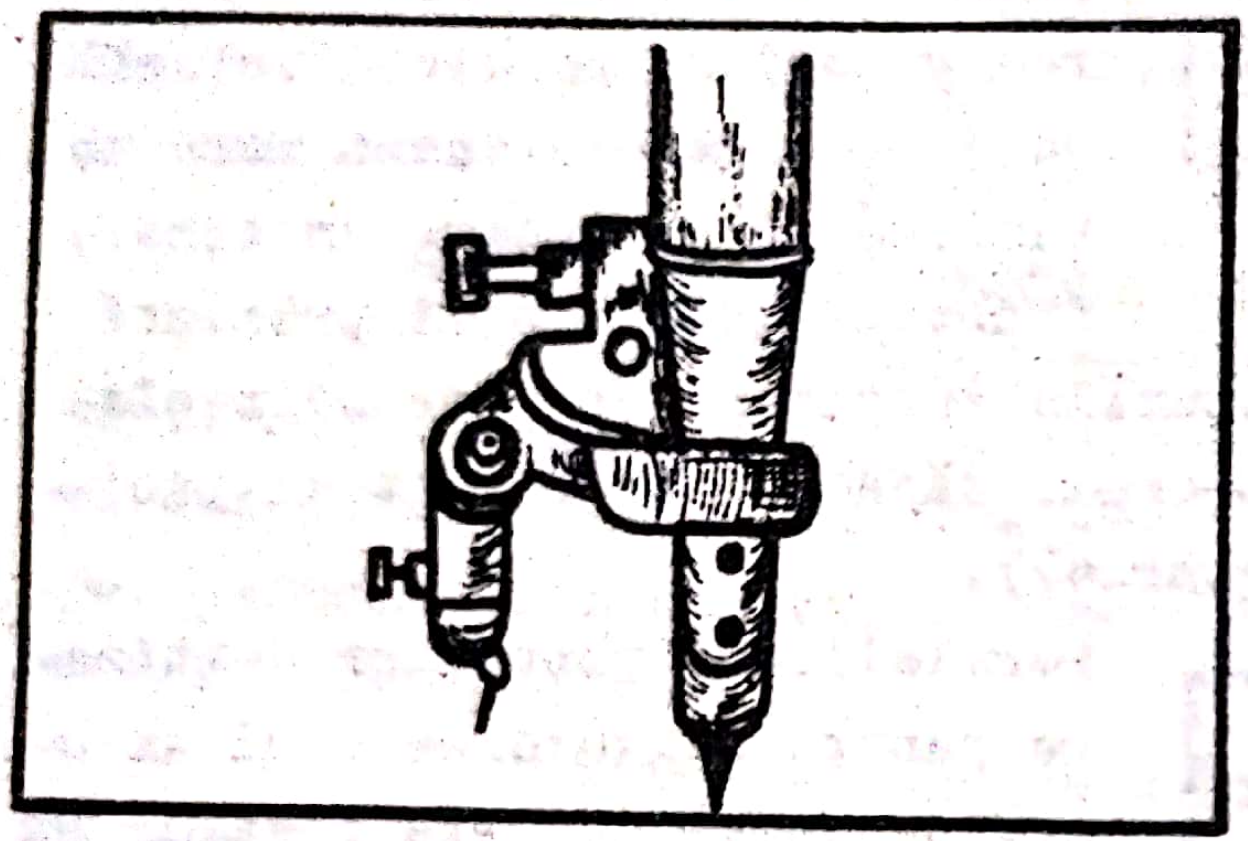

Fig.nr.48

- metoda izodromiei indirecte Jeannerret este o metodă ce se realizează în mai multe etape. Prepararea cavităţii este urmată de amprentă şi realizarea unui model de gips dur.In laborator,modele de gips se fixează într-un paralelizor (paraleloghid). Se frezează pe modelul montat pe platoul paralelizorului puţuri paralele între ele. In puţurile forate se introduc tije de grafit cu o grosime corespunzătoare. Pe aceste tije se vor plasa tuburi metalice din cupru ce vor conserva paralelismul dintre tije. Dintr-o folie de cupru se va realiza un cofraj al dinţilor preparaţi. In acest cofraj se toarnă acrilat autopolimerizabil ce va îngloba tuburile de cupru şi va amprenta exact cavitatea. După dezinserția cofrajului se vor îndepărta tijele de grafit, conservîndu-se în cofraj tuburile de cupru. Cofrajul acrilic cu tuburile de ghidaj constituie o "atelă de ghidaj izodromic", tuburile de cupru fiind utilizate la direcționarea paralelă a frezei în momentul preparației. Atela de ghidaj izodromică va fi plasată la nivelul substructurii organice preparate, tuburile din cupru vor ghida freza în momentul preparării obținîndu-se puțuri dentinare paralele între ele cît și cu axul de inserție al microprotezei.

Dificultatea realizării paralelismului puțurilor dentinare crește direct proporțional cu numărul acestora cît și cu numărul dinților pe care se prepară.

Un alt mijloc prin care se poate realiza retenția suplimentară a incrustației de agregare este clavetarea, metodă descrisă de Le Huche. Claveta clasică este utilizată în retenția incrustației pe fața proximală, atunci cînd această față a fost preparată prin metoda slice-cut (fig.nr. 49 a). Metoda slice-cut de realizare a feței proximale prezintă avantajul ușurinței de preparare dar scade considerabil retenția microprotezei. Pentru ameliorarea retenției se prepară un șanț retentiv cu direcție vestibulo-orală iar în inlay se realizează un șanț asemănător în oglindă, astfel că șanțurile de pe fața proximală a dinților și de la nivelul microprotezei, realizează o cavitate în oglindă. In această cavitate se va insera dinspre oral claveta, ce va bloca dezinserția microprotezei de pe substructura organică. Sînt și alte metode mai simple de clavetare. Un puț dentinar forat în altă direcție decît axul de inserție al microprotezei se va opune forțelor de dezinserție (fig.nr.49 b). După amprentare pe modelul de gips se introduce în puțul forat o tijă de grafit izolată. Se realizează macheta în ceară, turnîndu-se un inlay ce va avea în locul tijei de grafit un canal. Se realizează prin turnare o tijă metalică de grosimea canalului. Se trece apoi la cementarea inlay-ului și a clavetei, ce se va opune forțelor de dezinserție și de răsturnare a microprotezei.

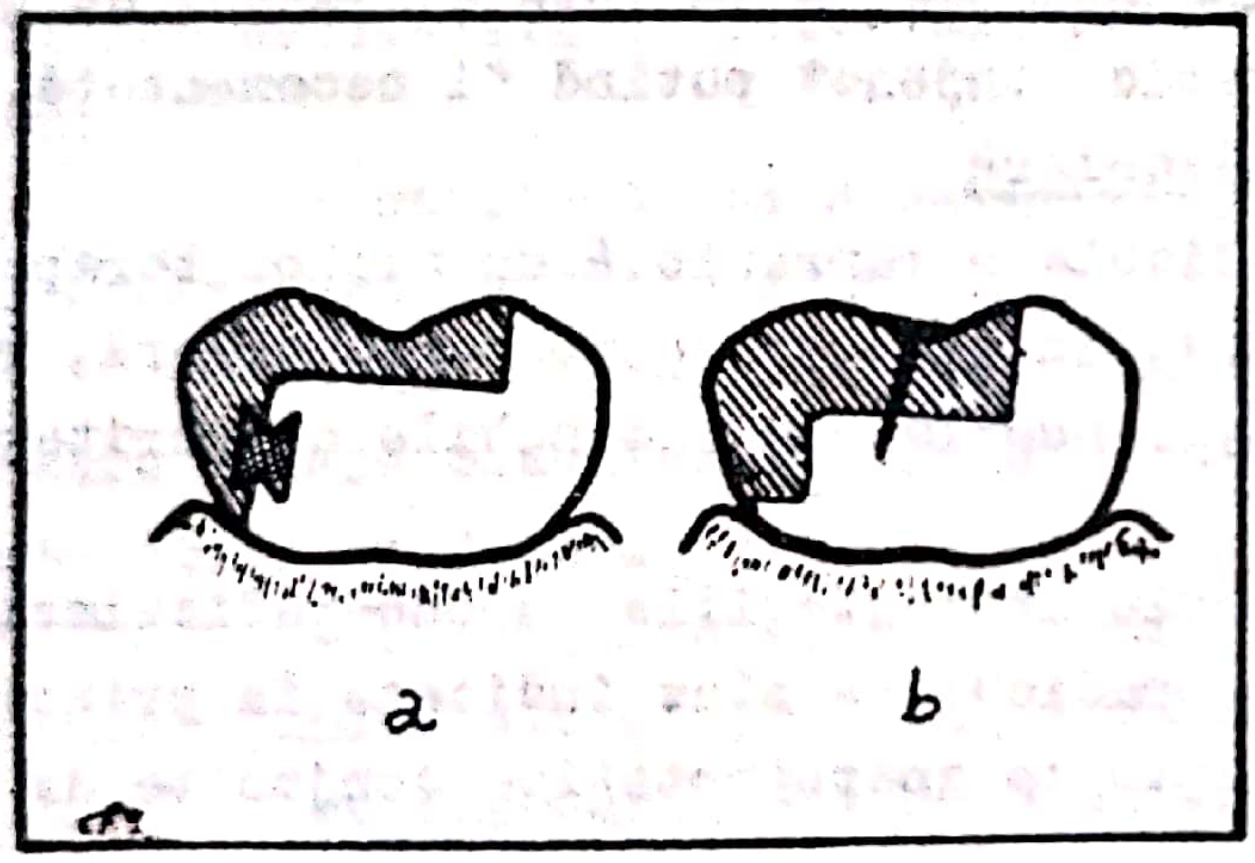

Fig.nr.49

Pentru ameliorarea retenției se pot turna inlay-uri compuse din două fragmente. Substructura organică este preparată sub formă de cavități retentive pe axe proprii de inserție. Fiecare inlay se inseră pe axul său, obținînd o imbricare cu celălalt element. Cele două inlay-uri se vor opune în mod reciproc dezinserției întregului ansamblu.

Inlay-ul de agregare poate fi realizat și sub formă de incrustație labilă, cunoscut și sub numele de "incrustație în incrustație". Acest mijloc suplimentar de retenție se utilizează atunci cînd nu se poate realiza un paralelism exact al substructurilor organice preparate, sau cînd realizarea paralelismului impune sacrificiu exagerat de substanță dentară. Se realizează o incrustație a cărui ax de inserție este diferit de axul de inserție al punții. In această incrustație se realizează o cavitate în care se va insera incrustația pe axul de inserție al punții. Prima incrustație este fixată la substructura organică, a doua incrustație reprezintă elementul de agregare al aparatului gnatoprotetic conjunct putînd fi necementată.

Incrustația corono-radiculară

Incrustația corono-radiculară reprezintă un mijloc terapeutic ce reface morfologia coronară, cu agregare corono-radiculară, realizată prin turnare din materiale nobile sau seminobile de duritate mare.

Indicațiile terapiei prin incrustațiile corono-radiculare:

- incrustațiile corono-radiculare sînt indicate în principal ca elemente de agregare în aparate gnatoprotetice conjuncte de amplitudine redusă;
- se pot indica pe dinții din zona frontală sau din zona laterală a arcadelor dentare, dinți devitalizați;
- incrustația corono-radiculară este indicată pe dinți ce conservă culoarea normală, integri și indemni la caria dentară;
- incrustația corono-radiculară este indicată la bolnavi ce reclamă exigențe fizionomice deosebite.

Contraindicațiile terapiei prin incrustație corono-radiculară:

- incrustația corono-radiculară nu poate fi aplicată pe dinți cu distrofii dentare, ce alterează aspectul morfologic și subminează rezistența mecanică a dintelui;
- incrustația corono-radiculară nu este aplicabilă pe dinți cu procese carioase sau cu pierderi de substanță la nivelul fețelor fizionomice;
- dinții devitalizați de mult timp, devenind friabili nu

pot beneficia de terapia prin incrustaţie corono-radiculară;

- dinţi cu mobilitate anormală nu pot beneficia de tratamentul prin incrustaţie corono-radiculară.

Avantajele terapiei prin incrustaţia corono-radiculară:

- incrustaţiile corono-radiculare, fiind realizate din materiale metalice prezintă o rezistenţă mecanică crescută;
- reprezintă unul dintre cele mai solide şi mai sigure elemente de agregare ale terapiei gnatoprotetice;
- conservă foarte bine aspectul fizionomic al dinţilor pe care se aplică;
- incrustaţiile corono-radiculare refac în condiţii foarte bune morfologia şi funcţia dinţilor pe care se aplică.

Dezavantajele terapiei prin incrustaţia corono-radiculară:

- incrustaţiile corono-radiculare impun în vederea aplicării lor devitalizarea dintelui, aceasta constituind un dezavantaj major;
- utilizate ca element de agregare comandă axul de inserţie al aparatului gnatoprotetic;
- în vederea realizării acestui tip de microproteză sînt necesare aliaje metalice nobile şi seminobile costisitoare şi de duritate corespunzătoare;
- execuţia acestor microproteze impune exigenţă, atît în fazele clinice cît şi în realizarea fazelor tehnologice de laborator.

Recomandări privind aplicarea terapiei prin incrustaţii corono-radiculare:

- înainte de a stabili indicaţia şi a realiza tratamentul prin acest tip de microproteză este obligatorie efectuarea radiografiilor retro-dento-alveolare, pentru aprecierea în detaliu a substructurii organice;
- specialistul care va realiza terapia prin incrustaţie, să realizeze şi manopera de devitalizare a dintelui pentru a se familiariza cu morfologia canalului radicular.

Pregătirea substructurii organice se poate realiza aplicînd tehnici clasice sau tehnici moderne.

Tehnica clasică, realizează prepararea substructurii organice pentru incrustaţia corono-radiculară urmărind următorii timpi:

- prepararea feţei orale prin şlefuire cu piatra roată, cu diametrul de 6-10 mm. Se utilizează piatra roată, în momentul preparării încît prin şlefuire să rezulte un unghi diedru între braţele căruia trebuie cuprins axul dintelui (fig.nr.50). Peretele vertical al unghiului diedru nu trebuie să depășească marginea incizală a dintelui. In unele situații, cînd grosimea vestibulo-orală a marginii incizale este mare peretele vertical se termină la 1 mm de marginea incizală a dintelui. Slefuirea peretelui vertical se realizează cu pietre cilindrice încît 2/3 cervicale să aibă o direcție verticală, chiar ușor divergentă cu axul dintelui, iar 1/3 incizală să devină ușor curbată fără a depăși marginea incizală. Realizarea unei prelungiri a preparației verticale cu 0,5 mm spre vestibular este necesară pentru ca în final să existe în zona incizală, o suprafață metalică ce va proteja marginea de smalț. In sens axial și mezio-distal preparația va fi realizetă ușor convex;

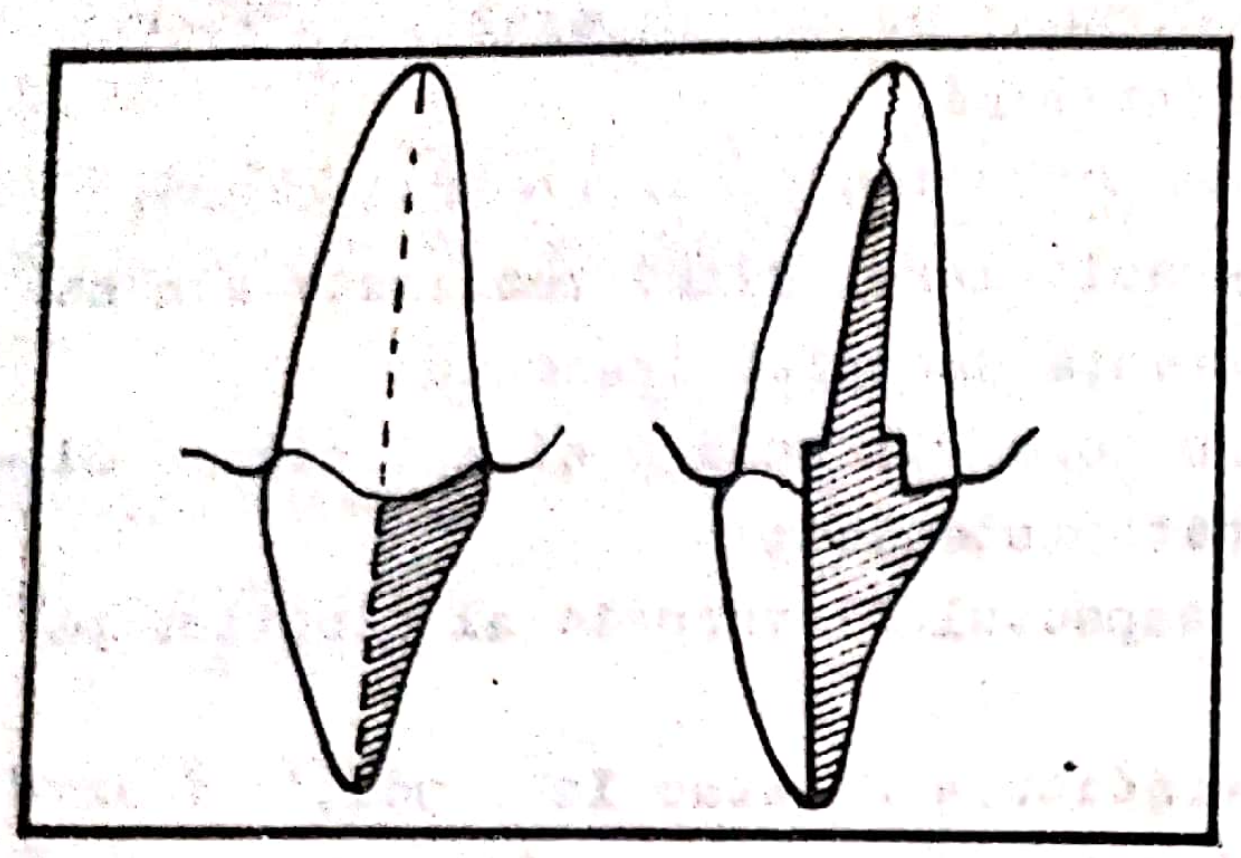

Fig.nr.50

- preepararea șanțului vertical în peretele vertical se realizează cu o piatră cilindrică cu diametrul de 6 mm, ce se întinde în cele 2/3 dinspre cervical. Acest șanț asigură accesul în camera pulpară împiedecînd și deplasările microprotezei;

- prepararea unei cavități retentive cu diametrul de 3 mm, și o profunzime de 2 mm, se realizează la intrarea în canalul radicular respectîndu-se regulile Black. Această cavitate are rolul de a mări retenția microprotezei prin creșterea suprafețelor de frecare și de a bloca mișcările de rotație evitînd decementarea;

- prepararea lojei radiculare este realizată cu ace rotative Beutelrock pe o profunzime a canalului radicular egală cu dublul înălțimii coroanei sau cu 2/3 din lungimea anatomică a rădăcinii (fig.nr.51).

Tehnicile moderne utilizează în prepararea substructurii organice pentru incrustația corono-radiculară, freze montate la turbină ce pot realiza viteze de peste 30.000 turații/minut. Pentru a nu leza dinții vecini, în cursul preparărilor aceștia vor fi protejați prin aplicarea în spațiile interdentare de benzi metalice, stripsuri sau inele de cupru. Prepararea feței orale se realizează cu o freză diamantată cilindrică sau cilindro-conică la turații înalte. Prepararea feței orale va creea un unghi diedru dînd formă plană versantului oral orizontal și formă convexă în toate sensurile peretelui

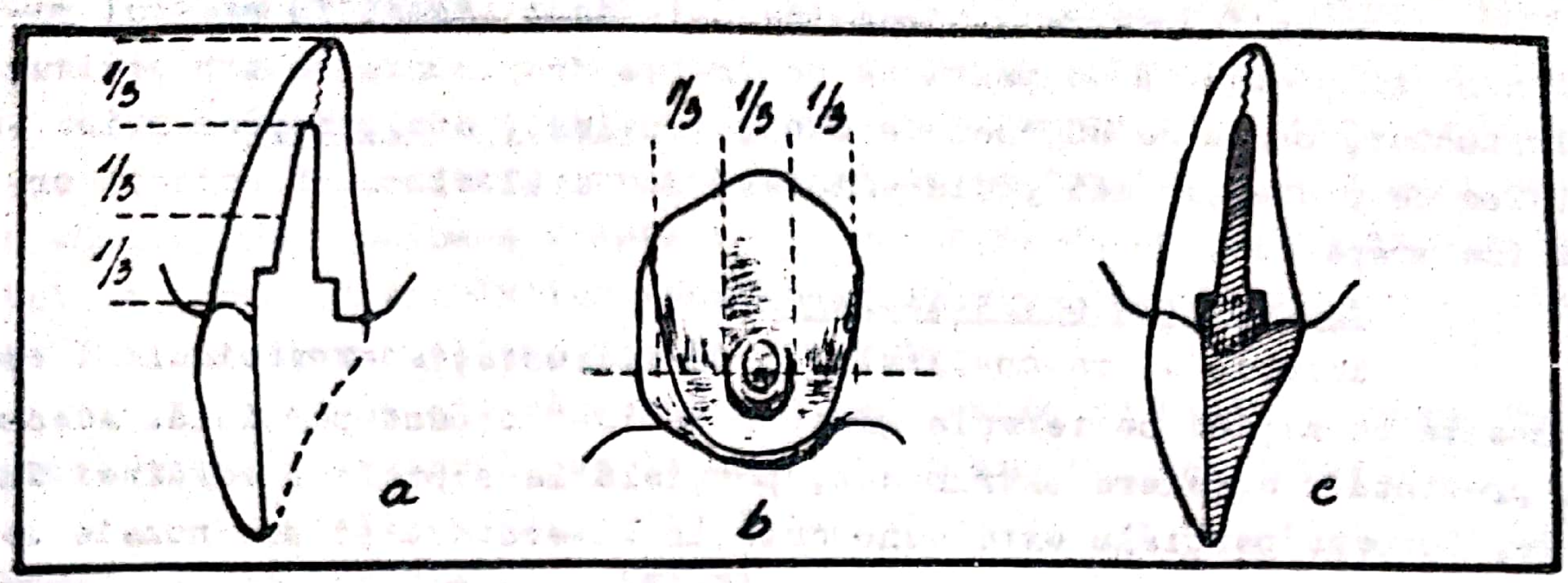

Fig.nr.51

vertical. In acelaşi timp de preparare se va realiza şi şanţul din peretele vertical, care permite abordarea camerei pulpare. Cu o freză cilindrică de turbină se prepară cavitatea de la intrarea în loja radiculară ce trebuie să aibă aceleaşi dimensiuni ca şi cavitatea realizată prin metoda clasică. Prepararea lojei radiculare este realizată atunci cînd utilizăm turbina cu vîrfuri diamantate efilate.

Prepararea modernă, utilizînd viteze înalte are avantajul rapidităţii în execuţie. Această tehnică prezintă şi desavantaje, în principal datorate vibraţiilor ce pot duce la fractura pereţilor dentari. Orientarea frezelor efilate de turbină în prepararea lojei radiculare se realizează dificil, ducînd de cele mai multe ori la erori de preparare. Din aceste motive aplicarea acestei metode trebuie să se facă cu prudenţă maximă.

Recomandăm realizarea preparării substructurii organice pentru incrustaţia corono-radiculară, prin utilizarea unei metode ce combină tehnici ale metodei clasice şi ale metodei moderne. Unghiul diedru de la nivelul feţei orale va fi executat utilizînd freze de turbină la viteze medii şi mari, finisarea suprafeţei obţinîndu-se cu ajutorul frezelor cu granulaţie fină. Cavitatea de inlay la intrarea în loja radiculară se va obţine utilizînd freze cilindrice montate la piesa de mînă, iar realizarea lojei radiculare se va face cu ace rotative utilizînd viteze mici. Această tehnică permite pregătirea substructurii organice pentru incrustaţia corono-radiculară evitînd erorile de preparare.

Protecţia substructurii organice preparată în vederea terapiei prin incrustaţie corono-radiculară se poate obţine prin:

- realizarea de microproteze din acrilat autopolimerizabil fixat pe substructura organică cu cement de fixare provizorie,această metodă fiind metoda cea mai recomendată;

- aplicarea de antiseptice prin meşă lăsată în canalul radicular şi protejată de pastă de obturaţie provizorie de tip cavidur, plastobtur, pastă de eugenat de zinc, provimat, etc., reprezentînd un mijloc de protecţie mai puţin eficient dar util al substructurii organice preparate.

Incrustaţia extratisulară

Terapia de reconstituire prin incrustaţie extratisulară recunoaşte ca mijloc de terapie gnatoprotetică coroana parţială. Aceasta prezintă o agregare extrinsecă, parţială la suprafaţa coroanei dentare. Coroana parţială este cunoscută în literatură şi sub numele de onlay.

Materialele utilizate în realizarea coroanelor parţiale sînt aliajele nobile şi seminobile ce au calităţi mecanice corespunzătoare, solicitărilor la care este supusă microproteza. Aurul platinat este cel mai indicat, putîndu-se utiliza şi aur cu titlu de 833%o. Aliajele seminobile atunci cînd sînt utilizate în realizarea unor astfel de microproteze trebuiesc supuse unor tratamente termice pentru a le conferi calităţile mecanice de rezistenţă şi tenacitate corespunzătoare.

Indicaţiile terapiei prin incrustaţii extratisulare:

- incrustaţiile extratisulare pot fi indicate pe orice dinte raportat la poziţia sa pe arcadă. Pe dinţii din zona frontală sînt indicate incrustaţii sub formă de onlay 3/4 iar pe dinţii din zonele laterale, premolarii şi molarii, incrustaţiile sub formă de onlay 4/5;
- avînd în vedere faptul că incrustaţiile extratisulare respectă integritatea feţei vestibulare, aceste microproteze fizionomice au indicaţie mai ales pentru zona anterioară a arcadelor dentare;
- acest tip de microproteze sînt indicate în mod special ca elemente de agregare în aparate gnatoprotetice conjuncte de mică amplitudine, fiind plasate pe stîlpii meziali. Utilizate ca elemente de agregare se pot aplica şi la nivelul stîlpilor distali, atunci cînd există lipsă de paralelism sau cînd stîlpul mezial este acoperit tot de o astfel de microproteză;
- onlay-urile succesive unite între ele şi aplicate pe dinţii parodontotici pot constitui şine de imobilizare în tratamentul parodontopatiei marginale cronice;
- incrustaţia extratisulară poate fi indicată şi ca element de terapie a leziunilor odontale coronare pe dinţi la care faţa vestibulară nu este afectată;

- datorită calităţilor sale fizionomice acest mijloc terapeutic se poate indica la pacienţi cu exigenţe estetice deosebite.

Contraindicaţiile terapiei prin incrustaţii extratisulare:

- incrustaţia extratisulară se contraindică la tineri, datorită camerelor pulpare foarte voluminoase ce se pot deschide accidental în cursul preparărilor substructurii organice în vederea realizării mijloacelor suplimentare de retenţie;
- nu se aplică acest tip de terapie în cavităţi orale cu predispoziţii la carii sau la cavităţi orale neigienizate;
- dinţi cu distrofii datorită lipsei de rezistenţă nu pot beneficia de terapia prin onlay;
- terapia prin onlay nu poate fi aplicată pe dinţi cu mobilitate mare;
- incrustaţia extratisulară nu se utilizează ca element de agregare în aparate gnatoprotetice conjuncte de amplitudine mare, cît şi ca elemente de agregare intermediare, aceste microproteze indicînd axul de inserţie. Atunci cînd se impune utilizarea onlay-ului ca element intermediar de agregare este necesară consolidarea sa printr-o grosime suficientă;
- bolnavii psihici nu pot beneficia de terapia prin onlay deoarece prepararea substructurii organice necesită o durată îndelungată, calm desăvîrşit, numeroase corectări şi reluări, impunînd o colaborare perfectă a medicului cu bolnavul;
- lipsa de paralelism a dinţilor stîlpi contraindică utilizarea onlay-ului ca element de agregare, deoarece exigenţele de execuţie a substructurii organice comandă axul de inserţie. Această contraindicaţie este relativă, terapia cu microproteze de înveliş ar necesita rezecţii mari de substanţă dentară. Aplicarea coroanei parţiale pe faţa vestibulară a unui astfel de dinte rezolvă cu un sacrificiu minim de substanţă realizarea inserţiei aparatului gnatoprotetic;
- dinţii devitali au contraindicaţii formale de terapie prin onlay, datorită lipsei de rezistenţă. Preparările realizate cu grijă şi protecţia suprafeţelor preparate previn fracturile substructurilor organice preparate;
- dinţii cu diametrul vestibulo-oral mic prezintă riscul de fractură după preparare cît şi posibilitatea vizibilităţii prin transparenţă a incrustaţiei extratisulare;
- dinţii abrazaţi cu diametrul vertical scurt nu pot beneficia de terapia prin onlay deoarece şanţurile de retenţie verticală nu vor fi suficient de înalte şi retentive;

- bolnavii aflaţi la vîrsta a III-a cu stare generală precară contraindică aplicarea terapiei prin onlay.

Avantajele terapiei prin incrustaţii extratisulare:

- incrustaţia extratisulară este un element ce acoperă parţial coroana dentară respectînd faţa vestibulară şi avînd un aspect fizionomic;
- prepararea substructurii organice pentru onlay necesită o rezecţie redusă de ţesut amelodentinar;
- retenţia microprotezei este foarte bună atunci cînd substructura organică este corect preparată;
- terapia prin onlay conservă vitalitatea dintelui, realizînd şi o rezecţie minimă de substanţă dentară;
- microprotezele avînd volum redus necesită o cantitate minimă de material;

Dezavantajele terapiei prin incrustaţii extratisulare:

- manualitatea deosebită şi utilizarea unui instrumentar specializat constituie un dezavantaj relativ. Terapia cu incrustaţie extratisulară poate fi abordată de un specialist cu o bună pregătire profesională;
- incrustaţiile extratisulare utilizează în construcţia lor materiale nobile şi seminobile, devenind astfel costisitoare;
- terapia prin onlay nu are o utilizare largă din punctul de vedere al formelor clinice a leziunilor odontale coronare prezentînd indicaţii stricte pentru dinţii cu faţa vestibulară indemnă;
- coroana parţială comandînd axul de inserţie devine un impediment în aplicarea sa în aparate gnatoprotetice plurale cu mai mult de 2 elemente de agregare;
- atunci cînd substructura organică nu este corect preparată microproteza se decementează uşor;
- lipsa de brunisare, igiena deficitară şi nedispensarizarea bolnavilor favorizează apariţia leziunilor odontale coronare secundare la nivelul marginilor, acolo unde substructura organică nu este suficient protejată.

Pregătirea substructurii organice pentru coroana parţială 3/4. Terapia prin coroana parţială 3/4 se poate aplica pe dinţii din zona frontală a arcadelor dentare, incisivii centrali, incisivii laterali sau caninii. Avînd în vedere exigenţa de execuţie clinică şi de laborator a acestor microproteze este obligator să se respecte în prepararea substructurii organice succesiunea următoarelor etape:

- prepararea feţelor proximale se realizează numai după protecţia dinţilor vecini prin stripsuri metalice sau inele de cupru.Se folosesc pentru prepararea acestor feţe, discuri abrazive pe o singură faţă, cu grosimea cît mai mică. Discurile se aplică pe faţa orală în aşa fel încît axul discului să conveargă spre oral şi spre incizal. Faţa vestibulară a dintelui trebuie protejată, preparaţia feţelor proximale oprindu-se la nivelul muchiilor vestibulo-proximale. Atunci cînd există spaţii interdentare (treme, diasteme) dintele este expus vizibilităţii pe zone mai întinse, aceasta impunînd preparaţiei proximale să rămînă cît mai oral fără să atingă muchiile proximo-vestibulare. Prepararea celor două feţe proximale trebuie să realizeze suprafeţe paralele sau cu o uşoară convergenţă (pînă la 2°) spre incizal;

- prepararea marginei incizale (fig.52 a) se realizează cu pietre roată, transformîndu-se într-o suprafaţă incizală. Slefuirea se efectuează pe direcţie mezio-distală astfel încît după şlefuire să rezulte o faţă incizală cu lăţimea de 1-1,5 mm, a cărei înclinare să fie într-un unghi de 45° faţă de axul dintelui sau de 70° faţă de 1/3 mijlocie a feţei vestibulare. Prepararea marginei incizale nu trebuie să depăşească spre vestibular mai mult de o,5 mm, pentru ca metalul microprotezei să nu devină vizibil. In sens mezio-distal suprafaţa incizală trebuie să respecte curbura marginei incizale a dintelui.La canin această suprafaţă va fi angulată în doi versanţi, unul mezial şi unul distal;

- pentru schiţarea pragului oral, este indicată utilizare unui creion de grafit, care va contura înainte de preparare, direcţia viitorului prag. Trasarea se realizează pe faţa orală la o,5 mm distanţă de festonul gingival, urmărind marginea liberă a gingiei. Schiţarea pragului se realizează cu o piatră lenticulară cu diametru mic urmărind îndeaproape conturul trasat cu creionul pe suprafaţa dintelui;

- în etapa de preparare a suprafeţelor latero-cingulare,se realizează pragul oral şi înfundarea lui, prin preparări cu freze cilindrice şi cilindro-conice. Pragul va fi realizat prin exprimarea unghiurilor iar înfundarea acestuia se realizează cu freze speciale de înfundat pragul. Poziţia pragului faţă de gingia marginală poate fi supragingivală, juxta-gingivală sau subgingivală, acesta fiind înfundat cu o,5-o,7 mm sub marginea liberă a gingiei;

- prepararea suprafeţei orale, se realizează prin şlefuirea cu o piatră roată cu un diametru de 4-6 mm pe distanţa dintre marginea incizală şi cingulum, profunzimea de preparare fiind 1 mm. In cursul preparării nu se desfiinţează cingulumul, acesta contribuind la sprijinul și retenția microprotezei;

- prepararea șanțurilor de retenție, se realizează în număr de trei, unul paraincizal și două șanțuri verticale proximale. Aceste

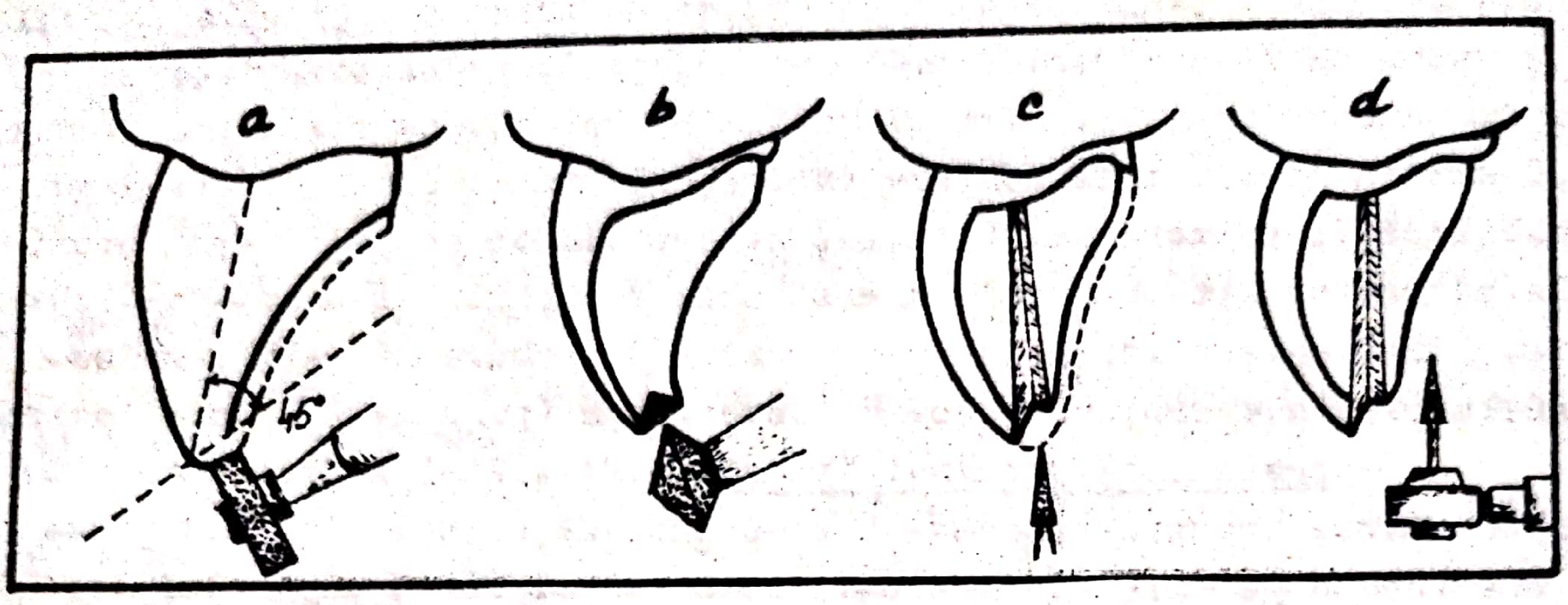

Fig.nr.52

șanțuri unite realizează un șanț unic de retenție în formă de "U". Santul paraincizal se schițează cu o piatră lenticulară de dimensiuni mici, respectînd curbura mezio-distală a marginii incizale, și avînd o lățime de 1-1,5 mm și o profunzime de 1 mm (fig.52 b). Se prepară cu freze cilindrice, realizînd o formă neretentivă în axul de introducere a microprotezei. Versantul vestibular al șanțului incizal este mai înalt decît versantul oral, fapt ce rezultă din înclinarea suprafeței incizale. Santurile de retenție verticale realizate pe suprafețele proximale sînt preparate cu freze cilindro-conice. Aceste șanțuri trebuie să fie paralele între ele sau convergente (2°) spre incizal, neretentive în axul de introducere al microprotezei (fig.nr.52 c). Santurile vor fi îngustate spre colet terminîndu-se cu prag sau pierdut. Paralelismul șanțurilor verticale trebuie să fie riguros. Orientarea șanțurilor verticale se face paralel cu 2/3 incizale ale fețelor vestibulare, atunci cînd dintele este plat sau cu 1/3 mijlocie a feței vestibulare, cînd dintele prezintă o curbură vestibulară accentuată. Pentru începători se poate recomanda prepararea șanțurilor proximale paralele cu axul dintelui;

- finisarea substructurii organice preparate, constă în desființarea muchiilor rezultate din prepararea șanțurilor de retenție creînd condiții optime realizării microprotezei (fig.nr.52 d);

- protecția substructurii organice se realizează obligatoriu prin mijloace medicamentoase și mecanice. Mijloacele mecanice sînt reprezentate de microprotezele realizate extemporaneu prin tehnica Scutan sau cu ajutorul conformatoarelor vacuumate, tehnică pusă la punct în clinica noastră.

Pentru realizarea retenţiei coroanei parţiale 3/4 Boisson prepară substructura organică cu mijloace de retenţie suplimentară sub formă de puţuri dentinare (parapulpare).

Etapele preparării suprafeţelor proximale, a marginii incizale, a suprafeţelor latero-cingulare şi a suprafeţei palatinale supracingulare se realizează după tehnica descrisă mai sus. In etapa următoare se realizează două praguri, unul plasat supracingular şi altul plasat spre incizal, preprarea utilizînd freze şi pietre cilindrice. In peretele vertical al pragurilor se creează două nişe. Nişele se prepară la distanţă de minimum 2 mm de marginile preparaţiei pentru a evita obţinerea unor pereţi subţiri. Nişa realizează o lărgire a pragului în peretele vertical, diametrul nişelor fiind de 1,5-2 mm (fig.nr.53 a). In mijlocul nişei se forează puţuri parapulpare cu diametrul de 0,6-0,8 mm şi cu profunzimea de 2 mm, utilizîndu-se freze cilindro-conice. Pentru realizarea puţurilor parapulpare se vor utiliza metodele de izodromie directă sau indirectă, evitînd perforarea camerei pulpare în dreptul coarnelor pulpare. Puţurile dentinare (fig.nr.53 b) vor realiza între ele un triunghi în scopul obţinerii stabilităţii tripodale a microprotezei. Datorită variabilităţii morfologice a dinţilor se pot realiza preparări atipice ale substructurii organice în vederea aplicării coroanei 3/4. Aceste preparări atipice se indică :

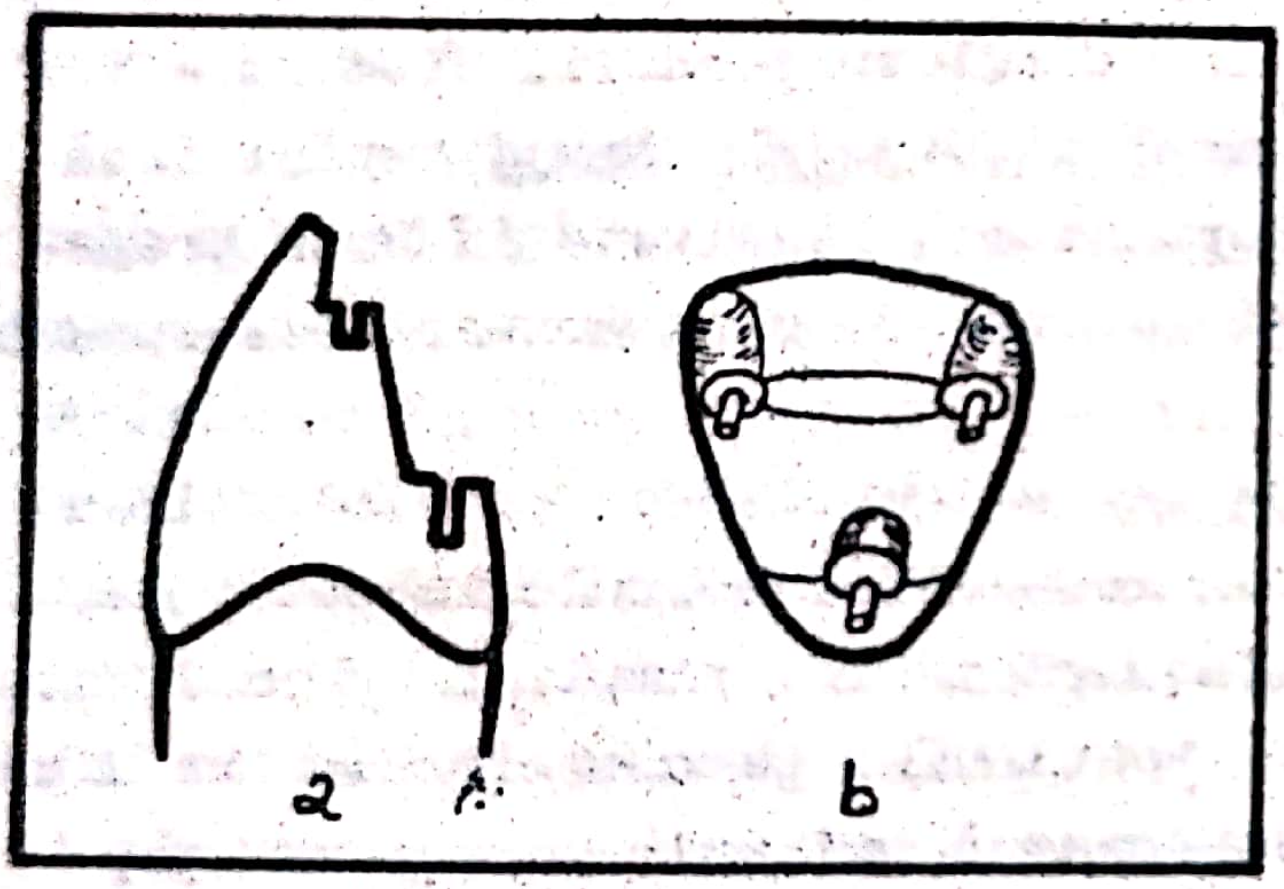

fig.nr.53

- atunci cînd grosimea vestibulo-orală este insuficientă, prepararea pe faţa palatinală se poate opri la 1-2 mm de marginea incizală. In această situaţie nu se mai realizează suprafaţa incizală şi nici şanţul incizal, retenţia obţinîndu-se cu puţuri parapulpare;

- existenţa cariei meziale sau distale imprne realizarea unui şanţ în formă de inlay-box (casetă de inlay) neretentivă, după principiile lui Black;

- prezenţa unui cingulum voluminos permite realizarea combinaţiilor de retenţie prin şanţuri şi puţuri dentinare. Se realizează un şanţ cingular de retenţie în "U" şi două puţuri parapulpare spre marginea incizală;

— cînd dintele prezintă proximal o leziune odontală, se poate realiza un șanț proximal și două puțuri dentinare plasate la nivel incizal sau supracingular;

— apariția adezivilor cu utilizare în stomatologie, a dus la modificări în tehnică prin preparări foarte superficiale, numai la nivelul smalțului dentar, pe suprafețe reduse, care ar putea fi asimilate cu preparările de tip onlay. Se prepară fața orală și fața proximală a dintelui, această preparație fiind caracteristică elementului de agregare "punții de colaj Maryland".

Pregătirea substructurii organice pentru coroana parțială 4/5. Coroana parțială 4/5 (onlay) se aplică pe dinții laterali molari și premolari. Prepararea substructurii organice pentru aplicarea acestui tip de microproteză trebuie să urmărească următoarele etape:

— preparea fețelor proximale, este precedată de protecția dinților vecini prin aplicarea de stripsuri interdentare sau utilizarea inelelor de cupru. Suprafețele proximale se prepară utilizînd discuri abrazive pe o singură față. In cursul preparării, discurile vor avea o direcție convergentă spre oral și ocluzal fără a depăși însă unghiurile vestibulo-proximale. Suprafețele rezultate în urma preparării vor avea o directie paralelă sau vor fi ușor convergente spre oral și ocluzal;

— prepararea feței ocluzale, se realizează prin șlefuirea cu pietre roată de dimensiuni mici, respectînd morfologia ocluzală. Această etapă de preparare se desfășoară în doi timpi. In primul timp se prepară fața orală a cuspidului vestibular pe o profunzime de 1 mm, avînd grijă ca preparația să nu depășească mai mult de o,5 mm spre vestibular. Se va respecta înclinarea versanților cuspidului vestibular. In al doilea timp al preparării feței ocluzale se realizează șlefuirea cuspidului oral. Prepararea cuspidului oral se poate realiza prin metoda clasică (fig.nr.54 a) prin aplatizarea sa, ceea ce presupune un sacrificiu foarte mare de substanță dentară. Acest tip de preparație se realizează pentru a preveni fractura coroanei dentare pe axul mezio-distal. Prepararea modernă a cuspidului oral se realizează pe o profunzime de 1 mm, cu respectarea morfologiei acestuia (fig.nr.54 b);

— schițarea pragului cervical, se realizează la o,5 mm supragingival, trasînd cu un creion de grafit conturul acestui prag. Cu o piatră lenticulară se va realiza un șanț ce va urmări conturul trasat pe suprafața dentară;

- preparare fetei orale şi a pragului cervical, se realizează utilizînd pietre cilindrice, profunzimea de preparare fiind de 1 mm. După prepararea feţei orale rezultă pragul cervical care poate fi plasat supragingival, juxta-gingival sau se înfundă subgingival cu freze de înfundat pragul. După prepararea feţei orale, dintele este decorticat pe 4/5 din suprafaţa sa;

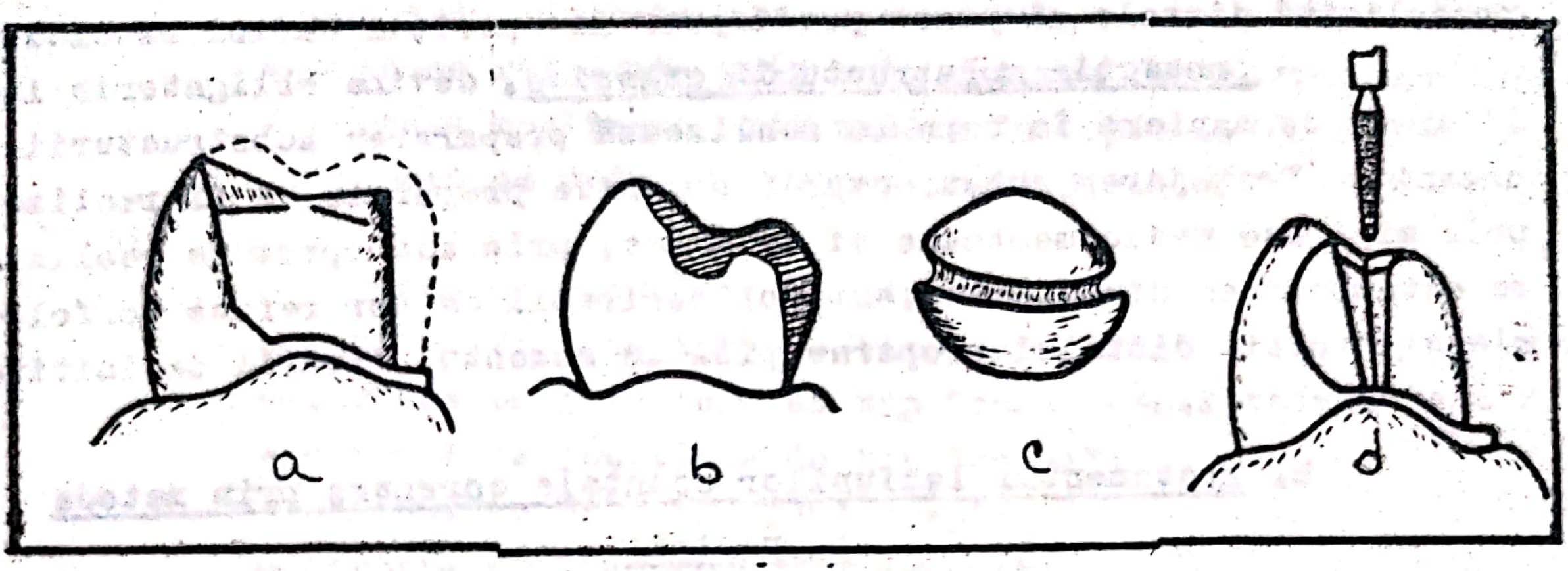

Fig.nr.54

- prepararea şanţurilor de retenţie se realizează pe suprafaţa ocluzală şi pe feţele proximale. Prepararea şanţului ocluzal, mezio-distal se realizează cu o piatră lenticulară. Definitivarea preparării se face cu freze cilindrice, cilindro-conice, pe o profunzime de 1 mm, şi o lărgime de 1-1,5 mm în raport de volumul dentar. Direcţia şanţului mezio-distală va avea configuraţia naturală a şanţului intercuspidian, şanţul realizîndu-se angulat şi nu rectiliniu, urmărind morfologia dintelui (fig.nr.54 c). Santul de retenţie ocluzal va fi plasat în sens vestibulo-oral în masa cuspidului vestibular, imediat anterior de şanţul intercuspidian. Prepararea şanţurilor verticale de retenţie pe feţele proximale vor avea o direcţie paralelă sau convergentă avînd terminaţia cervicală în prag sau pierdută (fig.54 d)

- finisarea substructurii organice, este o etapă obligatorie urmărind rotunjirea muchiilor rezultate la unirea pragului oral cu a şanţului vertical. In prepararea modernă a substructurii organice, şanţurile de retenţie nu se realizează în muchii ascuţite ci cu unghiuri uşor rotunjite.

Si în cazul realizării coroanelor 4/5 se pot realiza preparări atipice. Există situaţii cînd cuspidul oral nu se prepară. Se şlefuiesc feţele proximale, faţa orală şi se realizează şanţurile verticale de retenţie puţin lărgite. Cuspidul oral, după aplicarea coroanei parţiale va fi înconjurat de aceasta cu un inel metalic. Această preparație reduce mult sacrificiul amelo-dentinar, realizînd și o economie de material, însă datorită măririi suprafeței de contur suprasolicită dintele și poate predispune la apariția cariei secundare;

- protecția substructurii organice, devine obligatorie indiferent de maniera în care se realizează prepararea substructurii organice. Protejarea substructurii organice preparate va fi realizată prin mijloace medicamentoase și mecanice, prin microproteze realizate extemporaneu din acrilat autopolimerizabil ce vor reface morfologia și funcția dintelui preparat pînă în momentul fixării definitive a microprotezei.

b. Tratamentul leziunilor odontale coronare prin metoda acoperirii

Terapia leziunilor odontale prin metoda acoperirii este una dintre cele mai răspîndite tehnici în gnatoprotetică. Terapia de acoperire cunoaște ca mijloace protetice coroanele de înveliș.

Coroanele de înveliș pot fi definite ca microproteze cu agregare extrinsecă coronară de întindere variabilă, care acoperă în totalitate coroana dintelui, refăcînd morfologia și funcția dentară.

Onlay-urile 3/4 și 4/5 ar putea fi considerate și ele în categoria coroanelor de înveliș care acoperă parțial dintele.

Avînd în vedere principiile pe baza cărora se execută prepararea substructurii organice, modul în care își realizează agregarea la coroana dintelui, ele au fost trecute însă în categoria incrustațiilor de tip onlay. De fapt acest tip de coroane fac trecerea de la terapia prin incrustații la terapia prin acoperire.

Clasificarea coroanelor de înveliș.

Pentru clasificarea coroanelor de înveliș s-a făcut apel la numeroase criterii:

După posibilitățile refacerii funcției fizionomice:

- coroane nefizionomice (metalice);
- coroane semifizionomice (mixte);
- coroane fizionomice (nemetalice).

După materialul utilizat coroanele de înveliș se clasifică:

- coroane metalice;
- coroane nemetalice (acrilice, ceramice, composite);
- coroane mixte cu o componentă metalică și una nemetalică (metalo-acrilice, metalo-ceramice).

După tehnologia de realizare coroanele se pot confecționa prin următoarele metode:

- coroane realizate prin ştanţare;
- coroane realizate prin turnare;
- coroane realizate din două bucăţi;
- coroane realizate prin polimerizare (composite,acrilate);
- coroane realizate prin arderi în cuptoare (ceramice).

In raport de modul de preparare al joncţiunii dento-protetice:

- coroane cu joncţiune de tip"end-knife";
- coroane cu joncţiune de tip "end-knife cu chenfrein";
- coroane cu joncţiune de tip "chenfrein";
- coroane cu joncţiune de tip "congé";
- coroane cu prag în unghi drept;
- coroane cu prag în unghi ascuţit;
- coroane cu prag în unghi obtuz;
- coroane cu prag bizotat extern;
- coroane cu prag cu retenţie internă sub formă de şanţ
- coroane cu prag în congé.

După raportul cu parodonţiul marginal coroanele pot fi:

- coroane la care marginea cervicală este plasată subgingival;
- coroane la care marginea cervicală este plasată juxtagingival;
- coroane cu marginea cervicală plasată supragingival. Aceste coroane au terminaţia cervicală plasată în 1/3 cervicală a coroanei dentare;
- coroanele ecuatoriale au terminaţia cervicală plasata la nivelul ecuatorului maxim al dintelui.

Indicaţiile terapiei prin metoda acoperirii

Indicaţiile terapiei de acoperire, prin coroane de înveliş se stabilesc în urma unui examen clinic amănunţit, în care se va aprecia gradul de afectare în suprafaţă şi profunzime a dintelui de către leziunea odontală, evaluarea posibilităţilor conservatoare de terapie a leziunilor odontale, starea vitalităţii dintelui, raportul cu dinţii vecini şi dinţii antagonişti cît şi morfologia coronară, toate aceste elemente putînd stabili o anumită tehnică de preparare şi un anumit mijloc terapeutic de acoperire. Coroanele de înveliş pot fi indicate în:

- tratamentul leziunilor odontale coronare prin lipsă de substanţă. In regiunea frontală a arcadei se vor indica coroane de înveliş cu aspect fizionomic. In aceiaşi zonă se mai poate utiliza coroana semifizionomică care asigură şi protecţia biomecanică faţă de trauma ocluzală pe care o suportă dinţii frontali. Leziunile odontale coronare ale dinţilor din zonele laterale ale arcadelor dentare, pot beneficia de tratamentul prin coroane de înveliş metalice, semifizionomice şi în situaţii speciale se pot indica şi coroane total fizionomice;

- în terapia leziunilor odontale coronare ce modifică culoarea dentară se pot indica coroane semifizionomice sau total fizionomice în scopul restabilirii funcţiei fizionomice normale;
- în terapia leziunilor odontale coronare întinse în suprafaţă, care pentru rezolvarea terapeutică prin metoda inlay-ului de obturaţie sau obturaţie plastică ar necesita retenţia suplimentară profundă cu ablaţie neeconomică de ţesuturi dentare;
- pentru asigurarea contenţiei obturaţiilor plastice, aplicate în leziuni odontale coronare întinse;
- ca mijloc terapeutic în tratamentul distrofiilor cicatriciale;
- în tratamentul anomaliilor de volum şi de poziţie ca mijloace de refacere a armoniei arcadelor dentare;
- ca elemente de agregare a aparatelor gnatoprotetice conjuncte;
- ca elemente de agregare ale şinelor de imobilizare în tratamentul parodontopatiilor marginale cronice;
- sub forma coroanelor telescop pot fi utilizate şi ca elemente de menţinere şi stabilizare a aparatelor gnatoprotetice scheletizate;
- pot reface convexităţile naturale ale dinţilor în vederea menţinerii aparatelor gnatoprotetice mobile;
- pot constitui mijloace terapeutice în disfuncţia ocluzală, reconstituind morfologic şi funcţional feţele ocluzale ale dinţilor;
- coroanele de înveliş se pot aplica atît pe dinţi vitali cît şi pe dinţi devitali.

Contraindicaţiile terapiei prin metoda acoperirii:

- terapia de acoperire este contraindicată în afecţiuni generale acute pînă la rezolvarea lor. Se evită şi se temporizează tratamentul gnatoprotetic prin coroane de înveliş în afecţiuni infecţioase acute şi cronice, afecţiuni respiratorii, cardiace, psihice, renale, etc.;

- terapia de acoperire nu poate fi aplicată atîta timp cît există leziuni inflamatorii specifice deschise sau tumori, pînă la rezolvarea lor;

- coroanele de înveliş nu pot fi aplicate pe dinţi cu leziuni odontale coronare întinse, cu lipsă mare de substanţă, acesta neputînd asigura contenţia microprotezei de acoperire;

- coroanele de înveliş nu se vor aplica pe dinţi cu mobilitate de gradul III, sau atunci cînd resorbţia osoasă depăşeşte 2/3 din înălţimea radiculară;

- terapia de acoperire este contraindicată pe dinţi trataţi endodontic incorect pînă la refacerea corectă a tratamentului;

- coroanele de înveliş nu pot fi aplicate pe dinţi cu leziuni periapicale ce nu pot fi tratate;

- coroana de înveliş nu se aplică pe dinţi tineri cu volum pulpar mare, deoarece prepararea substructurii organice va duce la supraîncălzirea şi la compromiterea sănătăţii organului pulpar, existînd şi pericolul deschiderii camerei pulpare;

- terapia de acoperire nu se va aplica pe dinţi tineri cu apexul neînchis;

- terapia de acoperire nu se va aplica pe dinţi cu leziuni odontale netratate corect;

- terapia de acoperire se contraindică în cavităţi orale neigienizate şi la bolnavi la care educaţia sanitară este deficitară.

Avantajele terapiei prin metoda acoperirii:

- coroanele de înveliş sînt elemente protetice optime în refacerea morfologiei şi funcţiei coroanelor dentare afectate prin diferite leziuni odontale coronare;

- microprotezele de acoperire sînt elemente foarte utile în agregarea aparatelor gnatoprotetice;

- coroanele de înveliş realizează o terapie individualizată, răspunzînd tuturor criteriilor profilactice şi curative;

- coroana de înveliş conservă vitalitatea dintelui şi o protecţie eficientă împotriva cariei dentare;

- asigură o protecţie şi o profilaxie parodontală corespunzătoare cînd sînt concepute şi realizate corect;

- coroanele de înveliş sînt convenabile din punct de vedere economic atunci cînd sînt realizate din metale nepreţioase;

- terapia de acoperire nu necesită aparatură şi tehnologie complicată pentru realizarea ei.

Dezavantajele terapiei prin metoda acoperirii:

- terapia de acoperire necesită deretentivizarea dinților prin exereză de țesuturi dentare în vederea aplicării coroanelor de înveliș;
- terapia de acoperire nu poate fi aplicată la ori ce vîrstă, vîrstele tinere nu beneficiază de astfel de mijloc de tratament al leziunilor coronare;
- atunci cînd sînt metalice transmit variațiile de temperatură către organul pulpar;
- atunci cînd închiderea marginală cervicală nu este executată corect dintele este expus la carii secundare, iar țesuturile de susținere la parodontopatii marginale se pot apărea prin iritație mecanică și bacteriană;
- coroanele de înveliș realizate din metale dure sau extra dure (Cr.-Co., aur platinat) se îndepărtează dificil de pe substructura organică;
- realizarea coroanelor cu prag necesită o execuție ireproșabilă dar și o exereză importantă de țesuturi nobile dentare pe o profunzime apreciabilă;
- în cursul preparării substructurii organice sau tardiv pot apare accidente, cu afectarea vitalității pulpare, a integrității parodonțiului și a părților moi ale cavității orale.

1° Prepararea substructurii organice în terapia de acoperire.

Prepararea substructurii organice pentru realizarea terapiei de acoperire prin coroane de înveliș se realizează în scopul creerii spațiului necesar aplicării microprotezei pe dinte și desființării retentivităților naturale dentare. In cazul cînd nu se realizează spațiul necesar, grosimea microprotezei de acoperire va depăși conturul natural al dintelui, iar coroana dentară ar deveni foarte voluminoasă cu morfologie modificată și funcții parodontoprofilactice alterate. In urma desființării retentivităților naturale ale dinților rezultă o substructură organică care are în mare forma dintelui preparat, mai puțin retentivitățile fețelor laterale. Forma neretentivă în sens axial a substructurii organice se impune, pentru a realiza o amprentare corectă și inserția unor microproteze rigide.

Instrumentarul necesar preparării substructurii organice este foarte variat. Obligator se va utiliza instrumentarul de examen clinic stomatologic (pensă, sondă, oglindă), cu indicaţiile de utilizare cunoscute. In vederea evitării durerii în cursul preparării dinţilor vitali se poate apela la instrumentarul de anestezie prin injecţie, de anestizie prin contact sau pulverizaţie. Pentru a evita traumatizarea dinţilor şi a ţesuturilor vecine se vor utiliza materiale de protecţie sub formă de benzi metalice, inele de cupru, etc. Prepararea substructurii organice se realizează cu materiale abrazive de formă şi mărimi diferite, cît şi forţă abrazivă variată. Instrumentarul abraziv constă din: pietre din carborundum, pietre diamantate de dimensiuni şi granulaţii diferite, discuri de carborundum discuri metalice active pe o faţă, pe ambele feţe sau pe muchie, discuri flexibile din hîrtie sau material plastic. Frezele pot avea forme, mărimi şi puteri abrazive variate şi pot fi utilizate la piesa de mînă pentru turaţii mici şi medii sau la turbina cu aer cu turaţii înalte sau foarte înalte.

Prepararea substructurii organice pentru coroana de înveliş metalică.

Coroana de înveliş metalică este indicată în principal pe dinţii din zonele laterale ale arcadelor dentare, la nivelul premolarilor şi a molarilor. Prepararea substructurii organice în vederea terapiei de acoperire este realizată într-o succesiune strictă de etape putînd fi realizată prin metode clasice sau moderne, utilizînd un instrumentar variat.

Etapele preparării substructurii organice pentru realizarea coroanei de înveliş metalice sînt următoarele:

- prepararea feţelor proximale. Inainte de prepararea feţelor proximale se face protecţia dinţilor vecini cu benzi metalice inoxidabile, cu inele de cupru, coroane prefabricate sau dispozitive speciale.

Obiectivele care se urmăresc în prepararea acestor suprafeţe constau în desfiinţarea punctelor de contact şi deretentivizarea feţelor proximale.

Prepararea feţei distale şi meziale este identică, şi pentru a realiza o ordine în preparare vom începe totdeauna cu faţa distală şi apoi faţa mezială.

Prepararea feţelor proximale prin metoda clasică, utilizînd discuri abrazive montate la piesa de mînă se poate realiza prin două tehnici, fie prin preparea din aproape în aproape (progresivă), sau prin tehnica slice-cut (tăiere în felie).

Tehnica clasică de preparare din aproape în aproape utilizează un disc abraziv pe o faţă. Atunci cînd punctele de contact sînt foarte strînse sau dinţii prezintă incongruenţă, ceea ce va necesita o înclinare mare a discului, se impune desfiinţarea punctului de contact prin mijloace lente sau rapide. Dispozitivul Ivory (micul uriaş, constituie un mijloc rapid dar dureros şi nebiologic de desfiinţare a punctului de contact. Firul de mătase, vîrfuri de lemn de trandafir, santal, introduse interdentar constituie mijloace lente dar mult mai biologice de desfiinţare a punctelor de contact. Desfiinţarea punctului de contact cu ajutorul discului se face la viteze medii, discul fiind plasat la nivelul ambrazurii punctului de contact. Utilizarea vitezelor lente favorizează blocajul şi deraparea, iar vitezele înalte pot duce la accidente dramatice. Plasarea discului în ambrazura de ocluzie are avantajul menţinerii direcţiei axiale, sensul de şlefuire fiind mezio-distal şi axial. După desfiinţarea punctului de contact se realizează prepararea propriu-zisă a feţei proximale. Realizarea preparării feţei proximale se face mişcînd rectiliniu discul în sens axial dar şi în sens vestibulo-oral, realizînd o curbură în raport cu forma dintelui. Mişcarea discului spre muchiile vestibulare şi orale va trebui să realizeze o preparare a substructurii organice din care să nu rezulte forme geometrice cu suprafeţe plane.

Prepararea clasică prin tehnica slice-cut se realizează folosind discuri diamantate active pe muchie. Această tehnică este indicată atunci cînd coletul dintelui este îngust, dintele avînd o convexitate mare mezio-distală, puncte de contact strînse cu dinţii vecini. Discul se aşează la 1-1,5 mm de creasta marginală proximală şi prin înclinarea lui se vizează un punct la coletul dentar plasat supragingival. In urma preparării dentare prin această tehnică se realizează în acelaşi timp atît desfiinţarea punctului de contact cît şi prepararea feţei proximale. Tehnica de preparare prin metoda slice-cut este deosebit de riscantă, mai ales pentru începători necesitînd măsuri de protecţie a dinţilor şi părţilor moi;

Utilizarea discului este periculoasă datorită blocării şi a posibilităţilor de derapare, ceea ce duce la leziuni ale părţilor moi sau a dinţilor vecini. Pentru evitarea blocajelor, a derapării sau a supraîncălzirii şi apariţiei durerilor, discurile vor fi lubrefiate cu unt de cacao, lubrefierea permiţînd şi o insinuare la nivelul punctălui de contact.

Prepararea fețelor proximale începe totdeauna cu fața distală. La mandibulă există mari dificultăți de preparare a feței distale a dinților laterali, dificultăți datorită înclinării spre mezial a acestor dinți. Discul plasat interdentar va proiecta piesa dreaptă în arcada dentară. Pentru a putea aborda fața distală a dinților din zonele laterale mandibulare în prepararea acestor suprafețe vor fi utilizate discuri în formă de pălărie chinezească montate la piesa dreaptă sau discuri plane montate la piesa în unghi. In cazul dinților cu incongruență dentară, atunci cînd se prepară suprafețele proximale este necesar degajarea unei căi de inserție a microprotezei (fig.nr.55). Atunci cînd convexitatea maximă a dintelui de preparat se află sub convexitatea maximă a dintelui vecin, odată cu prepararea feței proximale, se va realiza și remodelarea morfologiei coroanei vecine prin reducerea convexității proximale.

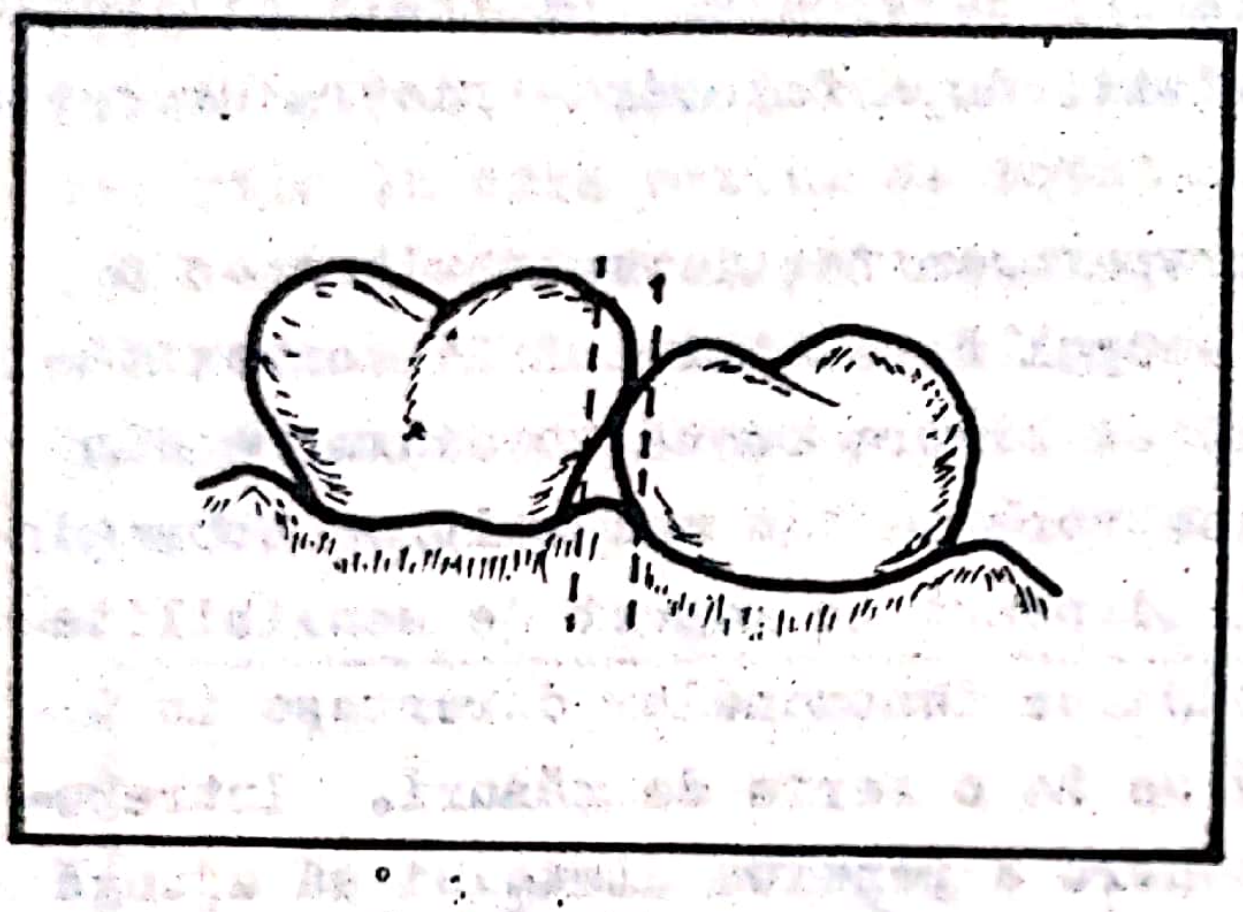

Fig.nr.55

Prepararea substructurii organice prin metoda modernă a fețelor proximale se va realiza cu freze de turbină efilate. Această tehnică poate fi aplicată în prepararea concomitentă a fețelor proximale a doi dinți vecini, fie în prepararea feței proximale a unui singur dinte.

Freza de turbină se va menține în axul dintelui în zona proximală a feței vestibulare, fiind orientată pe aceiași linie pe care se realiza slice-ul efectuîndu-se mișcări axiale pînă la nivelul parodonțiului marginal. Prepararea cu freze de turbină necesită o răcire continuă cu aer și apă. Este necesar realizarea unei preparări intermitente prin opriri din timp în timp a șlefuirii, pentru ca substructura organică să revină la temperatura normală, în același timp medicul va realiza un control al calității preparației;

- prepararea fețelor vestibulare și orale. Prin prepararea feței vestibulare și orale a dintelui se realizează deretentivizarea acestor suprafețe prin îndepărtarea unui strat amelo-dentinar suficient. Volumul de substanță dentară îndepărtată depinde de convexitățile dintelui de pe fețele vestibulare sau orale cît și de grosimea viitoarei microproteze. Prepararea feței vestibulare și a feței orale este identică, dar începe totdeauna cu fața vestibulară.

Instrumentarul folosit în prepararea fețelor vestibulare și orale este comun și poate fi constituit din pietre de carborundum montate și nemontate, pietre diamantate montate și nemontate, pietre cilindrice și cilindro-conice, pietre flacără, vîrfuri diamanțate, freze diamantate cilindrice, freze diamantate cilindro-conice. Pietrele roată vor fi utilizate succesiv cu diametru din ce în ce mai mic pentru a nu leza parodonțiul marginal, diametrele mari fiind utilizate în șlefuirea 1/3 ocluzale și a convexității maxime iar pietrele cu diampetru mic fiind utilizate spre 1/3 cervicală. Pietrele cilindrice și cilindro-conice vor fi utilizate după folosirea pietrelor roată, fiind menținute în axul dintelui.

Metoda clasică începe prepararea feței vestibulare cu o piatră roată cu diametru mare în scopul deretentivizării convexității maxime. Prepararea va continua cu pietre roată cu diametre din ce în ce mai mici pentru a ne putea apropia cît mai mult de zona gingivală. Viteza de preparare va fi adaptată în raport de sensibilitatea pacientului. Pentru preîntîmpinarea fenomenelor dureroase în momentul preparării este necesar să se ia o serie de măsuri. Intreruperea șlefuirilor este necesară pentru a permite dintelui să ajungă la temperatura normală. Șlefuirea continuă, fără răcire cu apă și aer poate ridica temperatura dintelui pînă la loo°C. Contactul dintre instrumentarul abraziv și coroana dentară trebuie să se realizeze timp de 15-2o secunde, după care este obligatorie o pauză chiar dacă bolnavul nu acuză dureri mai ales sub anestezie. La pacientul neanesteziat durerea reprezintă și un control al supraîncălzirii dintelui. Măsura de preparare intermitentă nu este obligatorie pentru dinții depulpați, dar este recomandabilă și în acest caz pentru a evita supraîncălzirea țesuturilor de susținere. Prepararea intermitentă cu pauze între două șlefuiri permite și realizarea unui control al preparării privind cantitatea de substanță dentară îndepărtată, depistarea zonelor ce trebuiesc deretentivizate. Instrumentarul abraziv (piatra roată) utili-



Fig.nr.56

zat la viteze mici trebuie să aibă sensul de rotaţie dinspre radicular spre ocluzal (fig.nr.56). Aceasta este necesar pentru micşorarea mişcărilor vibratorii, ce pot lua naştere în cursul şlefuirii. Cu cît viteza de rotaţie este mai mare cu atît mişcările vibratorii sînt mai puternice, dintele putînd intra în rezonanţă cu instrumentarul de preparat. Acest fenomen devine neplăcut chiar şi la bolnavul sub anestezie, vibraţiile dentare transmiţîndu-se osos spre craniu. Sînt situaţii în care pe o anumită hemiarcadă nu este posibilă aplicarea rotaţiei în sensul normal al acelor de ceasornic. De exemplu pe hemiarcada dreaptă vestibular, instrumentarul rotativ va avea rotaţia în sens radiculo-ocluzal, dar sensul rotaţiei se inversează cînd prepararea se realizează pe faţa vestibulară a hemiarcadei opuse. Pentru cazurile în care sensul de rotaţie nu se poate respecta, instrumentarul rotativ se va aşeza transversal pe suprafaţa de preparat în vederea reducerii vibraţiilor (fig.nr.57). In sens axial suprafaţa vestibulară preparată trebuie să fie rectilinie de la început, dar într-o etapă ulterioară se curbează spre ocluzal. In sens transversal suprafaţa respectivă trebuie să fie uşor curbată în sens mezio-distal. Prin această tehnică prepararea clasică a feţei vestibulare după deretentivizarea cu pietre roată este continuată cu pietre cilindrice sau cilindro-conice. Axul de menţinere a acestor pietre în cursul preparării este tangent la axul mare al dintelui, fiind mişcate dinspre mezial spre distal apropiindu-ne treptat spre zona parodonţiului marginal fără a leza ţesuturile vecine.

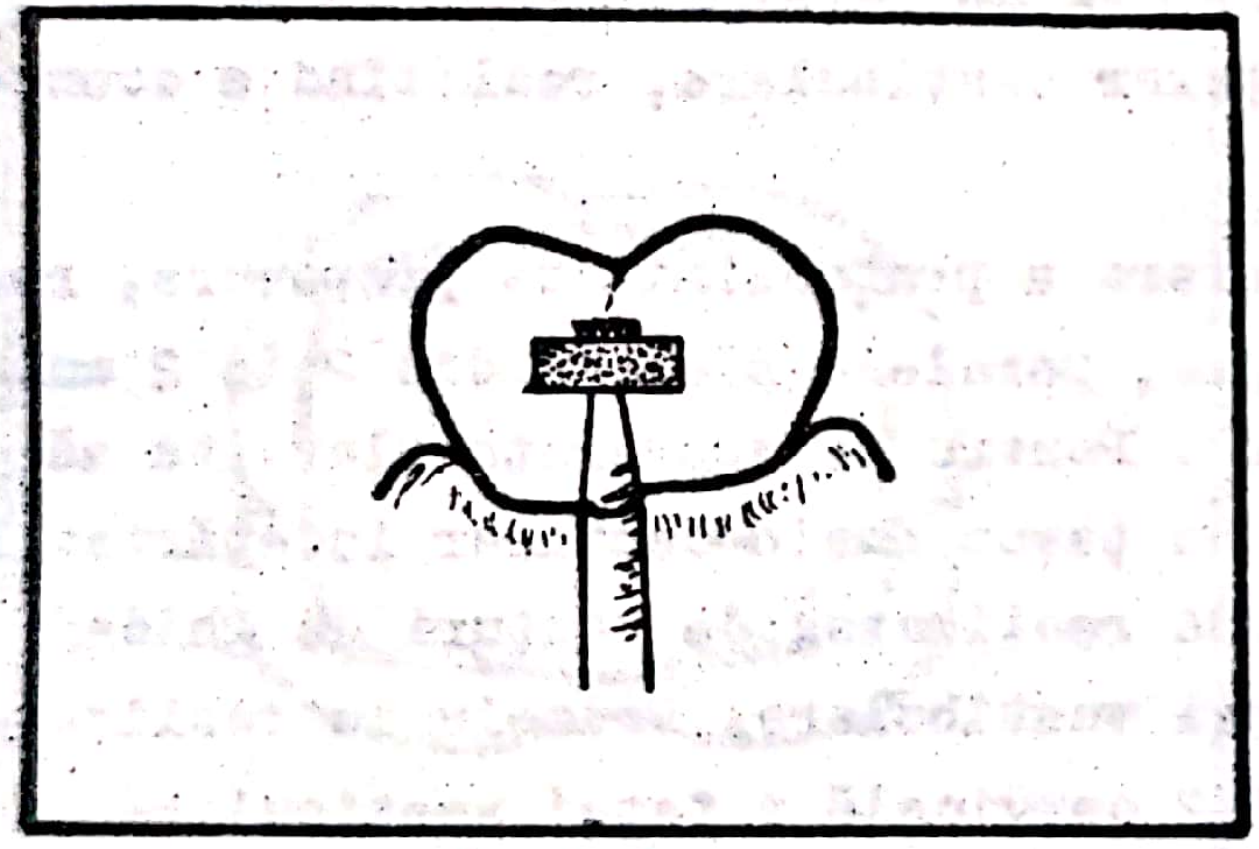

Fig.nr.57

Metoda clasică de preparare a substructurii organice mai este denumită şi "metoda preparării tangenţiale".

In metoda modernă de preparare a feţei vestibulare se utilizează freze diamantate cilindrice, cilindro-conice, freze efilate a căror înălţime este în funcţie de înălţimea coroanei. Pe faţa vestibulară se va realiza un şanţ de ghidaj în mijlocul feţei, orientînd medicul asupra cantităţii de smalţ şi de dentină ce trebuieşte îndepărtată (fig.nr.58 a). Prepararea va începe din acest şanţ, orientîndu-ne spre mezial şi distal, paralel cu axul dintelui conservînd un prag vertical de ghidaj al zonei preparate şi al celei rămase de preparat. Santul de orientare a profunzimei de preparare va avea a dîncimea necesară spaţiului pentru viitoarea microproteză. Preparaţia realizată nu se va realiza pierdut pe faţa vestibulară ci se va îndepărta o cantitate egală de substanţă amelo-dentinară. In cazul utilizării vitezelor mari prepararea feţelor proximale se poate realiza după prepararea suprafeţelor vestibulare, realizînd o economie de timp.

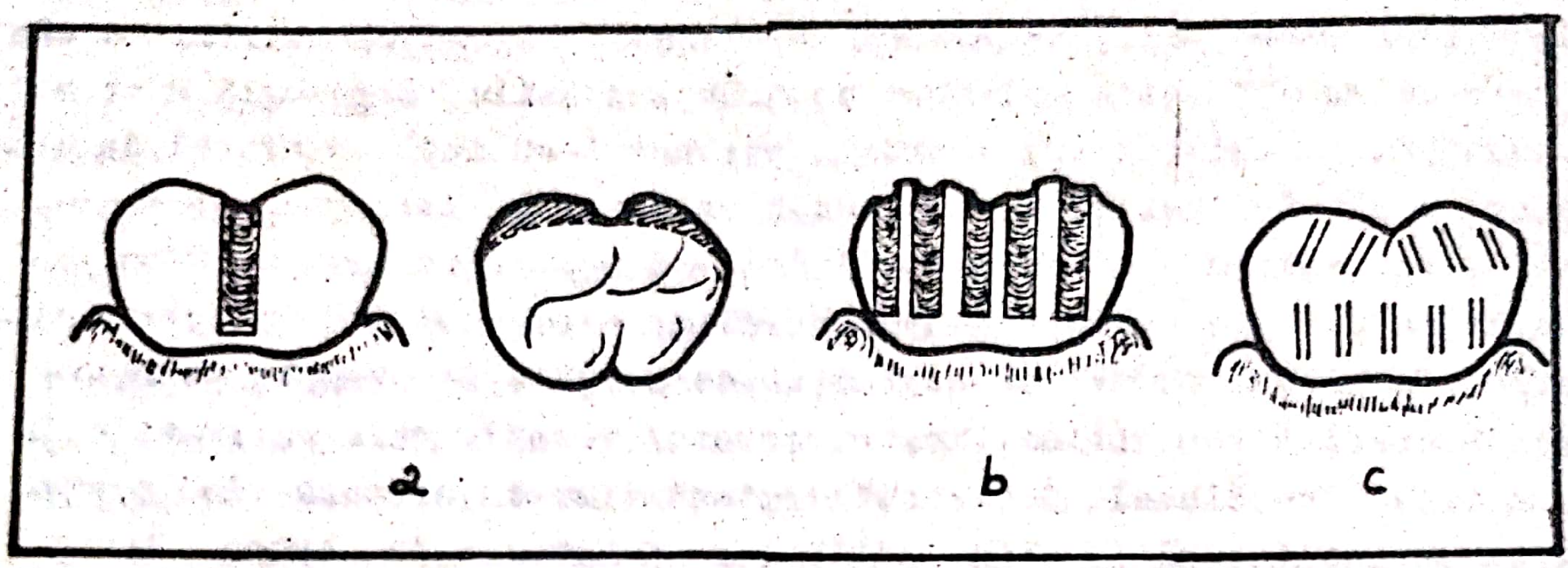

Fig.nr.58

O altă metodă de orientare a profunzimii de preparare, realizează şanţuri de ghidaj multiple, paralele plasate din 2 în 2 mm. pe faţa vestibulară (fig.nr.58 b). Pentru ca suprafaţa şlefuită să aibă forma coroanei iar stratul de ţesut amelo-dentinar îndepărtat să fie aproximativ egal, se recomandă realizarea de şanţuri de ghidaj plasate în două registre ale feţei vestibulare. Primele se realizează în axul dintelui şi cuprind 1/2 cervicală a feţei vestibulare. Se realizează apoi şanţuri de ghidaj şi în 1/2 ocluzală a feţei vestibulare, freza fiind orientată de data aceasta convergent spre ocluzal faţă de axul dintelui, în funcţie de curbura feţei vestibulare (fig. nr.58 c). Ulterior cu freza se îndepărtează porţiunea de smalţ şi dentină dintre şanţurile de ghidaj. Se are în vedere că prepararea feţei vestibulare nu trebuie să fie plană ci să se înscrie pe curbura axială şi mezio-distală a coroanei de preparat.

In prepararea cu turbina atît suprafaţa preparată cît şi freza trebuiesc răcite continu cu aer şi apă. Contactul dintre dinte şi freză trebuie să se realizeze pe generatoarea acesteia de-alungul unei suprafeţe. Contactul punctiform generează presiuni pe suprafaţa cu care vine în contact, acestea avînd valori foarte ridicate. Dacă presiunea exercitată de freză asupra dintelui poate fi calculată după formula: $P = \frac{1 \text{ Kg.f}}{\text{cm}^2}$, un contact punctiform de 0,01 cm^2 va genera o forță de presiune pe dinte de 100 Kg.f/cm^2. Presiunea foarte ridicată determină o creștere considerabilă a forței de frecare cu supraîncălziri pînă la combustia substanței dentinare, în cazul cînd aceasta nu este răcită suficient.

Prepararea feței orale utilizează același instrumentar ca și la prepararea feței vestibulare. Tehnica preparării feței orale constă în deretentivizarea acestei fețe concomitent cu îndepărtarea unui strat suficient de țesut dentar, obținînd o suprafață ce imită în mare morfologia feței orale a dintelui.

Fața orală se prepară întotdeauna după prepararea feței vestibulare, utilizînd fie metoda clasică fie metoda modernă.

Prepararea muchiilor. După prepararea substructurii organice, pe fețele proximale (distale și meziale), pe fețele vestibulare și orale, dintele va căpăta o formă aproximativă de patrulater care se cere rotunjită la nivelul muchiilor (fig.59). Aplicarea unei microproteze în această situație ar duce la depășirea conturului coronar natural de către microproteză, la nivelul muchiilor. Se impune deci îndepărtarea unui strat amelo-dentinar la nivelul muchiilor egal cu stratul îndepărtat pe fețele laterale ale dintelui. Nerealizarea acestei etape va duce la supra-solicitarea parodontală și la apariția parodontopatiei marginale.

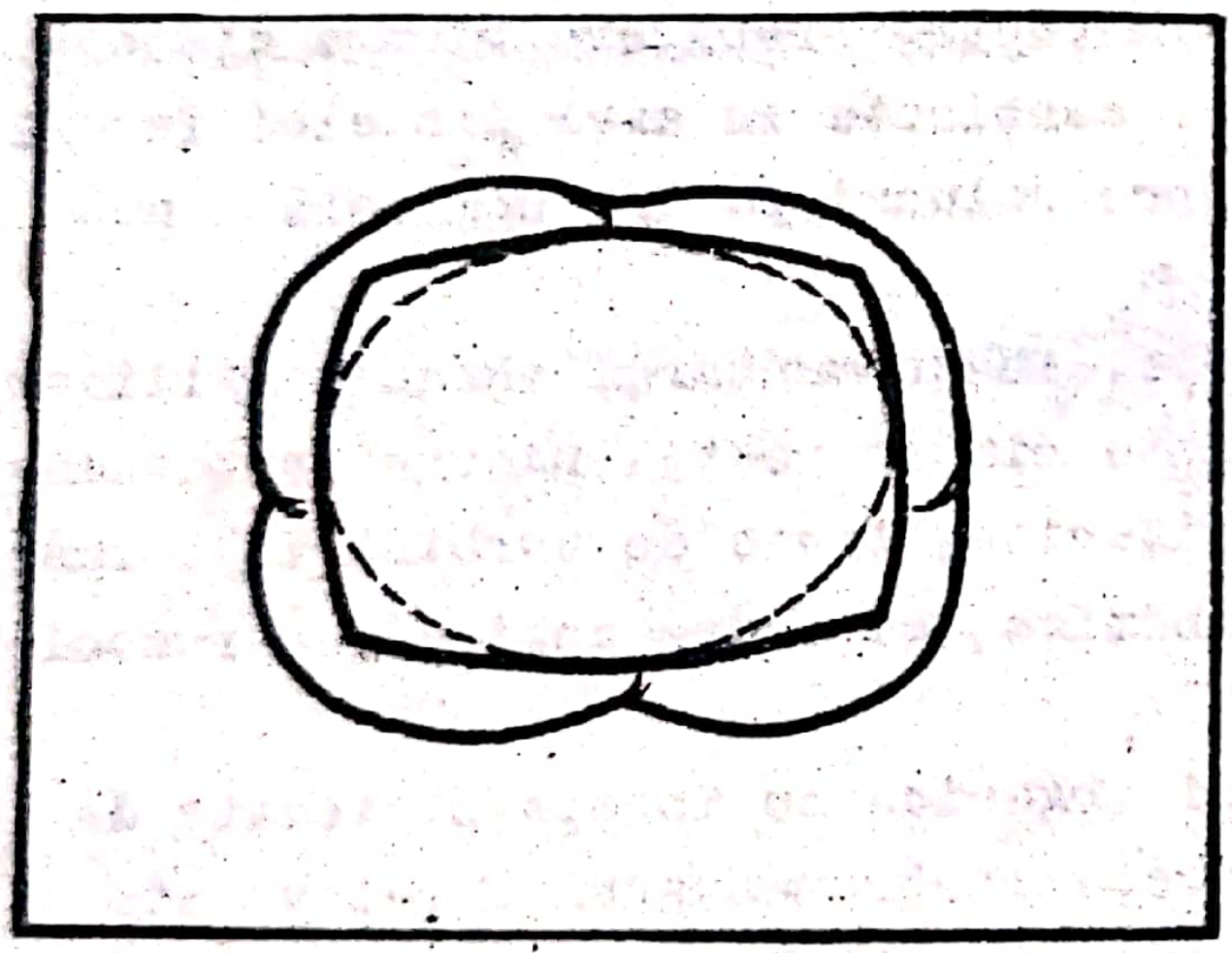

Fig.nr.59

Instrumentarul utilizat în prepararea muchiilor constă din: discuri în pălărie chinezească abrazive pe o față sau pe alta, pietre cilindrice, pietre cilindro-conice. Instrumentarul de elecție în prepararea muchiilor îl constituie piatra con invers. Pentru prepararea muchiilor se mai pot utiliza discuri abrazive elastice. Acestea sînt foarte periculoase deoarece prin elasticitatea lor pot leza ușor parodonțiul, nu pot doza presiunea astfel încît se realizează șlefuiri excesive.

Metoda clasică utilizează în preparare pietrele con invers succesiunea de preparare fiind următoarea: muchia disto-vestibulară preparată cu generatoarea conului invers, muchia disto-orală preparată tot cu generatoarea conului invers, muchia mezio-vestibulară și apoi mezio-orală preparate cu baza conului invers, piatra deplasîndu-se axial pînă la crearea spațiului necesar (fig.nr.60).

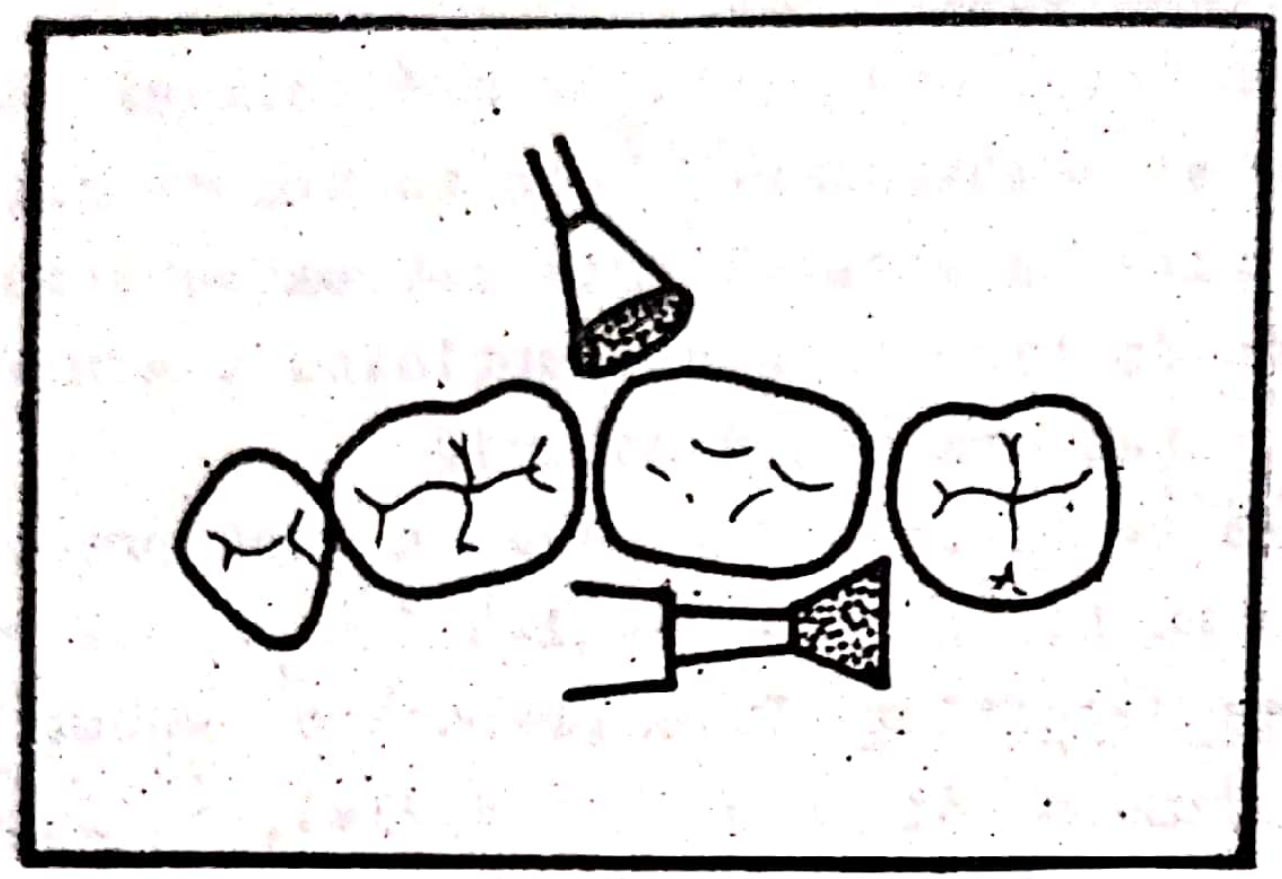

Fig.nr.60

Metoda modernă utilizează pentru preparare pietre diamantate cilindrice și cilindro-conice menținute în axul dintelui în 1/2 cervicală a muchiei și angulată spre ocluzal pe 1/2 ocluzală a muchiei.

Prepararea feței ocluzale. Instrumentarul abraziv utilizat în prepararea acestei suprafețe este piatra roată, piatra lenticulară, piatra con invers de mărimi diferite, freze de turbină în formă de roată, freze lenticulare, cilindrice, cilindro-conice sau romboidale.

Prepararea substructurii organice nu începe niciodată de la nivelul suprafeței ocluzale, deoarece instrumentarul abraziv este voluminos și poate leza lesne dinții vecini. De asemeni prepararea acestei suprafețe înaintea preparării fețelor laterale va duce la pierderea posibilității de ghidare a discului în prepararea fețelor proximale prin desființarea ambrazurii.

Prepararea feței ocluzale prin metoda clasică va respecta morfologia naturală a dintelui. Eroarea începătorului de a prepara plat suprafața ocluzală este frecvent întîlnită în practica protetică (fig.nr.60 a). Aceasta va duce la un sacrificiu inutil de substanță dentară, în special în obținerea spațiului necesar la nivelul fosetelor. Prepararea morfologică a suprafeței ocluzale reprezintă avantajul economiei de substanță dentară. Tehnicianul dentar poate orienta modelajul cuspidian în raport cu morfologia ocluzală conservată prin preparare.

Metoda clasică în prepararea feţei ocluzale mai poate utiliza freze con invers, plasate cu baza pe versantul mezial al cuspidului şi generatoarea pe versantul distal (fig.nr.60 b). Pietrele roată vor fi de dimensiuni descrescînde pentru a se insinua în şanţurile intercuspidiene.

Metoda modernă de prepararea a suprafeţei ocluzale cuprinde mai mulţi timpi. Se începe mai întîi prin trasarea şanţurilor de ghidaj la nivelul şanţurilor intercuspidiene mezio-distale şi vestibulo-orale pe o profunzime de minimum 1 mm pînă la 1,5 mm, utilizînd o piatră lenticulară sau o freză cilindrică. Adîncimea şanţului este în raport direct cu rezistenţa materialului din care se realizează microproteza. In timpul următor se îndepărtează substanţa amelo-dentinară la nivelul suprafeţei ocluzale pe versantele cuspidiene interne orientîndu-le după şanţurile de ghidaj (fig.nr.61 a). In al treilea timp se prepară versanţii cuspidieni externi faţă de centrul feţei ocluzale (fig.nr.61 b).



Fig.nr.61

Pentru prepararea versanţilor interni se pot utiliza pietre diamantate de turbină de formă romboidală, care prepară concomitent versanţii meziali şi distali. Se mai pot utiliza freze diamantate cilindrice aşezate paralel cu suprafaţa internă sau externă a cuspizilor în scopul conservării unghiului cuspidian şi morfologiei ocluzale. Ne orientăm permanent asupra profunzimii preparării prin şanţurile de ghidaj. Controlul îndepărtării unei cantităţi suficiente de substanţă amelo-dentinară ce să permită modelarea unei feţe ocluzale suficient de rezistente se poate realiza şi prin aprecierea vizuală a spaţiului realizat între suprafaţa ocluzală preparată şi dinţii antagonişti atunci cînd arcadele dentare sînt în rapoarte de ocluzie. In acelaşi scop se poate utiliza hîrtia de articulare cu grosime cunoscută (o,25 mm) care se poate aşeza în mai multe straturi în raport de cantitatea de smalţ şi dentină ce trebuiesc îndepărtate. Această metodă este orientativă, hîrtia de articulare fiind compresibilă, elastică.

Aplicarea unei pastile de masă termoplastică ramolită pe faţa ocluzală preparată, ne indică cu mai multă exactitate profunzimea de preparare. După ce se aşează pastila de masă termoplastică ramolită pe faţa ocluzală a dintelui preparat, bolnavul va închide gura în ocluzie. Pastila de masă termoplastică după răcire, va fi extrasă de pe dintele preparat. In cazul preparării insuficiente,masa termoplastică poate fi perforată sau într-un strat subţire. Profunzimea de preparare a suprafeţei ocluzale se poate aprecia prin perforarea pastilei de masă termoplastică cu sonda dentară la nivelul zonelor de contact ocluzal, vîrfuri cuspidiene, fosete ocluzale,ambrazuri. Controlul profunzimei de preparaţie trebuie să fie efectuat atît în ocluzie centrică, ocluzie de intercuspidare maximă, în ocluzia de protruzie şi de lateralitate dreaptă şi stîngă. Utilizarea cerei roz în apreciarea profunzimei de preparare nu este recomandabilă datorită erorilor pe care le poate da în urma deformărilor ce pot apare prin manipularea ei.

Prepararea la colet. Instrumentarul abraziv utilizat în prepararea la colet a substructurilor organice, este variat:vîrfuri diamantate, freze tron-conice, pietre lenticulare, freze de înfundat pragul,pietre cilindrice, pietre cilindro-conice, freze cilindrice şi freze cilindro-conice.

Etapa preparării la colet trebuie să se realizeze după etapa preparării feţei ocluzale deoarece prin diminuarea înălţimii coronare se va permite instrumentarului abraziv abordarea facilă a zonei gingivale.

Prepararea la colet este realizată în scop profilactic, de a menaja parodonţiul marginal de iritaţiile produse de microproteză. Prin şlefuirea la colet a substructurii organice se deplasează întreaga preparare spre interiorul conturului dentar menajîndu-se parodonţiul marginal. Se evită astfel depăşirea conturului natural al coroanei dentare de către microproteză şi compresiunea parodonţiului marginal. Totodată se favorizează autocurăţirea şi se împiedică depunerea plăcii bacteriene.

Marginea preparaţiei realizată la coletul dentar poate fi plasată subgingival, juxta-gingival, supragingival sau ecuatorial. La tineri datorită adîncimii reduse a sulcusului gingival prepararea la colet se poate opri jxta-gingival sau să pătrundă pe o profunzime de 0,5 mm. Prepararea subgingivală este dificilă, datorită vecinătății parodonțiului marginal pătrunderea instrumentarului abraziv în sulcusul gingival va leza țesuturile parodontale. Pentru protejarea parodonțiului marginal este necesară aplicarea unor mijloace de deschidere a sulcusului gingival, înainte de aborda prepararea la coletul dentar. Una dintre metodele utilizate constă în aplicarea unui fir de bumbac (de culoare neagră pentru vizibilitate), timp de cîteva minute, timp în care se realizează îndepărtarea gingiei marginale, permițînd abordarea subgingivală a substructurii organice. Alte metode de evidențiere a sulcusului gingival vor fi descrise la capitolul de amprentare.

Prin metoda clasică, prepararea la colet poate realiza fie o joncțiune dento-protetică sub formă de margine pierdută, fie o joncțiune sub formă de prag. In primul caz prepararea se realizează cu pietre con invers așezate cu marginea în șanțul subgingival iar baza sprijinită pe fața vestibulară sau orală. Se mai pot utiliza freze cilindro conice cu diametru mic sau vîrfuri diamentate ce reprezintă de fapt instrumentarul clasic de elecție pentru această preparare. Prepararea se realizează cu viteze mici, existînd mereu pericolul derapajului și lezării parodonțiului marginal datorită instrumentarului clasic suficient de grosier. In cazul cînd se vizează o prepararea cu prag fie el supra, juxta sau subgingival, se schițează profilul pragului (de regulă paralel cu festonul gingival)cu 0,5-1 mm mai sus de plasementul final al pragului. Se vor prepara fețele proximale pînă la 0,5 mm de festonul gingival. Pentru prepararea pragului pe fețele proximale se menține discul în aceiași poziție, astfel încît să se realizeze un prag de lățimea dorită în raport de diametrul mezio-distal al dintelui. Este de dorit ca această fază să urmeze imediat după desenul și schițarea pragului vestibular și oral. Urmează apoi schițarea pragului cu o piatră lenticulară, exprimarea celor doi versanți (vertical și orizontal) cu ajutorul frezelor cilindrice, cilindro-conice menținute în axul dintelui. Ultima etapă de înfundare a pragului o completează pe cea anterioară și aduce pragul la nivelul dorit. La persoanele în vîrstă profunzimea pătrunderii pragului în sulcusul gingival va fi de 1-1,5 mm, fără a ajunge însă la nivelul profunzimii maxime.

Metoda modernă de preparare la colet utilizează în acest scop pietre diamantate de turbină cu terminații diferite adaptate profilului pe care îl va avea terminaţia preparării.

Frezele de turbină utilizate în practica preparării la colet sînt următoarele: freza efilată cu terminaţie în unghi ascuţit (fig.nr.62 - 1); freze cilindrică cu terminaţie plată (fig.nr.62 -2); freza cilindrică cu terminaţie în semicerc (fig.nr.62 - 3); freza cilindrică cu terminaţie în semielipsă (fig.nr.62 - 4); freza cilindrică cu terminaţie în unghi obtuz (fig.nr.62 - 5); freza efilată cu dilataţie (fig.nr.62 - 6).

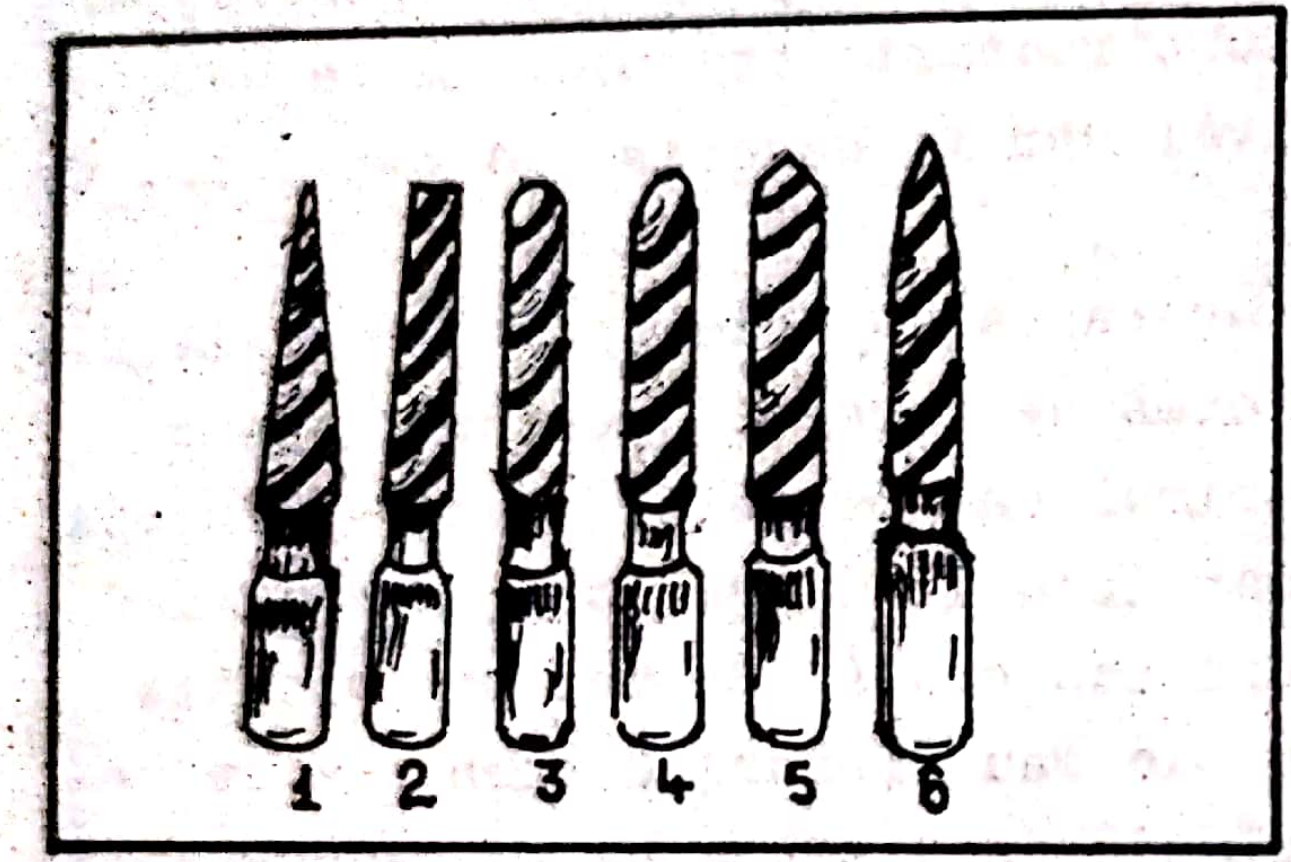

Fig.nr.62

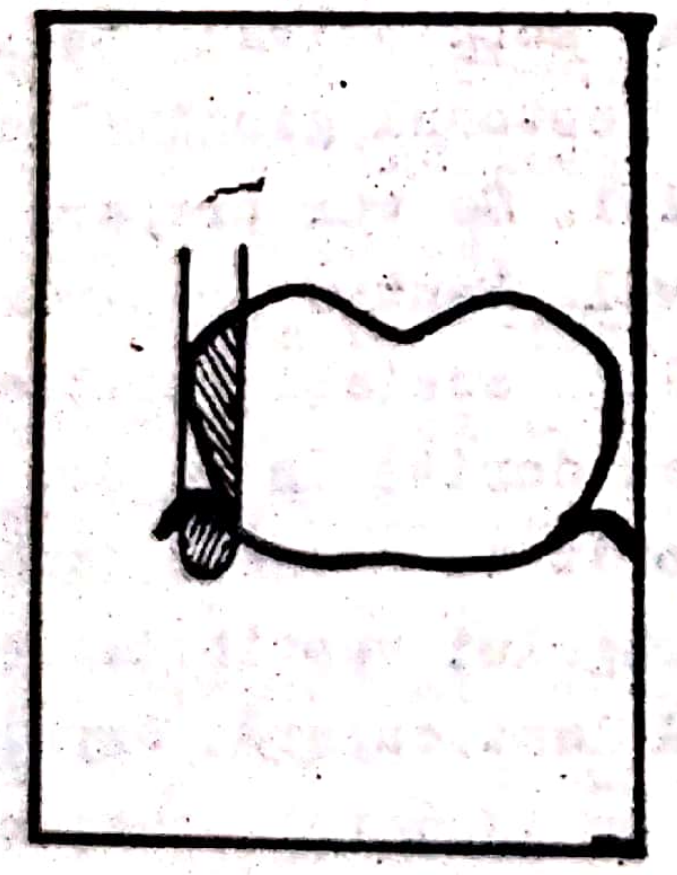

Fig.nr.63

Metoda modernă utilizează îndeobşte vitezele mari de preparare precum şi etalarea preoperatorie a sulcusului gingival printr-o metodologie variată, aceeaşi ca şi în cazul amprentării. Tipică pentru acest tip de preparare este metodologia lui Rex Ingraham (fig.nr.63) care insinuează freza la nivelul coletului pînă în zona subgingivală prin intermediul unui şanţ început pe faţa vestibulară în 1/3 cervicală. Freza ajunsă în sulcusul gingival atinge cu suprafaţa ei versantul intern al sulcusului gingival realizînd un chiuretaj parodontal cu îndepărtarea resturilor epiteliale şi a florei microbiene existente în sulcus. Volumul frezei se găseşte situat în nişa oferită de şanţul creat iniţial. Se plimbă freza de-a lungul coletului îndepărtînd o porţiune egală de substanţă amelo-dentinară egală cu grosimea frezei, şlefuindu-se astfel versantul dur al şanţului subgingival. Metoda cere o foarte bună precizie şi instrumentar de bună calitate, viteza de preparare adaptîndu-se la amplitudinea frezei, cunoscut fiind faptul că vibraţia frezei (abaterea de la axul acesteia) este direct proporţională cu lungimea frezei şi viteza de rotaţie. Metoda lui Rex Ingraham se poate aplica chiar şi în cazul unui parodonţiu sănătos. Studii efectuate după preparări de acest fel arată o cicatrizare perfectă a manşonului epitelial la nivelul joncţiunii dento-protetice astfel create. Prepararea de acest tip necesită ca obligativitate aplicarea de coroane de protecţie corect conformate în zona subgingivală în scopul dirijării cicatrizării.

Ulterior metoda lui Rex Ingraham a fost modificată prin introducerea frezei, jumătate în porţiunea dură a şanţului subgingival (coletul dintelui) jumătate în versantul intern al sulcusului. Deşi literatura o recomandă ca fiind o metodă stimulatoare pentru parodonţiul marginal noi o considerăm agresivă şi o utilizăm numai în parodontopatiile marginale. Ea este totdeauna urmată de protezarea provizorie protectivă şi cu rol de conformare pentru manşonul epitelial. Amprentarea şi execuţia microprotezei se realizează numai după vindecarea perfectă a ţesuturilor parodontale.

Din motive ergonomice se utilizează în scopul preparării la colet freze care au forma în raport cu modalitatea de joncţiune dento-protetică pe care vrem să o realizăm. In raport de aspectul joncţiunii, prepararea poate fi de mai multe feluri. Cea mai folosită este prepararea "end-knife" (fig.nr.64 a) care utilizează în acest scop piatra de turbină diamantată efilată cu unghi ascuţit nr.1. Prepararea în lamă de cuţit (end-knife) se plasează în general subgingival dar poate fi plasată şi juxta şi supragingival esenţială fiind condiţia adaptării perfecte a microprotezei la substructura preparată. Plasarea sub gingivală a joncţiunii dento-protetice nu face altceva decît să ascundă defectul de adaptare şi preparare. Are însă desavantajul lezării inevitabile a parodonţiului marginal atît prin iritaţia mecanică produsă de neadaptare cît şi depunerea plăcii bacteriene şi tartrului.

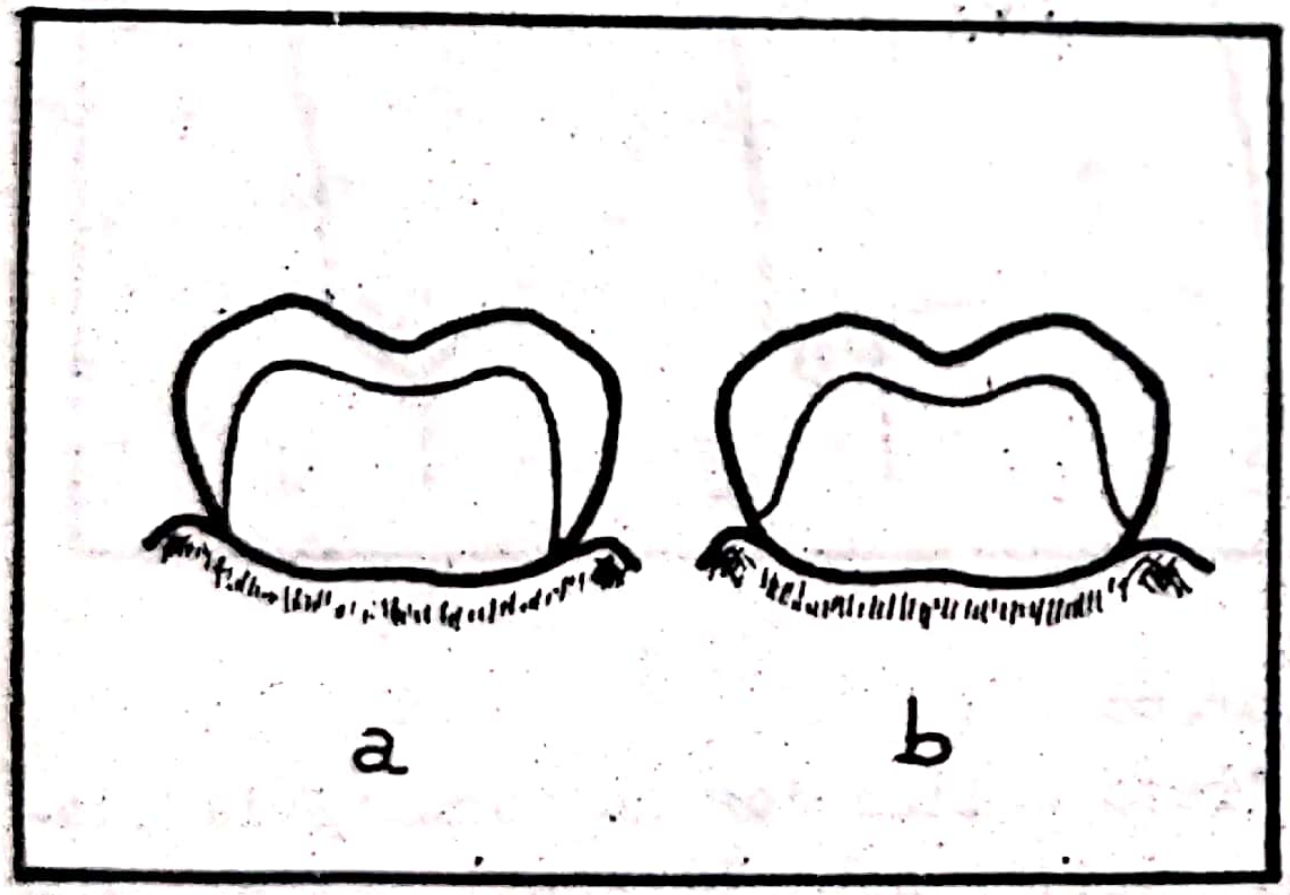

Fig.nr.64

In procesul de turnare a microprotezelor metalice cu terminaţie în end-knife apar frecvente deformări, tensiuni interne, inexactităţi datorită grosimii foarte reduse a marginii machetei şi coroanei la acest nivel. In scopul ameliorării acestor desavantaje s-a propus o altă variantă de preparare la colet care realizează un end-knife cu chanfrein (fig.nr.64 b), chanfrein-ul reprezentînd o uşoară dilatare în interiorul dintelui prin realizarea unei curburi interne care îngroaşă marginea preparaţiei şi bineînţeles a viitoarei coroane plasînd microproteza în conturul dentar.

In scopul realizării unei asemenea preparări chanfrein-ate se utilizează freza efilată cu dilatare nr.6. Aît în metoda end-knife şi end-knife chanfrein-at tehnica de preparare utilizată se va realiza după modelul lui Rex Ingraham cît şi Rex Ingraham modificat.

Metoda end-knife chanfrein-at reprezintă metoda de cea mai largă utilizare datorită numeroaselor avantaje: realizarea unei grosimi suficiente a marginilor coroanei, evitarea lezării parodonţiului, bizotarea prismelor de smalţ în zona marginală, realizarea în fapt a unui gen de prag în unghi rotunjit foarte deschis.

O altă tehnică de preparare la colet care derivă din metodologia clasică o reprezintă prepararea cu prag (fig.nr.65). In scopul

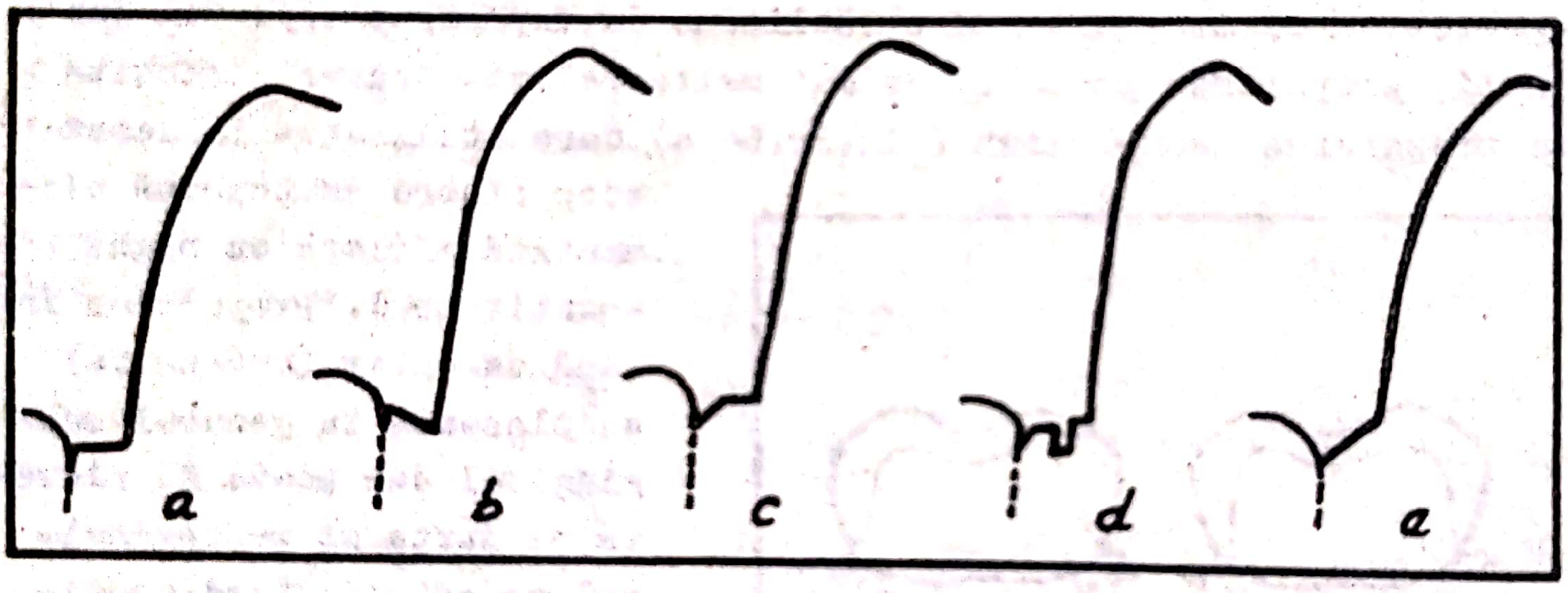

Fig.nr.65

preparării cu prag se utilizează freza cilindrică cu terminaţie plată nr.2, cu care se realizează mai întîi pragul în zona supragingivală şi se adînceşte ulterior pînă în zona dorită. Freza cilindrică cu terminaţie plată are avantajul că realizează concomitent înfundarea pragului şi netezirea peretelui vertical şi orizontal.

In metoda modernă nu se urmăreşte exprimarea unghiului între cei doi versanţi, unghiul ascuţit (fig.nr.65 b) fiind nu numai dificil de realizat dar prezintă şi desavantaje. In momentul machetării, ambalării, turnării aceste porţiuni ascuţite se răcesc primele determinînd tensiuni interne în corpul machetei sau microprotezei finite ne pot cauza neadaptarea. Pragul în unghi drept (fig.nr.65 a) este şi el dezavantajos, din care cauză nu se mai utilizează ca atare ci se completează cu un bizotaj extern (fig.nr.b). Pragurile nebizotate au dezavantajul de a expune interfaţa dento-protetică deschisă datorită contracţiei machetei, metalului în momentul execuţiei.

In timpul cementării coroanele metalice nu se aşează în poziţie perfectă corectă din cauza vîscozităţii cementului ce provoacă o distanţare de substructura organică. Această distanţare se repercută mai cu seamă la nivelul pragului. Pentru a corecta închiderea marginală la coroana cu prag s-a propus bizotarea externă a pragului care realizează în acelaşi timp şi protecţia smalţului din zona terminală a preparaţiei.

Pragul mai poate fi realizat şi în unghi ascuţit cu bizotaj extern, caz în care el realizează o mai bună stabilitate a microprotezei prin anihilarea forţelor de rotaţie. In scopul îmbunătăţirii retenţiei se pot utiliza praguri cu retenţie suplimentară sub formă de şanţ (fig.nr.65 c) sau sub formă de puţuri dentinare localizate la nivelul pragului. Preparaţia cu prag poate avea şi forma de unghi obtuz (fig.nr.65 e).

In scopul simplificării realizării pragului şi mai ales a evitării neajunsului exprimării unghiului intern de joncţiune a celor doi pereţi, s-a introdus prepararea de prag în formă de congé (fig. nr.66) în cazul căruia racordul între cei doi pereţi se realizează după un sfert de cerc. Din motive ergonomice s-a realizat o piatră de turbină a cărei terminaţie aplicată pe dinte prepară instantaneu o formă de prag în congé (freza nr.3 cu terminaţie în semicerc sau în jumătate de minge de fotbal cum spun autorii francezi). Pragul congé se realizează cu mult mai multă uşurinţă decît pragul angulat dar prezintă aceleaşi dezavantaje ale contracţiei metalului şi se cere şi el corectat prin bizotare externă. In scopul realizării concomitente a pragului şi a bizotajului extern la nivelul prismelor de smalţ care au o direcţie radiară faţă de pulpă, s-a introdus pragul congé în sfert de elipsă care se realizează cu fre-

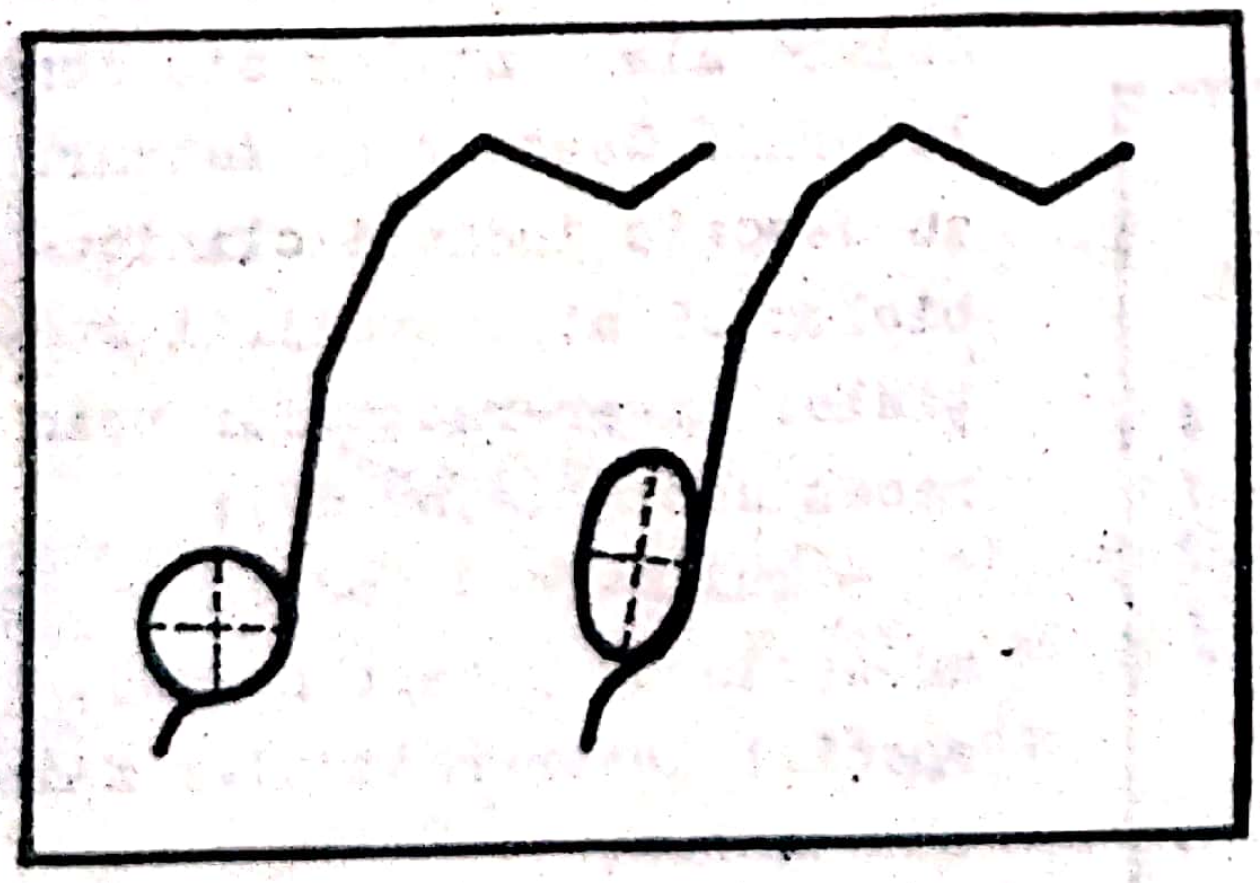

Fig.nr.66

za cilindrică cu terminaţie în semielipsă nr.4 (jumătate de minge de rugbi cum o denumesc autorii francezi). Congé-ul în sfert de elipsă realizează atît pragul, curbura joncţiunii dintre pereţi cît şi bizotajul extern.

In acelaşi scop al simplificării realizării preparaţiei la colet se utilizează freza cu terminaţie în unghi obtuz nr.5 care realizează un prag în unghi obtuz. Inclinarea accentuată a peretelui gingival al pragului realizează bizotarea smalţului la acest nivel. Dar forma cea mai simplificată de preparare şi cea mai larg utilizată o reprezintă endknife chanfrein-at care îmbină calităţile şi comodităţile tuturor celorlalte metode.

O problemă extrem de importantă în prepararea la colet atît prin metoda clasică cît şi prin metoda modernă o reprezintă respectarea secţiunii la colet a coroanei dentare în prepararea cervicală şi corectarea totodată a preparării feţelor laterale. Astfel conturul la colet pentru premolari este de pişcot cu axul vestibulo-oral, aceiaşi formă pentru molarii mandibulari dar cu axul mezio-distal şi în formă de trifoi la molarii maxilari.

Atîta vreme cît procesul de recesiune parodontală nu dezgoleşte foarte mult coletul, prepararea feţelor respective şi a coletului se realizează în mod obişnuit. Pe măsură ce recesiunea gingivală şi morfologia coronară particulară o impune, prepararea substructurii organice va respecta forma pe secţiune a coletului. Recesiunea parodontală dezgoleşte pe profunzimii variabile spaţiile inter-radiculare ale dinţilor din zona laterală Cassulo şi Matzaro au descris indicii clinico-biologici ai dezvelirii spaţiului inter-radicular prin recesiune (fig.nr.67):

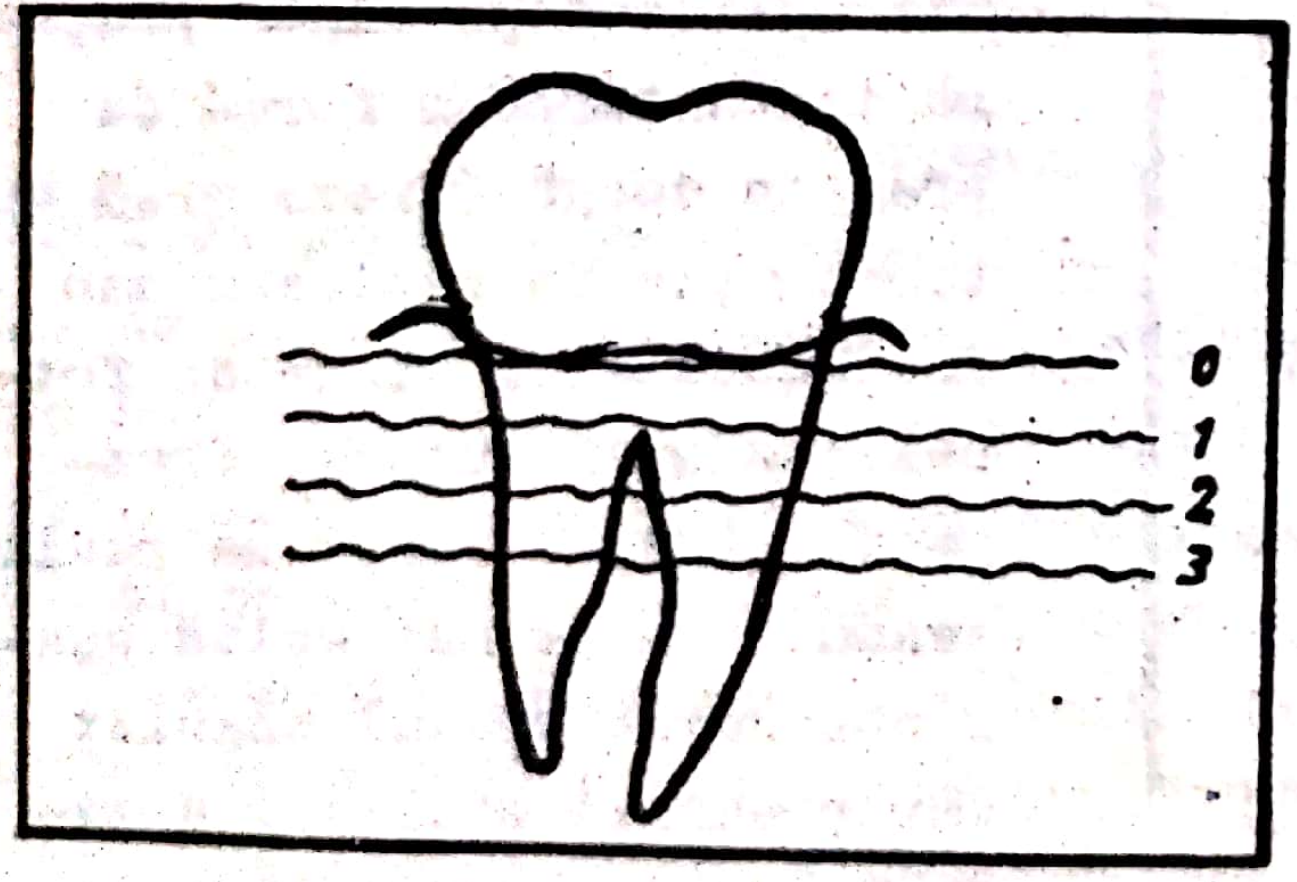

Fig.nr.67

- indicele 0 indică un parodonţiu de aspect normal, spaţiul inter-radicular fiind nedezgolit;
- indicele 1 corespunde dezgolirii spaţiului inter-radicular permiţînd pătrunderea sondei dentare pe o profunzime de 1,5 mm;
- indicele 2 corespunde descoperirii spaţiului inter-radicular ce permite pătrunderea sondei mai mult de 1,5 mm;

- indicele 3 corespunde descoperirii spaţiului interradicular ce permite penetrarea cu sonda a acestui spaţiu dintr-o parte în alta.

Raportat la aceşti indici se va diferenţia şi tehnica de preparare la colet. In cazul dinţilor cu indice 0, se va realiza o preparare la colet după tehnicile descrise mai sus. Cînd dintele prezintă indicele 1, cu prezenţa la coletul dentar al şanţului interradicular, acesta va fi deretentivizat prin prelungirea lui pe suprafaţa vestibulară sau orală a dintelui, pînă în zona ecuatorului coronar. Indicele 2 va impune o prelungire a şanţului inter-radicular dincolo de ecuatorul coronar, iar deretentivizarea se poate face pe o profunzime mai mare, impunînd chiar devitalizarea dintelui. Indicele 3 impune devitalizarea obligatorie a dintelui. Prepararea substructurii organice se face în acest caz prin secţionarea coroanei după tehnica "dublei premolarizări" descrisă de Henri Petit. Dubla premolarizare se poate aplica şi în cazul dinţilor cu indice 2 atunci cînd rădăcinile au retenţii interioare (fig.nr.68), retentivităţi ce nu pot fi anulate decît în urma secţionării coroanei. Preparările incorecte neraportate la indicii lui Cassulo şi Matzaro creează nişe propice nidării florei microbiene creînd condiţii favorabile evoluţiei rapide a parodontopatiei deja existente.



Fig.nr.68

Finisarea substructurii organice. Instrumentarul utilizat în această etapă de preparare este variat: discuri elastice de hîrtie sau pe suport din plastic cu granulaţie fină, pietre cu granulaţie fină, freze fine diamantate, freze de turbină cu granulaţii fine în forme diferite.

Scopul finisării substructurii organice este de a îndepărta eventualele muchii şi de a corecta evantualele imperfecţiuni apărute în urma preparării. Uneori aceste imperfecţiuni de preparare nu pot fi descoperite cu ochiul liber, controlul preparării substructurii organice realizîndu-se sub lupă.

Finisarea excesivă şi lustruirea substructurii organice preparate nu este admisă. Rugozităţile existente pe suprafaţa substructurii organice datorate instrumentarului abraziv folosit sînt foarte utile. Impreună cu rugozitățile prezente pe fața internă a microprotezelor ele asigură retenția pe substructura organică după fixarea definitivă, realizînd microclavetarea prin cementare.

Preparări ale substructurii organice pentru coroana de înveliș metalică în cazuri particulare.

La dinții devitali prepararea substructurii organice se realizează cu viteze mai reduse, ca la cei vitali pentru a se evita intrarea în rezonanță cu vibrațiile instrumentului. Vibrația instrumentală poate produce fisuri ale pereților dentari, subminînd rezistența coroanei care ulterior se poate fractura.

La dinții cu obturații mari, prepararea substructurii organice se realizează cu viteze reduse, în acest fel evitîndu-se fracturile pereților coronari. Se va evita desființarea retențiilor ce asigură contenția acestor obturații la coroana dentară. Recomandăm aplicarea obturației definitive după terminarea preparării substructurii organice în vederea inserției microprotezelor de acoperire.

La dinții cu cavități de carie, la acest nivel se vor realiza cavități sub formă de casetă neretentivă. Nu se recomandă aplicarea de inlay-uri solidarizate la coroanele de înveliș, așa cum indică literetura de specialitate, deoarece în cazul decementării penetrarea florei microbiene spre pulpa dentară este foarte rapidă.

La dinții cu diametrul vertical mic (dinți scurți) prepararea substructurii organice impune realizarea unor mijloace suplimentare de retenție. Retenționarea microprotezelor este direct proporțională cu mărimea suprafețelor laterale și cu raportul optim între lărgimea coroanei și înălțimea sa. Pentru ameliorarea retentivității microprotezei la substructura organică cu înălțime mică se pot aplica mai multe metode:

- gingivectomia, intervenție ce permite înălțarea dimensiunii dentare (fig.nr.69 a);
- realizarea unor retenții suplimentare în substructura organică preparată, sub formă de șanțuri verticale. Acestea vor fi plasate de regulă pe fețele opuse mezială și distală, vestibulară și orală, uneori recomandîndu-se chiar realizarea de șanțuri pe toate fețele laterale ale dintelui (fig.nr.69 b), aceste șanțuri vor corespunde unor nervuri metalice de pe fața internă a coroanei cu rolul de a mări suprafața de contact și a crește forța de frecare, opunîndu-se astfel dezinserției microprotezei;
- realizarea de puțuri dentinare fie plasate în centrul fe-

ţei ocluzale fie plasate echidistant în vîrfurile unui triunghi echilateral, se realizează după metoda Boisson. Se poate realiza şi un puţ dentinar unic plasat în centrul feţei ocluzale, obţinîndu-se în felul acesta o retenţie corespunzătoare. Puţurile dentinare realizate echidistant realizează condiţii superioare de retenţie a microprotezei utilizînd principiul tripodal. Aceste preparaţii sînt contraindicate la tineri cu camera pulpară mare, iar realizarea lor se va face cu prudenţă pentru a nu leza coarnele pulpare.

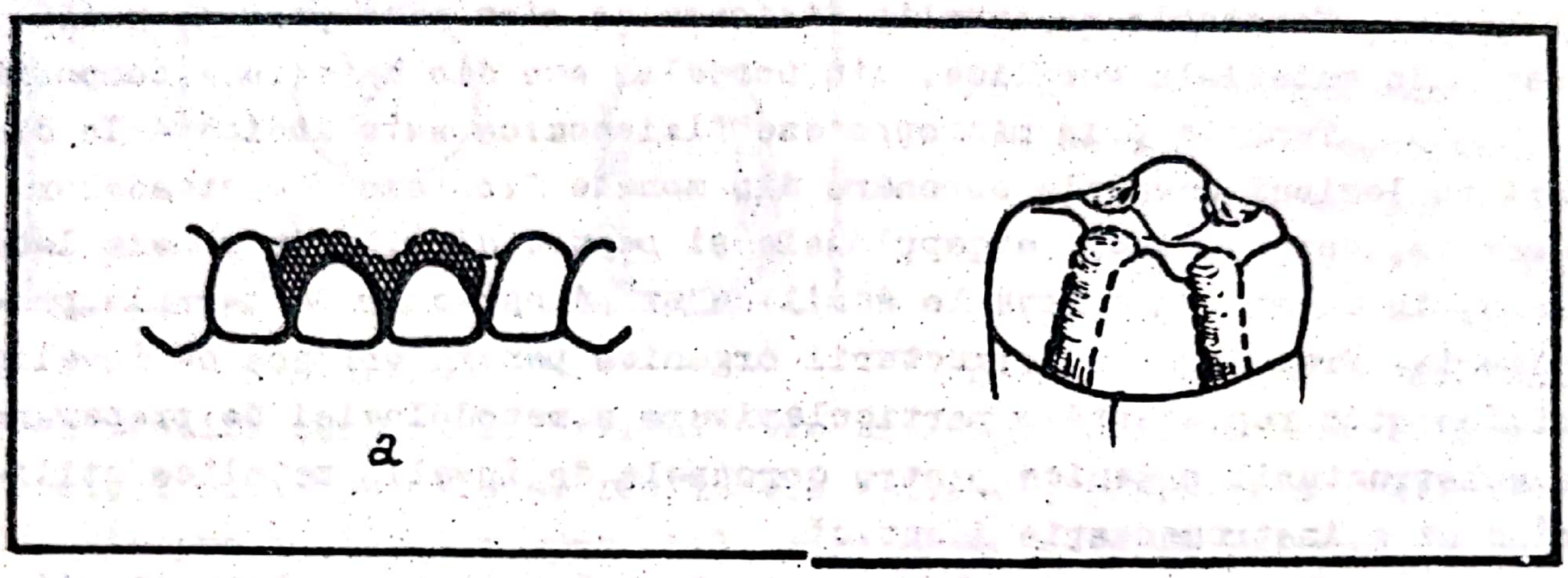

Fig.nr.69

In vederea respectării principiului profilactic şi curativ în cursul tratamentului leziunilor odontale coronare prin microproteze de acoperire, prepararea substructurii organice realizată fie prin metoda clasică fie prin cea modernă va trebui să urmărească cu stricteţe următoarele etape: prepararea feţei distale, prepararea feţei meziale, prepararea feţei vestibulare, prepararea feţei orale, prepararea muchiilor disto-vestibulare, disto-orale, mezio-vestibulare şi mezio-orale, prepararea suprafeţei ocluzale, prepararea la colet, finisarea substructurii organice, tratamentul plăgii dentinare şi protecţia substructurii preparate, ultima etapă fiind obligatorie pentru toate tipurile de preparaţie şi utilizînd aceiaşi metodologie o vom descrie la sfîrşitul capitolului privind preparaţiile.

Prepararea substructurii organice se realizează în aceiaşi şedinţă. Este interzisă realizarea şlefuirilor pentru microprotezele de acoperire pe parcursul mai multor şedinţe. Deasemeni recomandăm ca în aceiaşi şedinţă cu preparaţia să se înregistreze şi amprenta substructurii organice realizate. Fiecare fază enunţată mai sus din cadrul preparării substructurii organice, urmăreşte înlesnirea şi completarea fazelor de preparare ce urmează. Din aceste motive se impune ca în prepararea substructurilor organice să se respecte cu strictețe ordinea etapelor de preparare enunțate mai sus.

Prepararea substructurii organice pentru coroana de înveliș fizionomică.

Coroanele de înveliș fizionomice sînt microproteze realizate din materiale acrilice, din porțelan sau din materiale composite

Terapia prin microproteze fizionomice este indicată la dinții cu leziuni odontale coronare din zonele frontale ale arcadelor dentare, dar în cazuri excepționale și pentru dinții din zonele laterale, în acest caz coroanele acrilice avînd caracter de terapie provizorie. Prepararea substructurii organice pentru coroana de înveliș fizionomică reprezintă o particularizare a metodologiei de preparare a substructurii organice pentru coroanele de înveliș metalice utilizînd și o instrumentație identică.

Prepararea fețelor proximale. Prepararea substructurii organice începe cu șlefuirea fețelor proximale, deoarece nișa incizală oferă posibilitatea plasării și dirijării discului abraziv. Prepararea și deretentivizarea acestor suprafețe creează un spațiu între coroana de preparat și dinții vecini, spațiu deosebit de util în scopul insinuării materialului abraziv în condițiile protejării dinților vecini.

Instrumentarul utilizat în prepararea fețelor proximale prin metoda clasică constă din discuri metalice abrazive pe o singură față. Prepararea propriu-zisă a fețelor proximale se realizează în doi timpi, în primul timp se desființează punctul de contact, iar în al doilea timp se realizează șlefuirea propriu-zisă a fețelor proximale. Tehnica de preparare a suprafețelor proximale atunci cînd preparația se realizează fără prag comportă aceiași manieră de realizare ca și în prepararea substructurii organice pentru coroana de înveliș metalică.

Preparare cu prag a fețelor proximale se realizează cu discuri active pe o singură față. Discul va fi situat paralel cu axul dintelui (fig.nr.7o) în trei poziții. In poziția orală discul se așează în așa fel încît să nu se apropie mai mult de o,5-1 mm de festonul gingival, poziția vestibulară cît și poziția intermediară deasupra papilei interdentare va respecta aceiași distanță de festonul gingival (fig.nr.7o a). Prepararea din aproape în aproape, progresivă realizează schițarea pragului cervical, discul fiind plasat permanent la aceiași distanță de o,5-1 mm de papila interdentară și fes-

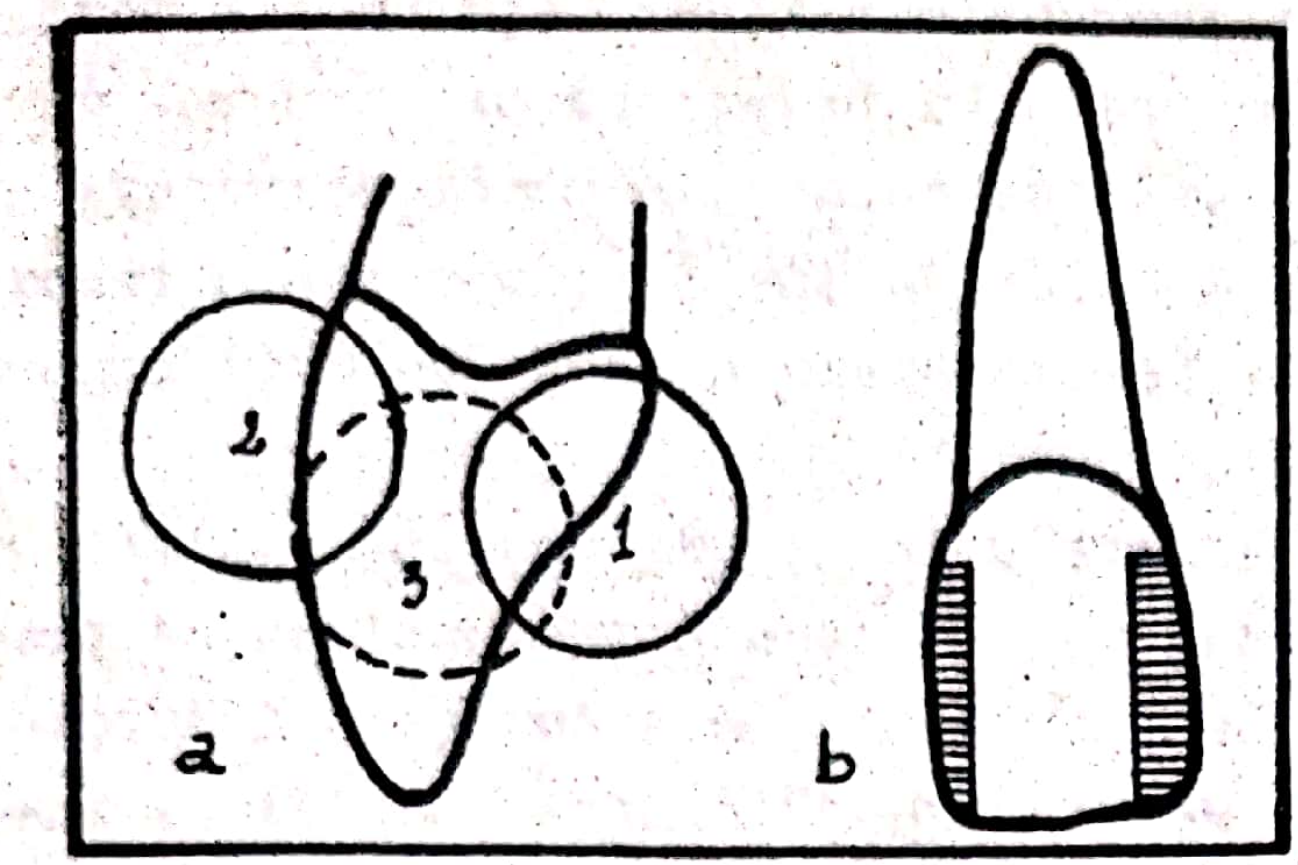

Fig.nr.7o

tonul gingival. Prepararea slice-cut pentru realizarea pragului (fig.nr.7o b) este o tehnică riscantă deoarece secţionarea fragmentului dentar proximal se poate realiza de-a lungul unor linii de fractură nedorite.

Prepararea feţelor proximale prin metoda modernă utilizează freze de turbină la viteze mari. Acestea vor realiza şanţuri la extremitatea proximală a feţei vestibulare pe aceiaşi linie pe care se realizează slice-ul, prepararea realizîndu-se dinspre vestibular spre oral. Cînd preparaţia se realizează cu prag se pot utiliza freze de turbină cu terminaţie plată nr.2.

Prepararea feţelor proximale atît prin metoda clasică cît şi prin metoda modernă începe întotdeauna prin prepararea feţei distale şi apoi a feţei meziale, tehnica de preparare a acestor suprafeţe fiind identică.

Etapa schiţării pragului cervical, este caracteristică metodei clasice de preparare, şi se utilizează în preparările cu prag ale substructurilor organice. Se înscrie cu un creion de grafit o linie paralelă cu festonul gingival la o distanţă de o,5 mm de acesta. Linia trasată pe feţele vestibulare şi orale va uni preparaţiile proximale. De-a lungul acestor linii vestibulare şi orale se realizează un şanţ cu o piatră lenticulară de 3-5 mm.

Prepararea feţei vestibulare. Pentru prepararea feţei vestibulare se utilizează un instrumentar variat: pietre roată, pietre cilindrice, freze cilindrice, freze cilindro-conice, pietre lenticulare, freze globulare de diverse mărimi.

Scopul preparării feţei vestibulare constă în deretentivizarea acesteia prin eliminarea curburilor maxime, urmărindu-se realizarea unor suprafeţe neretentive în axul de introducere al microprotezei.

Metoda clasică de preparare a feţei vestibulare constă în şlefuirea cu o piatră roată de dimensiuni descrescînde pe măsură ce preparaţia se apropie de coletul dentar. In preparările substructurilor organice cu prag, şlefuirea feţei vestibulare se va opri la nivelul şanţului care a schiţat pragul. In preparările substructurilor organice fără prag, prepararea feţei vestibulare se poate realiza end-knife ca şi la coroana metalică. Faţa vestibulară la coroana de înveliş fizionomică poate fi preparată şi prin metoda gratajului. Această metodă este amintită numai din punct de vedere istoric, considerînd smulgerea prismelor de smalţ prin această tehnică,o metodă barbară, şi inexactă de preparare a substructurii organice.

Prepararea feţei vestibulare prin metoda modernă, începe prin realizarea unui şanţ de ghidaj ce orientează profunzimea de preparaţie, şanţul fiind plasat median,în raport de acest şanţ îndepărtarea substanţei amelo-dentinare se realizează înspre mezial şi înspre distal. Se pot realiza mai multe şanţuri vestibulare de ghidaj unele cu înclinarea paralelă cu axul dintelui în 2/3 cervicale, altele paralele cu înclinarea feţei vestibulare în 1/3 incizală, respectîndu-se astfel curbura vestibulară (fig. nr.71). In urma preparării substructurii organice pe suprafaţa vestibulară urmărind şanţurile de ghidaj vom transforma această suprafaţă într-o suprafaţă neretentivă.

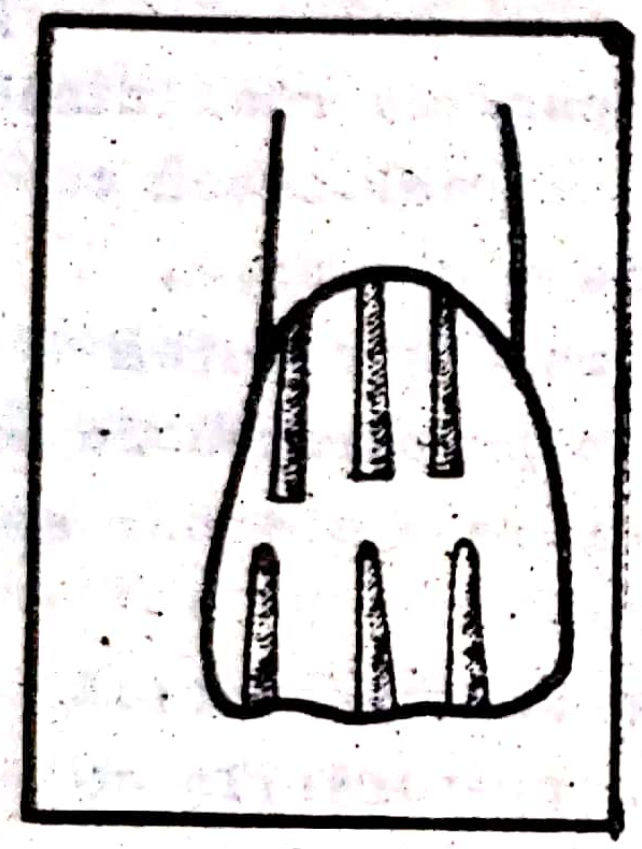
Fig.nr.71

Prepararea feţei orale. Această suprafaţă se prepară în metoda clasică utilizînd instrumentar variat: freze cilindrice şi cilindro-conice, pietre cilindrice şi cilindro-conice cu diametre convenabile. In primul timp se realizează şlefuirea suprafeţelor latero-cingulare utilizînd freze adecvate de formă şi dimensiune, astfel încît să ne permită apropierea la colet. In timpul al doilea se realizează prepararea zonei de ghidaj anterior, utilizînd acelaşi instrumentar. Pe parcursul preparării feţei orale este necesară realizarea permanentă a controlului profunzimii de preparare.

In cadrul preparării prin metoda modernă, se prepară mai întîi feţele latero-cingulare cu ajutorul frezelor cilindrice,cilindro-conice eventual efilate. In cazul preparării cu prag, se utilizează freza cu terminaţie plată, realizînd concomitent şi pragul oral. In timpul al doilea se prepară suprafaţa supracingulară pînă la marginea incizală, cu ajutorul pietrelor roată de turbină sau cu pietre speciale cu formă elipsoidală specifice preparării acestei zone.

Prepararea muchiilor. Această etapă utilizează aceiaşi metodologie şi acelaşi instrumentar ca şi cel folosit în prepararea muchiilor pentru coroana metalică. Preparaţia începe cu muchia disto-vestibulară continuînd cu muchia disto-orală, apoi cu muchia mezio-vestibulară şi în sfîrşit mezio-orală. Preparaţia urmăreşte rotunjirea acestor muchii pentru ca microproteza să se înscrie în conturul coronar.

Prepararea marginii incizale. Marginea incizală este preparată în scopul transformării sale într-o suprafaţă care să asigure o anumită stabilitate şi o grosime corespunzătoare microprotezei. Prepararea marginii incizale se realizează cu o piatră roată pe o profunzime de 1,5-2 mm. Suprafaţa obţinută în urma preparării trebuie să fie înclinată într-un unghi de 45° cu axul dintelui avînd direcţie orală la dinţii maxilari şi direcţie vestibulară la dinţii mandibulari.

In cazul preparării dinţilor laterali pentru coroana de înveliş fizionomică, prepararea feţei ocluzale va începe cu trasarea şanţurilor de ghidaj, plasate în şanţurile intercuspidiene folosind o piatră lenticulară. Metoda clasică foloseşte piatra roată în prepararea versanţilor cuspidieni, iar metoda modernă utilizează freze de turbină, de diverse forme şi granulaţii. Prepararea feţei ocluzale prin metoda clasică sau modernă nu comportă timpi diferiţi faţă de cei descrişi la prepararea substructurii organice pentru acoperirea cu coroane metalice. Microprotezele fizionomice necesită o preparare a feţei ocluzale cu o profunzime mai mare, cuspizii şi şanţurile intercuspidiene să fie bine rotunjite, astfel ca microproteza să nu aibă puncte de iniţiere a fracturilor.

Prepararea la colet. In prepararea la colet pentru coroana fizionomică utilizăm acelaşi instrumentar ca şi cel utilizat în prepararea la colet a substructurii organice pentru coroana metalică. Prepararea la colet fără prag în vederea aplicării unor microproteze fizionomice se poate realiza cu terminaţie pierdută în end-knife pentru coroana acrilică şi prepararea cu prag pentru coroana acrilică şi din porţelan.

Preparaţiile cu prag pentru aplicarea microprotezelor fizionomice vor fi realizate întotdeauna în unghi drept sau uşor ascuţit fără bizotare. Pragul se înfundă subgingival o,5-1 mm în zona vestibulară, iar în zona orală acesta poate fi plasat supragingival la o,5-1,5 mm. Infundarea pragului subgingival în zona orală este indicată atunci cînd dintele este vulnerabil la carie sau are o înălţime mică. Plasarea pragului pe feţele proximale se va realiza la o înălţime medie între vestibular şi oral. La incisivii centrali maxilari pragul va avea vestibular şi oral o lăţime de 1 mm iar proximal o,5 mm. Lăţimea pragului la incisivii laterali maxilari este foarte mică uneori acesta fiind inexistent. Caninii vor respecta forma triunghiulară a coletului la nivelul pragului avînd lăţime mai mare în zonele vestibulare şi orale şi lăţimie mai mică în zonele proximale.

Finisarea substructurii organice preparate. Finisarea substructurii organice foloseşte acelaşi instrumentar şi urmăreşte aceleaşi obiective ca şi finisarea substructurii organice preparate pentru coroana de înveliş metalică.

Prepararea substructurii organice pentru coroana de înveliş semifizionomică.

In vederea acoperirii prin coroană semifizionomică, substructura organică va fi preparată în acelaşi mod ca şi pentru acoperirea cu microproteze metalice, diferenţa constînd în realizarea unei profunzimi de preparaţie mai amplă la nivelul feţei vestibulare şi uneori ocluzale.

Coroana semifizionomică este realizată din două materiale, fiind sub formă de coroană metalo-acrilică sau sub formă de coroană metalo-ceramică. Coroana metalo-ceramică redă în totalitate funcţia fizionomică dar pentru realizarea ei este necesar un sacrificiu important de substanţă dentară. Prepararea substructurii organice pentru realizarea coroanei semifizionomice se realizează în mai multe etape.

Prepararea feţelor proximale, se realizează cu acelaşi instrumentar, are aceleaşi obiective şi aproximativ aceiaşi tehnică ca şi în cazul coroanelor metalice. Diferenţa constă în schiţarea unui prag cervical care debutează în zona orală a feţei proximale şi se accetuează atingînd lăţimea maximă în unghiul proximo-vestibular unde se va continua cu pragul vestibular. Schiţarea pragului proximal se poate realiza cu ajutorul discurilor abrazive printr-o metodologie asemănătoare cu tehnica descrisă la coroana fizionomică. Lăţimea pragului este totdeauna mai mare pe faţa mezială a dintelui în scopul asigurării unei grosimi eficiente a componentei fizionomice. Mai nou, pragul proximal se termină la mijlocul feţei proximale într-o treap- verticală creată în momentul preparării feţei vestibulare.

Prepararea feţei vestibulare. Această etapă de preparare se realizează în acelaşi modalitate şi cu acelaşi instrumentar ca şi la coroana metalică. Pentru coroana semifizionomică se va îndepărta din această față o grosime mai mare de substanță amelo-dentinară. Cantitatea de substanță amelo-dentinară îndepărtată va fi mai amplă către 1/3 ocluzală a feței vestibulare și va diminua către colet. Fața vestibulară preparată va trebui să respecte curbura feței vestibulare atît în sens axial cît și mezio-distal unde se continuă cu fețele proximale. Prepararea feței vestibulare se poate realiza și după schițarea pragului printr-un șanț ce limitează cervical zona vestibulară preparată. In acest fel etapa preparării feței vestibulare și etapa la colet se intrică și se completează una pe alta, mai ales că prepararea feței vestibulare înseamnă de fapt o primă tentativă de a transforma șanțul într-un prag (fig.nr.72).

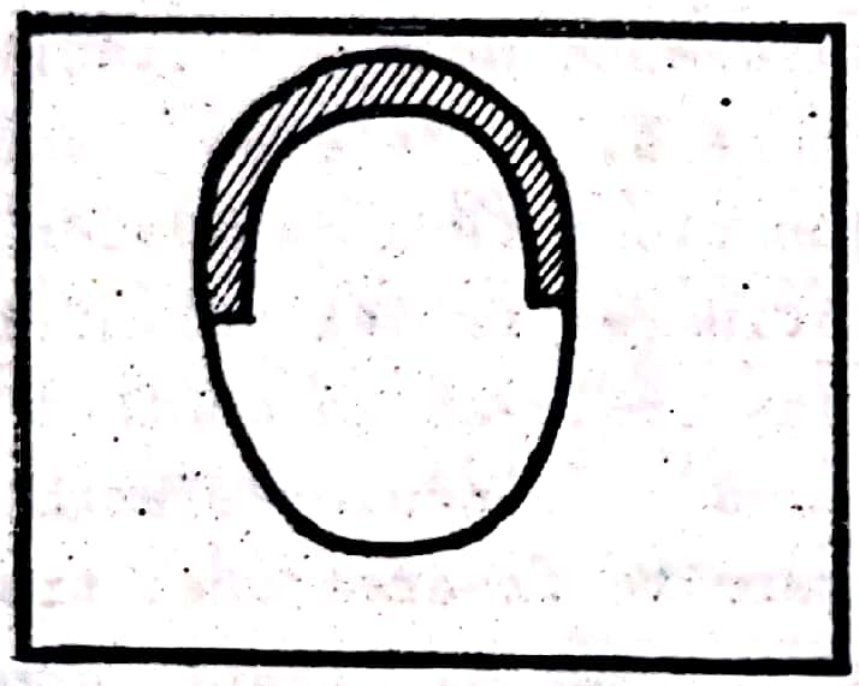

Fig.nr.72

In timpul preparării feței vestibulare ne vom orienta cu ajutorul șanțurilor de ghidaj după metodologia cunoscută. Pragul vestibular nu va fi realizat în unghi drept ca la coroana fizionomică ci va fi realizat în congé, în sfert de cerc, în sfert de elipsă sau end-knife chanfrein-at. Pe fața vestibulară pragul va fi înfundat subgingival. Sub festonul gingival se plasează colereta metalică a coroanei de înveliș, iar la nivelul marginei libere a gingiei se plasează materialul fizionomic. Suprafața vestibulară preparată va fi plană avînd o profunzime a preparației de 2 mm pentru coroanele acrilo-metalice și de 1,5 mm - 1,8 mm pentru coroanele ceramo-metalice.

Prepararea feței orale, este identică cu prepararea feței orale a substructurii organice realizate pentru coroana de înveliș metalică.

Prepararea muchiilor. Această etapă se realizează cu instrumentarul și tehnica cunoscută, trebuie însă avut în vedere faptul că muchiile ce se sprijină pe prag îl pot îngusta. Se urmărește ca prin prepararea muchiilor să se completeze și prepararea pragului cervical.

Prepararea feței ocluzale. Această etapă de preparare se realizează cu instrumentar și cu aceiași tehnică de preparare ca și în prepararea substructurii organice pentru coroana metalică. Profunzimea de preparare a suprafețelor ocluzale este diferită în raport de microproteza semifizionomică ce se aplică. Atunci cînd microproteza va prezenta suprafața ocluzală metalică, profunzimea de preparare a feței ocluzale va realiza spațiul necesar grosimii metalului microprotezei. Cînd se urmărește acoperirea structurii metalice cu componenta fizionomică și la nivelul feței ocluzale, profunzimea preparației crește pînă la 3 mm la coroana acrilo-metalică și 2 mm la coroana ceramo-metalică în scopul asigurării rezistenței. Se recomandă și în cazul acestei etape a preparării feței ocluzale pentru coroana semifizionomică, realizarea șanțurilor ocluzale de ghidaj.

Prepararea la colet. Prepararea la colet urmărește aceleași obiective și aceiași tehnică ca și în prepararea substructurii organice pentru coroana metalică, cu diferența obligativității creării pragului, cel puțin pe fața vestibulară. Prepararea pragului vestibular urmărește realizarea unei joncțiuni fără denivelări cu pragurile create în zona proximală. Mentinerea frezei cilindrice cu terminație plată, congé sau end-knife chanfrein-at în contact cu generatoarea feței vestibulare și conducerea ei dincolo de unghiul vestibulo-proximal în aceiași poziție permite crearea unei trepte verticale la nivelul mijlocului fețelor proximale. Treapta aceasta are rolul de a îmbunătăți retenția, de a împiedeca mișcarea de rotație a coroanei și de a sigura spațiul necesar în zona proximală pentru componenta metalică și cea fizionomică.

Avînd în vedere faptul că obiectivul pragului îl reprezintă crearea spațiului necesar celor două componente (metalică și fizionomică) pentru reușita rezolvării protetice se recomandă înfundarea pragului vestibular și bizotarea acestuia. Prepararea substructurii organice la colet în vederea aplicării coroanei semifizionomice va trebui să respecte secțiunea dintelui la acest nivel.

Finisarea substructurii organice. Finisarea substructurii organice pentru coroana semifizionomică nu comportă nici un alt detaliu față de finisarea substructurii organice pentru coroana metalică.

In ansamblu, prepararea substructurii organice pentru aplicarea de microproteze de acoperire reprezintă o tehnologie ce trebuie stăpînită, etapizată pe timpi preciși, ce să intre în stereotipia profesională a fiecărui specialist. Prepararea haotică, nesistematizată, pe lîngă faptul că obosește practicianul prelungește inutil ședințele terapeutice și are drept rezultat nereusita tratamentului.

c. Tratamentul leziunilor odontale coronare prin metoda substituirii

Metoda substituirii în terapia leziunilor odontale coronare are indicații foarte bine precizate, restrînse deoarece face apel la o tehnologia clinică ce sacrifică vitalitatea dentară și o cantitate mare de substanță amelo-dentinară.

Există două metode de realizare protetică a substituirii coroanei dentare. O primă metodă realizează o piesă unică de substituire a coroanei dentare de tipul coroanei Richmond, avînd o componentă metalică și una fizionomică. Această metodă este cunoscută în terapia de substituire sub denumirea "coroana de substituție monolit" In cea de a doua metodă substituirea coroanei dentare se realizează în doi timpi. In primul timp se realizează o reconstituire metalică turnată a substructurii organice, iar în al doilea timp se va realiza o coroană de acoperire peste această reconstituire. Această modalitate de substituire coronară este cunoscută sub denumirea de "substituire prin dublă piesă protetică".

Indicațiile terapiei prin metoda substituirii:

- terapia de substituire este indicată în mod special pe dinți monoradiculari, dar tehnicile moderne au permis extinderea indicației acestei terapii și pe dinții pluriradiculari;
- microprotezele de substituire se pot aplica pe dinți cu rădăcini lungi, bine dezvoltate, cu canale radiculare permeabile, corect tratate endodontic. Canalele radiculare ce vor suporta agregarea microprotezelor de substituire trebuie să fie de regulă rectilinii sau cu cel mult o ușoară curbură;
- terapia de substituire este indicată în tratamentul leziunilor odontale coronare cu lipsă de substanță mare în suprafață și profunzime;
- anomaliile de poziție și implantare a dinților ce nu pot beneficia de alte terapii pot fi rezolvate prin terapia de substituire;
- discromiile dentare pot beneficia ca tratament de metoda substituirii;
- microprotezele de substituire pot fi utilizate ca elemente de agregare ale aparatelor gnatoprotetice conjuncte;
- elementele de menținere și stabilizare ale aparatelor gnatoprotetice scheletizate pot fi susținute de microproteze de substituire;

- în parodontopatiile marginale cronice microprotezele de substituire pot fi utilizate în realizarea şinelor de imobilizare;
- refacerea ghidajului anterior se poate realiza utilizînd terapia substituirii, de asemeni această terapie se poate utiliza în înălţări ale ocluziei;
- microprotezele de substituire sînt indicate atunci cînd datorită diametrului vestibulo-oral mic al dintelui nu se pot aplica coroane semifizionomice.

Contraindicaţiile terapiei de substituire:

- terapia de substituire nu se aplică pe rădăcini dentare netratate sau tratate incomplet şi incorect;
- dinţi cu leziuni periapicale cronice nu beneficiază de terapia de substituire pînă la rezolvarea acestor afecţiuni;
- microprotezele de substituire nu se aplică pe dinţii cu fracturi corono-radiculare a căror traiect de fractură se extinde şi subgingival;
- fracturile radiculare contraindică aplicarea terapiei de substituire;
- microprotezele de substituire nu se pot aplica pe rădăcini curbe, rădăcini prea scurte, rădăcini cu apexul deschis;
- rădăcinile subţiri datorită scăderii rezistenţei acestora în urma preparării lăcaşului radicular nu pot beneficia de terapia de substituire;
- terapia de substituire nu poate fi aplicată în leziuni odontale coronare penetrante şi invazive de-a lungul canalului radicular deoarece reduc volumul şi rezistenţa radiculară;
- mobilitatea exagerată a dintelui contraindică aplicarea microprotezelor de substituire;
- datorită unei tehnologii clinice pretenţioase starea generală alterată a bolnavului contraindică aplicarea terapiei de substituire.

Avantajele terapiei prin metoda substituirii:

- microprotezele de substituire redau morfologia şi funcţia coroanei dentare în condiţii optime;
- agregarea microprotezelor de substituire pe substructura organică este foarte solidă;
- microprotezele de substituire sînt elemente protetice rezistente ce respectă proprietăţile biomecanice şi fizionomice în mod deosebit;

- microprotezele de substituire se pot realiza din materiale diferite, aliaje metalice nobile, seminobile şi nenobile.

Dezavantajele terapiei prin metoda substituirii:

- metoda substituirii coroanei dentare impune obligatoriu devitalizarea dintelui;
- tehnologia de realizare a microprotezelor de substituire necesită rezecţii mari de ţesut amelo-dentinar coronar, chiar amputarea completă a coroanei dentare;
- microprotezele de substituire sînt elemente pretenţioase necesitînd o tehnologie precisă atît în fazele clinice cît şi de laborator;
- accidentele ce pot surveni în cursul preparării substructurii organice pentru coroana de substituţie pot compromite existenţa dintelui pe arcadă;
- cînd microprotezele de substituire sînt elemente de agregare, dictează axul de inserţie al aparatului gnatoprotetic obligînd prepararea celorlalte substructuri organice pe anumite direcţii în mod exagerat;
- îndepărtarea microprotezelor de substituţie de pe substructura organică este dificilă, adeseori fiind însoţită de avulsia suportului său organic.

Prepararea substructurii organice pentru terapia de substituire coronară.

Metoda monolit realizează terapia de substituire printr-o microproteză unitară. Pentru realizarea preparării substructurii organice în vederea substituirii coronare prin coroană de substituţie monolit sînt necesare următoarele etape:

Amputarea coronară. Această etapă reprezintă primul timp al preparării şi în funcţie de integritatea coroanei dentare se poate realiza în modalităţi diferite.

La dinţii cu coroană integră desfiinţarea coroanei dentare se poate face progresiv cu pietre roată de mărimi variate sau se pot utiliza freze de turbină. De asemeni cu frezele de turbină sau cu pietre lenticulare se pot realiza secţionări la coletul dentar. Amputarea coronară cu cleşte reprezintă o metodă barbară şi riscantă.

Tehnica corectă de amputare coronară utilizează discul activ pe muchie şi piatra roată, această tehnică realizîndu-se în mai mulţi timpi. Se împarte coroana dentară în trei sectoare (fig.nr.73)

1/3 incizală, 1/3 medie şi 1/3 la colet. Cu discul activ pe muchie se realizează două linii de slice în diagonală, vizînd unirea 1/3 cervicale şi 1/3 mijlocii, diagonala plecînd din unghiul mezial. A doua diagonală porneşte din unghiul distal, orientîndu-se spre faţa mezială. In al doilea timp cu piatra roată se planează suprafaţa rezultată în urma secţionării cu discul. Această tehnică de amputare coronară asigură protecţia dinţilor vecini, este facilă şi nedureroasă.

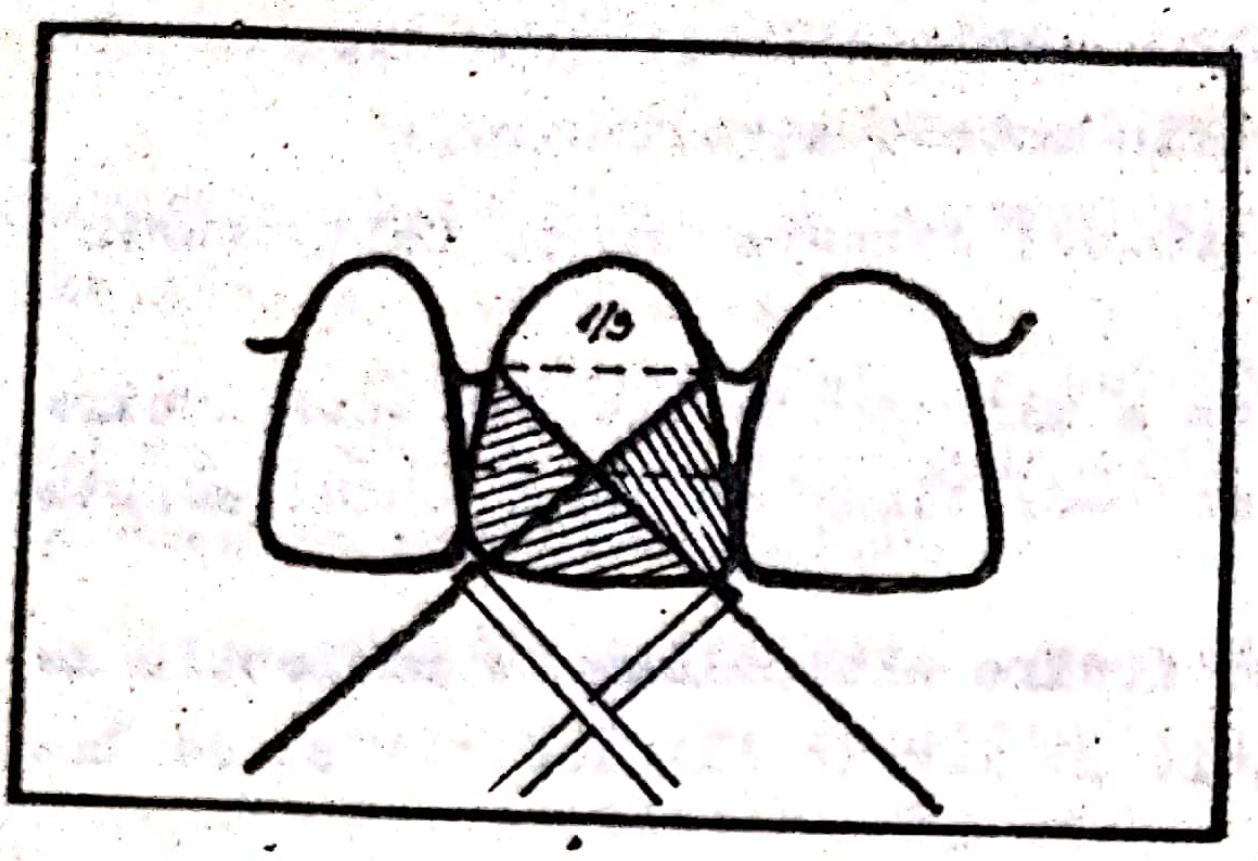

Fig.nr.73

Prepararea suprafeţelor laterale. In această etapă se utilizează un instrumentar abraziv cum ar fi: discurile abrazive active pe muchie sau abrazive pe o faţă, pietre roată de diametre mici, pietre cilindro-conice, pietre con-invers, pietre flacără şi vîrfuri diamantate. Acest instrumentar trebuie să aibă dimensiuni mici deoarece prepararea se realizează în apropierea gingiei marginale. Feţele laterale ale substructurii organice se prepară începîndu-se cu faţa distală, continuînd cu faţa mezială, apoi cu cea vestibulară şi în sfîrşit cu faţa orală. In această etapă de preparare se urmăreşte deretentivizarea suprafeţelor laterale în sens axial.

Prepararea muchiilor. Această etapă realizează îndepărtarea muchiilor disto-vestibulară, disto-orală, mezio-vestibulară şi mezio-orală, utilizînd instrumentarul şi tehnica descrisă la prepararea substructurii organice în vederea acoperirii cu coroane de înveliş.

Preparea la colet. Prepararea la colet se realizează subgingival în end-knife cu acelaşi instrumentar şi aceiaşi tehnică ca la coroana de înveliş metalică.

In urma preparării feţelor laterale şi la colet rezultă o substructură organică cu înălţimea egală cu 1/3 din înălţimea coroanei naturale a dintelui, suprafeţele laterale fiind neretentive în ax.

Prepararea suprafeţei de secţiune corono-radiculară. Această etapă necesită instrumentar abraziv sub formă de pietre roată cu diametrul mic, pietre con-invers, freze de înfundat pragul şi freze globulare. Se prepară cu piatra roată suprafaţa de secţiune corono-radiculară în doi versanţi (fig.nr.74). Un versant vestibular egal cu

2/3 din suprafaţa de secţiune şi un versant oral egal cu 1/3 din suprafaţa de secţiune. Cei doi versanţi au o angulare diferită, înclinarea mai mare aparţinînd versantului vestibular, în timp ce versantul oral se prepară orizontal. Versantul oral se plasează la 1 mm de festonul gingival dar poate fi adus şi la nivelul marginii libere a gingiei. Atunci cînd exigenţele fizionomice sînt deosebite, acest versant se poate înfunda subgingival ca şi versantul vestibular a cărui înfundare este obligatorie. Suprafaţa se va realiza concavă în toate sensurile la nivelul versantului vestibular. Se rotunjeşte muchia de unire între versanţii vestibular şi oral.

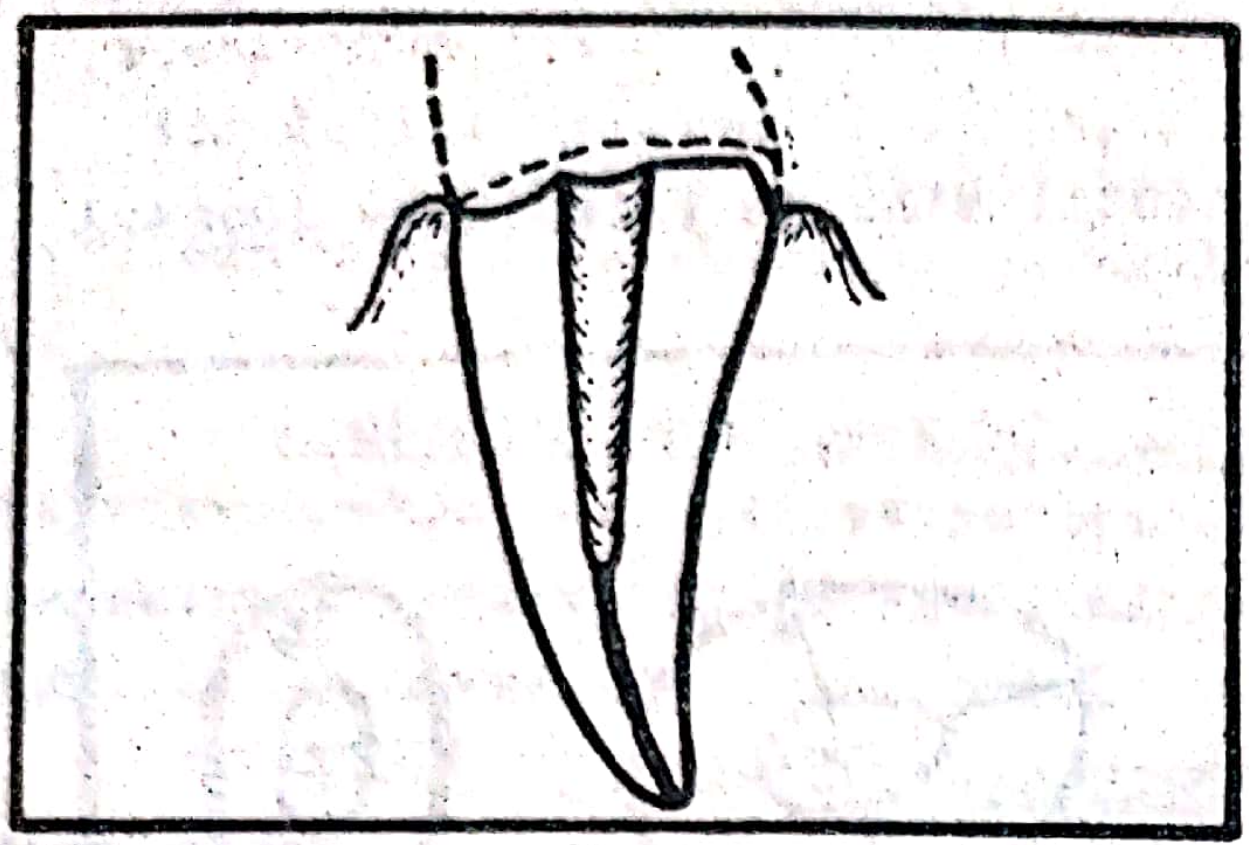

Fig.nr.74

Prepararea lăcaşului radicular. Pentru prepararea lojei radiculare se utilizează instrumentar de mînă, ace tirre-nerv, ace Kerr, ace rotative Beutelrock, Gates, freze efilate. Prepararea lojei radiculare se realizează pe dimensiuni foarte precise. In această lojă se va plasa pivotul radicular al microprotezei de substituire. Realizarea lojei radiculare trebuie să urmărească mai mulţi timpi.

Mai întîi se dezobturează 2/3 din canalul radicular, cu ace folosite manual (tirre-nerv, ace Kerr) cu dimensiuni crescute. După realizarea dezobturării se iniţiază prepararea lojei radiculare cu o freză globulară. Prepararea propriu-zisă a lăcaşului se începe cu freze cilindro-conice ce se introduc în porţiunea iniţială a lăcaşului radicular îndepărtîndu-se pasta de obturaţie. Se continuă preparaţia cu ace rotative în grosimi crescînde şi la viteze corespunzătoare. Acul rotativ nu se va presa înspre apical, pentru a nu depăşi apexul radicular şi a nu realiza lungimi exagerate ale lojei radiculare ce diminuează rezistenţa mecanică a substructurii organice. Se îndepărtează permanent dentina pentru a avea o bună vizibilitate asupra zonei de preparat.

Există posibilitatea ca acele să nu aibă diametrul corespunzător grosimii lăcaşului radicular. Prepararea în aceste cazuri se realizează prin presarea laterală a acului rotativ în vederea lărgirii canalului radicular. Această modalitate de preparare poate duce însă la şlefuiri inegale şi la formarea de praguri.

In urma preparării loja radiculară realizată trebuie să fie asamănătoare formei rădăcinii. In sens longitudinal lăcaşul radicular trebuie să fie efilat cu pereţi paraleli în 2/3 superioare şi convergenţi în 1/3 apicală (fig.nr.75a). Prepararea cilindrică (fig.nr.75 b) este dezavantajoasă neutilizînd în totalitate lăcaşul radicular ducînd la formarea de puncte de minimă rezistenţă ale lojei radiculare, ce pot deveni puncte de fractură radiculară. Aceste puncte sînt plasate în unghiurile de profunzime ale preparaţiei cilindrice.

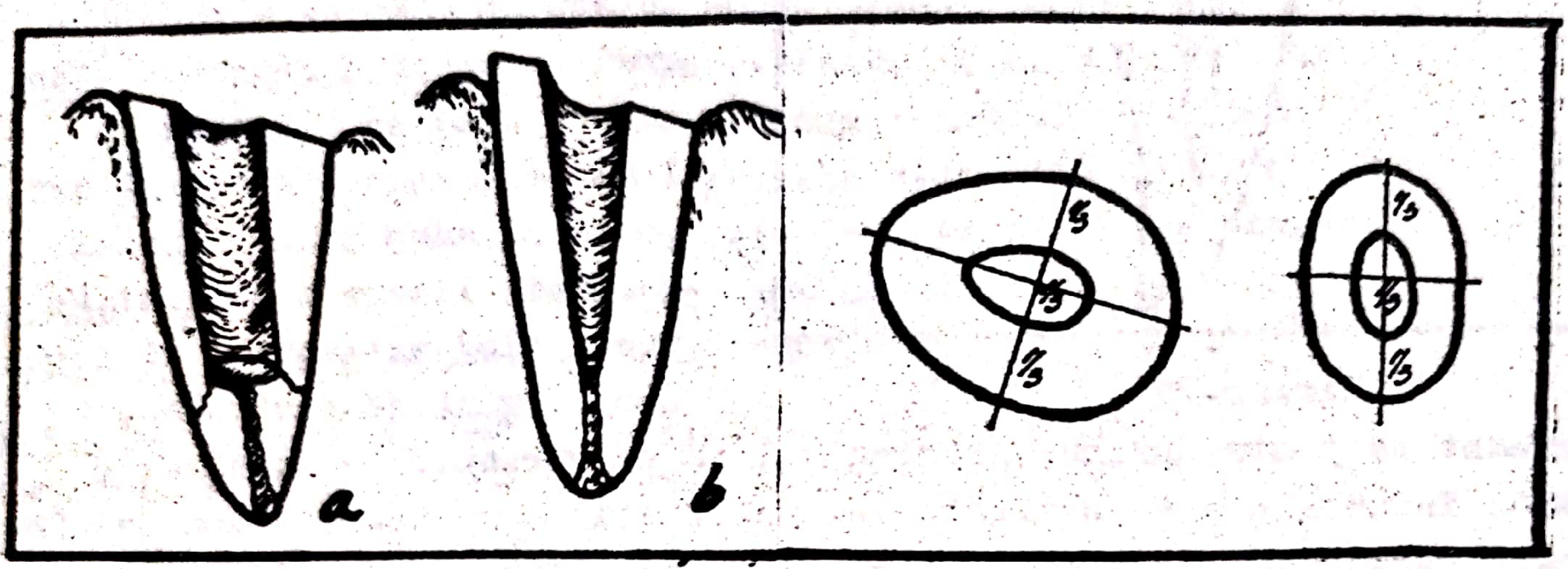

Fig.nr.75

Suprafaţa de secţiune rezultată trebuie să aibă forma secţiunii radiculare. Diametrul lăcaşului radicular în porţiunea iniţială trebuie să fie 1/3 din diametrul vestibulo-oral şi mezio-distal al suprafeţei de secţiune radiculară (fig.nr.75 c). Lărgirea lăcaşului radicular peste aceste limite subminează rezistenţa peretelui radicular restant. Forma pe secţiune a lăcaşului radicular poate fi triunghiulară cu unghiuri rotunjite sau ovalară (fig.nr.75 d). Aceste forme nu vor permite rotarea piesei în jurul pivoului, blocînd rotaţia microprotezei şi asigurînd totodată o rezistenţă mecanică suficientă a substructurii organice preparate.

Prepararea avant-trou-lui (preparaţia înaintea lăcaşului). Avant-trou-ul realizează o excavaţie hemisferică la intrarea în loja radiculară, avînd drept centru axul lăcaşului radicular. Se utilizează o piatră sferică de dimensiuni mai mari ca a lăcaşului radicular. Rolul acestei preparaţii este de a mări suprafaţa de solidarizare dintre pivou şi capa radiculară şi de a se opune înfundării pivoului în lăcaşul radicular. El realizează prin bizotarea marginilor protecţia zonelor de unire a pereţilor radiculari cu versanţii suprafeţei de secţiune.

Finisarea substructurii organice preparate. Finisarea substructurii organice se realizează cu vîrfuri diamantate, cu discuri de hîrtie, instrumentar rotativ din cauciuc abraziv, toate avînd granulaţie fină. Se urmăreşte îndepărtarea muchiilor dintre suprafeţele de secţiune şi pereţii lăcaşului radicular, a muchiilor dintre versanţii suprafeţei de secţiune şi muchiile de la nivelul avant-troului.

Protecţia substructurii organice preparate, se va realiza prin microproteze de acrilat autopolimerizabil sau cu pansamente medicamentoase plasate în lăcaşul radicular, acesta fiind obturat cu materiale de obturaţie provizorie.

Metoda "în dublă piesă protetică", se bazează pe reconstituirea metalică turnată a bontului coronar stabilizat prin pivou radicular. Piesa metalică turnată împreună cu structura coronară restantă realizează forma unui bont coronar preparat pentru o coroană de înveliş fizionomică, semifizionomică sau metalică, după cum este cazul. Peste această construcţie se aplică coroana de înveliş respectivă.

Indicaţiile reconstituirii prin dublă piesă protetică:

- pe dinţi cu leziuni odontale coronare care nu distrug în totalitate coroana dintelui;
- pe dinţi cu tratament corect endodontic sau cu posibilităţi de execuţie corectă;
- pe dinţi monoradiculari ca şi pe dinţi pluriradiculari;
- cînd diametrul vestibulo-oral al dinţilor anteriori este redus şi prin prepararea substructurii organice pentru coroana de înveliş ar rezulta substructuri organice nerezistente datorită grosimii vestibulo-orale reduse (fig.nr.76);



Fig.nr.76

- pe dinţi cu rezecţii apicale unde pivoul se poate prelungi pînă în os sănătos stabilizînd dintele şi transformînd construcţia într-un semiimplant. Cînd rădăcina are o dimensiune suficientă se poate realiza construcţia cu pivoul de lungime obişnuită;
- în fracturi subgingivale care recuperate prin gingivecto-

mie permit o bună stabilitate şi o rezistenţă corespunzătoare construcţiei dento-protetice;

- în toate contraindicaţiile locale ale coroanelor semifizionomice şi fizionomice;
- în anomalii de poziţie, în scopul corectării axului.

Contraindicaţiile reconstituirii prin dublă piesă protetică:

- dinţi cu rădăcini scurte, curbe, blocate ce nu permit o agregare corectă;
- dinţi cu tratament endodontic incorect, incomplet, cu eventuale leziuni periapicale;
- dinţi cu mobilitate;
- leziuni carioase penetrante de-a lungul canalului radicular care diminuă în felul acesta rezistenţa mecanică a pereţilor unui eventual lăcaş radicular;
- în fracturi radiculare sau în cele corono-radiculare în care volumul corono-radicular restant nu permite o bună agregare.

Avantajele metodei de reconstituire prin dublă piesă protetică. Substituirea prin dublă piesă protetică prezintă toate avantajele funcţionale şi morfologice ale coroanei de acoperire utilizată în tratamentul leziunilor respective. Permite înlocuirea cu uşurinţă a piesei de acoperire cu o alta adaptată noilor condiţii realizate printr-o eventuală recesiune gingivală. Consolidează din punct de vedere mecanic coroana dintelui şi o face rezistentă la solicitări mecanice. Permite recuperarea tuturor resturilor radiculare care prezintă condiţiile unui tratament endodontic corect şi volum dentinar suficient pentru a asigura retenţia piesei de reconstituire.

Metoda de substituire prin piesă monolit este o metodă mutilantă, pentrucă necesită amputarea coronară atunci cînd dintele este integru şi rezecţia ţesuturilor coronare restante, atunci cînd leziunea coronară este întinsă.

Metoda reconstituirii prin dublă piesă protetică prezintă avantajul conservării ţesuturilor dentinare dure în măsura în care acest lucru este posibil. Deprecierea coroanei de substituţie şi schimbarea în timp a raporturilor între festonul gingival şi joncţiunea dento-protetică precum şi alte argumente recomandă îndepărtarea coroanelor de substituţie, operaţiune ce este deosebit de dificilă şi uneori imposibilă. Indepărtarea în cazul rezolvării substituirii prin dublă piesă protetică este foarte simplă şi constă în îndepărtarea coroanei de înveliș, în timp ce reconstituirea metalică rămîne pe substructura organică fixată.

Dezavantajele reconstituirii prin dublă piesă protetică. Necesită devitalizarea dintelui și acest lucru se înscrie ca un dezavantaj pentru cazul în care diametrul vestibulo-oral redus este singurul motiv pentru care se aplică metoda. Aplicată în aceiași situație clinică de mai sus metoda este dezavantajoasă pentru că necesită rezecție de țesut dentinar sănătos, este drept nu aceiași măsură ca și la coroana de substituție.

Atunci cînd din necesitatea asigurării unei bune retenții nu se respectă o grosime suficientă a pereților radiculari se pot iniția fracturi radiculare verticale.

Se îndepărtează cu dificultate piesa de reconstituire în cazul necesității unui drenaj, a unui eventual proces periapical.

Prepararea substructurii organice, se realizează variat în raport de morfologia dinților (monoradiculari sau pluriradiculari) precum și în raport de aspectul clinic al leziunilor odontale coronare. In ce privește dinții din zona anterioară a arcadei, prepararea substructurii organice se poate realiza în mai multe variante.

O primă variantă prevede prepararea suprafețelor radiculare plane sau cu doi versanți ușor angulați plasați subgingival (fig.77) Se confecționează și se aplică pe substructura preparată o piesă protetică dublă, compusă dintr-un pivot de reconstituire a bontului coronar care va fi acoperit de o coroană de înveliș. Acest tip de preparare se recomandă atunci cînd leziunea odontală coronară este extrem de întinsă, ajungînd în imediata vecinătate a parodonțiului marginal. In asemenea preparație există pericolul torsionării piesei protetice și chiar decementării datorită realizării retenției simple prin pivoul radicular.

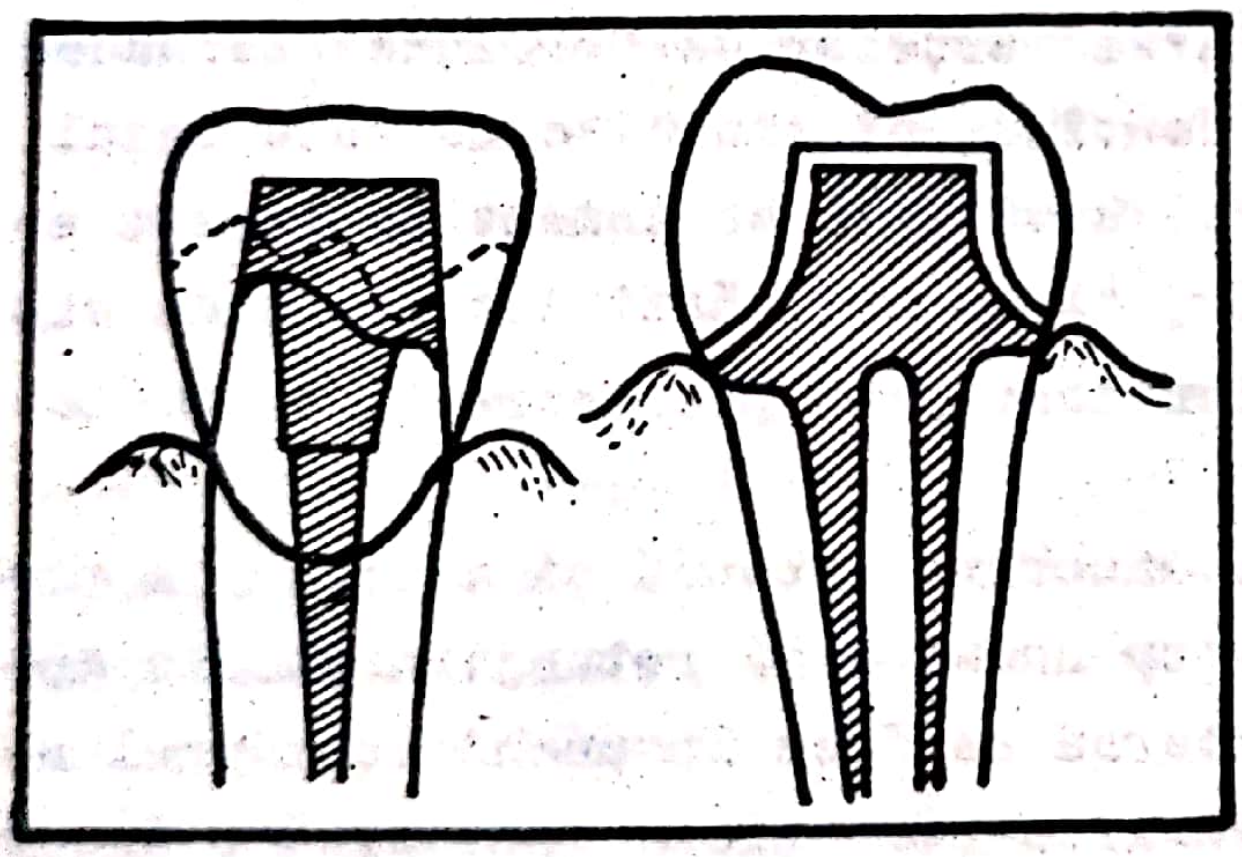

Fig.nr.77

Avînd în vederea necesitatea combaterii forțelor de desprindere și torsionare se urmărește realizarea preparării cu lăcaș ovalar sau triunghiular completată cu o cavitate de inlay în loc de avant-trou. Tehnici de mare precizii utilizate în ultima perioadă permit realizarea de puţuri dentinare paralele cu lăcaşul radicular plasate în pereţii vestibulari şi orali ai preparaţiei.

In cazul în care leziunea odontală coronară nu distruge în totalitate volumul coronar se îndepărtează mai întîi dentina ramolită infiltrată, pînă în ţesut sănătos fără a se urmări în prima etapă realizarea unei cavităţi după regulile Black. Indepărtarea dentinei ramolite are şi scop explorator permiţînd o apreciere a grosimii peretelui amelo-dentinar restant.

Se prepară apoi feţele laterale ale substructurii organice în raport de coroana de înveliş ce va fi aplicată. Urmează apoi regularizarea şi planarea marginilor incizale ale substructurii organice restante, realizînd o geometrie neretentivă aproximativ regulată fără unghiuri ascuţite sau bine exprimate.

In etapa următoare se are în vedere verificarea şi crearea formei de rezistenţă a substructurii organice realizînd ablaţia pereţilor prea subţiri pînă la realizarea unei grosimi suficiente. Se permite conservarea acestor pereţi atunci cînd este posibil, protecţia lor realizîndu-se prin reconstituirea metalică turnată. Se trece apoi la realizarea unei cavităţi neretentive în sens axial în interiorul substructurii organice. Realizarea cavităţii urmăreşte atît îmbunătăţirea retenţiei cît şi anularea forţelor de torsiune. Ea nu se realizează numai prin ablaţie de dentină, ci atunci cînd este cazul se completează pereţii retentivi ai cavităţii cu ciment oxifosfat atît în scopul anulării retenţiilor, al consolidării lor mecanice cît şi în scopul economiei de ţesut dentinar prin preparare în scop de deretentivizare.

Etapa următoare este de bizotare internă şi externă a preparaţiei. Bizotarea internă are scop numai de a rotunji muchiile interne ale cavităţii. Bizotarea externă se face în unghi uşor prelungit pe feţele laterale pentru a realiza prin piesa protetică o încercuire a substructurii organice (fig.77 b) în scopul creşterii retenţiei şi prevenirii fracturii, motiv pentru care Rivault denumeşte acest tip de reconstituire "inlay-onlay de substituţie".

O altă situaţie clinică se iveşte atunci cînd diametrul vestibulo-oral redus al unui frontal ce urmează a fi preparat pentru coroana fizionomică sau semifizionomică, necesită înlăturarea unui strat amelo-dentinar care subminează rezistenţa mecanică a preparaţiei în ansamblu (fig.nr.76). In asemenea cazuri sîntem de părere că este necesară prepararea întîi a fețelor laterale după metodologia amintită la coroana de înveliș pentru ca numai după aceea să realizăm reducerea înălțimii bontului coronar pînă la obținerea unei grosimi suficiente pentru a asigura stabilitatea reconstituirii. In acest caz suprafața de preparație va fi orizontală și se va realiza cu orientare oblică către palatinal înglobînd și punctul de trepanare sau se va realiza în două versante: unul orizontal vestibular și altul oral pentru a atinge obiectivul mai sus amintit și a economisi substanța dentinară. Si în primul caz și în celălalt se prepară lăcașul radicular, după care se bizotează extern preparația precum și unghiurile lăcașului radicular.

In cazul unor dinți conici mișcarea de torsiune a piesei protetice se blochează printr-un șanț mezio-distal realizat la nivelul preparației suprafeței orizontale, șanț care nu trebuie să se apropie mai mult de 2 mm de fața proximală a substructurii preparate.

In zona laterală, utilizarea substituirii prin dublă piesă protetică se pune numai în cazul în care leziunea odontală coronară este extinsă în profunzime ca și în suprafață neasigurînd stabilitatea unei reconstituiri prin obturație plastică sau rigidă peste care ar urma aplicarea coroanei de înveliș.

In aceste cazuri forma preparației va fi aceea de inlay, eventual inlay-onlay cu agregare radiculară.

Etapele preparării se succed de o manieră asemănătoare cu cele de la dinții frontali. Se prepară fețele laterale după metodologia amintită la coroana de înveliș metalică după care se trece la îndepărtarea dentinei ramolite. Se planează și geometrizează marginile pereților, se prepară cavitatea nebetentivă în axul de inserție al piesei, după care se bizotează intern și extern suprafața orizontală. Prepararea lăcașului radicular se realizează după tehnica descrisă la coroana de substituție.

Agregarea radiculară se realizează totdeauna pe toate canalele radiculare dacă e posibil sau dacă nu, pe cel puțin două canale la molari. La premolari se vor realiza două lăcașuri sau unul singur în funcție de morfologia radiculară. Prepararea lăcașului radicular se face după aceleași reguli ca la coroana Richmond. Se încearcă reducerea divergenței canalelor în timpul preparării. Cînd divergența se menține se folosește metoda clavetării prin zăvorîrea reconstituirii printr-un pivou glisant fie prin realizarea reconstituirii din două piese imbricate.

In situaţia clinică a unor resturi radiculare se utilizează în terapia de substituire prin dublă piesă protetică metoda telescopării conjuncte (fig.nr.78). In cazul acesta se îndepărtează mai întîi dentina ramolită de la nivelul suprafeţei restului radicular, pentru a ne da seama în ce măsură suprafaţa preparată va coborî sub nivelul gingiei libere. Dacă suprafaţa se plasează subgingival este obligatorie o gingivectomie mai mult sau mai puţin redusă în raport de discrepanţa între cele două repere: suprafaţă dentinară – margine liberă. După gingivectomie suprafeţele laterale ale restului radicular, degajate chirurgical sau cu ajutorul turbinei se prepară după metoda end-knife sau end-knife-chanfrein-at.

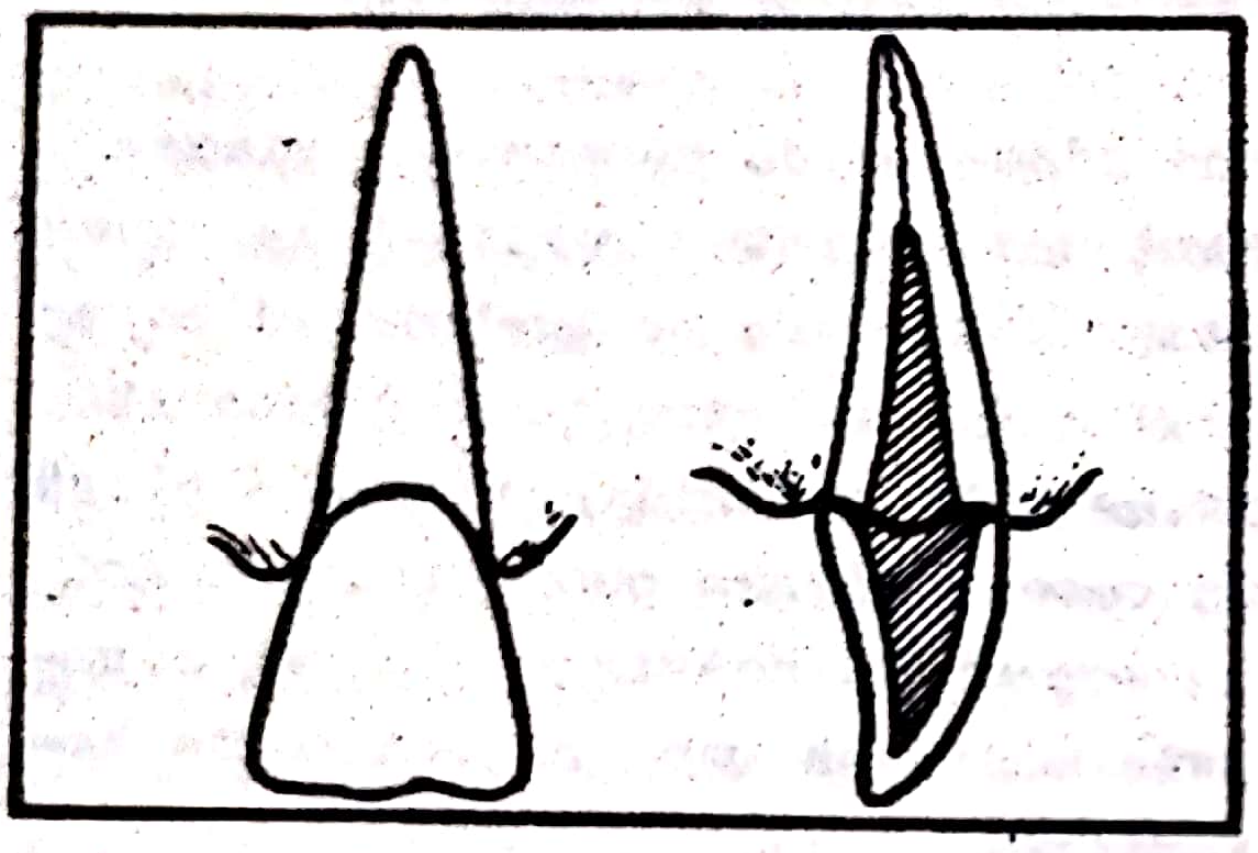

Fig.nr.78

Se trece apoi la realizarea lăcaşului radicular după metodologia deja cunoscută. Pe modelul de lucru tehnicianul va realiza o reconstituire turnată agregată radicular şi prevăzută cu o coleretă metalică care va încercui feţele laterale ale micului bont radicular ca un manşon, consolidînd pe de o parte retenţia microprotezei pe de altă parte îmbunătăţind rezistenţa substructurii organice. Feţele laterale ale reconstituirii de substituţie vor fi machetate cu prag de tip congé sau congé chanfrein-at cu terminaţie juxta sau uşor supragingivală pentru a putea primi coroana de înveliş.

Feţele laterale ale microprotezelor de substituire vor fi lustruite în zona neacoperită de coroană de înveliş, construcţia în ansamblu capătă aspect de microproteză telescopată, de această dată conjunct.

Indiferent de tipul substituirii prin dublă piesă protetică trebuie menţionat că prima piesă (de substituire) nu reprezintă niciodată un scop în sine şi nu poate fi utilizată ca mijloc unic de terapie a leziunilor odontale coronare şi cu atît mai puţin ca element de agregare.

d. Protecţia substructurilor organice preparate.

In urma preparării substructurilor organice în tratamentul gnatoprotetic al leziunilor odontale coronare rezultă plaga dentinară.

Plaga dentinară apare ca o consecinţă a îndepărtării stratului de smalţ ectodermal cu rol în protecţia dintelui. Pe suprafaţa plăgii dentinare se găsesc canaliculele dentinare în număr foarte mare cu o densitate cuprinsă între 16.ooo-64.ooo/mm^2.

Scopul tratamentului plăgii dentinare şi a protecţiei substructurilor organice este de a opri penetrarea toxinelor şi a florei microbiene spre pulpa dentar, a împiedeca scurgerea limfei odontale şi de a păstra integritatea funcţională a pulpei dentare şi a odontoblastului. Nu numai suprafeţele odontale cu pulpă vie trebuiesc protejate ci şi suprafeţele dinţilor devitalizaţi deoarece suprafaţa dentinară şi în acest caz poate fi invadată de flora microbiană.

Mijloacele de protecţie şi tratament utilizate în stomatologie pentru protecţia plăgii dentinare şi a substructurii organice preparate sînt variate.

Metode chimice.

Mijloacele chimice de tratament şi protecţie a plăgii dentinare urmăresc obliterarea canaliculelor dentinare prin precipitarea unor substanţe chimice la acest nivel.

Inainte de aplicarea mijloacelor chimice şi tratament a plăgii dentinare se realizează în mod obligator curăţirea suprafeţelor dentare cu apă caldă sau cu ser fiziologic, încălzit. După izolare, dintele se degresează cu cloroform sau cu alcool 7o%, după care urmează uscarea suprafeţelor de tratat.

Impregnarea neagră realizează tratamentul plăgii dentinare prin precipitarea clorurii de argint la nivelul canaliculelor dentinare. Pentru impregnare se utilizează două pense, cîte o pensă pentru fiecare substanţă. Cu ajutorul unei pense se introduce o buletă de vată în soluţia de $Ag.NO_3$ lo%, apoi se badijonează cu această buletă suprafaţa dentară de tratat. A doua pensă cu o buletă de vată îmbibată în soluţie de hidrochinonă 3% va fi aplicată pe aceiaşi suprafaţă dentară timp lo-12 secunde. Reacţia dintre cele două substanţe va duce la precipitarea în canaliculele dentinare a clorurii de argint. Azotatul de argint este o substanţă toxică pentru pulpa dentară dar această toxicitate este redusă prin alicarea hidrochinonei şi realizarea imediată a precipitatului. Ionii de argint se combină cu albuminele din fibrele lui Tomes, rezultînd albuminat, care se constituie într-un pansament al prelungirilor citoplasmatice a fibrelor Tomes. Metoda de tratament a plăgii dentinare cu impregnare neagră este în deobşte aplicată la nivelul substructurii organice situate în zonele laterale ale arcadelor dentare. Din cauza toxicităţii sale se utilizează şi în cazul impregnărilor substructurilor organice la dinţii devitali.

Impregnarea albă este o metodă de protecţie a plăgii dentinare a dinţilor situaţi în zonele frontale a arcadelor dentare. Este realizată prin precipitarea azotatului de argint cu diverse soluţii cum ar fi: clorura de calciu, clorura de zinc, tinctura de iod sau eugenolul. Culoarea albă a precipitatului se modifică în timp sub acţiunea luminii.

Impregnarea albă se poate realiza şi prin utilizarea clorurii de zinc 30% care precipită în contact cu ferocianura de potasiu 20%.

Tymolul reprezintă deasemeni un mijloc de protecţie al substructurii organice utilizîndu-se în special în protecţia cavităţilor. In acest scop, în cavitatea spălată, degresată şi uscată se introduce un cristal de tymol peste care se aplică un fuloar uşor încălzit. In felul acesta tymolul se topeşte şi fuzează la nivelul suprafeţei cavităţii acoperind canaliculele dentinare. Stratul de tymol trebuie să fie subţire şi să nu afecteze nivelul marginilor cavităţii, împiedicînd astfel închiderea marginală. Tymolul se mai poate utiliza sub forma alcoolului tymolat ce se aplică prin badijonaj. Prin evaporare tymolul impregnează suprafaţa badijonată.

Lacurile dentare realizează cu greu o protecţie a plăgii dentinare datorită scurgerii limfei odontale. Atunci cînd sînt aplicate în strat gros pot produce decementarea microprotezei în urma desprinderii lor de pe suprafaţa dentinară. Tresiolanul este un compus de siliciu care prin badijonajul suprafeţei dentinare realizează o pătură fină de protecţie ce închide canaliculele dentinare.

Aplicaţiile substanţelor pe bază de fluor, nafestezină, tincturi de aminofluoruri, realizează o protecţie eficientă prin transformarea hidroxiapatitetei în fluorapatită, substanţă cu rezistenţă crescută la agenţii cariogeni.

Metodele chimice, oricît de eficiente ar fi ele nu realizează o suficientă protecţie a plăgii dentinare decît dacă-s completate cu mijloace de protecţie mecanice.

Metode mecanice.

Metodele mecanice realizează o protecţie eficientă a substructurii organice preparate făcînd apel la mijloace variate:

- cavitățile preparate pot fi protejate cu bulete de vată acoperite cu material de obturație provizorie, gutepercă, eugenat de zinc, cement oxifosfat;

- canalele radiculare se pot proteja cu meșe de vată îmbibate în soluții antiseptice (soluție Walkoff), închiderea canalului radicular realizîndu-se cu pastă de obturație provizorie;

- substructurile organice preparate pentru coroanele de înveliș pot fi protejate cu inele de cupru, plastic, aluminiu, fixate cu eugenat de zinc sau cement oxifosfat. In acelaşi scop se pot utiliza coroane prefabricate din aluminiu sau crom-nichel fixate cu cementuri provizorii;

- confecționarea extemporanee de coroane provizorii din acrilat autopolimerizabil sau aplicarea de cape din celuloid vacuumate, adaptate pe substructura organică realizează un mijloc eficient de protecție mecanică, aceste elemente fiind fixate provizoriu pe substructura organică;

- protecția substructurii organice se poate realiza și prin microproteze efectuate extemporaneu prin metoda Scutan. Se amprentează cu materiale elastice substructura organică nepreparată. Se realizează prepararea substructurii organice, în toate etapele sale, în vederea aplicării tratamentului gnatoprotetic. După izolarea substructurii organice preparate se repoziționează amprenta substructurii organice nepreparate cu material acrilic autopolimerizabil pe substructura organică preparată, pînă la priza parțială a acrilatului. Se îndepărtează amprenta de pe substructura organică și se prelucrează prin adaptare cervicală și lustruire, microprotezele realizate în acest mod. După prelucrarea și finisarea microprotezelor de protecție se va realiza fixarea provizorie a acestora pe substructura organică utilizînd cementuri histofile;

e. Accidente ce pot surveni în cursul preparării substructurilor organice.

In cursul terapiei leziunilor odontale coronare pot surveni o serie de accidente care îmbracă forme clinice variate. Ele pot fi ușoare, fără afectarea stării locale sau generale, dar unele dintre accidente pot căpăta aspecte majore punînd în discuție chiar prognosticul vital.

Cauzele apariției accidentelor în cursul terapiei leziunilor odontale țin de o multitudine de factori: incompetența specialistului în conceperea planului de tratament, în stabilirea indicaţiei terapeutice, nesiguranţa în cursul manevrelor de preparare a substructurilor organice, lipsa de manualitate, pot genera erori grave în prepararea substructurii organice sau pot produce leziuni ale ţesuturilor vecine.

Utilizarea unui instrumentar abraziv uzat, necorespunzător, a unei aparaturii prost întreţinute, pot creea condiţii de apariţie a unor accidente în cursul terapiei leziunilor odontale coronare.

Bolnavii cu educaţie sanitară precară ce nu colaborează în realizarea tratamentului, pot genera condiţii de apariţie a unor accidente şi complicaţii. Durerea apărută în cursul preparării substructurii organice poate genera mişcări bruşte ale bolnavului care însoţite de derapajul instrumentelor vor duce la leziuni ale structurilor dure sau ale părţilor moi.

Avînd în vedere faptul că terapia leziunilor odontale coronare se realizează pe un cîmp operator foarte mic cu structuri dure, frecvent inundate de salivă, ce împiedică vizibilitatea bună este necesară utilizarea unui instrumentar adecvat cu viteze variate şi luarea tuturor măsurilor de prevenire a accidentelor ce pot surveni în cursul terapiei leziunilor odontale coronare.

Accidentele terapiei protetice a leziunilor odontale coronare se pot clasifica din punct de vedere didactic în accidente imediate, secundare şi tardive.

Accidente imediate.

Accidentele imediate apar în şedinţa de preparare a substructurii organice, îmbrăcînd diverse forme clinice.

Derapajul instrumentelor rotative poate genera leziuni traumatice pe ţesuturile dure dentare şi la nivelul părţilor moi. Pentru a evita derapajul este necesar de a se cunoaşte sensul de rotaţie a instrumentului rotativ care generează tendinţa de derapare. Sensul de rotaţie de la stînga la dreapta poate genera deraparea pe direcţii diferite pentru cele patru cadrane ale arcadelor dentare. In cadranul unu (fig.nr.79) tendinţa de derapaj este spre vesti-

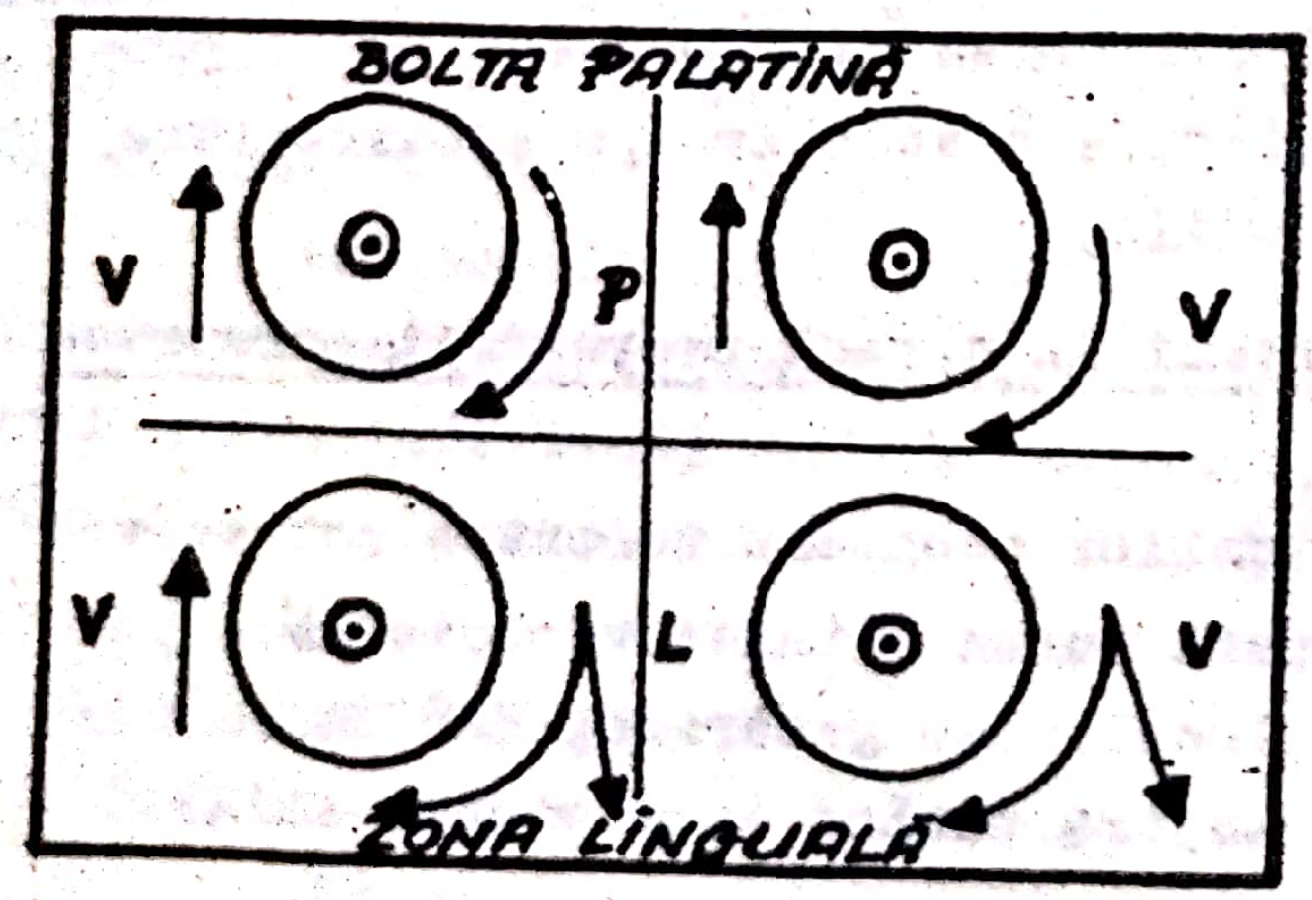

Fig.nr.79

bul, în cadranul al doilea spre bolta palatină, în cadranul trei spre vestibul, iar în cadranul patru spre zona linguală. Cunoscînd tendințele de derapare ale instrumentarului se vor lua măsuri de protecție a părților moi. Se va utiliza numai instrumentar abraziv de bună calitate, corect centrat și la viteze adecvate. Este necesară realizarea unor puncte de sprijin solide pe arcada dentară și pe osul mandibular, mîna pivotînd în jurul sprijinului fără să-l părăsească.

In urma derapării instrumentarului abraziv pot apare o serie de accidente ale părților moi cum ar fi: secționarea papilei interdentare, secționarea gingiei fixe, plăgi ale vestibulului bucal, plăgi ale bolții palatine, plăgi ale planșeului, plăgi ale limbii și ale buzelor. Aceste plăgi cînd sînt reduse în suprafață și profunzime nu necesită decît oprirea hemoragiei. Aceasta se realizează cu un hemostatic ușor cum ar fi apa oxigenată sau clorura de zinc. Utilizarea instrumentarului abraziv la viteze foarte mari poate produce derapaje ce duc la secționarea părților moi, însoțite de leziuni multiple ale țesuturilor vecine, mușchi, vase, nervi. In aceste situații se va institui un tratament de urgență, hemostatic, tratament al durerii și sutura marginilor plăgii realizată în aceiași ședință. Pentru a evita asemenea accidente grave este interzisă introducerea și scoaterea din cavitatea orală a instrumentelor rotative în mișcare.

Accidentele imediate la nivelul țesuturilor dure dentare pot interesa dinții vecini preparației, dinții preparați și dinții antagoniști. Aceste leziuni se prezintă sub forme clinice variate ca: fracturi coronare parțiale (unghiuri, cuspizi), fracturi coronare totale, fracturi corono-radiculare, fracturi penetrante în camera pulpară sau fracturi ce nu deschid camera pulpară, șlefuiri excesive. Aceste leziuni pot apare în urma utilizării neadecvate a instrumentarului de viteze mari. Se pot realiza presiuni neadecvate asupra piesei sau a frezei ce se poate deforma prin îndoire sau rupere. In urma îndoirii frezei de turbină în cursul preparării se pot provoca leziuni traumatice dentare grave, datorită faptului că frezele înalte sau cu diametrul mare prezintă riscul descentrării la turații mari.

In cursul preparărilor neadecvate a substructurilor organice se produce supraîncălzirea dintelui ce are ca rezultat durerea odontală. Apariția durerii în cursul preparării se datorează utilizării unor viteze excesive, camere pulpare voluminoase, a preparării fără răcire cu apă și aer, utilizării unui instrumentar abraziv necorespunzător și ineficient și a apariției fenomenului de aspirație odontoblastică. Durerea se explică astfel atît prin trauma termică directă asupra terminațiilor nervoase cît și prin fenomenul de aspirație odontoblastică.

In scopul evitării fenomenului dureros deosebit de jenant în timpul preparării substructurii organice se pot lua o serie de măsuri. Prizele de contact instrument-dinte, să fie de maximum 2o secunde, urmate de pauză obligatorie cel puțin egală cu timpul prizei de contact. Deasemeni este indicată administrarea anesteziei la prepararea substructurii organice. Prepararea sub anestezie impune precauții suplimentare privind evitarea accidentelor secundare și tardive ce pot apare în urma supraîncălzirii și lezării organului pulpar. Anestezia loco-regională suprimă senzația dureroasă dar nu reduce senzațiile neplăcute produse de vibrațiile instrumentului abraziv. Aceste vibrații realizate prin folosirea unui instrumentar abraziv neadecvat, imperfect centrat se transmit prin suportul osos spre labirint și cutia craniană, creînd senzații neplăcute pacientului.

In cadrul accidentelor imediate un loc aparte îl ocupă accidentele ce apar la dintele de preparat în urma unor tehnici incorecte de șlefuire. Intre acestea amintim pragul accidental pe fețele laterale ale dintelui, constituind o eroare de preparare. Acesta poate fi realizat extern sau intern (fig.nr.8o). Pragul extern se realizează în urma menținerii într-o singură poziție a discului în prepararea feței proximale, pragul fiind plasat înafara circumferinței cervicale a dintelui. Pentru a evita această eroare de preparare discul trebuie deplasat continuu în direcție vestibulo-orală și axială. Pragul intern apare ca o eroare în prepararea la colet. Aceste praguri se pot datora utilizării neadecvate a pietrelor flacără, realizarea unui astfel de prag blocînd marginea cervicală a microprotezei și împiedicînd adaptarea ei cervicală. Corectarea erorii de preparare în zona cervicală se poate face transformînd pragul într-o zonă bizotată, zonă ce ar permite adaptarea cervicală a microprotezei. Cînd nu se poate realiza corectarea prin această modalitate este posibilă transformarea preparării substructurii organice cu terminație end-knife într-o terminație cu

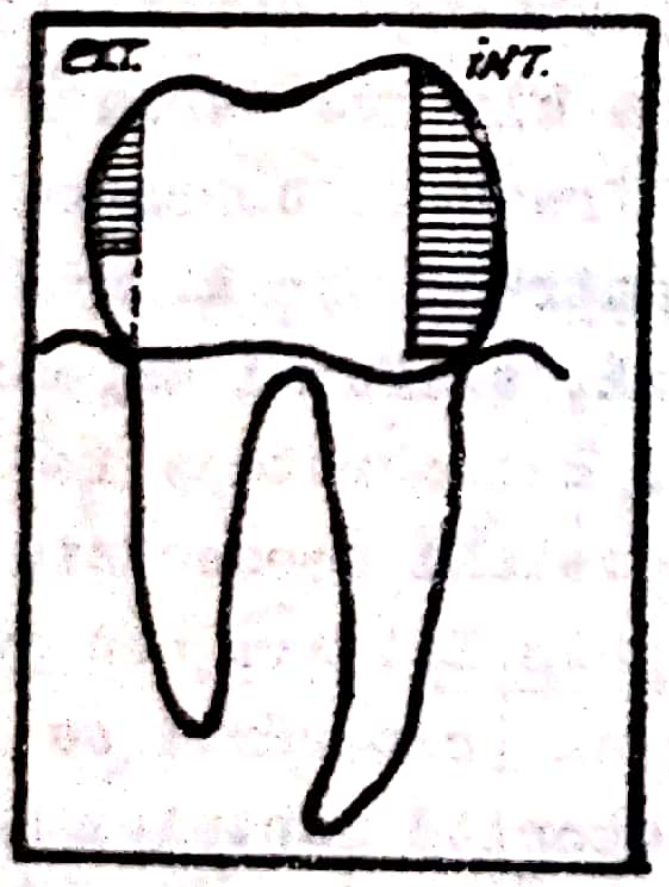

Fig.nr.8o

vate şi a expunerii mediului extern a canaliculelor dentinare şi a fibrelor lui Tomes.

Accidente secundare.

Accidentele secundare pot surveni în perioada dintre prepararea substructurii organice și aplicarea mijloacelor protetice de tratament.

In general în terapia protetică nu se admite ca un aparat gnatoprotetic să fie aplicat la mai mult de două săptămîni de la prepararea substructurii organice. In aceiaşi şedinţă de preparare a substructurii organice se vor lua toate măsurile în vederea protejării dintelui preparat. Nerespectarea acestor principii cît şi tehnicile incorecte de preparare a substructurii organice generează frecvent producerea accidentelor secundare.

Hiperestezia dentinară este generată în urma supraîncălzirii în cursul preparării substructurii organice şi a pătrunderii florei microbiene în canaliculele dentinare sensibilizînd fibrele Tomes. Dintele preparat este dureros spontan la rece, la cald sau chiar la atingerea cu limba.

Pentru evitarea acestui accident secundar este necesară realizarea preparării printr-o tehnică corectă, şlefuirea intermitentă cu răcire apă-aer, la care vom adăuga şi o protecţie corespunzătoare a substructurii organice preparate. In tratamentul acestui accident se indică mijloace care cauterizează terminaţiile nervoase, desensibilizîndu-le (fulguraţii uşoare cu diatermie, aplicarea de soluţii formolizate sau de nitrat de argint). Se utilizează de asemenea mijloace care reechilibrează mediul acidifiant (soluţii alcaline de hidroxid de calciu, lacuri pe bază de hidroxid de calciu) şi mijloace care îndepărtează substanţele acidifiante ce rezultă din fermentaţii (periajul corect utilizat). De o deosebită importanţă sînt fluorizările.

Pulpitele acute şi cronice pot apare ca accidente secundare pe parcursul tratamentului leziunilor odontale coronare impunînd extirparea pulpei.

Extruzia dentară apare ca accident secundar datorită potenţialului eruptiv natural al dintelui. Dintele caută să-şi găsească punct de sprijin pe dintele antagonist şi pe zonele meziale şi distale ale arcadei dentare. Dacă dintele preparat fără contacte dentare nu este protezat, după două săptămîni de la preparare se produc modificări ale poziţiei sale. Pentru evitarea migrărilor dentare este necesară protecţia substructurilor organice preparate prin microprag.

Pragurile pe fața vestibulară sau orală apar în urma pozițiilor neadecvate a instrumentarului abraziv raportat la axul dintelui. Apariția pragurilor înafara conturului cervical necesită corectarea prin desființare. Pragurile interne se pot corecta prin atenuarea angulației cu o freză con-invers activă pe bază sau cu ajutorul frezelor cu terminație de tip congé.

Conicizarea exagerată a substructurii organice apare frecvent în terapia de acoperire. Datorită dificultăților de abordare a substructurilor organice din zonele laterale ale arcadelor dentare, a dificultăților de realizare a axului de inserție a microprotezelor, există la începători o tendință de conicizare exagerată în prepararea substructurilor organice. Pe lîngă o pierdere inutilă de substanță amelo-dentinară, prin prepararea exagerată rezultă substructuri organice cu retentivitate redusă. Pentru a preîntîmpina dezinserțiile, decementările microprotezelor fixate pe asemenea substructuri organice este necesară uneori devitalizarea și reconstituirea coronară. Cauza principală a preparării conicizate a substructurilor organice constă în necunoașterea și nerespectarea morfologiei coronare în cursul preparării substructurii organice.

Deschiderea camerei pulpare este un accident ce se poate ivi în cursul preparării substructurilor organice la dinții tineri, cu pulpă și cameră pulpară voluminoasă. Acest accident este de neovitat în cursul preparării dinților migrați pe arcadă. Prepararea feței meziale la dinții basculați mezial duce la deschiderea camerei pulpare (fig.nr.81). Cînd se prevede deschiderea camerei pulpare în urma preparării substructurii organice, se va realiza înainte de preparare biopulpectomia și obturația radiculară corectă. Deschiderea camerei pulpare în cursul preparării substructurii organice poate apărea și prin șlefuirea excesivă a feței ocluzale. Frecvent deschiderea camerei pulpare apare ca un accident în prepararea substructurii organice în cursul tratamentului prin incrustații. Deschiderea camerei pulpare în mod accidental în cursul terapiei leziunilor odontale coronare prin mijloace protetice nu beneficiază de tratament conservator prin coafaj direct.



Fig.nr.81

Hiperemia pulpară poate apare în urma preparărilor neadecproteze provizorii preparate extemporaneu cît şi protezarea definitivă în cel mai scurt timp.

Accidente tardive

Accidentele tardive pot apare după fixarea microprotezelor pe cîmpul protetic. Cauza lor principală constă de regulă în erorile de preparare.

Pulpitele acute şi cronice pot apare după fixarea definitivă a microprotezelor şi impun tratament endodontic şi obturaţie coronară corespunzătoare.

Infecţii parodontale apicale sau marginale apar ca o consecinţă a lezării parodonţiului marginal sau apical în urma preparărilor intempestive.

Fractura substructurii organice preparate poate surveni în urma reducerii rezistenţei mecanice a dintelui prin preparări necorespunzătoare.

Accidentele imediate secundare, şi tardive trebuiesc prevenite printr-o însuşire corespunzătoare a tehnicii şi o respectare riguroasă a principiilor de preparare a substructurii organice.

f. Realizarea machetei microprotezelor gnatoprotetice.

Algoritmul realizării microprotezelor pentru tratamentul leziunilor odontale coronare presupune o succesiune de faze clinice şi de laborator.

In tehnologia realizării microprotezelor există două metode de confecţionare a machetei: una directă în cavitatea orală, utilizată în cazul preparaţiilor simple şi puţin voluminoase şi care priveşte în general cavităţile de inlay şi alta indirectă, realizată în laborator pe un model de lucru.

Realizarea directă în cavitatea orală a machetei scurtează timpul de tratament gnatoprotetic, excluzînd din metodologia clinică etapa amprentării iar din fazele de laborator, faza confecţionării modelului de lucru.

Indicaţiile metodei de machetare directă sînt:

- la bolnavi cooperanţi, calmi, liniştiţi;
- în cavităţi orale în care salivaţia este normală;
- pentru realizarea microprotezelor reduse ca volum;
- în realizarea machetei incrustaţiilor turnate şi a inlay-onlay-ului de substituţie.

Contraindicaţiile machetării prin metoda directă cînt:

- în terapia de acoperire;

- în confecționarea unor microproteze cu relief complicat;
- cînd nu avem acces și vizibilitate corespunzătoare pe toate suprafețele dentare;
- în cavități orale cu salivație abundentă.

Tehnica de realizare a machetei prin metoda directă necesită o bună izolare a cîmpului operator și utilizarea aspiratorului de salivă. Machetarea are loc după curățirea cavității și izolarea suprafețelor cu oleum de parafină într-un strat subțire. In realizarea machetării prin metoda directă se poate utiliza un instrumentar special conceput și realizat de Ward. După ramolirea cerei se introduce în cavitate prin picurare sau ștupuire în funcție de mărimea cavității. Utilizarea metodei picurării presupune realizarea unor straturi succesive care prin răcirea lor la momente diferite pot deforma macheta. După plasarea cerei în cavitate, bolnavul va realiza poziția de ocluzie centrică și mișcări de protruzie, de lateralitate dreaptă și stîngă pentru realizarea modelării funcționale a suprafeței ocluzale. Modelajul funcțional este apoi urmat de modelajul morfologic al suprafeței ocluzale. Se continuă prin modelarea fețelor laterale ale machetei respectîndu-se realizarea punctelor de contact, a șanțurilor de descărcare și convexităților anatomice.

După realizarea modelajului și verificarea lui se urmărește închiderea marginală și realizarea machetării la colet. Ultima etapă constă în finisarea machetei și perfectarea închiderii marginale.

Machetarea incrustațiilor proximale trebuie să redea și punctul de contact. Punctul de contact se plasează la unirea 2/3 gingivale cu 1/3 ocluzală a feței proximale, fiind modelat prin insinuarea instrumentarului Ward. Utilizarea instrumentarului Ward sau a matricelor modelate în realizarea punctului de contact va conserva un spațiu, punctul de contact nefiind realizat suficient de strîns. Pentru realizarea unor contacte interdentare strînse este necesar ca după modelarea punctului de contact și îndepărtarea matricei să se aplice încă un strat subțire de ceară de modelaj (inlay-wax).

Dezinserția machetei din ceară se realizează cu ajutorul unor anse din sîrmă introduse în machetă acolo unde macheta din ceară are grosimea cea mai mare. Atunci cînd machetele sînt voluminoase (MOD) se pot utiliza anse în formă de "U" sau mai multe anse care să permită dezinserția machetei de pe substructura organică.

Acrilatele autopolimerizabile în culori vii pot fi utilizate în realizarea machetei direct în cavitatea orală. Utilizarea acrilatului în realizarea machetelor prin metoda directă prezintă dezavantajul că în cavități incorect preparate care prezintă zone retentive, dezinserția machetei devine imposibilă, impunîndu-se îndepărtarea ei cu ajutorul frezei.

După realizarea machetelor și verificarea lor cu atenție, acestea vor fi păstrate și transportate cu multă grijă în laboratorul de tehnică dentară unde, după ambalarea lor se toarnă microproteza.

Realizarea machetei prin tehnica indirectă se face în laboratorul de tehnică dentară pe modelul de lucru, în urma amprentării substructurii organice.

g. Amprentarea substructurilor organice în terapia leziunilor odontale coronare.

Etapa clinică de amprentare a substructurii organice reprezintă una din etapele cele mai importante, mai dificile și pretențioase din cursul terapiei protetice a leziunilor odontale coronare.

Amprenta poate fi definită ca negativul cîmpului protetic înregistrat cu un material de amprentă de fidelitate corespunzătoare și cu o tehnică adecvată.

In amprentarea substructurii organice în terapia leziunilor odontale coronare se pot folosi o gamă foarte variată de materiale, clasificate de Poggiolli în materiale de amprentă I rigide, II semirigide și III elastice.

In cadrul I materialelor de amprentă rigide, în terapia leziunilor odontale coronare se poate folosi gipsul și acrilatele autopolimerizabile.

Gipsul un material rigid avînd în compoziție sulfat de calciu semihidrat. Este un material de amprentă ieftin, prezentînd o bună fidelitate și stabilitate dimensională. Datorită faptului că după priza materialului acesta devine rigid, prezintă o dezinserție dificilă, greu de suportat de către bolnav creînd senzația smulgerii dinților din alveolă. De asemeni în cursul dezinserției poate provoca leziuni ale țesuturilor parodontale și a mucoasei vecine, el putîndu-se fractura ușor existînd pericolul de aspirație a unor fragmente de amprentă. Pentru a ușura dezinserția amprentei aceasta trebuie fracturată în mod dirijat ceea ce permite coaptarea fragmentelor rezultate în urma fracturării. Avînd în vedere aceste dezavantaje s-au propus o serie de ameliorări a acestui material de amprentare acrilatului în realizarea machetelor prin metoda directă prezintă dezavantajul că în cavități incorect preparate care prezintă zone retentive, dezinserția machetei devine imposibilă, impunîndu-se îndepărtarea ei cu ajutorul frezei.

După realizarea machetelor și verificarea lor cu atenție, acestea vor fi păstrate și transportate cu multă grijă în laboratorul de tehnică dentară unde, după ambalarea lor se toarnă microproteza.

Realizarea machetei prin tehnica indirectă se face în laboratorul de tehnică dentară pe modelul de lucru, în urma amprentării substructurii organice.

g. Amprentarea substructurilor organice în terapia leziunilor odontale coronare.

Etapa clinică de amprentare a substructurii organice reprezintă una din etapele cele mai importante, mai dificile și pretențioase din cursul terapiei protetice a leziunilor odontale coronare.

Amprenta poate fi definită ca negativul cîmpului protetic înregistrat cu un material de amprentă de fidelitate corespunzătoare și cu o tehnică adecvată.

In amprentarea substructurii organice în terapia leziunilor odontale coronare se pot folosi o gamă foarte variată de materiale, clasificate de Poggiolli în materiale de amprentă I rigide, II semirigide și III elastice.

In cadrul I materialelor de amprentă rigide, în terapia leziunilor odontale coronare se poate folosi gipsul și acrilatele autopolimerizabile.

Gipsul un material rigid avînd în compoziție sulfat de calciu semihidrat. Este un material de amprentă ieftin, prezentînd o bună fidelitate și stabilitate dimensională. Datorită faptului că după priza materialului acesta devine rigid, prezintă o dezinserție dificilă, greu de suportat de către bolnav creînd senzația smulgerii dinților din alveolă. De asemeni în cursul dezinserției poate provoca leziuni ale țesuturilor parodontale și a mucoasei vecine, el putîndu-se fractura ușor existînd pericolul de aspirație a unor fragmente de amprentă. Pentru a ușura dezinserția amprentei aceasta trebuie fracturată în mod dirijat ceea ce permite cooptarea fragmentelor rezultate în urma fracturării. Avînd în vedere aceste dezavantaje s-au propus o serie de ameliorări a acestui material de amprentare utilizîndu-se acceleratorii de priză, amelioratori de culoare și gust. Unul din dezavantajele cele mai importante ale acestui material este faptul că nu înregistrează preparația substructurii organice la nivel subgingival. Singura indicație de utilizare a gipsului în amprentarea substructurilor leziunilor coronare este în amprenta de situație.

2 Acrilatele autopolimerizabile pot fi utilizate în amprentările substructurii organice în terapia leziunilor odontale coronare. Utilizarea acrilatelor este indicată pe substructuri organice neretentive, în cavități de profunzime redusă. Prezintă dezavantajul creșterii temperaturii în urma reacției exoterme din cursul prizei. Este folosit în amprentările de situație sau în solidarizarea unor elemente succesive.

II Materialele de amprentă semirigide utilizate în amprentarea substructurii organice în cadrul terapiei leziunilor odontale coronare, sînt materialele termoplastice de tipul 1 stents-ului, 2 kerr-ului, 3 cerurilor.

Materialele termoplastice sînt amestecuri de rășini naturale și sintetice cu coloranți, acizi grași și mase inerte. Aceste materiale se ramolesc în termostate, pentru a nu se depăși temperatura de plastifiere (cu efecte negative asupra fidelității acestor materiale) cît și pentru a evita supraîncălzirea substructurii organice pe care se aplică.

Materialele semirigide au indicații în amprentări globale dublate (spălate) cu materiale siliconate fluide. In amprentările unitare necesită portamprente individuale reprezentate de inele metalice de aluminiu sau cupru adaptate la substructura organică. Utilizarea portamprentei individuale în amprentările unitare asigură pătrunderea materialelor semirigide la nivelul sulcusului gingival.

O altă grupă de materiale cu largă răspîndire în terapia leziunilor odontale coronare utilizate în amprentare, sînt materialele III elastice.

Aceste materiale au apărut în ultimul deceniu impunînd specialistului care le utilizează nu numai manualitate dar și cunoștințe fizico-chimice temeinice. Din această categorie de materiale fac parte hidrocoloizii ireversibili, hidrocoloizii reversibili, elastomerii de sinteză, etc.

I Hidrocoloizii ireversibili (alginatele), au în compoziția lor chimică sarea de sodiu și potasiu a acidului alginic, care în contact cu apa trece în alginat de calciu, un gel cu calități elastice utilizîndu-se acceleratorii de priză, amelioratori de culoare și gust. Unul din dezavantajele cele mai importante ale acestui material este faptul că nu înregistrează preparația substructurii organice la nivel subgingival. Singura indicație de utilizare a gipsului în amprentarea substructurilor leziunilor coronare este în amprenta de situație.

2 Acrilatele autopolimerizabile pot fi utilizate în amprentările substructurii organice în terapia leziunilor odontale coronare. Utilizarea acrilatelor este indicată pe substructuri organice neretentive, în cavități de profunzime redusă. Prezintă dezavantajul creșterii temperaturii în urma reacției exoterme din cursul prizei. Este folosit în amprentările de situație sau în solidarizarea unor elemente succesive.

II Materialele de amprentă semirigide utilizate în amprentarea substructurii organice în cadrul terapiei leziunilor odontale coronare, sînt materialele termoplastice de tipul 1 stents-ului, 2 kerr-ului, 3 cerurilor.

Materialele termoplastice sînt amestecuri de rășini naturale și sintetice cu coloranți, acizi grași și mase inerte. Aceste materiale se ramolesc în termostate, pentru a nu se depăși temperatura de plastifiere (cu efecte negative asupra fidelității acestor materiale) cît și pentru a evita supraîncălzirea substructurii organice pe care se aplică.

Materialele semirigide au indicații în amprentări globale dublate (spălate) cu materiale siliconate fluide. In amprentările unitare necesită portamprente individuale reprezentate de inele metalice de aluminiu sau cupru adaptate la substructura organică. Utilizarea portamprentei individuale în amprentările unitare asigură pătrunderea materialelor semirigide la nivelul sulcusului gingival.

O altă grupă de materiale cu largă răspîndire în terapia leziunilor odontale coronare utilizate în amprentare, sînt materialele III elastice.

Aceste materiale au apărut în ultimul deceniu impunînd specialistului care le utilizează nu numai manualitate dar și cunoștințe fizico-chimice temeinice. Din această categorie de materiale fac parte hidrocoloizii ireversibili, hidrocoloizii reversibili, elastomerii de sinteză, etc.

I Hidrocoloizii ireversibili (alginatele), au în compoziția lor chimică sarea de sodiu și potasiu a acidului alginic, care în contact cu apa trece în alginat de calciu, un gel cu calități elastice dar cu fidelitate relativă. Calitățile elastice ale materialelor alginice le-au făcut utile în terapia protetică conjunctă, dar datorită instabilității volumetrice nu au dat rezultatele scontate. Imbunătățirea calităților de fidelitate și stabilitate a materialelor alginice prin adăugarea unor produși sintetici cum ar fi răşinile polivinilice au dus la ameliorarea calității alginatelor, existînd astăzi alginate cu indicații speciale în terapia gnatoprotetică conjunctă.

2 Hidrocoloizii reversibili (agar-agar), utilizați în amprentarea substructurii organice a leziunilor odontale coronare necesită un instrumentar, metodologie și aparatură complicată. De asemeni trebuiesc respectate cu strictețe indicațiile de pregătire a materialului, ceea ce face metodologia de amprentare dificilă și greoaie. Se utilizează pentru ramolirea materialului termostate speciale cu trei compartimente. Primul compartiment realizează lichefierea materialului de amprentă la temperatura de 100-160°C, al doilea compartiment este compartimentul de stocaj unde materialul se păstrează la o temperatură de 65°C, iar al treilea compartiment este compartimentul de temperare unde se reduce temperatura materialului de amprentare pînă la 40°C.

Pentru amprentare cu hidrocoloizi reversibili se utilizează seringi speciale de diametru mare cu ambou larg la care se pot adapta ace de diferite mărimi. Cu această seringă se depune materialul în detaliile substructurii organice și la nivelul zonelor retentive. Peste materialul aplicat cu seringa se aplică o portamprentă cu hidrocoloid reversibil la 40°C. Portamprentele pot cuprinde întreaga arcadă sau numai o zonă. Sînt prevăzute cu un mîner și două ștuțuri pentru conducta de apă, gutiera portamprentei fiind prevăzută cu canale prin care se realizează circulația apei curente care răcește portamprenta și materialul de amprentare. Prin răcire materialul trece din faza plastică în faza elastică. Această tehnologie de amprentare deși este greoaie, dificilă dă rezultate foarte bune.

3 Elastomerii de sinteză, reprezintă o grupă de materiale elastice de amprentă larg utilizate în terapia gnatoprotetică conjunctă. Aceste materiale de amprentă se pot prezenta în diferite forme.

3a Polisiloxanii (dentaflex, xantopren) sînt siliconii obișnuiți. Acest tip de elastomeri se comercializează sub formă de paste siliconate de diverse consistențe: paste cu vîscozitate crescută ce sînt stocate în cutii iar cele mai fluide în tuburi. Siliconii redar cu fidelitate relativă. Calitățile elastice ale materialelor alginice le-au făcut utile în terapia protetică conjunctă, dar datorită instabilității volumetrice nu au dat rezultatele scontate. Imbunătățirea calităților de fidelitate și stabilitate a materialelor alginice prin adăugarea unor produși sintetici cum ar fi rășinile polivinilice au dus la ameliorarea calității alginatelor, existînd astăzi alginate cu indicații speciale în terapia gnatoprotetică conjunctă.

2 Hidrocoloizii reversibili (agar-agar), utilizați în amprentarea substructurii organice a leziunilor odontale coronare necesită un instrumentar, metodologie și aparatură complicată. De asemeni trebuiesc respectate cu strictețe indicațiile de pregătire a materialului, ceea ce face metodologia de amprentare dificilă și greoaie. Se utilizează pentru remolirea materialului termostate speciale cu trei compartimente. Primul compartiment realizează lichefierea materialului de amprentă la temperatura de 100-160°C, al doilea compartiment este compartimentul de stocaj unde materialul se păstrează la o temperatură de 65°C, iar al treilea compartiment este compartimentul de temperare unde se reduce temperatura materialului de amprentare pînă la 40°C.

Pentru amprentare cu hidrocoloizi reversibili se utilizează seringi speciale de diametru mare cu ambou larg la care se pot adapta ace de diferite mărimi. Cu această seringă se depune materialul în detaliile substructurii organice și la nivelul zonelor retentive. Peste materialul aplicat cu seringa se aplică o portamprentă cu hidrocoloid reversibil la 40°C. Portamprentele pot cuprinde întreaga arcadă sau numai o zonă. Sînt prevăzute cu un mîner și două ștuțuri pentru conducta de apă, gutiera portamprentei fiind prevăzută cu canale prin care se realizează circulația apei curente care răcește portamprenta și materialul de amprentare. Prin răcire materialul trece din faza plastică în faza elastică. Această tehnologie de amprentare deși este greoaie, dificilă dă rezultate foarte bune.

3 Elastomerii de sinteză, reprezintă o grupă de materiale elastice de amprentă larg utilizate în terapia gnatoprotetică conjunctă. Aceste materiale de amprentă se pot prezenta în diferite forme.

3b Polisiloxanii (dentaflex, xantopren) sînt siliconii obișnuiți. Acest tip de elastomeri se comercializează sub formă de paste siliconate de diverse consistențe: paste cu vîscozitate crescută se sînt stocate în cutii iar cele mai fluide în tuburi. Siliconii realizează priza prin amestecare cu un catalizator prezentat separat într-un flacon. Amprentele realizate cu siliconi sînt fluide, stabile dimensional, calitățile elastice permițînd o desprindere fără deformare de pe zonele retentive ale arcadelor dentare. Calitățile organoleptice crează confort în utilizare atît pacientului cît și medicului. Amprentările cu siliconi necesită însă o bună pregătire a substructurii organice în vederea amprentării deoarece datorită calităților hidrofuge ale materialului de amprentă pot apare în masa amprentei goluri de aer. 3B Materialele, poliuretanice (tiocauciucurile) și 3C materialele polivinilice se prezintă sub forma a două paste ce se amestecă extemporaneu, materialul de amprentă realizînd priza în jur de 5 minute.

Amprentele realizate în tratamentul leziunilor odontale coronare urmăresc îndeplinirea unor obiective multiple:

1 amprenta substructurii organice trebuie să ofere posibilitatea obținerii unui model de lucru corect din materiale dure sau extradure, model pe care se va realiza prin metoda indirectă macheta viitoarei microproteze;

2 amprentele substructurilor organice trebuie să redea forma, dimensiunile, detaliile de morfologie ale preparațiilor realizate;

3- să preia și să redea cu fidelitate rapoartele substructurii organice preparate cu parodonțiul marginal;

4 să înregistreze și să redea exact rapoartele substructurii organice preparate cu dinții vecini;

5 să înregistreze și să redea cu exactitate dinții antagoniști și rapoartele substructurii organice cu aceștia.

Amprentarea substructurii organice în terapia leziunilor odontale coronare se poate realiza prin mai multe metode, toate urmărind îndeplinirea în totalitate a obiectivelor amprentei.

Amprentele substructurii organice utilizate în terapia gnatoprotetică a leziunilor odontale coronare se pot grupa în amprente segmentare și amprente globale.

I Amprenta segmentară se realizează în doi timpi: 1 amprentarea unitară și 2 amprentarea de situație.

1 Amprenta unitară reprezintă primul timp al amprentei segmentare și se realizează cu ajutorul inelului și a unei mase de amprentă (material termoplastic, siliconi, acrilat). Inelul servește ca portamprentă a materialului termoplastic, fiind confecționat extemporaneu sau prefabricat. Alegerea inelelor prefabricate se poate

alizează priza prin amestecare cu un catalizator prezentat separat într-un flacon. Amprentele realizate cu siliconi sînt fluide, stabile dimensional, calitățile elastice permițînd o desprindere fără deformare de pe zonele retentive ale arcadelor dentare. Calitățile organoleptice crează confort în utilizare atît pacientului cît și medicului. Amprentările cu siliconi necesită însă o bună pregătire a substructurii organice în vederea amprentării deoarece datorită calităților hidrofuge ale materialului de amprentă pot apare în masa amprentei goluri de aer. 3B Materialele, poliuretanice (tiocauciucurile) și 3C materialele polivinilice se prezintă sub forma a două paste ce se amestecă extemporaneu, materialul de amprentă realizînd priza în jur de 5 minute.

Amprentele realizate în tratamentul leziunilor odontale coronare urmăresc îndeplinirea unor obiective multiple:

1. amprenta substructurii organice trebuie să ofere posibilitatea obținerii unui model de lucru corect din materiale dure sau extradure, model pe care se va realiza prin metoda indirectă macheta viitoarei microproteze;

2. amprentele substructurilor organice trebuie să redea forma, dimensiunile, detaliile de morfologie ale preparațiilor realizate;

3- să preia și să redea cu fidelitate rapoartele substructurii organice preparate cu parodonțiul marginal;

4- să înregistreze și să redea exact rapoartele substructurii organice preparate cu dinții vecini;

5- să înregistreze și să redea cu exactitate dinții antagoniști și rapoartele substructurii organice cu aceștia.

Amprentarea substructurii organice în terapia leziunilor odontale coronare se poate realiza prin mai multe metode, toate urmărind îndeplinirea în totalitate a obiectivelor amprentei.

Amprentele substructurii organice utilizate în terapia gnatoprotetică a leziunilor odontale coronare se pot grupa în amprente segmentare și amprente globale.

I Amprenta segmentară se realizează în doi timpi: 1 amprentarea unitară și 2 amprentarea de situație.

1 Amprenta unitară reprezintă primul timp al amprentei segmentare și se realizează cu ajutorul inelului și a unei mase de amprentă (material termoplastic, siliconi, acrilat). Inelul servește ca portamprentă a materialului termoplastic, fiind confecționat extemporaneu sau prefabricat. Alegerea inelelor prefabricate se poate

face cu ajutorul cheiei lui Herbst, a unor piese precalibrate sau prin înregistrarea perimetrului cervical cu ajutorul dentimetrului. Ca portamprente în amprentarea unitară se pot folosi și inele din aluminiu preconfecționate sau inele din folie termoplastică, care după încălzire în apă se mulează pe substructura organică. Green a propus utilizarea unor inele din aluminiu care prezintă un orificiu ocluzal și striuri orizontale pe fețele laterale. In momentul compresiunii pe substructura organică striurile permit micșorarea dimensiunii axiale a inelului și ușurează pătrunderea inelului și materialului termoplastic în șanțul subgingival. Inainte de utilizarea sa inelul trebuie adaptat pe substructura organică pe care dorim să o amprentăm.

Adaptarea inelului variază în funcție de substructura organică preparată pe care urmează să o amprentăm. In cavitățile ocluzale inelul se adaptează pînă la circumferința maximă (ecuatorul anatomic) a dintelui. In cavitățile de cl.II-a inelul se răscroiește în partea opusă a cavității verticale pînă la nivelul punctului de contact, iar pe fețele vestibulare și orale pînă la ecuatorul anatomic al dintelui. In porțiunea proximală în care este preparată cavitatea de inlay inelul va fi adaptat pînă la nivelul sulcusului gingival depășind în sens vestibulo-oral marginile cavității. Marginile portamprentei unitare nu trebuie să ajungă în zonele retentive deoarece acestea constituie elemente de deformare ale masei de amprentă.

Adaptarea inelului în scopul amprentării substructurii preparate pentru coroana de înveliș necesită o metodologie de adaptare foarte exactă. Ea se realizează în trei etape: etapa adaptării transversale, etapa adaptării axiale și etapa adaptării ocluzale.

Adaptarea transversală se asigură printr-o determinare corectă a perimetrului cervical maxim al substructurii preparate și printr-o corectă confecționare sau alegere a inelului, verificîndu-se prin contactul portamprentei pe toată circumferința preparației cervicale. Verificarea adaptării cervicale se poate realiza cu sonda nr.17 al cărei vîrf nu trebuie să pătrundă între marginea inelului și substructura organică. Un alt mijloc de verificare se realizează prin introducerea unei sonde Miller între substructura organică și inel, încercînd abordarea părților moi gingivale. Adaptarea transversală este sigură și definitivă atunci cînd urmează adaptării axiale. O verificare a adaptării transversale se impune însă pentru a valida corecta alegere și adaptare a inelului.

Adaptarea axială a inelului urmărește festonarea marginii cervicale a inelului în așa fel încît la introducerea pe substructura organică aceasta să se situeze la limita gingivală a preparației fie ea sub , juxta sau supragingival. In scopul obținerii acestei festonări se introduce inelul în axul preparației pînă cînd marginea sa atinge cel puțin într-un punct limita gingivală. Se transcrie apoi pe inel o linie paralelă cu marginea liberă a gingiei începînd din punctul situat pe marginea inelului la cea mai mare distanță de festonul gingival. Se răscroiește inelul cu un foarfece potrivit, se bizotează extern și se introduce pe substructura organică verificîndu-se corectitudinea pătrunderii marginii inelului în sulcusul gingival pe o distanță egală cu profunzimea preparației. Se trasează o linie care transpune conturul gingival pe fețele laterale ale inelului, se extrage acesta și se apreciază profunzimea pătrunderii inelului în sulcus, ca mărime și uniformitate. In cazul cînd condiția aceasta nu se verifică se corectează festonarea cu același instrumentar. Verificarea se mai poate realiza și cu ajutorul unei sonde nr.17.

De notat faptul că inelul nu trebuie compresat pe o substructură organică pînă la apariția ischemiei așa cum în mod eronat se recomandă de unii autori deoarece are loc lezarea traumatică a inserției epiteliale. Chiar dacă lezarea nu se produce imediat coroana definitivă va produce o compresiune lentă urmată în timp de afectarea țesutului de susținere.

Adaptarea ocluzală a inelului se impune cînd amprenta se înregistrează în ocluzie. Inelul va fi scurtat prin răscroire pînă la nivelul suprafeței de ocluzie a substructurii organice preparate.

Atunci cînd inelul este instabil pe substructura organică, fiind greu de poziționat, se pot utiliza pentru fixare stabilizatori ocluzali din acrilat autopolimerizabil, plasați la nivelul feței ocluzale a inelului. In același scop se pot creea prin răscroirea marginii ocluzale a inelului aripioare de stabilizare ce se opresc pe fețele laterale ale dintelui vecin.

Atunci cînd utilizăm în amprentarea unitară materiale siliconice, deoarece acestea nu aderă pe suprafața internă a inelului asigurăm retenția lor pe portamprentă prin realizarea de perforații pe suprafețele laterale sau prin pensularea de adezivi chimici pe fețele interne ale portamprentei.

Avantajul principal al utilizării inelului în amprenta unitară este că acesta asigură pătrunderea materialului de amprentă pînă la limita subgingivală a substructurii organice preparate. Prin rigiditatea sa protejează portamprenta împotriva deformării.

Dezavantajele utilizării inelului în amprenta unitară constau în posibilitatea lezării parodonţiului marginal cu apariţia sîngerării precum şi forţarea ţesutului parodontal printr-o amprentă intempestivă urmată de obţinerea unei amprente eronate la nivel gingival. Lezarea inserţiei epiteliale este foarte gravă permiţînd pătrunderea agenţilor microbieni în spaţiul parodontal care supraadăugaţi traumatismului mecanic pot genera parodontopatie marginală localizată. Vindecarea inserţiei epiteliale se realizează dificil impunînd realizarea unei supravegheri şi dirijări din partea medicului stomatolog ce poate face apel la o serie de mijloace dar care îngreunează metodologia şi prelungesc tratamentul gnatoprotetic.

Un dezavantaj major în amprentarea unitară constă în metodologia laborioasă de confecţionare, de alegere, de adaptare a inelului şi de amprentare. Aceste dezavantaje au determinat pe mulţi specialişti să renunţe la aplicarea acestei metode de amprentare.

După adaptarea inelului pe substructura organică urmează amprentarea unitară. Utilizarea maselor termoplastice ca material de amprentare necesită izolarea substructurii organice şi ramolirea materialului de amprentare în termostate speciale. Materialul de amprentare ramolit se introduce în portamprenă dinspre gingival spre ocluzal. Este necesar ca materialul termoplastic în momentul amprentării să nu fie supraîncălzit pentru a nu leza organul pulpar. Inelul cu masa de amprentă se poziţionează pe substructura organică în aceiaşi poziţie pe care am realizat-o la adaptarea sa. Datorită faptului că masele termoplastice utilizate în amprentare au o fluiditate mică trebuie să realizăm o presiune moderată în sens axial ocluzo-gingival, avînd în vedere necesitatea păstrării integrităţii inserţiei epiteliale. După poziţionarea inelului cu materialul de amprentă pe substructura organică, aceasta se răceşte cu spray aer-apă.

Extragerea inelului cu materialul de amprentare de pe substructura organică trebuie realizată întotdeauna axial. Indepărtarea axială a inelului o putem realiza prin tracţiuni cu sonda introdusă subgingival, cu un cleşte încălzit cu margini ascuţite introduse dinspre ocluzal realizînd tracţiuni axiale. Utilizarea cleştelui poate deteriora însă amprenta la nivelul suprafeţei ocluzale a substructurii organice preparate. Pentru a evita deformările şi inexactităţile amprentei putem utiliza pentru dezinserţia acesteia, pense speciale cu două braţe a căror deschidere este reglată cu un distanţier în funcţie de diametrul inelului. Vîrfurile ascuţite ale braţelor vor pătrunde în orificiile de prehensiune practicate în feţele laterale ale inelului extrăgînd inelul prin tracţiune axială. Indepărtarea amprentei în sens axial se poate realiza şi prin aplicarea unei sîrme în orificii practicate pe feţele laterale ale inelului. Basculările laterale produc deformarea amprentei şi fractura materialului termoplastic.

Indepărtarea amprentei unitare înregistrată cu materiale siliconate sau alte materiale elastice se realizează cu mai multă uşurinţă dar cu toate acestea se vor lua aceleaşi precauţii la îndepărtare pentru a nu deforma amprenta şi inelul.

2 Amprenta de situaţie realizează al doilea timp al amprentei segmentare. In amprentările de situaţie se folosesc materiale de amprentă cît mai precise cu calităţi elastice de tipul tiocauciucurilor, siliconilor, hidrocoloizilor reversibili şi uneori ireversibili. Se utilizează în amprenta de situaţie ca portamprente gutiere metalice cu mîner, gutiere ce pot cuprinde întreaga arcadă sau se limitează la o hemiarcadă dentară. Utilizarea portamprentelor pentru toată arcada este obligatorie atunci cînd amprenta înregistrează mai mult de două substructuri organice preparate succesiv, în scopul obţinerii amprentării întregii arcade care va servi la realizarea unui model ce va orienta tehnicianul în machetare în raport de ansamblul arcadei şi mai ales de dinţii omonimi.

In scopul retenţionării materialelor elastice la portamprentele metalice standard e necesară realizarea unor mijloace de retenţie a materialului de amprentă la portamprentă. In acest scop se utilizează adezivii chimici, portamprente perforate, benzi de leucoplast, etc. După malaxarea materialului de amprentă şi încărcarea lui în portamprentă aceasta se introduce pe cîmpul protetic, în sens axial iar după poziţionarea pe cîmpul protetic se va modela surplusul de material refluat vestibular sau oral. După priza materialului urmează dezinserţia şi verificarea amprentei.

Cele două amprente, amprenta unitară şi amprenta de situaţie sînt trimise în laborator. Amprenta unitară este trimisă în laboratorul de tehnică dentară pentru realizarea modelului unitar. Modelul unitar este confecţionat din materiale dure sau extradure, reproducînd substructura organică preparată la care se realizează şi un soclu neretentiv dar prezentînd o chie de poziţionare în scopul obţinerii bontului mobil. Se izolează soclul modelului unitar şi se trece la turnarea modelului de ansamblu. In acest scop se introduce gips în ampreta de situaţie cu modelul unitar poziţionat, obţinîndu-se în fide în orificiile de prehensiune practicate în feţele laterale ale inelului extrăgînd inelul prin tracţiune axială. Indepărtarea amprentei în sens axial se poate realiza şi prin aplicarea unei sîrme în orificii practicate pe feţele laterale ale inelului. Basculările laterale produc deformarea amprentei şi fractura materialului termoplastic.

Indepărtarea amprentei unitare înregistrată cu materiale siliconate sau alte materiale elastice se realizează cu mai multă uşurinţă dar cu toate acestea se vor lua aceleaşi precauţii la îndepărtare pentru a nu deforma amprenta şi inelul.

2 Amprenta de situaţie realizează al doilea timp al amprentei segmentare. In amprentările de situaţie se folosesc materiale de amprentă cît mai precise cu calităţi elastice de tipul tiocauciucurilor, siliconilor, hidrocoloizilor reversibili şi uneori ireversibili. Se utilizează în amprenta de situaţie ca portamprente gutiere metalice cu mîner, gutiere ce pot cuprinde întreaga arcadă sau se limitează la o hemiarcadă dentară. Utilizarea portamprentelor pentru toată arcada este obligatorie atunci cînd amprenta înregistrează mai mult de două substructuri organice preparate succesiv, în scopul obţinerii amprentării întregii arcade care va servi la realizarea unui model ce va orienta tehnicianul în machetare în raport de ansamblul arcadei şi mai ales de dinţii omonimi.

In scopul retenţionării materialelor elastice la portamprentele metalice standard e necesară realizarea unor mijloace de retenţie a materialului de amprentă la portamprentă. In acest scop se utilizează adezivii chimici, portamprente perforate, benzi de leucoplast, etc. După malaxarea materialului de amprentă şi încărcarea lui în portamprentă aceasta se introduce pe cîmpul protetic, în sens axial iar după poziţionarea pe cîmpul protetic se va modela surplusul de material refluat vestibular sau oral. După priza materialului urmează dezinserţia şi verificarea amprentei.

Cele două amprente, amprenta unitară şi amprenta de situaţie sînt trimise în laborator. Amprenta unitară este trimisă în laboratorul de tehnică dentară pentru realizarea modelului unitar. Modelul unitar este confecţionat din materiale dure sau extradure, reproducînd substructura organică preparată la care se realizează şi un soclu neretentiv dar prezentînd o chie de poziţionare în scopul obţinerii bontului mobil. Se izolează soclul modelului unitar şi se trece la turnarea modelului de ansamblu. In acest scop se introduce gips în amprets de situaţie cu modelul unitar poziţionat, obţinîndu-se în fi mai un model pe care apar dinţii vecini şi modelul unitar poziţionat în raport cu aceştia. Uneori poziţionarea modelului unitar se realizează dificil în amprenta de situaţie datorită calităţilor elastice ale materialului de amprentă. Pentru a uşura poziţionarea modelului unitar în raport de dinţii vecini s-a propus realizarea capelor de transfer. Capele de transfer se confecţionează pe modelul unitar prin machetare şi apoi prin turnare din aliajele din care se va realiza viitoarea microproteză (aliaje nobile, aliaje seminobile). Ele pot fi realizate şi din aliaje de exerciţiu (student cast alloy). Capele vor fi poziţionate pe substructura organică preparată înaintea amprentării de situaţie. In amprenta de situaţie se vor obţine negativele dinţilor vecini şi capa de transfer, în interiorul căreia se poate poziţiona cu exactitate modelul unitar. Această metodă de amprentare este utilizată în cadrul unor tehnici gnatoprotetice ce rezolvă situaţii clinice foarte dificile, ce necesită aparate gnatoprotetice foarte precise complicate ca formă şi care utilizează în construcţia lor materiale foarte costisitoare.

Amprenta de situaţie se poate realiza în raport de situaţia clinică şi îndemînarea practicianului în trei, în doi sau într-un singur timp.

In scopul amprentării descompuse în trei timpi se realizează mai întîi amprenta arcadei cu substructurile organice preparate, în cel de al doilea timp se amprentează arcada dentară antagonistă iar apoi în timpul trei, rapoartele de ocluzie între cele două arcade. Inregistrarea rapoartelor de ocluzie se poate face utilizînd ceară sub formă de plăci de forma arcadei cu suport textil. Aceste plăci vor fi plasate între suprafeţele ocluzale, pacientul închizînd gura în poziţie de ocluzie centrică. Alte materiale ce pot fi utilizate în înregistrarea rapoartelor de ocluzie sînt masele termoplastice plastifiate în momentul înregistrării. Se mai poate înregistra relaţia de ocluzie şi pe suporturi speciale din plasă de material plastic sau tifon pe suprafaţa căreia se aşează un strat de material siliconat sau eugenat de zinc utilizat în amprenta funcţională.

In scopul amprentării de situaţie în doi timpi se înregistrează mai întîi arcada cu substructurile organice preparate. In cel de al doilea timp se vor înregistra arcada antagonistă şi rapoartele de ocluzie. Pentru înregistrarea arcadei antagoniste şi a rapoartelor de ocluzie se aplică un rulou de ceară sau de masă termoplastică ramolită mulată pe arcada antagonistă acoperind feţele ocluzale, vestibulare şi orale ale dinţilor. Bolnavul va închide gura în ocluzie centrică, materialul fiind modelat vestibular de către medic iar oral prin presiuni realizate de bolnav cu ajutorul limbii. După răcire materialul se îndepărtează din cavitatea orală, verificîndu-se corectitudinea înregistrării. Utilizarea siliconilor în amprentarea de situaţie în doi timpi este indicată atunci cînd înregistrările nu sînt prea ample. Şi în acest caz se utilizează acelaşi tip de portamprente cu plasă din material plastic ca şi la amprentarea în trei timpi.

Pentru realizarea amprentei de situaţie într-un singur timp se înregistrează prin aceiaşi manoperă arcada dentară cu substructurile organice preparate, dinţii antagonişti şi rapoartele de ocluzie. In acest caz se poate utiliza o portamprentă specială din masă plastică, care prezintă un perete vestibular şi unul oral uniţi între ei, la mijloc printr-o plasă, realizînd pe secţiune aspectul literei "H". Plasa respectivă este realizată dintr-un material foarte subţire ce permite arcadelor dentare să se coopteze corect în ocluzie. Se încarcă materialul siliconat în portamprentă care se introduce în cavitatea orală, poziţionîndu-se întîi pe maxilar sub presiune manuală, după care închiderea gurii în ocluzie centrică va realiza amprenta arcadei antagoniste mandibulare şi a rapoartelor de ocluzie.

II Amprenta globală înregistrează concomitent substructura organică preparată, dinţii vecini, parodonţiul marginal, dinţii antagonişti şi rapoartele de ocluzie. Inregistrarea amprentei globale se poate realiza ca şi în cadrul amprentei de situaţie într-un singur timp, în doi timpi sau în trei timpi.

Metodologia înregistrării amprentei globale se poate face prin tehnica amprentei globale cu ghidaj unitar prin inel sau prin tehnica amprentării globale fără ghidaj unitar.

1 Amprenta globală cu ghidaj unitar cu inel se poate obţine într-un timp, în doi timpi sau în trei timpi.

In cazul folosirii amprentei globale cu ghidaj unitar cu inel se înregistrează în primul timp substructura organică preparată, amprentată cu inel şi masă termoplastică. In al doilea timp se înregistrează supraamprenta cu gips. In ultimul timp, amprenta cu gips este mai rar utilizată datorită faptului că acest material este greu de suportat de către bolnav, iar după priză dezinserţia este dificilă. In locul gipsului se utilizează eventual hidrocoloizi ireversibili de înaltă precizie. Această modalitate de amprentare prezintă dezavantajul că la dezinserţia supraamprentei din masă siliconată, inelul rămîne pe substructura organică. Indepărtarea inelului de pe substructura organică şi repoziţionarea sa în supraamprenta elastică este dificilă. Pentru a elimina dezavantajele tehnicilor descrise mai sus în realizarea amprentei globale cu ghidaj unitar se utilizează o amprentă cu inel şi material siliconat fluid a substructurii organice, peste care se amprentează cu siliconi de vîscozitate crescută. Siliconii aderă între ei realizîndu-se o dezinserţie unică a amprentei împreună cu amprenta unitară. Deoarece siliconii nu aderă pe suprafeţele metalice (inel, portamprentă) şi pentru a evita tracţiunile generate de dezinserţia amprentei se vor realiza retenţii pe feţele laterale ale inelului metalic (perforaţii sau badijonări cu adezivi chimici).

In timpul al doilea se înregistrează amprenta arcadei antagoniste iar în al treilea timp se înregistrează rapoartele de ocluzie după metodologia descrisă la amprenta de situaţie.

Pentru amprentarea globală cu ghidaj unitar în doi timpi, se înregistrează mai întîi arcada cu preparaţiile după tehnica descrisă mai sus după care în timpul al doilea se înregistrează antagoniştii şi rapoartele de ocluzie utilizînd aceiaşi tehnică amintită la amprenta de situaţie.

1 Amprenta globală fără ghidaj unitar nu utilizează inele pentru amprentarea substructurii organice preparate şi se poate realiza şi ea în trei timpi, în doi timpi sau într-un singur timp.

Amprenta globală fără ghidaj unitar efectuată în trei timpi realizează în prima etapă amprenta arcadei cu substructurile organice preparate. Thomson este cel care a descris pentru prima dată tehnica amprentei globale fără ghidaj unitar utilizînd ca material de amprentă hidrocoloizii reversibili. In acest scop autorul amintit utilizează o portamprentă metalică, traversată la nivelul gutierelor de canale de irigare cu apă rece pentru realizarea prizei materialului.

Cu ajutorul unei seringi speciale se depune materialul de amprentare preluat din compartimentul de stocaj al termostatului Thomson, la nivelul detaliilor de preparaţie a substructurilor organice şi la nivelul sulcusului gingival, acoperind şi zonele interdentare cît şi dinţii vecini. Peste acest strat de material se aplică portamprenta descrisă mai sus încărcată cu material de amprentare preluat din compartimentul de temperare al termostatului Thomson, material care prezintă o vîscozitate mai mare decît cel injectat. Prin vîscozitatea sa acesta obligă hidrocoloidul fluid să pătrundă în toate detaliile cîmpului protetic, concomitent realizînd şi o unire totală între cele două straturi de material. Hidrocoloidul reversibil se răceşte cu apă ce trece prin canalele cu care este prevăzută gutiera portamprentei. Prin răcirea hidrocoloidului acesta trece din faza plastică în faza elastică. Prin această modalitate de amprentare se obține concomitent amprenta unitară a substructurii organice și amprenta de situație a rapoartelor cu dinții vecini. Prin această tehnică de amprentare se evită utilizarea inelului, Thomson propunînd o metodologie de etalare a sulcusului gingival care să permită materialului de amprentare înregistrarea preparației substructurii organice la nivel subgingival. Această metodologie de evidențiere a sulcusului gingival a fost permanent îmbunătățită luîndu-se în considerație principiile profilactice și biologice ale terapiei gnatoprotetice cît și calitățile fizico-chimice ale materialelor utilizate pentru amprentare.

Amprenta globală fără ghidaj unitar propusă de Thomson a inspirat utilizarea amprentelor cu siliconi de vîscozități diferite. Prin aceste tehnici de amprentare se folosesc siliconi de vîscozitate mare (heavy-body) de tipul dentaflexului solid, optosil care are același rol ca și hidrocoloidul temperat din tehnica Thomson. Siliconii cu fluiditate crescută (light-body) de tipul xantoprenului albastru, pot fi injectați în toate detaliile substructurii organice preparate cît și în șanțul subgingival, unirea dintre siliconul vîscos și cel fluid fiind perfectă.

In tehnica de amprentare globală fără ghidaj unitar ce folosește material siliconat fluid se utilizează seringi Bayard din plastic cu ambou larg, asemănătoare seringii cofetarului, seringi cu ajutorul cărora se injectează siliconul în toate detaliile substructurii organice preparate. Peste acest material fluid se aplică un material siliconic de vîscozitate crescută plasat într-o portamprentă rigidă.

O altă tehnică de amprentare globală fără ghidaj unitar constă în realizarea unei portamprenta cu masă termoplastică de tip stents, kerr, prin amprentare primară. Intre cîmpul protetic și masa termoplastică ramolită se plasează un strat de tifon care în urma presiunilor realizate prin amprentare se va imprima pe fața internă a masei de amprentă termoplastică realizînd o suprafață retentivă. După răcirea masei termoplastice și îndepărtarea stratului de tifon, se tapetează fața internă a amprentei cu masă termoplastică cu material siliconat fluid, repoziționînd portamprenta pe substructura organică. Pentru economie de material în amprentarea globală fără ghidaj unitar portamprentele individuale realizate din mase termoplastice pot fi înlocuite cu portamprentele individuale realizate din mase plastice vacuumate obţinute pe un model realizat printr-o amprentă cu hidrocoloid ireversibil. Această portamprentă individuală se poate obţine din acrilat autopolimerizabil pe un model preliminar al arcadei.

Amprentarea globală fără ghidaj unitar nu dă cele mai bune rezultate în înregistrarea preparaţiilor subgingivale atunci cînd se utilizează masă siliconată aceasta fiind un material hidrofug.Tehnica este foarte utilă în amprentarea preparaţiilor subgingivale pentru incrustaţii extratisulare, intratisulare sau coroane supraecuatoriale.

Pentru a creea condiţiile pătrunderii şi înregistrării corecte a preparaţiei substructurii organice la nivelul sulcusului gingival este necesar să deschidem sulcusul gingival prin etalarea sa utilizînd o serie de mijloace care să nu lezeze inserţia epitelială.

Etalarea sulcusului gingival se poate realiza prin mijloace mecanice, medicamentoase, chimice şi chirurgicale.

Mijloacele mecanice de etalare a sulcusului gingival au fost printre primele utilizate, făcînd apel la o serie de metode cum sînt:

- inelul de cupru fixat provizoriu după adaptarea sa pe substructura organică cu eugenat de zinc pe o perioadă de 24 ore. Această metodă este laborioasă impunînd alegerea şi adaptarea cervicală a inelului, fiind inconfortabilă pentru bolnav şi putînd traumatiza inserţia epitelială;
- inelul din piele aplicat pe perimetrul cervical a constituit o altă metodă de etalare. Acest inel este menţinut pe substructura organică şi împins în sulcusul gingival prin inelul de cupru cu margini gofrate. Inelele din piele pot fi lăsate pe substructura organică de la cîteva minute pînă la 24 de ore. Sub acţiunea salivei ele se dilată îmbibîndu-se mărindu-şi volumul, etalînd în acest fel sulcusul gingival;
- inele de cauciuc plasate în zona sulcusului gingival au fost folosite pentru acelaşi scop;
- realizarea unei eroziuni a peretelui intern a versantului gingival al sulcusului gingival prin metoda Rex Ingraham care utilizează freze efilate plasate jumătate în versantul gingival, jumătate pe substructura organică. Tehnica poate fi utilă în gingivite şi parodontopatii marginale realizînd un chiuretaj rotativ. Vindecarea epitelială realizează manşoane gingivale bine ataşate de dinte. In ve-

derea dirijării cicatrizării inserţiei epiteliale în raport cu poziţia cervicală a marginilor microprotezei este obligatoriu realizarea unei protezări imediate prin coroane de protecţie tranzitorie;

- firul de bumbac introdus în şanţul gingival trebuie să aibă o grosime corespunzătoare în raport cu profunzimea şi cu gradul de turgor al gingiei. Firul de bumbac pentru a putea fi uşor vizibil poate avea culoarea neagră, vizibilitatea fiind necesară în manevrele de introducere şi de îndepărtare din sulcusul gingival. Firul se introduce la nivelul sulcusului gingival pe tot conturul cervical utilizînd o sondă cu vîrf rotunjit sau spatulă bucală. Pentru etalarea sulcusului gingival în vederea amprentării firul de bumbac se lasă 5-1o minute în şanţul subgingival unde se gonflează prin imbibiţie cu salivă, realizînd deschiderea şanţului gingival.

Mijloacele medicamentoase utilizate mai frecvent în etalarea sulcusului gingival folosesc soluţiile vaso-constrictoare (clor hidrat de adrenalină 1% sau epinefrina). Firul de bumbac îmbibat în soluţie vasoconstrictoare realizează un mijloc medicamentos de etalare a sulcusului gingival, efectul vasoconstrictor ajutînd la revenirea în poziţie iniţială a gingiei marginale după îndepărtarea firului de bumbac.

Mijloace chimice de etalare a sulcusului gingival fac apel la o serie de substanţe cauterizante, astringente, aplicate pe suport textil (fir de bumbac) şi introduse în sulcusul gingival. Aceste substanţe sînt: clorura de zinc 8%; acid tanic 2o% şi alaun 4o%.

Aplicarea substanţei chimice pe firul de bumbac se poate realiza extemporaneu sau se poate realiza într-o fază prealabilă după care acesta a fost uscat. Utilizarea firelor de bumbac uscate dar impregnate cu substanţe chimice prezintă avantajul gonflării lor la contactul cu mediul bucal.

Mijloacele chirurgicale de etalare a sulcusului gingival fac apel la tehnica de electrochirurgie, utilizînd un bisturiu electronic. Bisturiul produce curenţi de înaltă frecvenţă acţionînd prin diatermie şi îndepărtează versantul intern al gingiei libere, realizînd deschiderea sulcusului gingival fără lezarea gingiei pe porţiuni întinse, fără supraîncălziri şi sîngerări inutile. Cu ajutorul acestui bisturiu se îndepărtează strict stratul de ţesut cu care vine în contact, sîngerarea neproducîndu-se datorită cauterizării concomitente a vaselor sanguine secţionate.

Mijloacele de etalare sînt utilizate în toate amprentările substructurii organice cu preparări subgingivale prin metodologia amprentei globale fără ghidaj. unitar, materialele de amprentă putînd fi hidrocoloizii reversibili prin tehnica Thomson sau materialele siliconate.

După înregistrarea arcadei cu preparaţia în cadrul primei etape ce înregistrează amprenta globală unitară fără ghidaj unitar prin metoda în trei timpi se trece la înregistrarea descompusă a arcadei antagoniste şi apoi a relaţiilor de ocluzie.

Pentru realizarea amprentei globale fără ghidaj unitar în doi timpi se realizează în prima fază amprenta arcadei cu substructura organică preparată după metodologia descrisă mai sus după care în faza a doua se înregistrează antagoniştii şi ocluzia.

In scopul amprentării globale fără ghidaj unitar într-un singur timp, sînt necesare portamprente speciale de felul celor descrise anterior (cu secţiunea în "H"). Cu ajutorul acestor portamprente se înregistrează concomitent arcada cu preparaţiile, antagoniştii şi rapoartele de ocluzie utilizînd pentru amprentare siliconii sau tiocauciucurile.

Amprenta globală cu sau fără ghidaj unitar, amprenta segmentară se adaptează situaţiei clinice pe care o prezintă subiectul precum şi materialelor avute la îndemînă de către specialist. Vom descrie în continuare metodologia amprentării substructurii organice pentru coroana de substituţie şi pentru preparaţiile cu puţuri dentinare.

Amprentarea substructurii organice pentru coroana de substituţie poate utiliza cele două metodologii de amprentare descrise, amprentarea segmentară sau amprentarea globală.

Amprentarea segmentară în etapa amprentei unitare cu inel şi masă termoplastică sau siliconi şi etapa amprentei de situaţie, impune izolarea substructurii organice înainte de manoperele de amprentare. Amprentarea lojei radiculare necesită realizarea unei portamprente sub formă de pivot confecţionat extemporaneu, la dimensiuni convenabile pentru a asigura rezistenţă şi a conserva un spaţiu corespunzător materialului de amprentă.

Amprenta lojei radiculare cu ceară albastră (inlay-wax) se realizează după ramolirea cerii sub forma unui con ce se ştupueşte cu ajutorul unui fuloar încălzit în canalul radicular. Se introduce pivoul metalic prevăzut cu retenţii, încălzit, în masa de ceară după care se răceşte. Dezinserţia amprentei lojei radiculare se va face prin tracţiuni în sens axial asupra pivoului radicular. Se reaşează amprenta lojei radiculare pe cîmpul protetic, amprentîndu-se peste această cu inel şi masă de amprentă bontul radicular. Masa de amprentă din inel poate fi ceara sau masa termoplastică atunci cînd amprenta lojei radiculare s-a înregistrat tot cu astfel de materiale sau siliconi cînd loja radiculară a fost înregistrată cu materiale elastice. Amprenta de situaţie se înregistrează peste amprenta unitară cu gips sau cu masă termoplastică cînd în inel s-au utilizat mase de amprentă semirigide sau siliconi cînd masa de amprentare din amprenta unitară a fost un silicon fluid.

Amprenta globală cu sau fără ghidaj unitar a substructurii organice preparate pentru coroana de substituţie foloseşte materiale elastice de amprentare (siliconi) introduse în lăcaşul radicular. Datorită calităţii masei de amprentă, pentru acest tip de amprentare se interzice izolarea cu vaselină a substructurii organice. Se recomandă şi la acest tip de amprentare armarea amprentei radiculare cu pivou metalic de grosime corespunzătoare pentru a conserva spaţiul necesar masei siliconate. In amprentarea cu siliconi se va etala sulcusul gingival, după ce substructura organică a fost perfect curăţată de secreţii, urme de sînge şi uscată. Introducerea siliconului în loja radiculară se va realiza prin injectare cu seringa Bayard, utilizarea acului Lentulo, prelungeşte timpul de spatulare a materialului siliconat modificîndu-i calităţile. Amprenta bontului radicular se realizează utilizînd un silicon vîscos. Se poate utiliza o amprentare în prealabil a suprafeţei radiculare cu silicon vîscos urmată de amprentarea cu silicon fluid a canalului radicular şi reaşezarea amprentei iniţiale tapetată cu acelaşi silicon fluid peste amprenta radiculară.

Amprentarea substructurii organice preparate cu puţuri dentinare, necesită introducerea în aceste lăcaşuri a unor pivouri metalice sau din plastic cu diametrul cuprins între o,8-1,2 mm. Peste aceste pivouri se aplică material de amprentă fluid şi apoi se înregistrează supraamprenta. Pivourile aplicate în puţurile dentinare tapetate şi solidarizate de materialul de amprentă vor reprezenta negativul puţurilor dentinare realizate în substructura organică preparată.

O altă modalitate de amprentare a puţurilor dentinare constă în injectarea siliconilor fluizi cu seringa Bayard la nivelul preparaţiilor cît şi pe restul substructurii organice. Se înregistrează apoi amprenta peste amprenta cu material fluid, utilizînd un silicon de consistenţă vîscoasă.

Indepărtarea amprentelor de pe substructurile organice preparate trebuie efectuată într-un singur ax, fără a exercita tracţiuni sau presiuni multiple. Manevrele intempestive în cursul amprentării, nerespectarea indicațiilor de utilizare a materialelor de amprentă, manipularea incorectă a amprentei vor duce la acumularea de tensiuni interne, modificînd calitățile amprentei realizate.

Amprentarea substructurii organice este un act de înaltă profesionalitate necesitînd cunoștințe serioase privind compoziția și proprietățile fizico-chimice ale materialelor de amprentă ca și indicațiile și contraindicațiile acestora precum și familiarizarea specialistului cu tehnologia amprentării corecte a substructurilor preparate.

h. Verificarea clinică a microprotezelor.

In algoritmul clinico-tehnologic de realizare a microprotezelor între faza clinică de amprentare și faza de verificare pe cîmpul protetic, survin o serie de etape tehnologice de înaltă precizie. Pe baza amprentei realizate după una din metodologiile descrise, se confecționează modelul de lucru din gipsuri dure sau extradure. Modelul de lucru cu bont mobil reproduce fidel în toate detaliile, substructura organică preparată, repoartele acesteia cu dinții vecini, dinții antagoniști și rapoartele de ocluzie. Pe modelul realizat tehnicianul dentar va efectua macheta viitoarei microproteze.

Machetarea microprotezei constituie o fază tehnologică pretențioasă, machetele realizate trebuind să reproducă în cele mai mici detalii viitoarea microproteză. Pentru aceasta medicul va transmite tehnicianului dentar indicații privind metoda de realizare, morfologia și culoarea viitoarei microproteze.

Alegerea culorii reprezintă o fază clinică foarte importantă, erorile din această fază pot compromite reușita tratamentului gnatoprotetic. Etapa clinică de alegere a culorii este necesară pentru realizarea microprotezelor fizionomice, a microprotezelor semifizionomice cît și a microprotezelor de substituție, cu componentă fizionomică. Stabilirea culorii se poate realiza înainte de prepararea substructurii organice, în aceiași ședință cu faza de preparare și amprentare, pentru toate microprotezele ce prezintă componente fizionomice. Această etapă poate fi realizată și în cursul verificărilor clinice intermediare a componentelor metalice ale microprotezelor mixte. Inregistrarea culorii înainte de prepararea substructurii organice este logică și cu mult mai avantajoasă avînd în vedere faptul că prin prepararea substructurii culoarea dintelui ce urmează a fi acoperit se modifică substanțial prin descoperirea stratului de dentină. In cazul cînd dinţii prezintă discromii cauzate de leziunile odontale coronare tratate sau netratate, momentul alegerii culorii înainte sau după preparare nu mai prezintă importanţă.

Bolnavul este aşezat într-un cabinet fără culori vii care pot deveni derutante pentru medic în momentul alegerii culorii. Vestimentaţia viu colorată a bolnavului trebuie acoperită cu un cîmp de culoare neutră (alb-gris). Reflectorul unitului dentar sau lumina naturală nu va cădea direct la nivelul cavităţii bucale. Alegerea culorii este preferabil să se realizeze în camere cu ferestre orientate spre nord. Luminozitatea este variabilă în funcţie de orarul zilei, de gradul de acoperire a cerului, de anotimp, toate aceste elemente trebuiesc luate în consideraţie în momentul alegerii culorii în vederea realizării unei microproteze cu aspect cît mai natural.

In stabilirea indicaţiilor de realizare a elementului fizionomic, culoarea va fi caracterizată de tentă - caracteristică ce defineşte culoarea (alb, galben, oranj), de gradul de saturaţie ce indică intensitatea culorii (galben intens, alb intens, roz intens) şi valoarea culorii - ca raport între alb şi negru. Toate aceste elemente trebuiesc transmise tehnicianului dentar în vederea realizării cît mai naturale a culorii elementului fizionomic.

In vederea stabilirii culorii elementului fizionomic se utilizează o cheie de culori, înregistrîndu-se culoarea în 1/3 cervicală, în 1/3 mijlocie şi în zona incizală (fig.nr.82), menţionîndu-se cel puţin trei nuanţe de culori ale celor trei zone coronare. Practicienii mai pretenţioşi, împart suprafaţa vestibulară a dintelui în nouă sectoare.

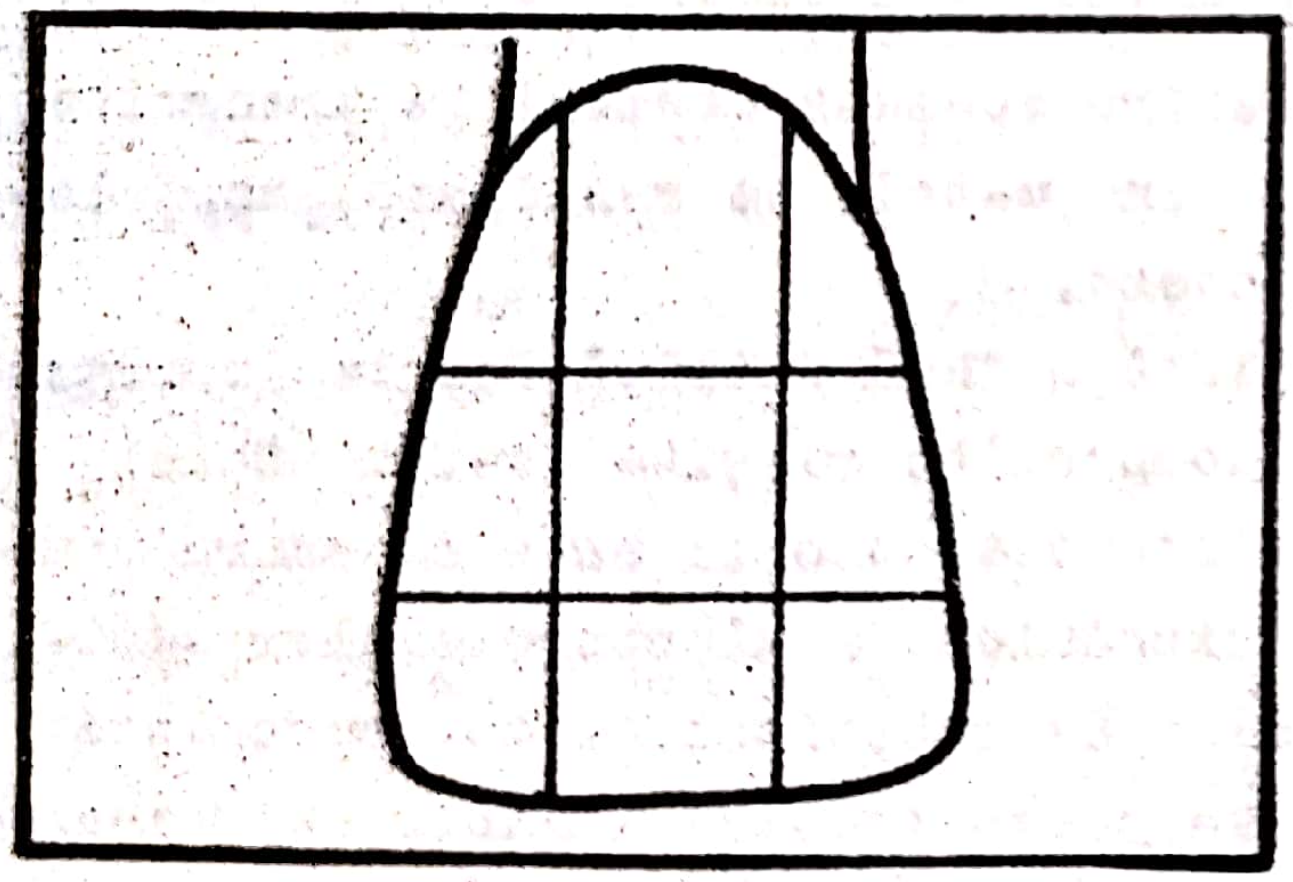

Fig.nr.82

Realizarea microprotezei este perfectă atunci cînd aceasta, plasată în cavitatea orală nu trădează prin nimic artificiul protetic.

Respectarea strictă a indicaţiilor tehnologice în realizarea microprotezelor elimină fazele clinice intermediare de verificare a componentelor metalice.

Verificarea clinică a microprotezelor finite trebuie realizată în mod obligator într-o succesiune de etape, pe modelul de lucru şi în cavitatea orală. Verificarea pe modelul de lucru va fi realizată de medic urmărindu-se următoarele aspecte:

- utilizarea aliajului indicat în realizarea microprotezei;
- realizarea unei morfologii corespunzătoare conform scopului propus;
- raportul microprotezei cu dinţii vecini, cu dinţii antagonişti cît şi cu substructura organică reprezentată de modelul unitar, verificînd închiderea marginală şi respectarea limitelor preparaţiilor de către marginile microprotezei.

Verificarea clinică a microprotezelor în cavitatea orală impune obligatoriu îndepărtarea eventualelor resturi rezultate din prelucrarea tehnologică, spălarea microprotezei cu bromocet sau cloramină urmată de dezinfecţia cu alcool 70%.

Substructura organică este pregătită în vederea aplicării microprotezei finite prin îndepărtarea coroanelor provizorii de protecţie, a pansamentelor medicamentoase, a resturilor de ciment provizoriu, urmate de spălarea atentă cu apă şi uscare.

In verificarea clinică a microprotezei plasată pe substructura organică preparată trebuie să se urmărească următoarele aspecte:

- verificarea adaptării cervicale pentru coroanele de înveliş sau de substituţie, sau adaptarea microprotezei la limitele preparaţiei, marginile microprotezei trebuind să acopere substructura organică în limitele şlefuite;
- se verifică la nivel parodontal limitele marginilor microprotezei în raport cu substructura organică preparată, cît şi pătrunderea suficientă în sulcusul gingival. Este necesar a se verifica grosimea cervicală a marginilor, acestea netrebuind să depăşească conturul cervical al preparaţiei, microproteza înscriindu-se în limitele preparaţiei la colet;
- verificarea raportului marginilor microprotezei cu parodonţiul marginal care nu trebuie să fie compresat sau ischemiat.

Neadaptarea microprotezei în limitele preparaţiei şi lezarea parodonţiului marginal, impune suspectarea corectitudinii preparării substructurii organice, a amprentării, a modelului de lucru şi a machetării. Defectele mari impun reverificarea preparării substructurii organice, corectarea acestora şi reluarea amprentei. In defectele mici se determină zonele de imperfecţiune cu acoperirea microprotezei în interior cu fit-checker sau în lipsa acesteia cu pastă fluidă de repin, care după fixare pe substructura organică evidenţiază aceste zone. Zonele de imperfecţiune se pot îndepărta şi din interiorul microprotezei prin şlefuire sau prin metoda electrogalvanice, avînd în vedere însă să nu se micşoreze rezistenţa mecanică;

- verificarea raportului microprotezei cu dinţii vecini se face examinînd integrarea acesteia din punct de vedere morfologic şi estetic, al culorii, în armonia arcadei dentare. Atunci cînd integrarea morfologică sau culoarea sînt necorespunzătoare se reexecută microproteza. Se pot realiza şi unele mici retuşuri prin şlefuiri în vederea corectării morfologiei coronare, atunci cînd grosimea microprotezei o permite;
- verificarea şi controlul realizării punctelor de contact interdentare mezial şi distal cu dinţii vecini are în vedere ca acestea să nu fie realizate defectuos, contactul strîns interdentar împiedică pătrunderea corectă a microprotezei pe substructura organică pînă la limitele preparaţiei la colet. Atunci cînd constatăm contacte interdentare strînse vom suspecta dinţii vecini de migrări, datorită timpului mare scurs de la prepararea substructurii organice pînă la aplicarea microprotezei. De asemeni vom verifica dacă punctele de contact nu au fost modelate în exces. Controlul realizării punctului de contact pe feţele proximale ale microprotezei se efectuează cu o sondă dentară sau cu o matrice metalică, care va încerca să pătrundă dinspre ambrazura interdentară înspre papila gingivală. Absenţa punctelor de contact între microproteză şi dinţii vecini va impune refacerea microprotezei din faza de amprentare. Realizarea punctului de contact este de importanţă majoră pentru protecţia parodonţiului marginal cît şi a papilei interdentare. Punctele de contact vor conserva nişele realizate pe dinţi vecini în care se găseşte papila gingivală;
- verificarea raporturilor microprotezei cu dinţii antagonişti urmăreşte respectarea contactelor ocluzale statice de tip cuspid-fosetă, cuspid-ambrazură, margine incizală-suprafaţă palatinală, contacte ce permit coaptarea simultană şi uniformă a celor două arcade dentare. In acelaşi context se vor verifica rapoartele de ocluzie dinamică, de lateralitate dreaptă-stîngă şi protruzie. Contactele deflective se pot corecta prin şlefuiri selective iar cînd acestea sînt grosolane se impune reexecutarea corectă a microprotezei.

Microprotezele nu vor fi lăsate în cavitatea orală "de probă", pentru ca bolnavul să se obişnuească cu ele. Execuţia perfectă clinică şi tehnologică înlesneşte integrarea corespunzătoare a microprotezei în cavitatea orală. Se interzic încercările de corectare a coroanelor din porţelan sau acrilat ce trebuiesc să se adapteze foarte corect de la prima încercare pe cîmpul protetic.

Dacă substructura organică a migrat şi şi-a modificat poziţia primară se admite fixarea provizorie a microprotezei pînă la repoziţionarea corectă a substructurii organice,după care proteza va fi fixată definitiv.

1. Fixarea microprotezelor pe substructura organică

Fixarea microprotezelor pe substructura organică se realizează cu cementuri dentare, de compoziţie foarte variată cu proprietăţi fizice şi chimice diferite care să corespundă necesităţilor de fixare provizorie sau definitivă.

Cementul dentar utilizat în fixarea microprotezelor, trebuie să ocupe spaţiul dintre microproteză şi substructura organică, asigurînd retenţia prin legătura dintre cele două elemente.

Cementurile dentare utilizate în fixarea microprotezelor pe substructura organică trebuie să îndeplinească o serie de calităţi:

- să prezinte o compoziţie chimică care să le asigure o stabilitate în mediul bucal şi să nu fie solvite de salivă;
- prin proprietăţile lor fizico-chimice, trebuie să fie suficient de rezistente la forţele ce acţionează asupra microprotezelor în cursul exercitării funcţiilor sistemului stomatognat;
- timpul de priză al cementului dentar trebuie să fie suficient, să asigure un interval de timp necesar inserţiei microprotezei pe substructura organică preparată;
- să aibă o fluiditate bună care să permită eliminarea excesului de substanţă din spaţiul microproteză-substructură organică în cursul fixării acesteia;
- să nu fie nocive pentru pulpa dentară, ţesuturile cavităţii orale, atît în cursul prizei cît şi după aceasta;
- să fie ieftine şi uşor de procurat, cu metodologii de utilizare simple.

Hego clasifică cementurile dentare din punct de vedere al compoziţiei chimice în trei clase: cementuri minerale, cementuri cu liant organic şi cementuri pe bază de răşină.

Cementurile dentare minerale utilizate în fixările microprotezelor, se prezintă sub forma unei pulberi şi a unui lichid. Lichidul este acidul fosforic concentrat (45-65%), care aplicat accidental pe substanţa dentinară poate produce demineralizări intense. Cementurile minerale datorită pH-ului foarte coborît pînă în momentul prizei şi imediat după aceasta sînt nocive pentru pulpa dentară. Din categoria cementurilor dentare minerale fac parte următoarele cementuri utilizate în fixare:

- cementul oxifosfat este un cement ce se prezintă sub formă de lichid (acid fosforic) şi pulbere ce are în compoziţie oxid de zinc 90%, oxid de magneziu şi oxid de aluminiu. Din amestecul lichidului cu pulberea rezultă fosfat de zinc şi apă în cantitate redusă. Acest cement realizează o retenţie de tip mecanic foarte bună. Din punct de vedere chimic prezintă un pH acid coborît în cursul prizei şi imediat după priză. In fixarea microprotezelor pe substructura organică realizează numai o retenţie de tip mecanic, lipsindu-i calităţile de adezivitate la substructura organică sau la microproteză. Datorită calităţilor de muiabilitate (proprietatea de a pătrunde în orice detaliu), cementul oxifosfat pătrunde în toate detaliile de suprafaţă ale microprotezei şi ale substructurii organice, realizînd microclavetări ce se vor opune glisării celor două suprafeţe. Pentru conservarea calităţilor mecanice ale acestui cement, priza lui trebuie să se facă în absenţa apei care îl face poros diminuîndu-i rezistenţa mecanică. Cementul oxifosfat are în prezent una dintre cele mai largi utilizări în fixarea microprotezelor pe substructura organică;

- cementul fosfat de cupru conţine mai puţin oxid de zinc, acesta fiind înlocuit pînă la 25% cu fosfat de cupru. In rest compoziţia este asemănătoare cu a cementului oxifosfat de zinc. Acest cement nu şi-a găsit o utilizare largă în fixările microprotezelor pe substructura organică, datorită calităţilor fizico-mecanice slabe;

- cementul silico-fosfatic, prezintă o compoziţie chimică asemănătoare cementului oxifosfat, avînd în compoziţia sa şi siliciu. Siliciu va conferi un anumit grad de transluciditate cementului care în felul acesta va căpăta culoarea smalţului şi a dentinei, această calitate făcîndu-l util în fixarea coroanelor din porţelan sau acrilat.

Cementurile dentare cu liant organic reprezintă una dintre cele mai vaste şi mai moderne categorii de cementuri dentare. Din această categorie fac parte următoarele cementuri:

- cementul zinc-oxid-eugenol (Z.O.E.) este prezentat sub formă de lichid (eugenol) şi pulbere (oxid de zinc). Lichidul şi pulberea conţin şi alte substanţe ce asigură o priză rapidă cementului şi calităţi fizico-mecanice mai ridicate. Eugenolul este liantul organic, iar oxidul de zinc componenta minerală. Zincul chelat de componenta organică realizează macrostructuri chimice ce asigură etanşeizarea spaţiului dintre microproteză şi substructura organică;

- cementuri dentare E.B.A. sînt cementuri de tip zinc-oxid-eugenol unde în eugenol s-a introdus acidul orto-etoxi-benzoic (E.B.A) Acidul etoxi-benzoic conferă proprietăţi noi cementului, acesta devenind mai biologic pentru organul pulpar, reducîndu-se efectul iritant al eugenolului asupra pulpei dentare. Timpul de priză al acestor cementuri este mai redus ca la cementul zinc-oxid-eugenol. Cementul dentar E.B.A. prezintă o rezistenţă mai mare decît cementurile Z.O.E. asigurînd şi retenţie mai bună microprotezei. Retenţia se realizează prin efectul de adeziune al acestui cement atît la suprafaţa dentară cît şi la microproteză;

- cementurile policarboxilice se prezintă sub forma unor pulberi pe bază de oxizi, în principal oxid de zinc şi a unui lichid ce este soluţia apoasă a acidului acrilic sau soluţia apoasă a unui copolimer acrilic. Grupările carboxilice (COOH) inserate pe catena principală a moleculei realizează o unire a lanţurilor macromoleculare prin intermediul zincului asigurînd priza cementului.



Aceste cementuri realizează şi legături chimice între substanţa macromoleculară din cement şi elementele aliajului microprotezei precum şi legături chimice între aceiaşi substanţă macromoleculară şi substanţa dentinară prin intermediul calciului din dentină ce fixează grupările COOH. Cementurile policarboxilice sînt cementuri ce realizează pe lîngă unirea mecanică prin microclavetare şi o adeziune foarte puternică prin unirea chimică dintre substructura organică-cement-microproteză;

- cementuri de sticlă ionomeră (A.S.P.A.) sînt cementuri ce se prezintă ca şi cementurile policarboxilice sub forma unei pudre în compoziţia căreia intră sticla ionomeră asemănătoare cementului silicat. Lichidul este o soluţie ce cuprinde aproximativ 50% copolimer a a acidului poliacrilic. Aceste cementuri realizează în urma prizei legături chimice între substructura organică şi microproteză prin ionii de aluminiu şi calciu prezenţi în compoziţia sticlei ionomere. Aceste cementuri la fel ca şi cementurile policarboxilice realizează o rezistenţă mecanică foarte bună cît şi unirea fizică şi chimică dintre substructura organică şi microproteză.

Cementurile pe bază de răşini au fost introduse în stomatologie de către Bowen în anul 1965. Sînt cunoscut şi sub denumirea de cementuri pe bază de răşini metacrilice sau cementuri Bis-GMA. Principala componentă organică n-phenil-glicil-glicidil metacrilat realizează o priză rapidă cu ajutorul unor catalizatori de reacţie încluşi în pulbere. Cementurile pe bază de răşini sînt nocive pentru pulpa dentară dar în ultima perioadă toxicitatea lor a fost limitată prin utilizarea unor ingrediente ce micşorează acţiunea toxică. Retenţia mecanică este realizată prin tratamentul structurii organice cu acid, tratament realizat înaintea fixării microprotezei. Tratamentul cu acid al substructurii dentare produce prin decalcifiere microcavităţi cu suprafeţe neregulate, cu margini retentive. Acidul utilizat în tratamentul suprafeţei dentare are o acţiune toxică asupra pulpei, ceea ce contraindică utilizarea acestor cementuri pe substructuri organice preparate. Acest cement prezintă şi calităţi de adeziune prin grupările carboxilice chelatoare ce realizează unirea cu peretele dentinar. Utilizarea cementurilor pe bază de răşini a fost limitată datorită suprafeţei anorganice dentinare reduse ce poate fi decalcificată, fapt ce reduce substanţial adeziunea. Suprafaţa dentinară este străbătută de canaliculele dentinare cu prelungirile fibrelor Tomes, ce realizează 25% din suprafaţa dentinei, ea nu este accesibilă legăturii dintre calciu dentinar şi grupările COOH ale cementului. S-a căutat soluţia unirii chimice a cementurilor cu substanţele proteice dentinare colagenice. Pentru aceasta s-a adăugat în structura cementului izocianatul, ce realizează compuşi proteici care pe lîngă creşterea forţei de adeziune realizează şi un pansament eficient, biologic al plăgii dentinare. Retenţia microprotezei din punct de vedere mecanic prin utilizarea cestui cement este realizată prin microclavetare.

Din cele expuse mai sus rezultă că cementurile pe bază de răşini realizează retenţia microprotezelor pe substructura organică prin retenţie mecanică realizată prin tratament acid, retenţie fizică realizată printr-o bună adeziune a cementului la suprafeţele organice şi metalice, retenţie chimică realizată prin reacţia cu calciu din dentină pe de o parte, cu metalele din aliaje nenobile pe de altă parte. La baza retenţiei chimice stau legăturile covalente de hidrogen şi forţele van der Waals.

Varietatea mare de cementuri şi de materiale din care sînt realizate microprotezele impune cunoaşterea şi alegerea tipului de cement necesar fixărilor, respectînd indicaţiile fiecărui cement.

Microprotezele realizate din metale nobile şi seminobile beneficiază pentru fixare de cementurile oxifosfat, alte cementuri neputînd realiza retenţia corespunzătoare a microprotezei pe substructura organică. Pentru utilizarea altor cementuri (policarboxilice, pe bază de răşini) se impune o tratare a feţei interne a microprotezei din aur sau material seminobil, prin depunerea unor oxizi metalici pe faţa internă prin procedee electrogalvanice.

Microprotezele realizate din metale nenobile pot beneficia în vederea fixării definitive de calităţile fizice şi chimice ale cementurilor policarboxilice sau cu sticlă ionomeră, care realizează o adeziune puternică între suprafaţa metalică a microprotezei şi substructura organică preparată, ce completează retenţia mecanică prin microclavetare.

Microprotezele semifizionomice realizate din metale nobile şi seminobile vor fi fixate definitiv cu cement oxifosfat, iar cele realizate din metale nenobile se pot fixa definitiv cu cement policarboxilic sau cu sticlă ionomeră.

Microprotezele realizate din porţelan sau acrilat se vor fixa cu cementuri silicofosfatice avîndu-se în vedere caracteristicile de transluciditate a acestor cementuri dar ele se pot fixa şi cu cement oxifosfat, cement pe bază de răşini, cement cu liant organic. Inlay-ul se poate fixa cu cementuri cu liant organic Z.O.E. sau E.B.A. Coroanele de substituţie vor fi fixate pe substructura organică utilizînd cementuri oxifosfatice.

Cementurile pe bază de răşini acrilice au pînă în prezent o utilizare limitată fiind indicate numai în fixarea punţilor de colaj de tip Maryland sau A.B.C. cum se mai numesc ele în ultimul timp.

Fixarea provizorie a microprotezelor pe substructura organică, are indicaţii restrînse în terapia leziunilor odontale coronare dar este larg utilizată în fixarea aparatelor gnatoprotetice conjuncte plurale şi a microprotezelor de protecţie cu caracter tranzitoriu.

Fixarea provizorie utilizează cementuri pe bază de zinc-oxid-eugenol sau cementuri Fletcher oxifosfatice, atunci cînd se are în vedere o fixare provizorie pe o perioadă mai îndelungată de timp. Fixarea provizorie se poate realiza şi cu pastă de amprentare pe bază de oxid de zinc-eugenol de tip Repin. Eugenolul cu oxidul de zinc la care se adaugă vaselina, mentol şi iodoform poate fi folosit în fixările provizorii pe perioade limitate de timp.

In vederea fixării provizorii se pregăteşte corespunzător prin curăţire şi degresare substructura organică. După prepararea pastei de cementare provizorie aceasta se va introduce în microproteza pregătită (dezinfectată şi degresată), care se aplică pe substructura organică, bolnavul închizînd gura în ocluzie centrică. După priza materialului se îndepărtează surplusul de cement refluat, evitînd lezarea parodonţiului marginal. In cursul fixărilor provizorii se vor evita răciri intempestive a substructurii organice pentru a nu leza organul pulpar. Utilizarea pastelor prea vîscoase pot produce prin refluarea surplusului lezarea mecanică a parodonţiului marginal. Fixarea provizorie trebuie realizată în condiţii de asepsie şi antisepsie, îndepărtînd secretiile şi chiagurile sanguine de la nivelul sulcusului gingival, ce pot duce la însămînţări microbiene şi declanşarea unei infecţii parodontale.

Fixarea definitivă a microprotezelor pe substructura organică necesită o pregătire temeinică a echipei stomatologice, a bolnavului, a microprotezei şi a materialului utilizat în fixare.

Pregătirea microprotezei pentru fixarea definitivă necesită o prelucrare pe faţa ce vine în raport cu substructura organică, deoarece aceasta în urma prelucrărilor tehnologice poate fi mult prea netedă şi neretentivă. Retentivitatea microprotezei pe substructura organică prin microclavetare necesită existenţa a două suprafeţe rugoase. Prepararea internă a microprotezei în vederea realizării microretenţiilor se poate face prin frezaj intern sau galvanoplastie. Realizarea microretenţiilor, pregătirea pe faţa internă a microprotezei trebuie să fie extinsă pînă la nivelul marginilor ce vin în raport cu preparaţia la colet. Pe lîngă realizarea microretenţiilor, prepararea internă a microprotezei urmăreşte şi realizarea spaţiului necesar unei grosimi suficiente a stratului de cement, pentru a nu se diminua rezistenţa mecanică a acestuia. In cazul coroanelor turnate fără grosime dirijată, a coroanelor Jacket, a coroanelor acrilice, distanţa dintre microproteză şi substructura organică este redusă, stratul de cement ce va realiza microclavetarea fiind foarte subţire şi avînd o rezistenţă mecanică mică, microproteza se poate decementa uşor.

Cementul oxifosfat este format din două faze, una solidă şi una lichidă, faze care la nivelul interfeţei dentină-metal pot suporta presiuni inegale care provoacă separarea celor două faze. Astfel la nivelele cu presiuni ridicate, în urma compresiunii pulberea de cement va fi îndepărtată şi vom înregistra un exces de lichid cu o scădere corespunzătoare a calităţilor mecano-fizice a produsului. In zonele unde presiunile sînt mai mici se va produce o concentrare a fazei solide avînd aceleaşi urmări. Din acest motiv se recomandă ca spaţiul de la nivelul interfeței substructură-microproteză să fie de dimensiuni constante pentru a permite instalarea unei pături egale de ciment. Spațiul respectiv diminuă numai la nivelul coletului în scopul realizării unei adevărate închideri marginale.

In raport de viscozitatea cementului și de gradul de adaptare marginală a microprotezei, cementul în surplus se va evacua cu oarecare dificultate din spațiul amintit, împiedecînd amplasamentul corect al microprotezei. Pentru corecta inserție a microprotezei în timpul cementării, se recomandă aplicarea de presiuni digitale urmate de verificare, exercitarea de presiuni repetate care să asigure evacuarea surplusului de cement dintre microproteză și substructura organică. Pentru ușurarea evacuării surplusului de cement unii autori au propus realizarea în coroanele de înveliș a unor orificii de evacuare plasate în zonele laterale ale microprotezei, metoda nefiind recomandată.

Coroanele de substituție pot prezenta pentru ușurarea evacuării surplusului de cement, la nivelul pivoului radicular șanțuri laterale sau chiar un canal central.

Forța necesară refluării, scurgerii cementului este egală cu $1/d^7$, d reprezentînd distanța interfacială. Cu cît această distanță este mai mare cu atît forța va fi mai mică.

Pentru efectuarea unei cementări corecte microproteza se va pregăti și prin îndepărtarea tuturor impurităților de pe suprafața internă și externă, prin degresare și dezinfectare.

Degresarea se poate realiza prin spălare cu apă și săpun sau utilizînd detergenți după care microproteza va fi uscată cu jet de aer. Degresarea și dezinfecția propriu-zisă se poate realiza cu cloroform (cînd nu prezintă în componență materiale acrilice), alcool, benzină înalt rafinată. După uscarea cu jet de aer pentru evaporarea substanței de dezinfecție și degresare microproteza se așează într-o cutie Petri curată sau pe un cîmp steril uscat. Este interzisă atingerea cu degetele a suprafeței interne a microprotezei. Unii specialiști recomandă lăsarea unei tije de prehensiune a microprotezei, metodă indicată în special la inlay-uri și onlay-uri, microproteze reduse de volum și care alunecă ușor din pensă.

Pregătirea bolnavului în vederea fixării definitive a microprotezelor urmărește o pregătire generală și una locală. In cadrul pregătirii generale, se explică bolnavului mai întîi tehnica de fixare ceeace asigură cooperarea acestuia la desfășurarea procedurii. Atunci cînd în ședințele anterioare se constată că bolnavul salivează abundent se indică o premedicaţie antisecretorie cu aproximativ 90 minute înainte de fixare, administrată fie prin injecţie cu atropină 0,4 ml. sau Bantine 50 mg şi Probantine 30 mg sau tinctură de beladonă 15-20 picături. Drogurile amintite blochează parasimpaticul diminuînd secreţia salivară dar produc în acelaşi timp midriază şi tahicardie fapt pentru care sînt contraindicate la bolnavii cardio-vasculari.

Pregătirea locală a bolnavului în vederea fixării definitive constă în îndepărtarea aparatelor fixate provizoriu şi spălarea substructurii organice cu apă călduţă, insistînd la nivelul anfractuozităţilor, a cavităţilor. Pregătirea continuă prin spălarea substructurii organice cu bulete îmbibate cu apă oxigenată urmată apoi de duşuri bucale ce îndepărtează detritusurile.

Urmează apoi izolarea substructurii organice cu ajutorul rulourilor de vată sau compreselor aplicate vestibular şi oral. Rulourile de vată utilizate pentru izolarea substructurii organice trebuie să fie hidroabsorbante, bine confecţionate pentru a se evita prinderea lor sub marginile microprotezei în momentul fixării. Pentru menţinerea în poziţie a rulourilor de vată se pot utiliza automatoame, cleme cu prelungiri ce sînt fixate pe dinţii vecini.

Pentru diminuarea cantităţii de salivă se izolează cu aceleaşi mijloace absorbante orificiile canalelor Stenon şi a glandelor sublinguale. In ultimul timp firmele producătoare de materiale stomatologice au pus la dispoziţia practicienilor obturatoare din hîrtie absorbantă ce se plasează pe mucoasa jugală la nivelul orificiului canalului Stenon.

In cazul de hipersalivaţie pentru a obţine o izolare cît mai perfectă a cîmpului se pot utiliza în scopul evacuării secreţiei acumulate în zonele declive ale cavităţii bucale, aspiratoare chirurgicale prevăzute cu depărtătoare pentru obraji şi limbă. In vederea izolării substructurii organice de restul cavităţii bucale se recomandă utilizarea digei, o folie de cauciuc foarte flexibilă, elastică care se poate aplica pe dinţi succesivi şi se poate mula la nivelul coletului realizînd izolarea dinţilor de restul cavităţii orale. Aplicarea digei trebuie asociată cu utilizarea aspiratorului de salivă cu care se vor elimina secretiile acumulate sub digă, creînd astfel confort bolnavului.

Izolarea substructurii organice în vederea fixării definitive a microprotezelor are un rol primordial deoarece cementurile dentare utilizate îşi pierd calităţile mecanice şi chimice la contactul cu apa.

Pe tot parcursul desfăşurării şedinţei de fixare se recomandă bolnavului respiraţia nazală deoarece respiraţia orală devine dăunătoare fixării definitive, datorită vaporilor pe care îi conţine şi care se pot condensa pe substructura organică, realizînd o peliculă fină de apă deosebit de dăunătoare calităţii cementurilor dentare.

In cursul fixării definitive pot apare dificultăţi în izolarea parodonţiului marginal. Cînd parodonţiul marginal este inflamat sau lezat se pot produce uşor sîngerări, secreţii ce compromit calitatea fixării. In aceste cazuri se pot recomanda cauterizările locale cu bisturiul electronic sau prin metode chimice utilizînd substanţe astringente (acid tanic, alaun) sau utilizarea firului de bumbac îmbibat cu substanţe astringente, vasoconstrictoare, etc. Izolarea substructurii organice de parodonţiul marginal se poate face şi cu ajutorul digei sau microdigei. Aceasta din urmă este realizată prin badijonarea parodonţiului marginal cu un amestec de substanţe volatile şi colofoniu. Prin evaporarea solventului după badijonare se formează un strat de colofoniu ce va izola substructura organică, evitînd contactul cu fluidul gingival, sîngele, etc. Aplicarea microdigei este dificilă deoarece badijonarea trebuie să intereseze numai parodonţiul marginal nu şi substructura organică, dificultatea apărînd evident în preparările subgingivale ale substructurii organice.

După izolarea substructurii organice se realizează obligator un tratament de dezinfecţie şi degresare utilizînd alcool de 76°, cloroform, benzină. Badijonarea acestor substanţe care prin evaporare produc o răcire rapidă a suprafeţei pe care se aplică, se recomandă a se utiliza cu prudenţă în cavităţi profunde, fapt pentru care unii practicieni consideră că este suficientă spălarea suprafeţelor respective cu apă călduţă.

Dezinfecţia şi degresarea este urmată de uscarea substructurii organice cu ajutorul unui jet de aer călduţ. După uscare este necesară uneori realizarea unui tratament de protecţie a suprafeţelor dentinare preparate utilizînd substanţe pulpoprotectoare. Hidroxidul de calciu se poate aplica sub forma unui lichid prin badijonaj în strat subţire pe substructura organică ceea ce nu va modifica raportul dintre microproteză şi cîmpul protetic. Aplicarea fluorurilor pe suprafeţele dentinare se face în scopul formării fluor-apatitei, substanţă cu calităţi recunoscute de rezistenţă la factorii cariogeni. Utilizarea fluorului realizează şi efecte desensibilizante, calmante, protejînd prelungirile fibrelor Tomes.

Utilizarea lacurilor speciale în scopul protecției substructurii organice se va face prin badijonare pe suprafața dentară avînd însă contactul acestor substanțe cu limitele preparației respective. Lacurile de protecție aplicate pe suprafețele dentare nu măresc volumul dintelui, permițînd aplicarea în condiții optime a microprotezelor. Insă prin utilizarea lacurilor de protecție apare dezavantajul major al micșorării microretențiilor ce reduc profunzimea microclavetelor de la 45 microni la aproximativ 6-lo microni, reducîndu-se considerbil forța de retenție.

Pregătirea substructurii organice în vederea fixării microprotezei este urmată de prepararea cementului cu care urmează a fi realizată fixarea. Prepararea cementului se va realiza pe un cristal închis la culoare, mat, fără luciu pentru a nu condensa vaporii de apă din atmosferă pe suprafața sa. Spatulele pentru realizarea amestecului vor fi stocate la frigider, deoarece temperatura coborîtă asigură o priză într-un timp mai îndelungat, permițînd medicului realizarea corectă a manoperelor.

Realizarea amestecului se face prin încorporarea pulberii în doze fracționate în masa lichidului pînă la realizarea înglobării totale a pulberii. Spatularea amestecului trebuie să realizeze o masă omogenă, fără bule de aer avînd aspectul unei paste cremoase. Cementul preparat se va aplica în microproteză. Pentru fixările incrustațiilor operatorul va aplica cementul și în cavitate tapetînd atît pereții acesteia cît și suprafețele microprotezei. După introducerea în cavitate a incrustației prin presiuni repetate, este necesară realizarea închiderii marginale prin brunisare. La nivelul marginilor incrustației structura metalică este subțire existînd și o neconcordanță între interfețele de contact. Brunisarea realizează o închidere marginală strînsă a marginii de metal pe suprafața preparată. Brunisarea se va realiza pe o direcție dinspre centrul obturației spre exterior, utilizînd freze cu suprafețe netede asemănătoare celor de lustruit amalgamul.

La nivelul joint-ului periferic există un spațiu între lo-loo microni în care cementul vine în contact cu mediul bucal, contact ce va duce la degradarea materialului de cementare și decementarea microprotezei. Atunci cînd joint-ul periferic este mai mic de 5o microni devine invizibil cu ochiul liber, dar existența lui impune realizarea obligatorie a brunisării marginii obturațiilor turnate.

Fixarea definitivă a coroanelor de înveliș metalice se realizează aplicînd coroana plină cu cement, ușor oblic pe substructura organică pentru a permite refluarea surplusului de cement. Fixarea definitivă va fi realizată în axul de inserție după contactul microprotezei cu substructura preparată. După angajarea microprotezei pînă la limitele preparației, aceasta va fi menținută în poziție corectă. In cazul coroanelor turnate, acestea ajung greu în poziția corectă datorită joint-ului periferic strîns cît și vîscozității materialului de cementare, fixarea realizîndu-se cu o presiune constantă și continuă care să permită eliminarea surplusului de cement. Atunci cînd în cementul introdus în microproteză există incluziuni de aer, acestea după fixarea microprotezei pe substructura organică vor fi prinse între suprafețele de fixare. In momentul apăsării coroanei pe substructura organică incluziunile de aer vor fi comprimate, ceea ce permite adaptarea corectă a microprotezei dar cînd presiunea încetează incluziunile vor fi comprimate, dislocînd microproteza din poziția corectă. Pentru a evita înglobarea incluziunilor de aer, este recomandabilă fixarea microprotezelor prin aplicarea unei cantități mari de cement în interiorul ei și menținerea acesteia în poziție corectă sub presiune. Pentru realizarea forței ocluzale, în momentul fixării se pot folosi piese din lemn moale ciocănind ușor microproteza, sau realizarea unei presiuni ocluzale pe o suprafață lemnoasă sau pe o compresă de bumbac. Utilizarea obstacolelor ocluzale în fixarea definitivă nu este de recomandat deoarece acestea nu pot realiza o presiune ocluzală egală, ceea ce conduce microproteza în poziție incorectă pe substructura organică. Se pot utiliza obstacole ocluzale pînă în momentul în care bolnavul realizează relația de ocluzie corectă, microproteza fiind menținută pe substructura organică fără obstacole ocluzale. Bolnavul va rămîne în această poziție pînă la realizarea prizei cementului dentar. După realizarea prizei surplusurile de cement vor fi îndepărtate fără a realiza tracțiuni asupra microprotezei.

Microprotezele de substituție pot fi fixate prin două metode. Una din metode aplică cement numai pe microproteză la nivelul pivoului și capei în scopul evitării formării bulelor de aer. Metoda recomandată este de a aplica cementul de fixare atît la nivelul substructurii organice (canalul radicular) cît și pe microproteză. (pivot). Pentru introducerea cementului în lăcașul radicular se utilizează sonda dentară prin mișcări de dute-vino. Utilizarea acului Lentulo realizează o spatulare suplimentară a cementului peste timpul recomandat de producător ceea ce poate modifica proprietățile fizico-chimice ale cementului. Introducerea cementului cu ajutorul sondei dentare se indică şi la nivelul puţurilor dentinare în fixarea definitivă a microprotezelor cu elemente speciale de menţinere.

După plasarea microprotezei pe substructura organică este obligator să se realizeze izolarea joint-ului periferic pînă la priza cementului. Izolarea se poate realiza prin vaselinare rapidă, după care bolnavul va realiza ocluzia centrică fără obstacol ocluzal sau cu obstacol ocluzal minim, realizat printr-o fosie subţire de staniol pînă la priza cementului. Se poate aplica pentru izolare şi folie de aluminiu sau staniol sub formă de gutieră la nivelul microprotezei respective. Gutierele se pot realiza şi din materiale termoplastice prin vacuumare pe baza modelului. Aceste gutiere realizează o mulare perfectă pe feţele microprotezei cît şi pe versanţii alveolari, protejind joint-ul periferic. Indepărtarea foliei vacuumate se va realiza după priza materialului de cementare.

Indepărtarea urmelor de cement după priză, se realizează cu instrumente ascuţite fără presiuni sau tracţiuni asupra microprotezei. Se va acorda o atenţie deosebită curăţirii resturilor de cement la nivelul nişei papilare cu ajutorul matricelor sau a firului de aţă.

După etapa de fixare definitivă a microprotezelor pe substructura organică este necesară realizarea unei educaţii sanitare a purtătorilor de microproteze privind modalităţile de igienizare a microprotezelor cît şi a cavităţii orale. Deasemeni pacientul va fi informat asupra necesităţii prezentării la controale periodice stomatologice, prin dispensarizări active în cursul cărora se vor urmări rapoartele microprotezei cu substructura organică, modificările apărute la nivelul microprotezei cît şi la substructura organică, putîndu-se lua toate măsurile necesare evitării accidentelor şi complicaţiilor ce pot surveni.

PARTEA III

CLINICA SI TRATAMENTUL
EDENTATIEI PARTIALE

A. GENERALITATI

Edentaţia defineşte absenţa dinţilor de pe arcadă. Lipsa tuturor dinţilor creează starea de edentaţie totală, iar absenţa de la unul pînă la cinsprezece edentaţia parţială.

Absenţa molarului de minte ca edentaţie unitară sau în contextul asocierii cu alte unităţi dento-parodontale comportă o analiză amplă. Literatura de specialitate nu consideră în general, absenţa molarului de minte drept edentaţie.

Dacă pornim de la definiţia edentaţiei parţiale constatăm că absenţa molarului de minte se înscrie perfect în enunţul său. Mai mult, edentaţia datorată lipsei molarului de minte declanşează o patologie aparte cu mult mai gravă decît absenţa altor dinţi din arcadă. Se justifică neluarea în considerare a absenţei molarului de minte ca edentaţie, prin aceea că acest tip de breşă nu necesită tratament protetic. Nimic mai fals decît ignorarea patologiei complexe declanşată de lipsa molarului de minte, a subaprecierii acestor tulburări şi a abţinerii de la tratament. Absenţa molarului de minte mai precis patologia declanşstă de absenţa lui trebuie şi poate fi tratată.Ca urmare considerăm că nu este justificată ideea de a incadra absenţa molarurului de minte în normalitate.

In unele cazuri, mai ales la tineri edentaţia parţială este urmată de migrarea corporeală a dinţilor spre interiorul breşei edentate. Inchiderea breşei anulează necesitatea terapiei protetice, dar edentaţia parţială ca leziune anatomo-clinică rămîne o realitate. Eronat apare în literatura de specialitate, este adevărat mai veche, ideea conform căreia în edentaţia parţială tratată conjunct se reface integritatea arcadei şi se suprimă starea de edentaţie. Si în acest caz sîntem de părere că edentaţia persistă, dar este vorba de a stare tratată prin terapia conjunctă.

Clinic, cînd lipsesc unul pînă la trei dinţi consecutivi considerăm starea de edentaţie parţială redusă, excepţie constituind absenţa în grup a celor patru incisivi care se consideră tot o edentaţie parţială redusă. Dacă numărul de dinţi consecutiv absenţi este mai mare de trei, se consideră stare de edentaţie parţială întinsă. Edentaţia terminală care cuprinde şi caninul se numeşte edentaţie extinsă.

Edentaţia parţială redusă şi cea întinsă cunosc o patologie comună. Deşi didactic se studiază în ani diferiţi este firesc ca problemele comune să fie tratate o singură dată în cadrul cursului de specialitate.

In ambele forme ale stării de edentaţie parţială breşa edentată poate interesa arcada maxilară, mandibulară sau pe amîndouă. Cînd limitarea se face numai mezial de către dinţii restanţi edentaţia este terminală. Atunci cînd este limitată şi mezial şi distal de dinţi edentaţia este intercalată. Există şi situaţii de limitare numai distală cum întîlnim în edentaţiile frontale.

Preocupări privind studiul edentaţiei parţiale au existat istoriceşte din timpurile străvechi. Numeroase dovezi ne demonstrează abordarea tratamentului edentaţiei parţiale oglindind progresul tehnologiei şi a conceptului medical de-a lungul timpului. In antichitate dinţii lipsă, în deosebi frontalii erau înlocuiţi cu substitute din os sau dinţi de animal fixate de restul arcadei cu fir de aur sau inele. Rezultatul fizionomic a constituit scopul intervenţiilor de substituire dentară pînă în epoca modernă. Dezvoltarea ştiinţelor tehnice şi medicale au permis apariţia simulatoarelor, a aparatelor de pregătire a substructurii organice şi a aparaturii de tehnică dentară. Esenţială rămîne dezvoltarea conceptelor biologice ce au permis elaborarea de metodologii clinice şi tehnologice corespunzătoare.

Edentaţia parţială redusă prezintă o frecvenţă egală la ambele sexe cu un maxim la vîrsta de 30-40 ani. După această vîrstă, o frecvenţă mai mare o are edentaţia parţială întinsă cu o proporţie mai crescută pentru sexul feminin.

B. ETIOLOGIA EDENTATIEI PARTIALE

Starea de edentaţie parţială este consecutivă unei etiologii variate şi complexe. Multitudinea factorilor cauzali se pot încadra în mai multe categorii: congenitali, aparenţi şi dobîndiţi.

1. Edentaţia de cauză congenitală. Anodonţia reprezintă una din cauzele de excepţie ale edentaţiei parţiale. Ea se caracterizează prin absenţa de pe arcadă a uneia sau mai multor unităţi odonto-parodontale datorate agenezіei mugurilor dentari în etapa embrionară. Denumim anodonţie starea clinică caracterizată prin absenţa tuturor dinţilor de cauza amintită. Hipodonţia sau oligodonţia caracterizează absenţa cîtorva unităţi odonto-parodontale.

2. Edentaţia de cauză aparentă. Dintele este absent de pe arcadă dar el există în profunzimea osului maxilar,(incluzia dentară) şi nu poate erupe din diferite cauze: lipsa potenţialului eruptiv; existenţa unor obstacole pe arcadă cum ar fi condensările osoase,persistenţa unui dinte temporar, a tumorilor; displazii ectodermale ce determină anomalii de morfodiferenţiere în perioada de dezvoltare; maxilare ce prezintă baza prea mică în raport cu dinţii de pe arcadă.

3. Edentaţia de cauză dobîndită. Afecţiunile sistemului stomatognat şi iatrogenia pot determina în multiple moduri instalarea stării de edentaţie parţială.

Afecţiunile odontale. Caria dentară, proces distructiv cronic cu o etiopatogenie complexă şi cu forme clinice numeroase cauzează starea de edentaţie prin pierderi masive de substanţă amelo-dentinară şi anularea valorii masticatorii şi protetice a dintelui. Un alt mecanism ce conduce la edentaţie consecutivă extracţiei este cel al complicaţiilor pulpare. Leziunile degenerativ necrozante şi inflamatorii ale pulpei dentare datorate extinderii procesului carios, dacă nu sînt tratate la timp şi corect duc la gangrena pulpară ea însăşi foarte greu de tratat. Complicaţiile periapicale ale gangrenei sub formă de osteite sau mai grav de osteomelite necesită rezolvarea prin extracţie şi determină apariţia stării de edentaţie.

Afecţiunile parodontale. Au etiologie multicauzală în care factorii generali se condiţionează reciproc cu factorii locali interesînd întregul complex de ţesuturi parodontale. Evoluţia parodontopatiilor marginale poate fi continuă sau intermitentă luînd forme clinice ce se manifestă ca leziuni inflamatorii, distrofice sau proliferative, uneori fiind greu de diferenţiat net cărei categorii aparţine. In final toate determină osteite marginală cu mobilizarea şi ulterior expulzarea dintelui. Se cunosc multiple variante de tratament al parodontopatiei marginale, dar nici una nu dă rezultate corespunzătoare astfel că, prevenirea îmbolnăvirilor parodontale rămîne cel mai eficient mijloc de combatere a acestei cauze de edentaţie.

Extracţia în scop ortodontic. Presupune o prealabilă analiză pe baza examenului clinic şi radiografic. Nu se va recurge la extracţia dinţilor definitivi dacă mai există posibilităţi ortodontice de rezolvare. Niciodată nu vom extrage un dinte temporar restant pînă cînd nu ne convingem de existenţa în condiţii de erupţie a celui definitiv.

Boala de focar. Reprezintă cauza multor extracţii dentare nejustificate. Se recomandă extracţia numai cînd legătura cauzală între dintele lezat şi organul afectat este clar demonstrată. Stomatologia modernă beneficiază de multiple mijloace terapeutice şi metodologii de recuperare a dinţilor lezaţi ceea ce a restrîns condiderabil aria indicaţiilor de extracţie în boala de focar.

Osteomelita maxilarelor. Procesul supurativ prin infectarea osului maxilar pe cale odontală, parodontală, etc., determină eliminarea de sechestre pe care de multe ori există dinţi. Tratamentul chirurgical al acestei afecţiuni implică extracţia dinţilor cauzali şi a celor din focarul supurativ pe segmente întinse de arcadă.

Tumorile benigne şi maligne. Se dezvoltă la nivelul arcadelor alveolo-dentare şi a osului subiacent impunînd în momentul tratamentului chirurgical îndepărtarea simultană a dinţilor implantaţi în tumoră sau în vecinătatea acesteia.

Traumatismele. Factorii traumatici pot fi consecinţa unui accident sau a unei agresiuni. Intervin în apariţia edentaţiei direct prin avulsia dentară sau prin extracţia dintelui din focarul de fractură a oaselor maxilare pentru a se permite formarea normală a calusului. Fractura multiplă, fractura radiculară sau corono-radiculară nepermiţînd recuperarea terapeutică, determină extracţia dintelui afectat.

Nevralgia de trigemen. Prin durerile atroce pe care le provoacă determină în mod eronat extracţia dinţilor. Deseori extracţia urmează după tratamente endodontice corecte dar care nu au soluţionat durerea.

Cauzele social-economice. Există cazuri cînd datorită distanţei faţă de cabinetul stomatologic sau neafectării timpului necesar execuţiei tratamentului, extracţia dentară se recomandă ca singura posibilitate de a calma suferinţa bolnavului.

Condiţiile biologice. Se referă la caracteristicile morfo-fiziologice care împiedică tratamentele stomatologice corecte determinînd extracţia dentară ca alternativă terapeutică. In această categorie notăm particularităţile morfo-anatomice ale camerei pulpare şi canalelor radiculare, poziţia vicioasă a dintelui pe arcadă. Stări generale grave sau psihoze acute sau cronice pot contraindica tratamentele laborioase de recuperare a dinţilor afectaţi şi aduc pe prim plan extracţia dentară.

Iatrogenia. Terapia stomatologică incorectă conduce prin două mecanisme la edentaţie: insuficienta pregătire profesională a medicului şi insuficienţa conceptuală de etapă a principiilor şi a metodologiei terapeutice. Analizînd succint pe etape activitatea medicului stomatolog constatăm de la început o orientare predominant curativistă şi insuficienţa ponderii profilactice a activităţii sale, ceea ce aduce de multe ori bolnavul în cabinetul stomatologic mult prea tîrziu făcînd ineficientă arctivitatea de recuperare a unităţilor odonto-parodontale afectate.

In tratamentul coronar odontal se întîlneşte frecvent eroarea neîndepărtării dentinei afectate ca şi nerespectarea celorlalte principii elementare de tratament a unei carii: extinderea preventivă, bizotarea marginilor, realizarea caracteristică a formei de retenţie şi rezistenţă, tratamentul medical al plăgii dentinare. Toate aceste abdicării de la metodologia corectă vor determina ulterior complicaţii pulpare, carii secundare, care rezolvate incomplet prin noi tratamente superficiale duc în final la extracţia dintelui.

Tratamentul maladiilor pulpare este dese ori deficitar prin extirparea incompletă a pulpei dentare, instrumentar nesteril, obturaţii radiculare incomplete, infectarea parodonţiului apical în gangrena pulpară. Toate aceste erori reprezintă sursa complicaţiilor ulterioare care mai devreme sau mai tîrziu determină extracţia dintelui.

In tratamentul parodontopatiei marginale se intervine insuficient faţă de frecvenţa maladiei neaplicîndu-se nici măcar metodologia simplă de protecţie a parodonţiului marginal: detertrajul şi tratamentul antiinflamator.

Tratamentul anomaliilor dento-maxilare se realizează de multe ori incomplet şi incorect nerespectîndu-se tendinţele de creştere şi dezvoltare, fără a se lua în consideraţie echilibrul biologic stabilit de multe ori prin forţarea arcadelor în direcţii neconforme determinismului genetic. Practica chirurgicală reprezintă şi ea o sursă de extracţii dentare datorate unor erori cum ar fi complicaţiile infecţioase postchirurgicale, utilizarea unor mijloace agresive de impbilizare în fracturi, neechilibrarea ocluzală postimobilizare, etc.

Protetica dentară aduce o contribuţie din nefericire suficient de importantă în iatrogenia stomatologică. Neexecutarea unei educaţii sanitare privind igienizarea corectă a cavităţii orale înainte, pe parcursul şi după tratamentul protetic devine deosebit de periculoasă pentru rezultatul intervenţiei protetice în condiţiile unei asociari cu existenţa tartrului dentar şi a leziunilor inflamatorii parodontale. Măsurile de pregătire preprotetică a cîmpului protetic pot fi considerate, uneori mai importante decît tratamentul protetic propriu-zis. Aplicarea aparatelor gnatoprotetice la un bolnav incorect pregătit, nedetartrat şi cu o igienă deficitară constituie un act de inconştienţă profesională. Tot în această etapă preprotetică din cauza erorilor de diagnostic se apreciază greşit condiţiile locale şi locoregionale de aplicare a tratamentului, întocmindu-se planuri de tratament ce suprasolicită rezistenţa mecanică şi biologică a cîmpului protetic.

Complicaţiile odonto-parodontale facilitate de întocmirea incorectă a unui plan de tratament adjunct, conjunct sau compozit determină mobilizarea dinţilor stîlpi şi facilitarea invaziei microbiene în parodonţiu.

In etapa protetică propriu-zisă pot interveni greşeli datorate atît ignoranţei cît şi posibilităţilor tehnologice. Prin utilizarea unor instrumente neadecvate timpului operator, inactive sau necentrate la viteze mari şi fără răcire produc leziuni ireversibile ale ţesuturilor vii odonto-parodontale datorate traumatismului mecanic şi încălzirii. Utilizarea vitezelor mari prin antrenarea instrumentarului abraziv cu aer la o anumită profunzime în dentină se produc traumatisme prin absorţia nucleilor odontoblastici.

O amprentare intempestivă traumatizează chimic, termic sau mecanic elementele odonto-parodontale preparate sau vecinătate.

Execuţia tehnologică greşită a elementelor protetice reprezintă sursa cea mai frecventă a iatrogeniilor soldate cu extracţia dinţilor. Astfel se ignoră de către tehnician şi se acceptă cu prea mare uşurinţă de către medicul stomatolog modelajul corect al suprafeţelor laterale ale dinţilor, a corpului de punte, a croşetelor protezelor mobilizabile, etc. Dar cele mai frecvente greşeli se realizează la joncţiunea dento-protetică unde modelajul incorect al marginilor microprotezelor şi insuficienta lor adaptare în etapa clinică provoacă complicaţii parodontale. O atenţie insuficientă se acordă şi modelajului ocluzal cu abateri grosiere de la morfologia individuală a dinţilor şi cu atît mai mult prin individualizarea reliefului ocluzal. Pe lîngă cele expuse mai sus stomatologia în general şi protetica în special este tributară unor concepţii fundamental nebiologice de tratament a unor afecţiuni.

Astfel în tratamentul odontal se justifică cu prea mare uşurinţă ablaţia de ţesut sănătos în scopul realizării cavităţilor retentive. Insăşi tratamentul de completare a lipsei de substanţă cu substanţe artificiale ce au o biocompatibilitate discutabilă reprezintă una din tarele principale ale stomatologiei.

Odată terminat tratamentul stomatologic trebuie urmărit în timp şi dacă se produc eventuale modificări de la normalul restabilit atunci se intervine corectîndu-l cu unul din mijloacele cunoscute. Constituie o insuficienţă metodologică şi în mod deosebit de instruire medicală nedispensarizarea bolnavului şi neefectuarea controlului periodic.

C. ANATOMIA CLINICA A EDENTATIEI PARTIALE

In urma extracţiilor dentare plaga restantă suferă în timp modificări morfologice ce impun diversificarea manierei de abordare clinică. Spaţiul intraalveolar postextracţional este umplut imediat cu sînge din vasele lezate. Prin coagulare se formează un chiag ce serveşte ca pansament al plăgii osoase restante cît şi ca rezervor de substanţe necesare ţesuturilor pentru cicatrizare. Refacerea zonei spaţiului protetic se desfăşoară printr-un proces complex de regenerare conjunctivă, osificare şi epitelizare.

Elementele osteoclastice şi enzimatice distrug parţial vechile structuri osoase şi ligamentare. Vasele de neoformaţie născute din endoteliul capilar prin proliferare sînt numeroase la început şi apoi diminuă pe măsură ce ţesutul conjunctiv se maturizează. Ţesutul conjunctiv tînăr invadează chiagul pe măsură ce se produce liza acestuia de către enzimele proprii şi din ţesuturile învecinate. Transformarea fibroblaştilor în fibrocite se produce progresiv consolidîndu-se maturizarea conjunctivă după aproximativ trei săptămîni de la debut. Vindecarea epitelială durează pe parcursul a două săptămîni şi se produce prin epitelizare de alunecare. Finalul acestei etape este marcat de depunerea de calciu.

Tehnica de extracţie influenţează evoluţia plăgii postextracţionale. Extracţia alveoloplastică determină vindecarea "per primam" micşorînd rata resorbţiei osoase. După extracţia nemodelantă şi fără sutură vindecarea este "per secundam" mai lentă cu risc de reinfectare iar în final creasta alveolară este mai joasă datorită ratei mari de resorbţie osoasă.

După trei săptămîni de la extracţie începe perioada de osificare. Iniţial depunerea de calciu se realizează haotic dar pe măsură ce se desfiinţează structurile vechi, datorită stimulilor mecanici se produce ordonarea structurală. Dispar ţesuturile desmodontale, parţial lamina dura, element de rezistenţă în perioada dentată. Stimulii mecanici ce acţionează asupra dinţilor limitrofi breşei determină linii de forţă a căror rezultante sînt orizontale. Ca răspuns se va înlocui trabeculaţia verticală a fostei lamina dura cu trabeculaţie orizontală. Aceasta preia şi anulează forţele ce se manifestă pe direcţie orizontală.

După un timp datorită stimulilor orizontali se vor întări şi pereţii alveolari laterali ai dinţilor limitrofi pentru a împiedeca migrarea şi înclinarea acestora.

Vindecarea este însoţită de procese de apoziţie şi resorbţie osoasă fenomene între care se stabileşte un echilibru dinamic el însuşi fiind strîns legat de etapa de cicatrizare. In final creasta alveolară va fi rezultatul interacţiunii dintre osteoliză şi osteogeneză care sînt sub dependenţa factorilor generali şi locali.

Factorii generali sînt legaţi de vîrstă (involuţie senilă), deficienţe nutritiv-metabilice şi vasculo-circulatorii cu intense manifestări locale.

Factorii locali se referă la parodontopatiile marginale cronice, extracţiile laborioase, hiposolicitarea (atrofia afuncţională), suprasolicitarea, etc.

In urma extracţiei şi citarizării plăgii postextracţionale arcada alveolo-dentară îşi pierde morfologia ei obişnuită prin apariţia breşei dentare sau spaţiul protetic potenţial. Tratamentul individualizat al edentaţiei parţiale reduse sau întinse necesită o cunoaştere aprofundată a elementelor componente ale cîmpului protetic edentat maxilar sau mandibular în vederea acordării mijloacelor terapeutice la particularităţile clinice, prin utilizarea întregii capacităţi morfo-fiziologice pe care arcada restantă o oferă.

Cîmpul protetic edentat parţial cuprinde în componenţa sa o multitudine de elemente aflate intr-e strînsă interdependenţă morfologică, funcţională şi clinică. Astfel la nivelul cîmpului protetic se descriu următoarele elemente:

- dinţii cu suportul lor parodontale;
- creasta edentată acoperită de mucoperiost;
- elementele morfologice periferice cîmpului protetic dar care vin în contact cu aparatul gnatoprotetic adjunct sau conjunct (mucoasa jugală şi labială, limba, elementele mobile de la periferia cîmpului protetic.

Dinţii restanţi împreună cu parodonţiul lor constituie cele mai importante elemente anatomo-clinice pentru terapia edentaţiei parţiale. Datele de anatomie a dintelui privit singular capătă semnificaţii deosebite în ansamblul morfologic al arcadelor dentoalveolare parţial edentate şi a raporturilor dintre ele.

Structuralizarea lui reprezintă maximum de randament în exercitarea funcţiilor şi medicul trebuie să le reconstituie "ad integrum" în condiţiile unei reale individualizări.

Supragingival se află coroana dintelui cuprinsă între coletul anatomic şi extremitatea ocluzală ce se diferenţiază ca formă pe zone cu specific funcţional. Grupul dinţilor incisivi prezintă o margine incizală cu orientare mezio-distală îngustă în sens vestibulo-oral adaptată actului de incizie. Spre deosebire caninii au extremitatea incizală angulată în vîrf de lance ca urmare a adaptării la executarea sfîşierii. Incepînd cu premolarii se descrie suprafaţa ocluzală. Aceasta prezintă doi cuspizi puternici situaţi vestibular şi oral separaţi de un şanţ intercuspidian care la extremităţile proximale se lărgeşte creînd fosetele meziale şi distale. Crestele marginale cu acelaşi nume ca al fosetelor închid extremităţile proximale ale fosetelor. Ajunse la nivelul premolarilor alimentelor sînt zdrobite pentru ca în final să suporte un proces de triturare la nivelul molarilor. Pentru această operaţie suprafaţa ocluzală a molarilor prezintă o arhitectură particularizată nu numai faţă de restul dinţilor ci şi între ei. Molarii maxilari şi molarul al doilea mandibular au cîte patru cuspizi inegali ca mărime separaţi prin două şanţuri. Unul cu orientare mezio-distală, celălalt cu orientare vestibulo-orală. La intersecţia celor două şanţuri se formează foseta centrală alături de cele proximale ce sînt limitate tot de creste de smalţ. Particularităţi prezintă molarul prim mandibular prin cei cinci cuspizi repartizaţi trei vestibulari şi doi orali şi molarul prim maxilar prin prezenţa unei creste de maximă rezistenţă ce uneşte cuspidul mezio-palatinal de disto-vestibular. Suprafaţa ocluzală a molarilor de minte prezintă o toporafie variabilă dar în armonie cu a celorlalţi molari vecini şi antagonişti. In cadrul arcadei dentare ce prezintă o formă determinată genetic unirea marginilor incizale şi a suprafeţelor ocluzale creează o arie continuă. Numită arie ocluzală aceasta îşi măreşte dimensiunea vestibulo-orală dinspre mezial spre distal şi îşi diversifică relieful prin prezenţa cuspizilor de mărime, formă şi înclinare diferită. Cele două arcade maxilară şi mandibulară realizează contactul între ele după un plan numit de ocluzie ce reprezintă o suprafaţă de o complexitate deosebită rezultată din sumarea curbelor sagitale şi transversale de compensare.

Starea de edentaţie modifică clinic morfologia normală de la acest nivel ocluzal prin afectarea atît a arcadei în cauză cît şi a celei antagoniste. La nivelul arcadei afectate aria ocluzală este întreruptă. Prin solicitarea dinţilor restanţi se generează fenomenul de abrazie de diferite grade (o, 1, 2, 3) şi care transformă în zona frontală marginile incizale în suprafeţe, iar la nivelul dinţilor laterali determină micşorarea înălţimii cuspidiene pînă la planarea suprafeţelor ocluzale. Dinţii limitrofi breşei se înclină expunînd pentru contactul cu dinţii antagonişti alte suprafeţe decît cele normale tulburînd armonia rapoartelor ocluzale statice şi dinamice. La arcada antagonistă pe lîngă fenomenele de abrazie ce apar la dinţii în contact cu cei restanţi se determină fenomene mult mai grave de extruzie şi egresiune ce au drept consecinţă modificarea planului de ocluzie. Cele două fenomene, extruzia şi egresiunea sînt migrări verticale ale dinţilor şi constau în erupţia spre breşa edentată în primul caz fără procesul alveolar şi în al doilea împreună cu acesta.

Migrările orizontale ale dinţilor vecini şi cele verticale ale dinţilor antaginişti sînt complexe antrenînd modificări la nivelul elementelor de susţinere. Au o evoluţie în cerc vicios şi consecinţe negative asupra întregului sistem stomatognat. De aceea abordarea mecanismului de producere al lor şi la descrierea celorlalte componente ale sistemului este deplin justificată.

Limita gingivală a coroanei dentare o constituie coletul anatomic care în situaţii normale trebuie să coincidă cu cel clinic. Pe secţiune forma coletului este diferită în funcţie de grupul de dinţi. La incisivi are o formă ovalară dar cu diametrul maxim vestibulo-oral formă ce se păstrează şi la canini şi premolari dar cu o suprafaţă mai mare şi cu tendinţa de egalizare a diametrelor. Molarii au un colet poligonal cu unghiuri foarte rotunjite şi laturile ancoşate prin imprimarea continuării spaţiului interradicular. Clinic limita gingivală a coroanei dentare poate avea nivele diferite datorită retracţiei gingivale (indicii biologici de retracţie gingivală sînt: 0 = normal; 1 = retracţie 1/4 a rădăcinii; 2 = retracţie 1/2 a rădăcinii; 3 = peste 1/2 din lungimea rădăcinii). Migrarea dentară poate declanşa acelaşi fenomen. Afecţiunile parodontale pot masca adevărata inserţie epitelială şi pierderea din vedere a acestui lucru poate avea consecinţe terapeutice neplăcute.

Intre limita gingivală şi cea ocluzală se află porţiunea coronară propriu-zisă. Indiferent de forma coroanei suprafeţele verticale proximale nu sînt plane ci prezintă convexităţi cu valoare maximă la nivelul punctului de contact. Acesta trebuie să fie mic în suprafaţă şi strîns iar prin raportul cu dintele vecin să creeze continuitatea arcadei materializînd integritatea funcţională a acesteia. Clinic punctul de contact se poate modifica devenind o suprafaţă sau mai grav se pierde consecutiv edentaţiei. Prin pierderea punctului de contact nu se mai exercită acel sprijin reciproc dintre dinţii vecini şi apar astfel înclinările dentare ce deschid un cerc vicios datorită modului impropriu de receptare a forţelor funcţionale. Punctele de contact se găsesc la nivelul 1/3 ocluzale mai apropiat de marginea vestibulară şi pot fi încadrate într-un plan convenţional paralel cu planul de ocluzie şi cunoscut sub numele de plan intercontact.

Acest plan indică un contur coronar diferit de cel ocluzal şi cel cervical şi care respectă forma pe secţiune a coroanei fiecărui dinte. Uzura fiziologică a feţelor proximale poate modifica conturul din planul intercontact al fiecărui dinte, ce în mod obişnuit la frontali şi premolari este ovalar-rotunjit iar la molari poligonal.

Feţele orale ale dinţilor au forma diferenţiată: la frontali cu excepţia 1/3 gingivale unde se află cingulumul este concavă, iar la grupul lateral sînt convexe cu diametrul maxim în 1/3 medie.

Feţele vestibulare a tuturor dinţilor sînt convexe avînd maximum de convexitate în 1/3 cervicală. Prin unirea convexităţilor unui dinte se obţine ecuatorul anatomic al coroanei de fapt linia celui mai mare contur coronar. Deasupra acestuia se află trunchiul de con ocluzal cu pereţii convergenţi spre faţa triturantă,putînd oferi sprijin elementelor rigide ale aparatului gnatoprotetic scheletizat şi din acest motiv clinic se denumeşte şi con de sprijin.

Sub linia celui mai mare contur se află al doilea trunchi de con cu pereţii convergenţi spre cervical căpătînd denumirea de con cervical. Fiind retentiv în sens cervico-ocluzal clinic se denumeşte con de retenţia unde se pot aplica elementele elastice ale croşetelor.

Biologic această conformaţie a coroanei dentare are rolul de a proteja de impactul cu alimentele atît parodonţiul marginal vestibular şi oral, cît şi papila interdentară situată în triunghiul format de feţele aproximale a doi dinţi vecini unite la nivelul punctului de contact.

Reconstituirea clinică a arhitecturii pereţilor coronari verticali devine obligatorie din punct de vedere biologic şi o necesitate din punct de vedere protetic pentru sprijinul şi menţinerea aparatelor gnatoprotetice mobilizabile.

Din punct de vedere anatomic trebuie avută în atenţie şi o a doua componentă a dintelui, componenta radiculară. Implantată în apofiza alveolară rădăcina dentară are o influenţă determinantă asupra velorii biomecanice a dintelui restant. Dimensional este de două ori mai lungă decît coroana şi prezintă o grosime suficientă stabilizării dintelui. Forma sa pe secţiune este adaptată unui maximum de rezistenţă şi stabilitate opunîndu-se rotaţiei în jurul axului dintelui. Numeric, cu cît un dinte prezintă mai multe rădăcini cu atît are o stabilitate mai bună. Pentru pluriradiculari un alt element ce influenţează biomecanica dento-parodontală îl reprezintă poligonul format de apexurile radiculare. Cu cît acesta are o suprafaţă mai mare cu atît este mai favorabil. Astfel cu excepţia caninului, dinte viguros şi cu un rol deosebit în dinamica funcţională mandibulară, valoarea dinţilor din punct de vedere al stabilităţii creşte de la frontali spre zona molară.

Elementele de susţinere a dintelui intră în componenţa parodonţiului, ansamblul morfologic compus din desmodonţiu sau ligamentul alveolar, mucoasa gingivală, osul alveolar, cement. Pelletier ignoră componenta cementară a parodonţiului, considerînd că aceasta nu intră în componenta ţesutului de susţinere ca o entitate morfologică de sine stătătoare, el fiind descris odată cu dintele. Acoperă rădăcina dintelui de la colet pînă la apex. Este considerat drept o variantă de ţesut osos datorită unor asemănări ce există între aceasta şi structura histologică a cementului. Se prezintă ca un strat puternic calcificat, conţinînd uneori geode în care se află cementociţi. După aspectul histologic a fost împărţit de către Glickman în cement celular, acelular şi cement intermediar.

Cementul acelular se mai numeşte şi cement primar şi se găseşte dispus, în general, în jurul jumătăţii coronare a rădăcinii. Substanţa fundamentală calcificată conţine prelugirile inserţiilor ligamentului desmodontal, cunoscute sub denumirea de fibrele lui Sharpey.

Cementul celular, cunoscut şi sub denumirea de cement secundar, se află în jumătatea apexiană a rădăcinii, el fiind constituit de substanţa fundamentală calcificată, în interiorul căreia se găsesc lacunele cementociţilor. La nivelul cementului celular se găsesc deasemenea fibrele lui Sharpey, incomplet calcificate, spre deosebire de cele aflate în cementul acelular care sînt calcificate complet.

Cementul intermediar se află în vecinătatea coroanei, în jurul căreia se întinde într-un strat foarte subţire. Conţine în interiorul său resturi calcificate din teaca lui Hertwig.

Principala funcţie a cementului este aceea de a oferi inserţia fibrelor ligamentului desmodontal, contribuind la menţinerea unui spaţiu periodontal constant prin depunerea permanentă de ţesut cementar ce compensează liza osoasă. Din această cauză cementul radicular are aspect de clepsidră, stratul fiind mai gros în porţiunea apicală şi a coletului (unde resorbţia osoasă este mai accentuată) şi mai subţire în zona corespunzătoare hipomoclionului. Forma de clepsidră caracterizează de fapt şi spaţiul periodontal.

Osul alveolar denumit de către Beltrami os dentar, datorită rapoartelor strînse anatomice filo şi ontogenetice ce le are cu dintele. Este format dintr-un ţesut osos spongios limitat vestibular şi oral de către o corticală. Osul alveolar conţine lojele alveolare, ce adăpostesc şi sprijină rădăcinile dinţilor. Alveolele dentare sînt separate prin septuri interdentare. Suprafaţa alveolei are un strat superficial densificat, denumit lamina dura ce serveşte ca inserţie ligamentului periodontal. Lamina dura este perforată de orificii ce fac comunicarea între zona medulară aspongioasei şi spaţiul periodontal, asigurînd trecerea vaselor nutritive, limfaticelor, nervilor. Prin structura sa, lamina dura formează prima schiţă a liniilor de rezistenţă în jurul rădăcinilor, transmiţînd apoi forţele prin intermediul apofizei alveolare către baza osoasă a maxilarului şi a mandibulei.

Prin inserţia ligamentelor desmodontale, în cementul radicular şi în peretele osului alveolar se asigură menţinerea şi fixarea dintelui în alveolă, funcţie la care participă toate componentele ţesutului de susţinere, dar într-o măsură diferită.

Ligamentul alveolodentar sau periodonţiul se prezintă sub forma unor fascicule cu direcţii variabile ce merg din peretele alveolar, străbat spaţiul desmodontal şi se continuă în interiorul cementului. Fibrele principale ale ligamentului periodontal formează fascicule bine individualizate fiind clasificate după sediul şi direcţia lor. Fibrele ce pornesc de la cementul radicular din apropierea coletului anatomic, îndreptîndu-se spre aceiaşi zonă a dintelui vecin se numesc transseptale şi se diferenţiază de cele marginale alveolare ce formează un grup cu inserţia cementară supraalveolară, avînd apoi o direcţie oblică către apical, inserîndu-se pe marginea limbului alveolar.

Imediat sub marginea alveolei se găsesc fibre orizontale ce unesc osul alveolar şi cementul la acelaşi nivel, diferenţiindu-se de fibrele oblice care formează categoria cea mai importantă a fibrelor periodontale. Aceste fascicole oblice au o inserţie osoasă apropiată de marginea alveolei şi o inserţie cementară spre apical.

In zona apexului se găsesc fibre cu orientare radiară numindu-se fibre apicale. In cazul dinţilor pluriradiculari se mai descriu şi fibrele inter-radiculare.

In studiul anatomiei clinice a parodonţiului trebuie considerat şi lichidul ce umple spaţiul periodontal şi care constituie un amortizor hidraulic al forţelor ce acţionează asupra dinţilor.

Protecţia spaţiului periodontal este asigurată de gingia marginală componentă a mucoasei gingivale. Glickman descrie alături de gingia marginală încă două entităţi ale mucoasei gingivale, gingia aderentă şi gingia interdentară.

Gingia aderentă se delimitează net prin linia de reflexie de mucoasa bucală de acoperire. Se prezintă ca o bandă cu o lăţime variabilă între 1-9 mm. Lăţimea sa poate fi îngustată, pe de o parte de inserţia înaltă a mucoasei mobile, a plicilor alveolo-jugale, a frenurilor etc., iar pe de altă parte, prin adîncirea şanţului gingival sau prin recesiunile gingivale în diferite forme ale afecţiunilor parodontale. In funcţie de suportul la care se ataşează, gingia aderentă poate fi cementară şi alveolară. Gingia cementară are o lăţime mai mică decît gingia alveolară. Gingia aderentă se fixează la periost prin fascicule fibroase gingivo-periostale, iar la cement prin fibre gingivo-cementare.

Gingia marginală denumită şi liberă înconjoră dintele la colet ca un adevărat guler. Are o lăţime de o,5-1,5 mm şi se întinde pe faţa vestibulară şi orală a festonului gingival, continuîndu-se mezial şi distal de gingia interdentară. Gingia marginală prezintă pe secţiune o formă triunghiulară cu un versant oral şi un versant dentar ce formează peretele moale al sulcusului gingival, continuîndu-se în jurul dintelui la nivelul gingiei interdentare. Şanţul gingival prezintă o "profunzime medie de 1,8 mm, cu variaţii posibile între o,6 mm şi 6 mm (Öström şi alţii); 2 mm (Box); 1,5 mm (Weski); o,68 mm (Gergiulo,Glickman) şi alţii". Baza gingiei marginale se continuă cu gingia fixă, acoperind marginea osului alveolar în porţiunea vestibulară şi orală, prin inserţia dentară închizînd spaţiul periodontal. Inserţia dentară a gingiei, cunoscută sub numele de inserţie epitelială, reprezintă zona de contact între marginea epitelială şi coletul dinţilor. Inserţia epitelială sub formă de manşon se produce pe o lăţime de aproximativ 1 mm şi este asigurată prin mijloace fizice desmodontale ce unesc epiteliul gingival cu epiteliul adamantin degenerat ce formează cuticula samalţului. Această închidere este etanşeizată printr-un film mucoproteic ce pătrunde între desmozomi, închizînd astfel spaţiul periodontal.

Epiteliul versantului extern al şanţului gingival este pavimentos, necheratinizat fixat la ţesutul conjunctiv prin lamina proprie bazală. Lamina bazală se compune din lamina densă ce aderă la email şi lamina lucida la care sînt ataşaţi hemidesmozomii. Porţiunea dentogingivală este întărită de fibre gingivale.

Prin fundul de sac gingival se elimină fluidul gingival, cu rol antimicrobian, de întărire a adeziunii inserţiei epiteliale şi de a îndepărta depozitele moi de la nivelul sulcusului. Cantitatea şi compoziţia sa variază în funcţie de starea de sănătate a parodonţiului.

Gingia marginală este fixată pe dinte şi prin elasticitatea sa, dar mai ales printr-un sistem de fibre de colagen ce formează fibrele gingivale cu rol de a aplica gingia marginală de dinte ca un manşon elastic, oferindu-i astfel rezistenţă la solicitările ce tind să o decoleze. Scheletul fibros al gingiei marginale este format din fibre gingivo-dentare ascendente orizontale şi descendente ce unesc marginea gingivală cu cementul dentar şi osul alveolar. Köliker descrie fibre circulare ce formează un adevărat ligament circular ce înconjură dintele sub forma unui inel elastic.

Gingia interdentară cuprinde langheta gingivală aflată între doi dinți vesini, incluzînd un perimetru gingival în formă de clepsidră datorită îngustării langhetei în dreptul punctului de contact. Este formată din două papile interdentare - una vestibulară și una orală - unite printr-o porțiune mai îngustă numită col. Atunci cînd nu există puncte de contact, papilele interdentare lipsesc. Papilele interdentare au formă de piramidă triunghiulară, cu o față externă convexă și două fețe - mezială și distală - concave. Sulcusul gingival se continuă pe fața distală și mezială, gingia interdentară avînd aceiași structură histologică cu gingia marginală. In scheletul său fibros se regăsesc aceleași grupe de fibre gingivale amintite la gingia marginală. Fibrele ligamentului circular se regăsesc la acest nivel continuînd fibrele circulare din gingia marginală. In zona interdentară de la nivelul colului apar fibrele cemento-cementare sau transseptale ce unesc doi dinți vecini.

Parodințiulprezintă o vascularizație și inervație bogată. Datorită inervației pe care o posedă parodonțiul prezintă punctul de plecare a unor importante reflexe de reglare a poziției statice și dinamice a mandibulei.

Atît timp cît forțele masticatorii acționează cu intensitate fiziologică, intermitent și în direcție normală se menține un echilibru, dintele nesuferind nici o modificare, procesele de apoziție și resorbție interacționîndu-se reciproc în mod favorabil.

Procesele de liză osoasă și apoziție se produc pe direcții opuse la nivele diferite în regiunea apicală și la colet conform unui ax de rotație ce trece la limita 1/3 apicale cu cele 2/3 coronare. Mecanismul acestui echilibru se explică prin faptul că dintele în timpul acțiunii sale normale este o pîrghie de gradul II la care R (rezistența) situată la nivelul marginii alveolare se află între S (sprijin) din 1/3 apicală și F (forța) de la nivelul forței ocluzale.

In cazul edentației parțiale forțele de presiune sînt preluate de dinții restanți, deci asupra lor în condițiile pierderii punctului de contact, vor acționa forțe mult mai puternice. Se declanșează un proces parodontal inițial caracterizat de creșterea mobilității dentare prin lărgirea spațiului periodontal, ce ulterior or se asociază cu o înclinare a dinților limitrofi breșei, poziție definitivată prin schimbarea intensității și a zonelor de acțiune a lizei și apoziției osoase. Această înclinare determină și modificarea rapoartelor ocluzale de la acest nivel. La agravarea acestor rapoarte ocluzale mai intervin extruzia şi egresiunea dinţilor antagonişti. Este momentul cînd putem efectua un bilanţ al modificărilor anatomoclinice dento-parodontale consecutive edentaţiei parţiale. Intreruperea continuităţii arcadei şi suprasolicitarea parodontală conduc la modificări ale ariei ocluzale ale poziţiei dinţilor limitrofi şi antagonişti ce au ca o consecinţă imediată apariţia ocluziei traumatice statice şi dinamice. Aceste traume ocluzale antrenează procese destructive parodontale creînd condiţii pentru dezechilibru în favoarea resorbţiei cu consecinţe negative pentru implantarea dintelui. Indiferent de rezistenţa individuală, de factorii predispozanţi locali şi generali menţinerea stării de edentaţie închide cercul vicios al modificărilor parodontale cu osteoliza ca proces dominant, deci cu distrugerea morfologiei normale nu numai la nivelul arcadei alveolo-dentare ci a întregului sistem stomatognat prin modificarea rapartelor cranio-mandibulare şi tulburări musculo-articulare consecutive.

Implantarea dinţilor pe maxilar şi mandibulă se face de-obicei după un ax oblic propriu fiecărui dinte. Axele de implantare ale tuturor dinţilor de pe maxilar prelungite, se întîlnesc într-o zonă situată puţin înapoia spinei nazale a frontalului, în dreptul apofizei crista-galli. Convergenţa către superior a axelor dinţilor maxilari face ca feţele ocluzale ale dinţilor să privească în jos şi înafară. Necesitatea unor contacte armonioase între cele două arcade a determinat o înclinare către superior şi interior a feţelor laterale a dinţilor laterali mandibulari. Frontalii superiori prezintă o înclinare către înainte şi în jos, în timp ce dinţii frontali inferiori sînt înclinaţi către înainte şi în sus. Dacă la această înclinare naturală se adaugă modificările congenitale şi procesele patologice ce determină schimbarea axelor de implantare, migrările şi creşterea mobilităţii dentare constatăm că solutionarea clinică prin mijloacele gnatoprotetice de tratament specific al edentaţiei parţiale, se complică foarte mult. Implantarea corectă presupune existenţa unui raport optim între dinte şi elementele de susţinere, ce îi permit o mobilitate fiziologică în condiţiile unui proces continu de adaptare.

Fiecare dinte în parte posedă o anumită rezistenţă la solicitările mecanice care derivă din calitatea implantării a desmodonţiului, a raportului coroană-rădăcină, poziţie pe arcadă, prag de sensibilitate a receptorilor parodontali, etc. Intr-o arcadă înreruptă prin edentaţie sarcinile nu mai sînt repartizate pe întreaga arcadă fiind suportate de dinţii restanţi.

Aprecierea capacităţii de rezistenţă a arcadei restante în raport cu suprasolicitările din edentaţie se realizează prin aprecierea clinică şi matematică a indicelui de competenţă biomecanică. Există nenumărare metode de apreciere a indexului de competenţă biomecanică a dinţilor care se bazează pe diverse criterii:forţa maximă de solicitare suportată (Beliard); coeficienţi de masticaţie (Duchange, Leriche, Agapov); suprafeţele de inserţie desmodontală (Ante, Watt, Jepsen).

Indicii lui Duchange (1927) şi Leriche apreciază rezistenţa mecanică a substratului odonto-parodontal după cum urmează: arcada maxilară: 2,1,5,4,4,6,6,3,5 şi mandibulară: 1,1,3,4,4,6,6,4-6.

Exprimaţi în mm^2 indicii lui Ante (1926), Watt (1958) şi Jepsen (1963) prezintă valorile:

Dinţii	Ante (1926)	Watt (1958)	Jepsen(1963)
Maxilar			
incisiv central	139.0	204.0	204.0
incisiv lateral	112.0	177.3	179.0
canin	204.0	266.5	273.0
premolar prim	149.0	219.7	234.0
premolar secund	140.0	216.7	220.0
molar prim	335.0	454.8	433.0
molar secund	272.0	416.9	431.0
molar trei	197.0	305.3	-
Mandibulă			
incisiv central	103.0	162.2	154.0
incisiv lateral	124.0	174.8	168.0
canin	159.0	272.2	268.0
premolar prim	130.0	196.9	180.0
premolar secund	135.0	204.3	207.0
molar prim	352.0	450.3	431.0
molar secund	282.0	399.7	426.0
molar trei	190.0	372.9	-

Această apreciere trebuie coroborată cu numărul şi modul de repartizare a dinţilor restanţi la nivelul arcadei dento-alveolare. Cu cît există un număr mai mare de dinţi restanţi cu atît va fi mai eficientă forţa de rezistenţă. Existenţa de grupuri dentare în anumite zone este deosebit de avantajoasă deoarece prin solidarizare se va creea condiţii optime pentru sprijinul dento-parodontal al aparatului gnatoprotetic. Dar echilibrarea acestui aparat necesită şi o distribuire armonioasă a dinţilor pe întreaga arcadă dento-alveolară.

Creasta alveolară este o porţiune a apofizei alveolare a osului maxilar sau mandibular cicatrizată după extracţie. Creasta alveolară se compune dintr-o porţiune osoasă acoperită de fibromucoasă.Supusă unor forţe fiziologice armonios repartizate în condiţii clinice favorabile creasta alveolară se structurează corespunzător cuprinzînd o zonă spongioasă cu un strat compact de suprafaţă, neted şi rezistent.

Clinic creasta alveolară se caracterizează prin următoarele elemente: înălţimea(înaltă, joasă,mijlocie) secţiune (rotundă,cilindrică, ascuţită), aspectul celor doi versanţi (neutru, retentiv, neretentiv), orientare (ascendentă, descendentă, concavă, orizontală), profil (regulat, neregulat) şi în final forma muchiei (rotunjită,ascuţită). O importanţă deosebită o au extremităţile distale ale crestelor maxilare şi mandibulare, respectiv tuberozitatea maxilarului şi tuberculul piriform. Au o rată mai mică de resorbţie şi atrofie, fiind socotite "zone biostatice" şi conferă un sprijin eficient şeilor protetice ce le acoperă.

Tuberozităţile maxilare pot fi simetrice sau asimetrice prin forma, dimensiunea sau aspectul profilului lor. Aceleaşi fenomene se pot întîlni şi la tuberculii piriformi. In unele cazuri clinice atît tuberozităţile cît şi tuberculii piriformi pot fi puternic atrofiate.

Osul alveolar, spongios limitat de corticală are o tendinţă permanentă la resorbţie şi atrofie care după edentaţie pot avea o rată mai mare sau mai mică în funcţie de diverşi factori.Ackermann leagă cauzal aceste procese de: senilitate; pierderea funcţiei ca urmare a edentaţiei; parodontopatiile; presiuni anormale; absorbţia de substanţe toxice cum ar fi plumbul, bismutul,etc.

Resorbţia şi atrofia sînt stimulate atît de forţele în exces, nocivitatea crescînd proporţional cu intensitatea forţei, cît şi de forţele deficitare ce nu ating pragul stimulării. Conform legii lui Jores forţele continui stimulează resorbţia.

Zona anatomică de sprijin maxilară cuprinde şi bolta palatină osoasă ce are o stabilitate crescută în timp şi o morfologie ce îi conferă în mod deosebit de a recepta presiunile funcţionale. In general cu o concavitate ce creşte antero-posterior poate avea adîncimi diferite de la plană pînă la ogivală oferind diferite grade de obţinere a adeziunii sau a utilizării retentivităţii anatomice. Forma şi dimensiunea rafeului median şi a torusului palatin constituie elemente anatomice obligatoriu de luat în considerare pentru protezarea adjunctă.

Dacă epitelizarea s-a produs normal creasta alveolară este acoperită de o mucoasă aderentă la periost fiind constituită dintr-un epiteliu pluri stratificat malpighian gros şi dens şi un corion conjunctivo-vascular dens.

Mucoasa bolţii palatine ce continuă mucoasa crestei alveolare maxilare prezintă particularizarea unor zone de rezilienţă cu importanţă deosebită în fiziologia de ansamblu a cavităţii orale şi în terapia edentaţiei parţiale. Această diferenţiere zonală a mucoasei este în funcţie de dezvoltarea diferenţiată a stratului submucos şi se produce astfel la nivelul cavităţii orale o variaţie de la mucoasa suplă, subţire,mobilă la o fibromucoasă aderentă, groasă,rezistentă.

Rezilienţa şi elasticitatea ţesuturilor sînt elemente clinice importante în terapia edentaţiei parţiale prin aparate gnatoprotetice mobilizabile şi se vor menţine în stare optimă o perioadă îndelungată dacă vor fi supuse unor forţe fiziologice stimulative.

D. TABLOUL CLINIC AL EDENTATIEI PARTIALE

Tabloul clinic al edentaţiei parţiale ar apare la prima vedere simplu de studiat. El se realizează însă dintr-un complex de simptome subiective şi obiective care afectează morfologia arcadelor dento-alveolare grevînd asupra principalelor funcţii ale sistemului stomatognat iniţiind dishomeostazii ale întregului sistem.

1. Simptome subiective.

Durerea este un simptom frecvent întîlnit în edentaţia parţială şi poate apare din cauze multiple. Hiperestezia alveolară este un sindrom dureros ce apare la atingerea crestei edentate cu limba, cu alimentele, cu baza protezei sau la palpare. Apare datorită unor spiculi osoşi prezenţi la nivelul feţei alveolare pe care sînt comprimate terminaţiile nervoase intramucosale, sau pur şi simplu prin coborîrea pregului de sensibilitate a receptorilor dureroşi.

Durerea fantomă localizată la nivelul crestei alveolare edentate are acelaşi mecanism de producere ca şi durerea apărută în urma amputării unui membru. Ea se explică prin faptul că la nivel cortical şi subcortical a avut loc tezaurizarea unor senzaţii dureroase anterioare. Deşi organul periferic a suferit ablaţie chirurgicală centrii subcorticali tezaurizatori trimit în continuare stimuli dureroşi.

Sindromul de bont dureros poate să constituie o altă cauză a apariţiei durerii, el realizîndu-se prin dezvoltarea unor mici "neurinoame" în procesul de cicatrizare a fibrelor nervoase rupte prin extracţie.

Complicaţiile loco-regionale apărute prin afectarea echilibrului biologic şi mecanic al sistemului stomatognat pot realiza tabloul clinic al unui adevărat sindrom disfuncţional al sistemului stomatognat în cadrul căruia durerea ocupă un loc bine stabilit,ea localizîndu-se la nivelul articulaţiei temporo-mandibulare.

Insuficienţa funcţională apare în urma edentaţiei ce duce la tulburarea mai mult sau mai puţin gravă a principalelor funcţii ale sistemului stomatognat.

Insuficienţa funcţională masticatorie este direct proporţională cu numărul de unităţi masticatorii desfiinţate prin extracţie. Sistemul stomatognat posedă o capacitate destul de mare de autoreglare. In procesul masticaţiei autoreglarea duce la modificări ale dinamicii masticatorii în scopul supleerii a eventualelor deficienţe funcţionale, accelerîndu-se ritmul de masticaţie pentru ca pragul de deglutiţie să rămînă nemodificat. De asemeni se poate creşte numărul ciclurilor masticatorii sau prelungi pragul de deglutiţie. Raportat la întinderea şi localizarea edentaţiei în cadrul ciclului masticator poate fi alterată funcţia de incizie (în edentaţia frontală), sau funcţia de triturare şi zdrobire a alimentelor (în edentaţia laterală). Edentaţiile unidentare sau bidentare pot fi suportate fără răsunet asupra funcţiei masticatorii. Cel mult poate apare durerea în cursul masticaţiei în urma compresiunii alimentelor pe creasta edentată. Durerea în masticaţie poate fi evitată prin schimbarea tiparului de masticaţie. Există unii autori care consideră că, chiar în edentaţia molară totală insuficienţa masticatorie nu se instalează, fapt infirmat prin teste clinice şi de laborator.

Insuficienţa masticatorie instalată în urma edentaţiei poate fi diferită la persoane diferite, la grupuri etnice diferite cu caractere şi practici alimentare variate. In alimentaţia omului contemporan între actul de masticaţie şi alimentul primar intervine procesul culinar în care alimentele vor fi transformate într-un produs finit ce nu necesită o masticaţie riguroasă.

Eficienţa masticatorie este direct proporţională şi cu suprafeţele de masticaţie, în edentaţia intercalată redusă unilaterală tulburările de masticaţie fiind discrete, devenind evidente în edentaţia bilaterală, căpătînd forme grave în edentaţiile ambelor maxilare.

Insuficienţa funcţiei fizionomice ce se repercutează subiectiv şi diferit în raport cu gradul de cultură al subiectului, în raport cu atitudinea anturajului faţă de infirmitatea respectivă şi în raport cu topografia şi amplitudinea edentaţiei. Sînt bolnavi care acuză tulburări de ordin fizionomic în legătură cu lipsa unui dinte, în timp ce alţii nu le amintesc nici în situaţiile cînd le lipsesc toţi dinţii.

Gradul de cultură diferit influenţează nivelul conştientizării defectelor fizice ale bolnavului. In general cu cît gradul de cultură creşte cu atît bolnavul suportă mai greu edentaţia avînd o exigenţă estetică mai ridicată, considerînd lipsa dinţilor ca o mutilare. Exigenţele estetice depind şi de structura personalităţii, de statutul social al bolnavului. Anturajul care tolerează infirmitatea bolnavului datorată edentaţiei, va influenţa mai puţin psihicul acestuia, bolnavul suportînd din acest punct de vedere mai uşor absenţa dinţilor. Atunci cînd anturajul este exigent, ironic ne lăsînd să treacă neobservată infirmitatea bolnavului, atitudinea respectivă va determina o creştere a interesului faţă de propria înfăţişare.

Topografia şi amplitudinea edentaţiei influenţează esenţial aspectul fizionomic al bolnavului. Edentaţia în zonele anterioare ale arcadelor face vizibilă disarmonia dento-facială care se manifestă ca o suferinţă acută a bolnavului. Edentaţiile parţiale întinse din zonele laterale ale arcadelor pot modifica fizionomia prin asimetrii faciale, cauzate de înfundarea obrajilor sau de malpoziţii mandibulo-craniene cu modificarea etajului inferior. Edentaţiile laterale reduse nu produc modificări fizionomice.

Un alt grup de simptome subiective al edentaţiei parţiale îl reprezintă tulburările fonetice. Coloana de aer trimisă cu presiune din plămîni este dirijată spre laringe punînd în vibraţie corzile vocale care dau naştere sunetului subglotic nearticulat. Acest sunet este modelat în etajul supraglotic reprezentat de o suită de cavităţi (faringe, cavitatea orală, cavităţile nazale), comunicante, realizînd un adevărat canal fonetic. Trecînd prin acest canal fonetic cu modificări de volum şi structuri diferite sunetul capătă timbru şi apare vorbirea articulată în care sistemul stomatognat prin elementele sale (limba, palatul moale, dinţii) are un rol deosebit de important.

Controlul articulaţiei fonetice se face în principal prin feed-back auditiv; sunetul este receptat la nivelul urechii medii şi interne, trimis la cortex, de unde pornesc impulsuri pentru corectarea articulării fonetice. O altă cale de control şi modelare a emisiei fonetice o reprezintă calea inconştientă care are ca zone de recepţie plajele de sensibilitate internă la nivelul cărora apar vibraţii cu anumite caracteristici. Astfel de plaje ale sensibilităţii interne se află la nivelul bolţii palatine, sinusurilor, baza craniului, arcadelor dentare. Absenţa dinţilor produce modificări fonetice atît prin tulburarea articulării dentalelor cît şi prin modificarea plajelor de sensibilitate localizate pe arcadă şi bolta palatină,la care se adaugă modificarea rezonatorului bucal.

Insuficienţa funcţională fonetică apare prin modificarea sunetelor, a fonemelor, mai ales în edentaţia frontală, rare ori pentru edentaţiile reduse din zonele laterale şi constant în edentaţiile parţiale bilaterale întinse prin modificarea rezonatorului bucal. Edentaţia din zona frontală a arcadei produce tulburări fonetice, cele imediate după extracţie alterînd fonemele dentale şi siflante. Coloana de aer plecînd din laringe scapă la nivelul breşei frontale modificînd emisia. In urma feed-back-ului auditiv după aproximativ două săptămîni bolnavul este capabil să-şi corecteze singur deficienţa fonetică, deficienţă cu atît mai greu de corectat cu cît edentaţia este mai întinsă. Tulburarea fonetică apărută în urma edentaţiei frontale se însoţeşte frecvent şi de proiecţia de salivă în cursul exercitării funcţiei fonetice. Tot atît de gravă este starea de nelinişte "psihoza de edentaţie" determinată de tulburarea schemei corporale prin feed-back-ul negativ auditiv şi prin excitaţiile modificate provenite de la plajele de sensibilitate internă afectate prin edentaţie, sau solicitate neobişnuit prin modificările fonetice.

Insuficienţa funcţiei de deglutiţie nu apae în general la edentaţia intercalată redusă deoarece există suficiente unităţi dento-dentare care, prin contactul lor, asigură o stabilitate a mandibulei prin calajul ocluzal. Edentaţia frontală prin dispariţia barierei formate de dinţii respectivi, eliberează limba care în timpul deglutiţiei este împinsă către spaţiul edentat amintind de o deglutiţie infantilă. Edentaţia parţială întinsă fie ea intercalată sau terminală provoacă o pronunţată instabilitate mandibulară împiedicînd actul deglutiţiei şi determinînd eforturi suplimentare în realizarea acestui act. Datorită presiunilor pe care limba le efectuează în deglutiţie ea va fi presată şi asupra arcadei dento-alveolare restante şi a breşelor. La nivelul breşei edentate limba va pătrunde în urma relaxării ocupînd spaţiul respectiv. Vidul din timpul deglutiţiei determină pe de altă parte prolabarea mucoasei jugale în breşa edentată, prolabare care se poate datora şi apariţiei unor ticuri de succiune la acest nivel.

Tulburările psihice. Apar foarte frecvent la bolnavi cu arcade dentare mutilate în urma edentaţiei. Ele se manifestă după pierderea echilibrului interior, a stării de nelinişte sau stări de nevroză. Tulburările psihice apar în urma modificării schemei corporale datorită proiecţiei la nivelul propriei conştiinţe a morfologiei propriului organism, fapt ce determină în decursul desvoltării somatice şi psihice un grad de confort al individului în raport cu integritatea propriului organism. In urma extracţiilor dentare imaginea proiectată nu mai corespunde cu realitatea creind stări conflictuale ce duc la dezechilibre, uneori psihoze. Tulburările psihice pot avea un caracter grav mai ales cînd edentaţia survine în zona anterioară. Acest tip de edentaţie poate fi asimilat unui veritabil sindrom de castraţie. In general, starea de edentaţie este înregistrată de către bolnav ca un sindrom de amputare. Extracţia dentară ducînd la deteriorarea fizică a sistemului stomatognat determină bolnavul să se suspecteze şi de alte deteriorări în alte sfere.

Tulburări de automenţinere. Arcadele dentare au un rol deosebit de important din punct de vedere biologic şi mecanic în menţinerea homeostaziei sistemului stomatognat. Tulburările care apar consecutiv edentaţiei parţiale determină sistemul stomatognat să efectueze eforturi adaptative pentru echilibrarea funcţională. Dar, aceste eforturi nu pot să ducă decît la o compensare parţială, fără o revenire la normal nici după protezare.

2. Simptome obiective.

Din punct de vedere clinic obiectiv, edentaţia parţială se caracterizează prin semne faciale şi modificări intraorale.

a. **Semnele faciale** pot fi mai mult sau mai puţin marcate în raport de întinderea şi localizarea edentaţiei. Aspectul facial rămîne practic nemodificat în edentaţia parţială intercalată redusă localizată în zona laterală. Edentaţia grupului frontal maxilar determină înfundarea buzei superioare cu inversarea treptei labiale şi modificarea profilului. Accentuarea treptei labiale poate apărea în edentaţia grupului incisiv mandibular, înfundarea ambelor zone labiale apare în edentaţiile paramediene, mai ales la nivelul comisurilor. Infundarea obrajilor simetric sau asimetric se produce în edentaţiile cl.I sau cl.II Kennedy. Cu cît edentaţia este mai întinsă cu atît tulburările arhitecturii faciale sînt mai complexe apropiindu-se de cele ale edentatului total. In edentaţiile parţiale cl.I a II-a sau a III-a Kennedy cu mai multe breşe, cu migrări dentare, interesînd ambele arcade, cu pierderea contactelor dento-dentare interarcadice (absenţa stopurilor ocluzale) apare prăbuşirea ocluziei şi micşorarea dimensiunii verticale a etajului inferior. Un aspect particular al modificării arhitecturii faciale îl reprezintă modificarea relaţiilor mandibulo-craniene cu afectarea profilului facial, al simetrii faciale şi a proporţiilor feţei. Se modifică şi indicele facial ce este exprimat de raportul diametru vertical al feţei supra diamatrul orizontal al feţei îmulţit cu o sută şi care trebuie să fie egal raportului distanţă gnation-ofrion supra distanţă zigion-zigion îmulţit cu o sută. La acestea se adaugă tulburări articulare şi musculare, al dinamicii mandibulare ca în sindromul dishomeostazic al sistemului stomatognat.

b. Modificări intraorale. Principala modificare obiectivă o reprezintă discontinuitatea arcadei dentare şi apariţia spaţiului protetic potenţial.

Spaţiul protetic potenţial apărut la nivelul arcadei dentare consecutiv extracţiei este limitat mezial şi distal de feţele proximale ale dinţilor restanţi, ocluzal de planul de ocluzie sau suprafaţa ocluzală a arcadei antagoniste, şi muchia crestei alveolare edentate. Inălţimea lui poate fi normală sau micşorată atunci cînd dinţii limitrofi sînt abrazaţi sau intruzaţi. Dimensiunea verticală a spaţiului protetic potenţial poate fi modificată şi prin extruzia arcadei antagoniste spre spaţiul protetic potenţial sau invers prin infraalveolodonţie a arcadei antagoniste.

In sens mezio-distal spaţiul protetic potenţial poate fi delimitat numai mezial de dinţi (cl.I şi cl.II-a Kennedy), mezial şi distal (cl.III-a Kennedy) sau numai distal (cl.IV-a Kennedy). Amplitudinea poate fi modificată prin migrarea dinţilor limitrofi spre spaţiul edentat (micşorînd amplitudinea) sau spre dinţii vecini (mărind amplitudinea). Lăţimea spaţiului edentat se apreciază în urma trasării limitelor vestibulare şi orale. Acestea se obţin prin trasarea a două planuri tangente imaginare la feţele vestibulare şi orale ale dinţilor limitrofi edentaţiei. Limita gingivală a spaţiului protetic potenţial este reprezentată de creasta osoasă edentată acoperită de mucoasă.

Creasta edentată reprezintă osul alveolar restant în urma extracţiilor dinţilor afectaţi zonei respective. Se caracterizează prin: amplitudine, profil, înălţime, formă pe secţiune, muchie, versanţi, bază. Amplitudinea crestei edentate este aceeaşi cu amplitudinea spaţiului protetic potenţial fiind mai mare sau mai mică în raport de migrarea dinţilor limitrofi, sau de dimensiuni normale atunci cînd migrările nu s-au produs. Profilul crestei edentate poate fi regulat sau neregulat în acest ultim caz incomodînd protezarea. Inălţimea crestei în mod obişnuit este de 4-6 mm şi se măsoară prin distanţa de la linia de reflexie a mucoasei mobile pînă la muchia crestei. Crestele înalte depăşesc 4-6 mm iar cele rezorbite se situează sub dimensiunea amintită. Forma pe secţiune a crestei este de aspect triunghiular cu baza spre osul maxilar/mandibular. In raport de aspectul versanţilor şi grosimea muchiei creasta poate avea şi alte forme pe secţiune. Muchia crestei poate fi ascuţită, rotunjită, convexă, concavă, ascendentă sau descendentă. Se pot întîlni creste exostotice mai ales la maxilar în dreptul sinusurilor, datorită presiunii exercitate de aerul din cavităţile sinusale la nivelul tuberozităţilor (poate împiedeca protezarea) - tuberozităţi plonjante - sau în cazul cînd anterior s-au înregistrat traume ocluzale care au produs apoziţia de os pe versantele vestibulare. Patologia anterioară extracţiei (parodontopatii, traumatisme, tumori, osteite), extracţiile intempestive, excesul de regularizare a septurilor osoase în extracţiile alveolo-plastice hipo sau hiper solicitarea osului restant, metabolismul osos deficitar induc sindromul de resorbţie şi atrofie alveolară caracterizat prin creste resorbite uneori absente cu desăvîrşire.

Mucoasa ce acoperă creasta edentată poate avea un aspect normal sau prezenta modificări. In funcţie de cantitatea de ţesut submucos se modifică şi rezilienţa mucoasei care în mod normal prezintă un indice clinico-biologic 0 pe linia mediană a bolţii palatine, 1 pe muchia crestei şi pe versanţii orali şi vestibulari în 2/3 dinspre muchie, în 1/3 bazală a crestei fiind indice 2. Zona rugilor palatine sau zona de frecare prezintă un indice 3, modificarea rezilienţei la nivelul zonelor glandulare ale lui Schröder (zona de alunecare) caracterizînd gradul 4. Din punct de vedere obiectiv starea de sănătate a mucoasei ce acoperă crestele edentate se poate aprecia prin indicii clinico-biologici respectivi: 0 fibromucoasă sănătoasă, dar consecutiv unor procese inflamatorii sau proliferări epiteliale anormale, indicele 1 ne arată o ușoară stare de inflamație, 2 îngroșare, edem, început de mobilitate orizontală a fibromucoasei, 3 acordîndu-se unei mucoase papilomatoase intens congestionate.

Dinții limitrofi rareori își pot conserva o morfologie primară. Leziuni odontale coronare afectează integritatea coronară în foarte multe situații clinice și care se complică prin fracturarea pereților cavității carioase din cauza ocluziei traumatice. Suprasolicitarea în masticație, act funcțional executat în condiții improprii datorită edentației determină fenomene de uzură - atriție sau abraziune. Abrazia punctului de contact are consecințe asupra formei clinice a coroanei odontale aplatizîndu-i fețele aproximale și totodată modificînd conținutul spațiului papilar interdentar. Punctul de contact produce modificări și prin dispariția lui cum este în cazul edentației parțiale și atunci dinții suferă procese de migrare. Migrarea corporeală se produce prin mobilizarea în întregime a dintelui în direcția breșei, pe cînd migrarea prin basculare constituie o înclinare a lor spre mezial sau distal după cum sînt plasați față de spațiul edentat pe care au tendința de al închide. Tot în intenția de a ocupa acest spațiu dinții antagoniști migrează prin extruzie sau egresiune.

Toate aceste modificări de morfologie coronară și a implantării dinților antrenează o simptomatologie deosebită la nivelul sistemului stomatognat. Apar modificări ale ocluziei statice, contactele dento-dentare fiind mai puține și între alte suprafețe decît cele normale și a ocluziei dinamice prin interferențe ce tulbură mișcările mandibulei în contact dentar. Cu cît breșele edentate vor fi mai mari interesînd în deosebi zona molar-premolară uni sau bilateral cu atît mai mult va fi modificată poziția mandibulei față de baza craniului. Ca un efect al modificărilor morfologiei coronare și a ocluziei traumatice se instalează suferința parodontală caracterizată printr-o simptomatologie variată și care prin efect rebund agravează starea ce a declanșat-o.

Modificarea direcției de implantare a dinților si a morfologiei coronare conduc la traumatizarea parodonțiului prin buraj alimentar. Acestui traumatism al parodonțiului de acoperire i se adaugă cel al parodonțiului de susținere prin modificarea modului de transmitere normală a forțelor funcționale. Alături de retracția gingivală se instalează fenomene de inflamație, apariția de pungi gingivale și secreții patologice.

E. EVOLUTIA EDENTATIEI PARTIALE

Edentaţia parţială fie ea redusă sau întinsă poate evolua în două sensuri: spre compensare şi restabilirea homeostaziei sistemului stomatognat sau spre instalarea imediată sau mai tardivă a dishomeostaziei.

Se realizează prin modificarea mai mult sau mai puţin lentă a tuturor componentelor cîmpului protetic şi a altor elemente aflate la distanţă de acesta (A.T.M., muşchi). La nivelul dinţilor se instalează fenomene de uzură mecanică lentă prin suprasolicitare. Prin aceleaşi fenomene se poate observa în multe cazuri o îngroşare a stratului de cement depus pe rădăcinile dinţilor suprasolicitaţi în scopul suplinirii sarcinii dinţilor absenţi. Fibrele desmodontale cresc ca număr asigurînd dintelui o mai bună implantare, lamina dura a dinţilor restanţi şi din vecinătate se îngroaşă.

Manşonul epitelial al gingiei marginale se îngroaşă, devine mai ferm. La nivelul crestei edentate stadiul compensator se traduce printr-o trabeculare osoasă organizată în sensul forţelor de solicitare (de regulă paralele cu muchia crestei mergînd spre dinţii limitrofi). Atrofia şi resorbţia osului alveolar este mult mai lentă decît în edentaţia totală datorită participării osului la anihilarea forţelor de solicitare ocluzală. Protezarea conjunctă sau adjunctă în această fază are un prognostic bun atît timp cît nu creează dezechilibre suplimentare prin solicitare nejudicios distribuită.

In cazul unor edentaţii mai întinse la bolnavi cu o stare generală tarată şi un metabolism local deficitar precum şi în cazul unor protezări nereuşite evoluţia spre decompensare este ireversibilă. In cazul acesta decompensarea se manifestă în primul rînd la nivelul ţesuturilor de susţinere unde apar mărirea mobilităţii, congestia manşonului epitelial, lărgirea spaţiului periodontal, dispariţia laminei dura, dezorientarea trabeculaţiei osoase. Aceste fenomene sînt favorizate şi de edentaţia în sine care desfiinţează punctul de contact expunînd în felul acesta papila interdentară traumei alimentare directe. In urma extracţiei dentare pe lîngă distrugerea fibrelor desmodontale ale dintelui extras are loc şi o atrofie a papilei interdentare şi prin aceasta a manşonului epitelial al dinţilor vecini în zona dinspre edentaţie. Atrofie respectivă nu priveşte numai gingia liberă în sine, ci şi fibrele desmodontale de la suprafaţa spaţiului desmodontal şi mai ales fibrele transseptale.

In absenţa unor stimuli corespunzători osul alveolar suferă un fenomen de atrofie şi resorbţie lentă ce poate fi explicat prin lipsa de solicitare sau uneori prin solicitări exagerate, alteori prin fenomene metabolice generale cu răsunet local. Mucoasa acoperitoare se atrofiază şi ea odată cu osul subiacent sau cu rate neconcordante cu acesta determinînd grade de rezilienţă diferite. Tesuturile periferice se modifică şi ele odată cu resorbţia şi atrofia componentei osoase a cîmpului protetic, zona ghirlandată coborînd spre muchia crestei şi accentuînd aspectul devastator al resorbţiei şi atrofiei.

Atunci cînd dezechilibrul local este mai amplu efectele sale depăşesc sfera strict locală şi se manifestă ca o dishomeostazie a întregului sistem mergînd în mod lent şi sigur spre realizarea de adevărate complicaţii ale edentaţiei parţiale.

F. COMPLICATIILE EDENTATIEI PARTIALE

Complicaţiile edentaţiei parţiale se datorează modificărilor ce apar la nivel local, loco-regional sau general.

1. Complicaţii locale.

Abraziunea dinţilor restanţi apare în urma intensificării efortului pentru supleerea insuficienţei funcţionale consecutive edentaţiei. Rare ori putem întîlni un indice de abrazie 0, frecvent abrazia poate interesa numai smalţul dentar şi şterge relieful cuspidian (gradul 1) avansînd în profunzime cum se întîmplă în abrazia de gradul 2 cînd se evidenţiază insule de dentină. Deschiderea camerei pulpare şi diminuarea înălţimii coroanei dintelui se încadrează în indicele clinico-biologic de abrazie de gradul 3.

Suprasolicitarea odonto-parodontală conduce la parodontopatia de solicitare. Apare în urma dizarmoniilor ocluzo-parodontale şi se datorează epuizării fazei de echilibru parodontal. Fenomenele parodontale ce complică edentaţia parţială au intensitate variată modificînd indicii clinico-biologici normali. Astfel în aprecierea stării de sănătate a parodonţiului marginal ce are un indice 0 în cazul unui inel pericervical sănătos, Ramfjord acordă gradul 1 în cazul papilei interdentare inflamate, gradul 2 inelului periodontal inflamat pe toată circumferinţa şi gradul 3 cînd alături de inflamaţie apar pungi cu secreţie. Fie că sînt adevărate sau false pungile parodontale se încadrează într-un barem de indici clinico-biologici decelabili prin parodontometrie. Un şanţ parodontal normal îl caracterizăm printr-un indice 0, pentru ca apoi pentru fiecare creştere a profunzimii cu 2 mm să se adauge un grad de agravare: indicele 1 exprimă existenţa unei pungi de 2-4 mm profunzime; indicele 2 pe acela de 4-6 mm; pentru ca orice pungă parodontală peste 6 mm să primească un indice 3.

Alt simptom ce constituie o complicație a edentației parțiale este mobilitatea anormală a dintelui. La un indice clinic 0 dintele posedă mobilitatea fiziologică. Dacă este depășită această limită fiziologică prin mobilitate în sens vestibulo-oral atunci indicele este de gradul 1. La gradul 2 se asociază și o mobilitate în sens mezio-distal. Indicele de gradul 3 ne arată o mobilitate în sens vestibulo-oral, mezio-distal, și ocluzo-radicular.

Toate aceste modificări se datorează traumatizării directe prin suprasolicitare ocluzală și epuizare mecanică a parodonțiului de susținere a dintelui, sau prin expunerea papilei interdentare la burajul alimentar direct, în urma pierderii punctului de contact și a morfologiei normale coronare.

Modificările morfologiei arcadei dentare prin apariția migrărilor dentare au aspect uneori atît de grav încît dinții migrați nu mai pot fi utilizați. Migrările dentare se pot face prin basculare cu schimbarea axului dentar, sau corporeal paralel cu axul inițial al dintelui. Migrările axiale cu păstrarea axului dentar pot fi însoțite de migrarea concomitentă a osului alveolar (egresie) sau fără acesta (extruzie). La dinții din zona anterioară migrarea se mai poate face prin "desfacere în evantai" și care are ca mecanism pierderea contactelor ocluzale.

Modificările de morfologie a arcadelor prin migrare,extruzie etc., precum și edentația în sine induc complicații ocluzale ale edentației parțiale. Prin complicațiile consecutive întreruperii ariilor ocluzale cu pierderea punctelor de contact se poate ajunge la destabilizarea completă a relațiilor cranio-mandibulare. Astfel în cazul desființării sprijinului ocluzal se instalează ocluzia prăbușită caracterizată printr-o subdimensionare a etajului inferior al feței și un overbite pronunțat.

Modificările la modul cel mai grav al elementelor odonto-parodontale restante a relațiilor ocluzale și a pozițiilor cranio-mandibulare au un răsunet deosebit asupra întregului sistem stomatognat și la distanță.

2. Complicații loco-regionale.

Complicațiile loco-regionale apar prin instalarea unei malpoziții mandibulo-craniene consecutivă edentației parțiale, malpoziție ce va duce la tulburarea relațiilor normale de postură, centrice și de ocluzie. Alterarea gravă a acestor parametrii va determina dishomeostazia gravă cu apariția sindromului disfuncțional al sistemului stomatognat. Sindromul disfuncţional caracterizat prin grad de tulburări afectează articulaţia temporo-mandibulară (durere, degenerescenţa elementelor, blocaje articulare, subluxaţii), muşchii manducatori (spasm, hipertrofii, hiper sau hipotonii, durere, etc.), dinamica mandibulară (malocluzie) şi apariţia parafuncţiilor (bruxismul).

3. Complicaţii generale.

Complicaţiile generale se manifestă în sfera psihică şi la nivel digestiv.

Complicaţiile psihice pot fi sub formă de nevroze, psihoze, tulburări de comportament în urma introvertirii bolnavului. Avînd în vedere apariţia acestor complicaţii de ordin psihic, medicul stomatolog trebuie să considere edentaţia ca o boală.

Complicaţiile digestive se datoresc tulburărilor digestive subdiafragmatice ce pot apărea în raport de gradul de decompensare a funcţiei masticatorii. Aceste tulburări digestive pot îmbrăca forme clinice variate: gastrite, ulcer gastro-duodenal, tulburări de peristaltism intestinal,modificarea secreţiei pancreatice şi biliare, inflamaţii sub formă de enterocolite, colite, pînă la apariţia cancerului digestiv datorat traumatismelor directe de către fragmentele alimentare dure. Consecutiv acestora apar insuficienţe de absorbţie al principiilor alimentare conducînd la tulburări metabolice.

G. FORMELE CLINICE ALE EDENTAŢIEI PARŢIALE

Edentaţia parţială poate fi definită ca absenţă a unui dinte pînă la 15 dinţi de pe arcada dento-alveolară. Absenţa dinţilor în diverse forme de edentaţie creează o multitudine de forme clinice ce pot fi de la 65.000 pînă la 200.000. Pentru clasificare s-au utilizat o multitudine de criterii.

Friedman utilizează criteriul funcţional (funcţia pe care o îndeplineşte în actul masticator segmentul edentat) şi descrie trei clase:

Clasa I-a, edentaţiile care afectează incizia - zona anterioară a arcadei;

Clasa a II-a, edentaţiile care afectează triturarea - varianta A (breşa din zona laterală este delimitată de dinţi restanţi mezial şi distal) şi B (breşa este delimitată numai mezial de dinţi);

Clasa a III-a, edentaţiile care afectează incizia şi triturarea.

Osborne foloseşte o clasificare terapeutică :

Clasa I-a, edentaţiile ce se tratează cu aparate cu sprijin dento-parodontal;

Clasa a II-a, edentaţii ce se tratează cu aparate cu sprijin muco-osos;

Clasa a III-a, edentaţii ce se tratează cu aparte cu sprijin mixt.

Cummer foloseşte drept criteriu de clasificarea plasarea liniei care uneşte croşetele şi în jurul căreia apare mişcarea de basculare a protezei – fulcrum line. Autorul clasifică edentaţiile funcţie de raportul acestei linii cu planul mezio-sagital al arcadei.

Clasa I-a, linia croşetelor întretaie în diagonală planul medio-sagital;

Clasa a II-a, linia croşetelor este transversală, perpendiculară pe planul medio-sagital;

Clasa a III-a, linia croşetelor este plasată lateral de planul medio-sagital;

Clasa a IV-a, unind toate croşetele se obţine un poligon la care două din lateralele sale traversează planul medio-sagital.

Kennedy clasifică formele clinice de edentaţie parţială după criteriul topografic:

Clasa I-a, cuprinde edentaţiile bilaterale la care breşele edentate sînt limitate numai mezial de dinţi;

Clasa a II-a, cuprinde edentaţiile unilaterale la care breşa edentată este limitată numai mezial de dinţi;

Clasa a III-a, cuprinde edentaţiile situate în zonele laterale ale arcadei, breşa edentată fiind limitată mezial şi distal de dinţi;

Clasa a IV-a, cuprinde edentaţiile din zona frontală a arcadei, breşa edentată fiind limitată distal de dinţi.

Existenţa unor breşe suplimentare a complicat clasificarea lui Kennedy, acesta adăugînd modificările claselor de edentaţie. Pentru stabilirea clasei de edentaţie se va lua în consideraţie breşa cea mai distală celelalte breşe edentate fiind considerate modificări ale clasei respective. Avînd în vedere această regulă este evident că edentaţia de cl. IV-a nu are modificări.

Applegate completează această clasificare cu încă două clase în care include edentaţiile subtotale: clasa a V-a în care unităţile odonto-parodontale restante sînt plasate în zona laterală şi clasa a VI-a în care dinţii restanţi sînt situaţi în zona frontală (Lejoyeux).

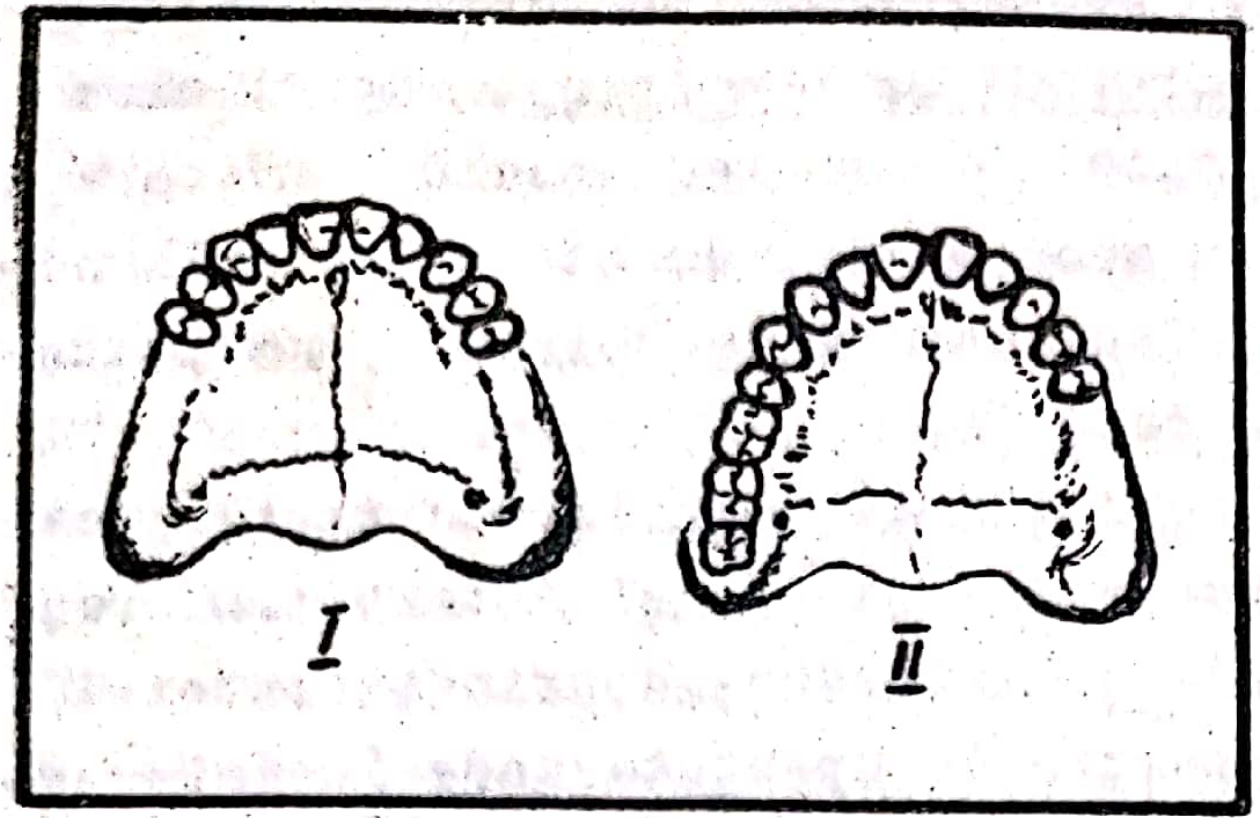

Fig.nr.83

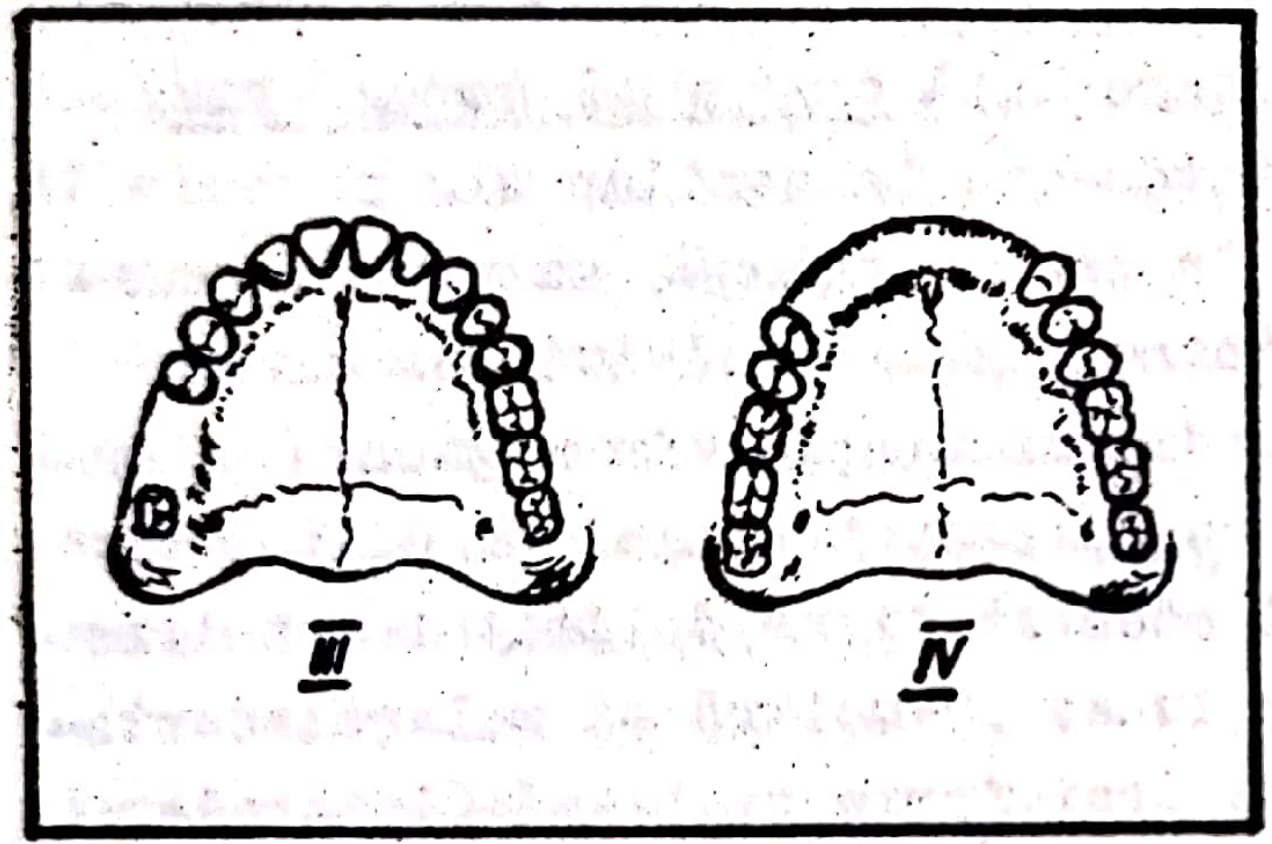

Fig.nr.84

Aceste clasificări nu aduc lămuriri decît despre topografia edentaţiei dar nu şi despre starea clinică a dintelui şi a parodonţiului sau a suportului muco-osos. Avînd în vedere acest lucru este util de adăugat la clasificarea Kennedy-Applegate (fig.nr.83,84,85) subclasele Lejoyeux ce aduc date suplimentare privind calitatea suportului dento-parodontal şi muco-osos. Subclasele Lejoyeux sînt în număr de patru denumite de la A la D, fiecare subclasă caracterizînd simultan unităţile odonto-parodontale şi suprafaţa de sprijin muco-periostică. Subclasa A Lejoyeux se acordă atunci cînd atît suportul dento-parodontal cît şi cel muco-osos sînt sănătoase. In cazul subclasei B, suportul dento-parodontal este sănătos iar cel muco-osos afectat, pe cînd în subclasa C sînt cuprinse cazurile în care suportul muco-osos este sănătos şi cel dento-parodontal bolnav. Cazurile în care atît suportul dento-parodontal cît şi suportul muco-osos sînt afectate le încadrăm în subclasa D.

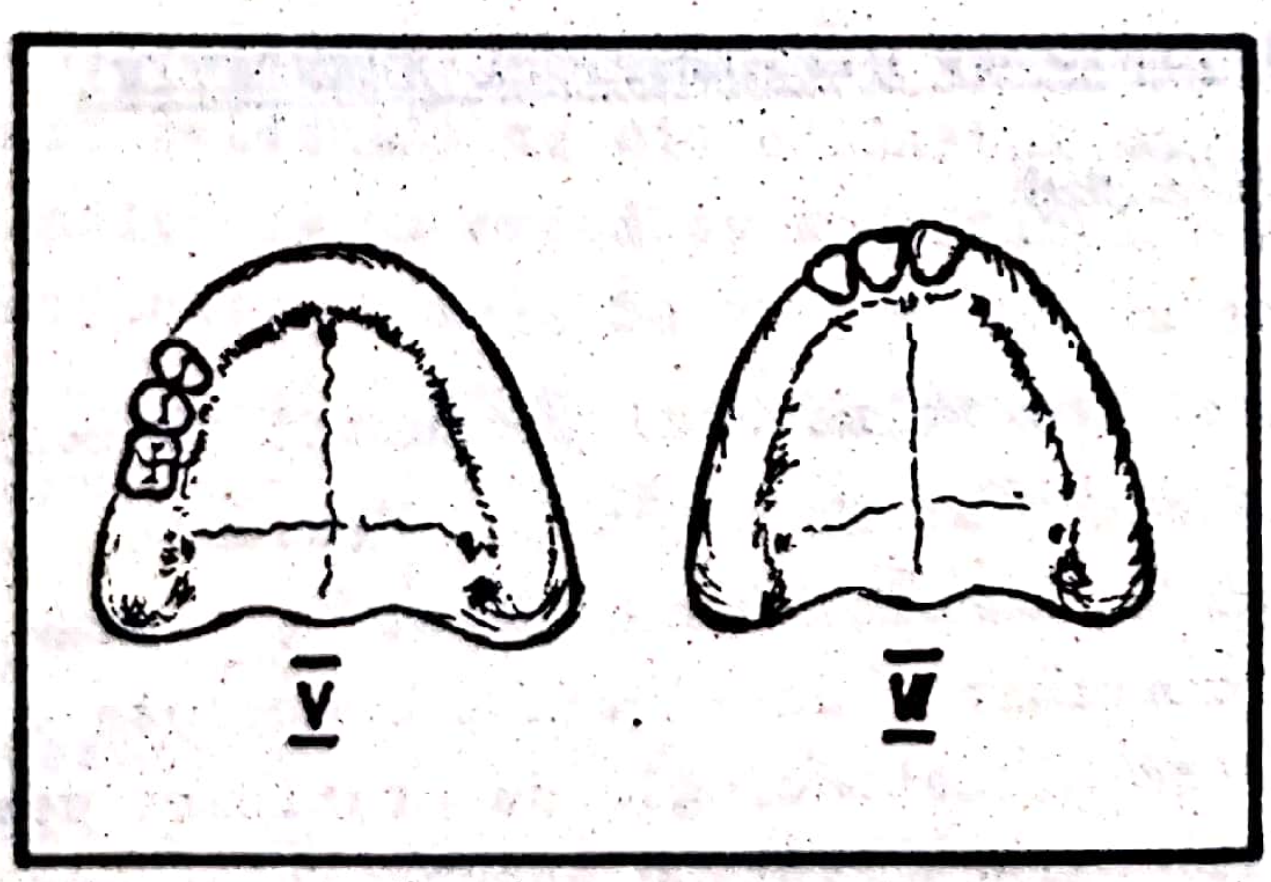

Fig.nr.85

Aşa cum am arătat în capitolul generalităţi noi considerăm absenţa molarului de minte stare de edentaţie datorită patologiei declanşate prin lipsa lui unitară sau în contextul asocierii cu alte unităţi dento-parodontale. De asemeni considerăm ca o leziune anatomo-clinică constituită, absenta oricărui dinte chiar dacă breşa restantă a fost închisă prin migrarea corporeală a dinţilor vecini sau tratată protetic.

Clasificarea lui Dubecq şi Delmas-Marsalet (este bazată pe raportul dintre piesa protetică şi organul de susţinere, raport care trebuie să tindă spre un echilibru total, ce se realizează cînd centrul de greutate al protezei cade în zona maximă de stabilitate la nivelul bolţii palatine, situată pe rafeul median la unirea a 2/5 posterioare cu 3/5 anterioare. Astfel se descrie:

cl.I-a, proteze simetric echilibrate, echilibrul total realizîndu-se numai pentru proteza situată distal liniei interpremolare;

cl.II-a, proteze nesimetric echilibrate, cuprinde protezele regiunii incisivo-canine, al căror centru de greutate cade în faţa zonei de stabilitate maximă;

cl.III-a, proteze parţial echilibrate, cuprinzînd proteze care comportă concomitent elemente din regiunea anterioară şi din regiunea posterioară.

E.Costa propune o clasificare după criteriul topografic. Enunţarea formei clinice începe întotdeauna la maxilar din partea dreaptă şi se termină la mandibulă în partea stîngă, existînd: edentaţie frontală, prin lipsa unora dintre dinţii incisivi sau canini; edentaţie laterală, prin lipsa unora dintre dinţii din regiunea premolară şi molară, spaţiul edentat fiind delimitat mezial şi distal de dinţi; edentaţie terminală, spaţiul edentat fiind delimitat numai mezial de dinţi lipsind dinţii din regiunea premolară şi molară;edentaţie mixtă cînd pe arcadă există cele trei forme de breşă:(laterale, frontale şi terminale). Există şapte posibilităţi de edentaţie dintre care patru se formează la grupul dentar lateral şi trei la grupul dentar frontal.

H. EXAMENUL CLINIC, PARACLINIC SI DIAGNOSTICUL EDENTATIEI PARTIALE

1. EXAMENUL CLINIC.

Problemele examenului clinic al bolnavului prezentat în serviciul de gnatoprotetică a mai fost discutat în capitolul "Examenul clinic în sindromul disfuncţional al sistemului stomatognat" şi "Examenul clinic în leziunile odontale coronare". Considerînd cunoscute o parte din etapele examenului clinic ca şi metodologia de examinare vom prezenta doar anumite particularităţi caracteristice edentaţiei parţiale.

Examenul clinic al edentatului parţial se realizează în aceiaşi manieră ca la leziunile odontale coronare prin inspecţie, palpare (digitală, cu sonda, cu fuloarul), auscultaţie, percuţie. După stabilirea identităţii pacientului se vor preciza motivele prezentării. Acestea sînt diverse în funcţie de întinderea şi topografia edentaţiei, de complicaţiile survenite şi constau în principal din tulburări funcţionale, masticatorii, fizionomice, fonetice, tulburări articulare, musculare, dento-parodontale, mucosale, etc. Bolnavul se poate prezenta de asemeni pentru reoptimizarea unor aparate gnatoprotetice instabile sau pentru eventuale accidente şi complicaţii protetice. Se va acorda totdeauna importanţa cuvenită cauzei principale ce a determinat prezentarea pacientului la medic.

In cadrul istoricului vom urmări cu atenţie expunerea evoluţiei edentaţiei, notînd cronologia şi etiologia pierderii dinţilor, data ultimelor extracţii, evoluţia edentaţiei, tratamentele efectuate (conjuncte, adjuncte) şi materialul din care au fost realizate, atitudinea bolnavului faţă de ele, eventualele complicaţii survenite ca şi alergiile la materialele stomatologice. Ne vom informa de asemeni asupra relaţiilor bolnavului cu echipele stomatologice anterioare,pînă la prezentarea în cabinetul nostru.

Antecedentele generale ne vor informa asupra afecţiunilor generale ce influenţează structura ţesuturilor orale şi deci maniera de rezolvare terapeutică.

Avînd în vedere relaţia condiţiilor de viaţă şi de muncă cu edentaţia parţială ne vom informa asupra alimentaţiei bolnavului (raţională sau abuzivă), consistenţa (alimente dure sau moi), ritmul masticator (alert, mediu, lent), ritmicitatea meselor (păstrată,dezordonată), predominenţa mişcărilor masticatorii (verticale,orizontale, intermediare), tabagismul, consumul de alcool. Se vor stabili de asemeni relaţiile cu microclimatul social şi familial (normale,stresante) condiţiile de muncă cu specificul lor (poziţii vicioase, ticuri profesionale, noxe). Se va preciza de asemeni comportamentul psihic al bolnavului (reţinut, echilibrat, revendicativ) de care va depinde în parte reuşita tratamentului gnatoprotetic.

Examenul local facial este efectuat prin inspecţia din faţă şi profil, prin palpare superficială şi profundă, auscultaţie în aceiaşi manieră ca şi la leziunile odontale coronare. In edentaţiile întinse se observă la inspecţie asimetrii faciale, modificări antropologice cu modificarea indicilor faciali datorată micşorării etajului inferior, înfundarea obrajilor simetrică sau asimetrică, accentuarea şanţurilor faciale.

Examenul local intraoral se va efectua cu deosebită atenţie, în condiții de iluminare perfectă. Prin examinarea orificiului bucal obținem date asupra texturii labiale (normală, diminuată, în exces), fantei labiale (închisă, întredeschisă, deschisă), a raportului bilabial, simetriei arcului Cupidon. Asimetria arcului Cupidon și a buzei poate apare în edentații frontale paramediane. In edentațiile frontale cînd lipsesc mai mulți dinți succesivi se poate observa la inspecția o înfundare a buzei cu micșorarea roșului buzei. Examinarea dinamică a orificiului bucal poate evidenția uneori o aplitudine mărită a deschiderii datorită laxității capsulo-ligamentare în articulația temporo-mandibulară sau datorită unei hipotonii musculare. Simetria deschiderii orificiului bucal poate fi afectată prin devierea mentonului în afecțiuni ce interesează articulația temporo-mandibulară, în edentații parțiale cu persistența a 1-2 dinți pe o singură parte, în paralizii și pareze faciale. Se va aprecia de asemeni amplitudinea spațiului interlabial și a distanței intercomisurale în timpul vorbirii, surîsului, rîsului.

Se va efectua o examinare de ansamblu a mucoasei labio-jugale apreciindu-se integritatea, colorația, prezența amprentei dinților și a interliniului articular, prolabarea mucoasei spre spațiul edentat ca urmare a ticurilor de succiune, aspectul orificiului canalului Stenon și permeabilitatea sa. In funcție de întinderea și poziția breșelor edentate se va examina vestibulul bucal consemnîndu-se aspectele patologice, inserția frenurilor și plicilor alveolo-jugale în raport cu festonul gingival (în edentația parțială redusă) sau se va aprecia fiecare zonă funcțională periferică urmărindu-se amplitudinea, înălțimea, lățimea, linia ghirlandată în cazul edentațiilor parțiale întinse.

Examenul arcadei dento-alveolare și examenul unităților odonto-parodontale se va efectua în aceiași manieră și cu aceiași metodologie (inspecție, palpare, percuție, teste de vitalitate) ca la leziunile odontale coronare, cu deosebirea că se examinează în plus spațiul protetic potențial.

Pentru a exprima precis și sistematizat starea de sănătate a țesuturilor orale se vor utiliza indicii clinico-biologici amintiți la capitolul "Simptome obiective". Se va examina fiecare dinte (de la 1-8 la 28) din punct de vedere al morfologiei coronare, al poziției pe arcadă, al implantării, al tratamentelor odontale, etc. In cazul cînd există abraziune se va preciza gradul de abraziune și orientarea fațetelor de abraziune specificîndu-se dacă este localizată la nivelul unui dinte, unui grup de dinţi sau la intreaga arcadă. Se vor examina şi aprecia cu atenţie modificările parodontale (inflamaţie, sîngerare, retracţie, pungi, mobilitate) utilizînd indicii amintiţi. Inainte de a trece la examinarea dintelui următor se va examina cu atenţie punctul de contact cu dinţii vecini. Cînd acesta este prezent se precizează dacă este punctiform sau în suprafaţă. Cînd punctul de contact este absent (prin leziune odontală, treme, diasteme, edentaţie) arcada este considerată întreruptă din punct de vedere mecanic. Cînd amplitudinea acestui spaţiu este redusă (1-3 mm) se va examina cu atenţie calitatea papilei interdentare care adeseori este modificată prin traumatizare repetată. Cînd punctul de contact lipseşte prin edentaţie, la nivelul dintelui absent se va descrie spaţiul protetic potenţial. Se va face o descriere succesivă a unităţilor odonto-parodontale şi a spaţiului protetic potenţial începînd din zona laterală dreaptă şi terminînd în zona laterală stîngă.

La spaţiul protetic potenţial se vor preciza limitele,amplitudinea, lăţimea, înălţimea. Cu deosebită atenţie va fi examinată limita inferioară a spaţiului protetic potenţial reprezentată de creasta edentată, precizîndu-se înălţimea acesteia, lăţimea, profilul, forma pe secţiune, direcţia, retentivitatea versanţilor vestibulari şi orali. Examinarea se va efectua prin inspecţie şi palpare digitală şi cu fuloarul. De un real folos în aprecierea clinică a crestelor edentate la edentatul parţial este clasificarea lui Atwood:

clasa I-a, arcadă integră cu dinţi normal implantaţi;
clasa II-a, arcadă cu dinte expulzat din alveolă (extracţie recentă);
clasa III-a, creastă inaltă rotunjită;
clasa IV-a, creastă inaltă ascuţită;
clasa V-a, creastă rezorbită;
clasa VI-a, creastă concavă.

Se examinează deasemeni aspectul, integritatea, sensibilitatea la palpare a mucoasei care acoperă creasta edentată (versanţii şi muchia), rezilienţa, etc. Pentru apreciere se vor folosi indicii de mucoasă Lejoyeux, indicii de rezilienţă amintiţi în capitolul anterior. Cînd edentaţia este terminală se vor examina tuberozităţile maxilare apreciindu-se mărimea, retentivitatea, mucoasa acoperitoare. La mandibulă se vor examina cu atenţie tuberculii piriformi care împreună cu tuberozităţile maxilare constituie zone biostatice ce îşi conservă în general volumul şi forma, avînd rol în menţinerea şi stabilizarea aparatelor gnatoprotetice.

Cînd există aparate gnatoprotetice conjuncte, acestea vor fi apreciate atît la nivelul elementelor de agregare (modelaj, adaptare cervicală, adaptare ocluzală) cît şi corpul de punte (modelaj, raport cu creasta). Aparatele gnatoprotetice mobilizabile vor fi apreciate din punct de vedere al materialului din care sînt realizate, concepţiei, corectitudinii execuţiei tehnice, stabilităţii statice şi dinamice, rapoartelor cu dinţii restanţi şi cu arcada antagonistă.

La examinarea zonelor periferice linguale mandibulare se va insista asupra zonei linguale centrale apreciindu-se corect înălţimea şi înclinarea versantului lingual (cu rol important în alegerea conectorului principal).

Examenul ocluziei va cuprinde în primul rînd aprecierea parametrilor morfologiei ocluzale (ariile ocluzale, curbele de ocluzie sagitale şi transversale, cuspizii de sprijin şi ghidaj, înălţimea cuspizilor, înclinarea pantelor cuspidiene, planul de ocluzie, curbura frontală, congruenţa grupului frontal mandibular, panta retro-incisivă), rapoartele ocluzale statice şi dinamice.

Rapoartele ocluzale statice şi dinamice se vor aprecia în cele trei planuri (sagital, transversal, vertical) după cheia lui Angle. Se examinează apoi rapoartele ocluzale dinamice pornind de la intercuspidarea maximă şi relaţia centrică, două secvenţe statice ale dinamicii mandibulare. Se va urmări cu atenţie traiectoria de închidere şi contactele dento-dentare din intercuspidare maximă (evidenţiate cu hîrtie de articulare, ceară, etc.) dacă sînt parţiale sau totale, punctiforme sau în suprafaţă, armonios sau nearmonios repartizate, apreciind fiecare cuspid cu cine contactează (cu vîrful cuspidului antagonist, cu foseta, cu creasta marginală) şi prezenţa eventualelor contacte premature. La examinarea relaţiei centrice se va aprecia traiectoria de închidere în relaţie centrică şi contactele dento-dentare. Se va aprecia corelaţia dintre intercuspidare maximă şi relaţie centrică dacă e stabilă (point-centric, long-centric, wide-centric) sau instabilă (stopuri ocluzale reduse, contacte premature, etc.). Conform principiului ocluziei funcţionale şi gnatologice, în mişcarea de lateralitate şi protruzie există contacte numai pe partea activă (lucrătoare) şi lipsesc pe partea inactivă (nelucrătoare). Se vor examina contactele în lateralitate şi protruzie în mişcarea test, poziţia test şi contactele nelucrătoare.

In edentaţiile întinse din zona laterală apar frecvent modificări ale rapoartelor ocluzale statice şi dinamice cu denivelarea planului de ocluzie, cu creşterea supraocluziei frontale cu modific cări ale traiectoriei între cele două poziţii test (intercuspidarea maximă şi relaţia centrică) şi cu modificări de dinamică mandibulară. Analiza mişcărilor test evidenţiază de multe ori prezenţa unor blocaje (obstacole) ocluzale sau a unor pante de alunecare traumatizante.

Aprecierea relaţiilor mandibulo-craniene (relaţia de postură, relaţia centrică)sînt deosebit de importante în stabilirea diagnosticului şi instituirea unui tratament corespunzător în edenţaţia parţială ca şi în evaluarea eficacităţii tratamentului aplicat. Se vor verifica cu atenţie reperele acestor relaţii. In cazul edentaţiei parţiale întinse, care face imposibilă stabilizarea centrică a mandibulei datorită dispariţiei majorităţii reperelor dentare, se recurge de obicei la machetele de ocluzie.

Dinamica mandibulaă va fi verificată apreciindu-se prin mişcări test excursiile mandibulei cu contact dentar (din intercuspidare maximă în relaţie centrică şi revenire, în lateralitate dreaptă şi stîngă, în protruzie şi revenire) şi fără contact dentar (în deschide şi închidere), precizîndu-se amplitudinea, simetria şi traiectoria de mişcare.

Aprecierea gradului de afectare a funcţiilor sistemului stomatognat se realizează prin utilizarea unor teste funcţionale de masticaţie, deglutiţie, fonaţie, mimică. Se va urmări amplitudinea mişcării funcţionale, viteza de mişcare, sensul deplasării mandibulei, excursiile condiliene şi comportamentul muşchilor mobilizatori ai mandibulei, muşchilor pieloşi ai feţei, muşchilor limbii, etc.

Aprecierea gradului de educaţie sanitară şi de igienizare a cavităţii orale reprezintă baza profilaxiei terapiei gnatoprotetice. Concepţiile pacientului privind măsurile de profilaxie generală şi locală vor fi depistate printr-un dialog bine condus, fiind revelatoare pentru gradul de cultură medicală. Igiena orală, devenită în ultimul timp "act terapeutic" trebuie atent investigată şi obiectivată astfel încît pacientul să poată fi conştientizat de importanţa ei în profilaxia afecţiunilor stomatologice. Numai după ce a fost asigurată cooperarea pacientului în menţinerea stării de sănătate al ţesuturilor orale se va trece la aplicarea terapiei protetice complexe.

Pentru aprecierea igienei orale de un real folos este evidenţierea plăcii bacteriene cu ajutorul substanţelor revalatoare (soluţii, comprimate, caşete comercializate sub diverse denumiri). Revelatorii declanşează efecte psihologice imediate asupra bolnavului uşurînd astfel colaborarea. In foaia de observaţie se va înregistra indicele de placă la prima vizită şi apoi la controalele periodice pentru a constata efectele deprinderii unor tehnici corecte de periaj sau a altor mijloace de igienă orală. Depunerea plăcii se va aprecia pe fețele vestibulare ale dinților 1-6, 1-2, 2-1 și pe fețele linguale ale dinților 3-6, 3-2, 4-1 după care se sumează și se împarte la 6.

Indicii de placă mai frecvent utilizați: 0 - lipsa plăcii; 1 - placa acoperă 1/3 gingivală a dintelui; 2 - placa acoperă suprafața dintelui cuprinsă între 1/3 și 2/3; 3 - placa acoperă peste 2/3 din suprafața dintelui. In aceiași manieră se vor aprecia indicii de tartru, examinarea depozitelor tartrice făcîndu-se fie direct, vizual fie prin explorare cu sonda. Testul Snyder completează aprecierile făcute asupra stării de igienă.

Examnul clinic este baza observației unui bolnav. El urmărește să sublinieze starea de sănătate sau de boală a cavității orale edentate și să determine capacitatea de rezistență a grupelor de dinți restanți și a țesuturilor de susținere față de forțele de solicitare exercitate de aparatele gnatoprotetice conjuncte sau adjuncte. De un real folos în urmărirea acestor obiective sînt examenele paraclinice.

2. EXEMNUL PARACLINIC

Examenul paraclinic în edentația parțială are rolul de a preciza nivelul, profunzimea unor leziuni depistate la examenul clinic. El vizează atît starea generală cît și starea locală.

Examenele paraclinice de apreciere a stării generale ne ajută să stabilim un diagnostic corect și se impun atunci cînd bolnavul prezintă afecțiuni generale cu răsunet oral (leucoze acute sau cronice, discrazii sanguine, boli de coagulare, tulburări în metabolismul glucidic, calcic, etc.). Sînt cazuri cînd se impune colaborarea cu unele discipline de specialitate (oftalmologia, cardiologia, endocrinologia, O.R.L., etc). Este bine totuși, ca în cabinetul stomatologic să se înregistreze tensiunea arterială. Tot medicului stomatolog îi revine sarcina de a recomanda și aprecia examenul glicemiei sau hemoleucogramei, în scopul orientării direcțiilor de investigare generală care trebuie urmate.

Pe măsura trecerii anilor și în stomatologie ca și în celelalte ramuri ale medicinii, examenele paraclinice beneficiază tot mai mult de aportul disciplinelor tehnice, iar examinatorul trebuie să posede atît cunoștințe medicale cît și tehnice. Există însă și examene complementare care, cu un minim de efort sînt accesibile tuturor stomatologilor.

Pentru aprecierea stării de sănătate locală şi loco-regională, complexitatea examinărilor paraclinice este raportată la complexitatea cazului clinic, la gradul disfuncţionalizării sistemului stomatognat determinat de întinderea edentaţiei şi complicaţiile survenite. Importantă este analizarea condiţiilor locale înaintea aplicării aparatelor gnatoprotetice în scopul temporizării tratamentului cînd situaţia clinică o cere sau în scopul alegerii corecte a materialului şi soluţiei terapeutice.

Aprecierea clinică a sanogenezei cavităţii orale va fi completată cu o serie de examene paraclinice: examen citologic, stomatoscopic, morfopatologic, bacteriologic, test Snyder, testul la vitamina C.

Examenul citologic ne indică gradul de keratinizare al mucoasei orale, gradul de maturare al celulelor care se decuamează, intensitatea decuamării ca şi profunzimea straturilor din care provin. Aprecierea cantitativă poate să se efectueze cu ajutorul unei citograme care indică procentajul celulelor de la diferite profunzimi ale epiteliului.

Examenul stomatoscopic ne oferă detalii suplimentare asupra modificărilor survenite la nivelul ţesuturilor cavităţii orale.

Examenul morfo-patologic ne oferă detalii de profunzime la nivelul ţesuturilor afectate specificînd modificările inflamatorii, ulcerative, hiperplazice, în scopul stabilirii unui diagnostic corect.

Examenul bacteriologic prin tehnica frotiului sau culturii este util pentru aprecierea calitativă şi cantitativă a florei microbiene de la nivelul pungilor gingivale, mucoasei orale şi inflamaţiilor pulpare. Este un examen important în diagnosticarea stărilor inflamatorii ale edentatului parţial avînd în vedere faptul că microbiocenoza cavităţii bucale prezintă particularităţi prin abundenţa unor specii microbiene cu caracter de patogenitate (datorită locurilor de stagnare create de nişele ecologice de la nivelul aparatelor gnatoprotetice ce vin în contact cu ţesuturile orale).

In funcţie de examenul citologic, stomatoscopic şi anatomopatologic s-au stabilit indicii de mucoasă: o - mucoasă normal keratinizată; 1 - mucoasă hipokeratinizată; 2 - hiperacantoză (lipseşte keratinizarea, deci posibilităţile de apărare sînt reduse, apar formaţiuni papilare dermice multiple şi invaginaţii ca semne de inflamaţie); 3 - hiperpapilită inflamatorie (la nivelul crestelor apar mici apiloame ce-i dau aspect de smeură).

Stabilirea pH-ului mediului oral prin metode simple (hîrtie specială) sau cu ajutorul pH-metrului orientează asupra calităţii igienei orale sau asupra unor afecţiuni generale. Reacţia salivei mixte este uşor acidă (pH - 6) cu limite de variaţie între 5,7 şi 6,8. Creşte în hiperpnee, în alcaloze şi scade în acidoze.

Testul la vitamina C apreciază cantitatea de vitamină C din ţesuturi . Se cunoaşte importanţa vitaminei C la nivelul ţesutului parodontal, în metabolismul osos ca şi capacitatea sa de apărare antimicrobiană pe care o oferă ţesuturilor orale. In carenţa vitaminei C, parodonţiul este primul ţesut care suferă. Cantitatea de vitamină C din ţesuturi se apreciază cu ajutorul unei soluţii test reactiv (2.6 diclorfenol - indofenol) care aplicată pe faţa dorsală a limbii îşi modifică culoarea pînă la dispariţie într-un anumit interval de timp care se cronometrează:

- dispariţia petei pînă la 20 secunde indică o cantitate satisfăcătoare de vitamină C în ţesuturi;
- dispariţia culorii între 20-30 secunde indică prezenţa unei cantităţi limită;
- dispariţia culorii între 30-60 secunde indică o stare carenţială;
- dispariţia culorii peste 60 secunde indică o avitaminoză gravă şi este necesară tratamentul medicamentos.

Studiul de model este un examen complementar care oferă posibilitatea vizualizării unor zone greu accesibile prin examenul clinic (poziţia molarului de minte, abateri de la morfologia normală a unui cuspid, ocluzia, spaţiul protetic potenţial) şi a aprecierii mai corecte ş unora dintre elementele pozitive şi negative ale cîmpului protetic. Modelul confirmă datele clinice şi le completează. După complexitatea cazului clinic, modelele vor fi examinate detaşate şi în poziţie de ocluzie, montate sau nu într-un simulator. Amprentarea pentru modelul de studiu trebuie să însoţească obligatoriu prima consultaţie, pentru a se putea înregistra situaţia clinică iniţială. Modelul astfel obţinut va constitui pe lîngă celelalte examene complementare un element necesar precizării diagnosticului şi etapelor preprotetice ale planului de tratament dar şi un document didactico-ştiinţific şi de educaţie sanitară şi un document medico-legal.

In timpul rezoşlvării terapeutice acest examen complementar poate fi necesar în diferite faze de lucru: în unele etape ale tratamentului disfuncţiilor sistemului stomatognat, după tratamentele preprotetice pentru stabilirea diagnosticului definitiv şi a tentativei de proiect privind tratamentul gnatoprotetic în scopul alegerii axului de inserție al aparatului gnatoprotetic parțial amovibil și determinării liniei ghid, pentru precizarea și efectuarea tratamentelor protetice necesare (paralelizări, deretentivizări, modelarea microprotezelor, plasarea elementelor speciale de menținere și stabilizare). După terminarea tratamentului și aplicarea aparatelor gnatoprotetice pe cîmpul protetic, este de asemeni necesară înregistrarea prin modele atît a situației clinice finale cît și a situațiilor clinice deosebite depistate la controlul periodic post-gnatoprotetic.

In funcție de etapa pe care o înregistrează modelul ca și de scopul urmărit, studierea lui se va efectua diferențiat. In fazele pre și post-gnatoprotetice, analiza lui va urmări etapele examenului clinic, în timp ce în etapele de stabilire a tentativei de proiect pentru aparatele gnatoprotetice amovibile, se va analiza și echilibrul forțelor active și de rezistență prin intermediul diagramelor statice și dinamice, efectuîndu-se de asemenea și studierea lui la paralelograf pentru stabilirea design-ului aparatului gnatoprotetic parțial.

Modelele se confecționează din materiale dure(pentru a nu suferi eroziuni și a nu se deteriora), pe baza unor amprente muco-dinamice înregistrate în portamprente standard sau individuale cu materiale corespunzătoare cîmpului protetic. Atît prepararea materialului din care se confecționează modelul cît și turnarea amprentei trebuie să evite încorporarea bulelor de aer pentru a se obține duritatea maximă.(utilizarea vacuum malaxorului și a măsuței vibratorii). Soclul modelului trebuie corect fasonat, păstrînd intacte zonele periferice ale cîmpului protetic. El va avea o înălțime de 2 cm și baza paralelă cu planul de ocluzie. După ce se stabilește dacă au fost corect turnate și soclate se trece la analiza separată a modelelor.

Studierea modelului maxilar începe cu examenul vestibulului de la dreapta spre stînga. Dacă edentația este redusă, se va nota prezența sau absența formațiunilor patologice și poziția inserțiilor frenulare raportate la muchia crestei sau la coletul dinților. Dacă edentația este întinsă se vor examina zonele funcționale periferice în corelație cu datele examenului clinic culese fie direct de la pacient fie din consemnările foii de observație. Pentru arcada dento-alveolară se vor preciza mai întîi forma și simetria acestuia și apoi se vor examina de la dreapta la stînga (18-28) consecutiv atît unitățile odonto-parodontale cît și breșele edentate (spațiul protetic potențial). In cazul cînd lipsește 18 se va examina tuberozitatea maxilară "zonă biostatică" după Bandettini, reprezentînd extremitatea distală a arcadei dento-alveolare ce constituie o zonă importantă în stabilizarea orizontală şi verticală ca şi în sprijinul aparatelor gnatoprotetice parţial amovibile, în funcţie de volumul, sensul şi gradul de retentivitate. Examinarea acestei zone va evidenţia valoarea ei protetică. Unităţile odonto-parodontale vor fi examinate atît din punct de vedere odontal cît şi parodontal. Aprecierea odontală se referă la înălţimea coroanei, forma, volumul, retentivităţile mezio-distale şi radiculo-triturante, relieful feţei ocluzale (gradul de abraziune şi direcţia suprafeţelor de abraziune),poziţia dintelui pe arcadă (mezializări, distalizări, extruzii, egresiuni, intruzii, rotaţii, oro sau vestibulo-poziţii), raportul dintre diametrele coronare maxime şi cele de la nivelul coletului, absenţa sau prezenţa punctelor de contact, leziunile odontale netratate, obturaţiile şi corectitudinea lor, microprotezele existente şi corectitudinea lor. In funcţie de datele obţinute se vor aprecia posibilităţile de utilizare ca atare a acestor dinţi sau necesităţile corective (corono-plastii, planuri de ghidare, deretentivizări, etc.). Din punct de vedere parodontal se va stabili poziţia şi valoarea implantării fiecărui dinte cu precizarea gradului eventualelor malpoziţii, gradul retracţiei gingivale (recesiunea parodontală dacă aceasta există), notarea fisurilor Stillman sau a bureletului Mc. Collum. Aceste date vor fi coroborate fie cu examenul clinic direct fie cu consemnările din foaia de observaţie şi sînt necesare pentru stabilirea valorii funcţionale a unităţilor odonto-parodontale respective cît şi pentru stabilirea terapiei pre şi proprotetice la care vor fi supuse (odontală, parodontală, ortodontică, chirurgicală, etc.).

Ca şi la examenul clinic analiza spaţiului protetic potenţial va consta din examinarea amplitudinii, localizării, limitelor, diametrului vestibulo-oral, a înălţimii. Examinarea crestei edentate va consta în aprecierea înălţimii, lăţimii, orientării, profilului, aspectului şi retentivităţii versantului vestibular şi oral.

Bolta palatină va fi examinată mai întîi în ansamblu apreciind forma, adîncimea, prezenţa sau absenţa torusului, etc. Cînd torusul palatin este prezent se precizează forma, dimensiunile în sens sagital, transversal, vertical incluzîndu-l în clasificarea Landa,poziţia sa şi foveele palatine raprtate la linia de reflexie a vălului palatin. Se va examina papila retroincisivă, stabilindu-i forma,volumul, raportul cu muchia crestei sau cu coletul dinţilor. Examinarea rugilor palatine va evidenţia aspectul lor, volumul, simetria, dacă sînt perechi sau neperechi şi raportul cu creasta edentată. Zonele lui Schröder ca şi zona distală se apreciază mai greu pe model, de aceea examinarea lor se va face concomitent cu examenul clinic.

Analiza modelului mandibular se efectuează întocmai ca la modelul maxilar începînd tot cu examenul vestibulului de la stînga la dreapta şi continuînd cu arcada dento-alveolară mandibulară (38-48). Se vor examina succesiv unităţile odonto-parodontale şi spaţiul protetic potenţial. In edentaţia terminală se va examina cu atenţie tuberculul piriform, apreciat din punct de vedere al rolului pe care îl are în stabilizarea orizontală şi sprijinul apartului gnatoprotetic parţial amovibil. Periferia linguală va fi studiată pe zone, caracteristicile acestora urmînd să completeze examenul clinic. Foarte importantă este stabilirea caracteristicilor zonei linguale centrale cu elementele sale necesare alegerii şi plasării conectorului principal mandibular (înclinarea versantului lingual, înălţimea versantului).

Examenul ocluziei realizat în aceiaşi manieră ca la examenul clinic va aprecia mai întîi parametrii morfologiei ocluzale specificînd toate modificările survenite. In scopul examinării ocluziei statice este bine ca modelele să fie montate într-un simulator, cel puţin de tipul unui ocluzor apreciindu-se rapoartele în cele trei planuri (sagital, transversal şi vertical) pentru fiecare grup de dinţi după reperele ocluzale ale lui Angle. In situaţia cînd cazul clinic o cere se vor examina rapoartele ocluzale dinamice în propulsie, lateralitate dreaptă şi stîngă, modelele fiind montate în simulator.

Examenul gnatofotostatic sub forma fotografiei intraorale în intercuspidare maximă şi relaţie centrică şi fotografii extraorale din faţă şi profil îşi găseşte indicaţii în scop diagnostic, didactico-ştiinţific, medico-legal.

Examenul gnatosonic înregistrează zgomotele normale şi anormale de la nivelul sistemului stomatognat (rezultate din contactele ocluzale sau la nivelul articulaţiei temporo-mandibulare), le localizează, determină momentul apariţiei lor raportat la fazele mişcărilor mandibulare, apreciindu-le amplitudinea şi durata.

Radiografia intraorală cu film retro-dento-alveolar este deosebit de utilă la nivelul dinţilor restanţi şi în primul rînd la nivelul dinţilor limitrofi edentaţiei care vor susţine viitoarele construcţii protetice apreciindu-se atît dinţii cît şi parodonţiul. La nivelul dinţilor restanţi se va aprecia integritatea morfologică a dintelui (coroană, rădăcină), prezenţa cariilor şi complicaţiilor dimensiunile coronare şi radiculare, raportul dintre coroană şi rădăcină. Există un raport normal între înălţimea coroanei clinice şi înălţimea rădăcinii, lungimea rădăcinii clinice fiind egală cu înălţimea coroanei clinice îmulţită cu 2. Atunci cînd parodonţiul se retrage lungimea coroanei clinice creşte, braţul extraalveolar al pîrghiei se măreşte,scade rădăcina clinică, implantarea devine precară şi forţele masticatorii vor solicita dintele în diferite direcţii.

Pe radiografia retro-dento-alveolară a dinţilor restanţi se va aprecia şi morfologia radiculară . Rădăcinile pot fi unice, duble sau triple. Monoradicularii se comportă ca un pivot introdus în ţesuturi. Dinţii biradiculari prezintă un poligon de susţinere lărgit,susţinut de ambele rădăcini iar dinţii cu trei rădăcini prezintă o suprafaţă de susţinere mai întinsă. Valoarea implantării dintelui este direct proporţională cu numărul rădăcinilor. Raportul dintre diametrul mezio-distal coronar şi radicular este cu atît mai favorabil pentru protezare cu cît rădăcinile sînt mai groase, rădăcinile subţiri, efilate avînd o implantare mai deficitară. Procesele de hipercementoză constituie factori pozitivi pentru stabilitatea mecanică a dintelui iar riza-liza constituie un factor negativ prin micşorarea lungimii radiculare. Examenul radiografic este util şi pentru aprecierea tratamentelor endodontice şi a calităţii ţesuturilor periapicale şi parodontale. Se pot deasemeni stabili pe radiografie indicii clinico-biologici de resorbţie osoasă parodontală ca şi capacitatea de rezistenţă la presiune a osului parodontal: 0 - os alveolar normal, limbusul alveolar vine în raport cu nivelul coletului anatomic sau se află la cel mult 1 mm sub acesta; 1 - resorbţia alveolară interesează 1/4 din lungimea totală a rădăcinii; 2 - resorbţia alveolară interesează 2/4 (1/2) din lungimea rădăcinii; 3 - resorbţia interesează 3/4 din lungimea rădăcinii. Indicii sînt cu atît mai favorabili protezării cu cît au o valoare mai mică, creşterea valorii acestora scăzînd valoarea dintelui din punct de vedere protetic. Radiografia intraorală la nivelul crestei edentate poate evidenţia existenţa dinţilor incluşi, a resturilor radiculare sau a corpilor străini permiţînd şi stabilirea calităţii trabeculaţiei osoase, a capacităţii reactive a acestui os ce suportă presiunile şeii.

Indicii Rubens-Duval pot orienta asupra valorii substratului osos al suprafeţei de sprijin: 0 - aspect radiografic normal,corticală îngroşată şi continuă la nivelul muchiei crestei, aptă să suporte presiuni, trabeculaţie îngroşată, bine conturată şi orientată paralel cu creasta; 1 - trabeculaţie subţire dar continuă de la o lamină dură la cealaltă; 2 trabeculaţie subţire orientată paralel cu creasta, păstrînd direcţia iniţială însă fiind întreruptă; 3 - trabeculaţie întreruptă, orientată haotic, dezordonat. Se va examina de asemeni cu atenţie cu lupa marginea alveolară, corticala alături de structura de fond. Dacă pe radiografie corticala apare continuă, ea este aptă să suporte presiuni. Cînd este discontinuă, cu spaţii ce se deschid spre ocluzal este inaptă, osul nu va suporta presiunile şi se va accentua ritmul de osteoliză.

Tot pe radiografie se vor examina"zonele indicatoare", zonele osoase din jurul dinţilor stîlpi suprasolicitaţi, apreciindu-se reacţia acestor zone, dacă sînt deficitare sau nu. In cazul zonelor deficitare va fi necesară o despovărare a crestei în zona respectivă. La nivelul dinţilor vecini edentaţiei, cînd în zonele indicatoare parodonţiul este sănătos, fără pungi cu dinţi bine implantaţi, reiese că atît parodonţiul cît şi creasta alveolară este în măsură să reziste la presiuni suplimentare, şi deci se pot folosi ambele ţesuturi. Cînd în zonele indicatoare se constată o lărgire a spaţiului periodontal, înseamnă că dintele şi osul nu pot rezista la presiuni şi deci trebuiesc luate măsuri de protecţie. O lărgire a spaţiului desmodontal observată pe radiografie poate fi cauzată de o supraîncărcare ocluzală iar o micşorare a spaţiului trădează sudura cementului alveolar. La nivelul spaţiului dinspre zona edentată dacă apare pungă parodontală înseamnă că decompensarea a început. Aceasta apare totdeauna la dintele migrat spre zona edentată. Un dinte în malpoziţie, migrat primeşte forţa paraaxial putînd surveni o compensare osoasă. La un dinte cu contact prematur ocluzal poate exista compensare sau decompensare. Se vor examina atent zonele indicatoare la dinţii stîlpi de punte şi dinţii ce suportă croşete.

Radiografia extraorală constituie un mijloc de investigare care s-a perfecţionat şi diversificat odată cu trecerea anilor.

Radiografia panoramică (pantomografia concentrică, ortopantomografia, pantomografia excentrică) a arcadelor dento-alveolare ne oferă o imagine de ansamblu dîndu-ne posibilitatea examinării concomitente a raportului de intercuspidare, de postură, etc.

Radiografia cefalometrică (faţă, profil, axială) poate preciza diagnosticul unor modificări morfologice ale substratului osos, anomalii primare sau secundare, asimetrii cranio-faciale, etc.

Investigarea radiografică a articulaţiei temporo-mandibulare prin radiografie simplă, tomografie, osteopantomografie, artrografie, cinefluorografie evidenţiază modificările morfologice ale componentelor articulare, statica şi dinamica lor. Cel mai frecvent utilizată în investigarea articulaţiei temporo-mandibulare este tomografia.

Investigarea componentei musculare a sistemului stomatognat se poate efectua prin tonometrie şi electromiografie. Tonometria ne dă indicaţii asupra tonusului muscular, apreciind inegalitatea presiunilor grupelor musculare în fazele de repaos şi în fazele funcţionale de masticaţie, deglutiţie, fonaţie evidenţiindu-ne prezenţa unor dezechilibre neuro-musculare. Electromiografia ca mijloc de investigare a activităţii neuro-musculare este un examen de o deosebită importanţă în diagnosticarea disfuncţiilor, în aprecierea evoluţiei acestora şi în controlul eficienţei terapeutice a tratamentului gnatoprotetic. In edentaţiile parţiale întinse apar frecvent modificări neuromusculare fie datorită modificărilor ocluzale fie datorită modificării activităţii masticatorii.

Mandibulo-kineziografia ne oferă date asupra tulburărilor de dinamică mandibulară care sît destul de frecvente în edentaţia parţială. Inregistrarea dinamicii mandibulare în multiple planuri este utilă atît în cercetarea influenţei condiliene asupra mişcării mandibulare cît şi în diagnosticarea unor tipare de mişcare condiliană anormală.

3. DIAGNOSTICUL EDENTATIEI PARTIALE

Diagnosticul edentaţiei parţiale se stabileşte în urma coroborării tuturor datelor rezultate din examenul clinic şi paraclinic. Diagnosticul edentaţiei parţiale se înscrie în sistematizarea diagnosticului gnatoprotetic la capitolul privind aprecierea integrităţii arcadelor dento-alveolare. El este totdeauna precedat de diagnosticul de stare generală în cadrul căruia se specifică afecţiunea generală de care suferă bolnavul şi care ar putea temporiza sau contraindica tratamentul. Insistăm asupra necesităţii diagnosticării stării generale, element primordial în orientarea ulterioară a tratamentului gnatoprotetic. Desigur, nu ne propunem să realizăm în cabinetul stomatologic un diagnostic de altă specialitate dar o anamneză precisă şi colaborarea interspecialităţi este de natură să scutească de riscuri intervenţia specialistului stomatolog.

Diagnosticul edentaţiei parţiale se înscrie după diagnosticul de integritate odontală şi diagnosticul de integritate parodontală prezentate la capitolul "Diagnosticul leziunilor odontale coronare" şi se înscrie în diagnosticul de integritate al arcadei. Acest diagnostic consemnează starea prezentă a integrităţii arcadei şi cuprinde:

- diagnosticul anatomo-clinic (edentaţia parţială)

- diagnosticul topografic, precizează localizarea edentației (maxilară, mandibulară);

- diagnosticul de formă clinică a edentației precizează clasa din care face parte edentația (Kennedy-Applegate completată de subclasele Lejoyeux) prezentate la capitolul "Formele clinice ale edentației parțiale";

- diagnosticul etiologic va specifica cauza care a dus la pierderea dinților (caria, parodontopatia, traumatismele, tumorile, cauze iatrogene, etc.);

- diagnosticul funcțional consemnează tulburările funcționale ale sistemului stomatognat care predomină în tabloul clinic și constau din tulburări masticatorii, fizionomice, fonetice în funcție de topografia și întinderea edentației;

- diagnosticul de evoluție va specifica cum s-a instalat edentația (lent, brusc, treptat) sau posibilitățile de evoluție spre compensarea mecanismelor funcționale sau spre decompensarea lor fapt ce va duce la acte terapeutice suplimentare cu caracter profilactic pentru țesuturile de susținere;

- diagnosticul complicațiilor edentației parțiale va consemna existența unor complicații locale, loco-regionale sau generale;

- prognosticul edentației parțiale este variat în raport de forma clinică, de etiologie și de complicațiile survenite. Prognosticul poate fi rezervat atunci cînd edentația este de etiologie parodontopatică, evoluția afecțiunii de bază fiind greu de stabilizat. Prognosticul poate fi bun în edentațiile reduse;

- diagnosticul etapei terapeutice ne va indica etapa de tratament în care se găsește bolnavul. Se va preciza dacă este tratat conjunct sau adjunct sau dacă este în curs de tratament se va specifica etapa în care se găsește. Tratamentele urmate de pacient vor fi apreciate din punct de vedere al concepției biomedicale cît și a execuției clinico-tehnologice. Există situații cînd aparatul gnatoprotetic este corect conceput și realizat însă poate fi necorespunzător apreciat datorită evoluției componentelor sitemului stomatognat care a determinat o incongruență între proteză și cîmpul protetic. Se va aprecia de asemeni dacă tratamentul efectuat este complet sau incomplet datorită existenței variatelor forme de edentație parțială, tratamentele pot fi incomplete în cazul cînd rezolvă o singură breșă, o singură hemiarcadă sau arcadă.

Din punct de vedere teoretic am desprins din grila de diagnostic ceea ce ne interesa. Grila de diagnostic este mai complexă și ea se structurează prin adăugarea diagnosticului de integritate coronară, diagnosticului de edentaţie totală, diagnosticului de dishomeostazie, diagnosticului de oclüzie, etc.

Diagnosticul stării de igienă va preciza nivelul educaţiei sanitare a bolnavului şi starea de igienă prezentă (satisfăcătoare, nesatisfăcătoare).

I. MIJLOACE PROTETICE UTILIZATE IN TRATAMENTUL EDENTATIEI PARTIALE

Tratamentul protetic al edentaţiei parţiale uzează de o multitudine de mijloace protetice capabile să reconstitue arcadele dentare mutilate prin edentaţie de o manieră cît mai individualizată. Diverse clasificări încearcă să structureze mijloacele protetice după diverse criterii. După felul cum transmit presiunile masticatorii asupra osului maxilar, aparatele gnatoprotetice se împart în:

- proteze care transmit presiunile masticatorii asupra osului prin intermediul dintelui şi al ţesuturilor sale de susţinere, numite proteze cu sprijin parodontal pur;
- proteze care transmit presiunile masticatorii prin intermediul mucoasei gingivale în mod cu totul nefiziologic şi se numesc proteze cu sprijin muco-periostal;
- proteze care transmit presiunile masticatorii prin parodonţiu şi prin mucoasă, fiind denumite proteze cu sprijin muco-parodontal;

O clasificare asemănătoare aparţine lui Nass care le împarte în: proeteze cu sprijin dento-parodontal; proteze cu sprijin muco-periostal; proteze cu sprijin mixt muco-parodontal.

Bazat pe aceleaşi criterii de transmitere a presiunilor masticatorii, Rumpel în 1935 clasifică protezele în: fiziologice; semifiziologice; nefiziologice. Referitor la termenul de fiziologic sau nefiziologic, autorii sînt de părere că o construcţie protetică poate fi biologică sau nebiologică, dar în nici un caz fiziologică.

Hildebrand din Stockholm concepe, în 1937, o nouă clasificare luînd ca bază rapoartele piesei protetice cu sistemul dentar: proteza de susţinere sau de tracţiune care stă pe schelet prin intermediul dinţilor. Aici sînt încadrate punţile dentare; proteza de presiune care stă pe scheletul maxilar prin intermediul mucoasei (cuprinde protezele cu placă); proteze de suspensiune - presiune care împrumută cele două posibilităţi precedente în rapoartele lor cu scheletul şi în care categorie, autorul a încadrat toate aparatele protetice ce nu sînt cuprinse în primele două. In această clasificare nu sînt menţionate nici protezele totale, nici protezele dentare unitare (microprotezele). Comparînd această clasificare cu cea a lui Rumpel, vedem că proteza de suspensiune corespunde exact protezei fiziologice, cea de presiune celei nefiziologice iar cea de suspensiune - presiune celei semifiziologice.

Suprapunîndu-se clasificării topografice a lui Wild clasificarea lui Max Müller împarte protezele în: proteze intercalate care refac arcada întreruptă în care spaţiile edentate sînt delimitate la ambele extramităţi de dinţi restanţi şi corespund protezelor aplicate în tratamentul formelor clinice de edentaţie parţială cl.III-a şi a IV Kennedy; proteze terminale care completează o arcadă scurtată, în care spaţiul edentat este delimitat de o singură parte (numai mezial) de dinţi, corespund protezelor aplicate în tratamentul formelor clinice de edentaţie parţială cl.I-a şi a II-a Kennedy sau cl.I-a după Wild; şi proteze combinate care completează edentaţia intercalată şi terminală, care corespund protezelor aplicate în tratamentul tuturor subdiviziunilor formelor clinice din cl.II-a şi I-a Kennedy. Această clasificare este interesantă permiţînd stabilirea a două principii diferite în construcţia protezelor: sprijin dublu (la ambele capete) în proteza intercalată şi sprijin de o singură parte în proteza terminală.

Clasificarea autorilor germani se bazează pe raportul protezei parţiale cu dinţii restanţi pe arcadă şi împarte protezele în trei clase: clasa I-a proteze intercalare, limitate mezial şi distal de dinţii încă prezenţi pe arcadă; clasa II-a proteze terminale fără limitare distală, putînd fi uni sau biterminale; şi clasa III-a aceea a protezelor combinate, care întrunesc elemente ale celor două clase mai sus amintite.

Un alt criteriu al clasificării protezelor dentare se bazează pe felul cum aceste construcţii protetice sînt "legate" de dinţii rămaşi pe arcadă, adică după modalitatea de integrare a aparatului protetic la sistemul stomatognat.

După acest criterău mecanic, Beliard împarte protezele dentare în patru clase: conjuncte; adjuncte; hibride; mixte. In această clasificare proteza conjunctă corespunde protezei fiziologice, cea adjunctă protezei nefiziologice, iar proteza mixtă şi hibridă se poate încadra în proteza semifiziologică împreună cu proteza scheletată.

După Gofung protezele dentare se împart în patru grupe: mobilă cu placă parţială sau totală; scheletată; punţi dentare fixe şi mobile; dinţi cu pivo.

Catz împarte protezele dentare în proteze fixe şi proteze mobile. Protezele fixe le subîmparte în: coroane, construcţii cu pivou şi punţi dentare ce pot avea sprijin unilateral şi bilateral, împărţite la rîndul lor în punţi suspendate şi cu contact tangenţial. Protezele mobile sînt împărţite în: proteze totale şi proteze scheletate. Clasificarea este asemănătoare clasificării majorităţii autorilor care au adoptat denumirea de proteză fixă sau mobilă, indiferent că termenul fix a fost înlocuit cu fixat, inamovibil sau conjunct.

Clasificarea lui Beliard împarte protezele dentare în două tipuri fundamentale: conjuncte şi adjuncte, prezentînd avantajul că permite şi încadrarea unor anumite dispozitive ale protezelor dentare care tind să rezolve stări intermediare mai complexe. Astfel, cînd pe aceiaşi arcadă dentară asociem un aparat adjunct cu unul conjunct vorbim de o proteză mixtă, iar cînd proteza adjunctă foloseşte elemente ale protezei conjuncte vorbim de o proteză hibridă.

Aparatul gnatoprotetic mobil, amovibil sau adjunct este o construcţie protetică independentă, liberă şi autonomă, care nu se agregă la dinţi avînd relaţii extrinseci, de simplu contact cu dinţii arcadei pe care o completează. El nu comportă decît legături labile, de vecinătate, de ancorare la dinţii rămaşi pe arcadă şi rare ori legături de sprijin.

Aparatul gnatoprotetic conjunct, fix, inamovibil este o construcţie protetică heterogenă, dependentă, agregată la sistemul dentar pe care se prijină şi din care se transmit scheletului osos, în mod fiziologic, presiunile ce se nasc în actul masticaţiei. Aparatul gnato-protetic conjunct este deci dependent, este o formulă protetică condiţionată ce nu poate fi construit decît în anumite cazuri, pretinzînd prezenţa pe maxilar a unui anumit număr de dinţi, unindu-se intim cu aceştea prin diferite dispozitive care asigură o solidarizare relativ permanentă şi indestructibilă între construcţia protetică şi stîlpi.

Aparatul gnatoprotetic adjunct realizează înlocuirea dinţilor absenţi într-o arcadă fără a se agrega la sistemul dentar existent prin mijloace intrinseci. Aceste construcţii protetice pot fi indicate în toate formele de edentaţie parţială sau totală, ele constituind formula universală de protezare a edentaţiei. Aparatul gnatoprotetic adjunct parţial îşi găseşte cele mai formale indicaţii de ordin utilitar; îl vom folosi de cîte ori dorim să completăm rapid un anumit număr de dinţi cu minimum de traumatism. Aparatele gnatoprotetice conjuncte sînt indicate numai în cazurile determinate de leziuni dentare coronare, de edentaţii parţiale intercalate reduse. Realizarea acestor construcţii nu se poate face decît prin sacrificare din substanţa dură dentară a dinţilor stîlpi, urmată de cimentarea piesei protetice. Caracteristica funcţională a acestor lucrări este transmiterea presiunilor masticatorii, în totalitate prin intermediul dinţilor stîlpi şi parodonţiului lor la maxilarele în care sînt implantaţi, deci transmiterea presiunilor se face într-un mod cu totul fiziologic.

Aparatul gnatoprotetic adjunct folosit în terapia edentaţiei parţiale, constă într-o construcţie protetică ce nu se agregă la dinţii rămaşi, stabilitatea bazîndu-se pe principiul adeziunii sau pe legăturile labile la dinţii restanţi cu ajutorul diferitelor tipuri de ancorare şi menţinere care în unele cazuri pot servi şi ca punct de sprijin. Elementele de ancorare asigură numai menţinerea în loc a protezei în timpul masticaţiei şi a vorbirii, pe cînd elementele de sprijin asigură transmiterea unei părţi a presiunilor masticatorii prin dentaţia rămasă, transmiţînd o parte din presiunile masticatorii maxilarului prin intermediul dintelui şi a parodonţiului. Aparatele gnatoprotetice adjuncte prevăzute numai cu elemente de ancorare (elementele care realizează agăţarea acestor proteze de dinţii ancoră) transmit presiunile masticatorii în mod nefiziologic prin intermediul mucoasei şi a periostului osului maxilar, ele sînt deci construcţii protetice c cu sprijin muco-periostal. Construcţiile protetice adjuncte înafară de elementele de ancorare mai pot prezenta anumite dispozitive de sprijin de dinţii arcadei, pot transmite o parte din presiunile masticatorii prin intermediul acestora osului maxilar, din care motive ele constituie construcţii protetice cu sprijin mixt dento-mucosal sau muco-parodontal.

Valoarea funcţională a unui aparat gnatoprotetic este în raport cu felul de transmitere a presiunilor masticatorii. Aceasta este cu atît mai mare cu cît presiunile sînt transmise mai mult prin intermediul dinţilor. Valoarea funcţională a apartului gnatoprotetic conjunct poate fi egală cu cea a unei arcade dentare integre, în timp ce la proteza cu sprijin mucosal valoarea funcţională este limitată de durerea provocată prin strivirea mucoasei între os şi proteză sub acţiunea presiunilor masticatorii, fiind egală cu 1/3 din valoarea funcţională a aparatelor cu sprijin parodontal. Datorită posibilităţii pe care o au aparatele gnatoprotetice adjuncte de a avea un sprijin parodontal suplimentar, diferenţă fundamentală dintre proteza conjunctă şi cea adjunctă s-a atenuat considerabil. Volumul aparatului gnatoprotetic adjunct poate fi micşorat foarte mult prin reducerea suprafeţelor protetice la liniile de rezistenţă care unesc şeile protetice,ajungîndu-se la aşa numitele aparate gnatoprotetice scheletate.

Indicaţiile aparatelor gnatoprotetice conjuncte sînt mult mai restrînse ca a celor adjuncte, fiind limitate la formele edentaţiei parţiale intercalate reduse, în timp ce toate formele de edentaţie parţială pot fi tratate în principiu prin proteza adjunctă. Protezele adjuncte aplicate în cavitatea orală a pacientului pot fi în orice moment şi cu uşurinţă îndepărtate şi reintroduse, din care cauză au fost numite proteze mobile, mobilizabile,amovibile sau adjuncte. Aceste caracteristici permit oricînd repararea şi completarea lor, asigurînd totodată posibilitatea menţinerii unei igiene orale bune. In opoziţie, aparatele gnatoprotetice conjuncte au mai fost denumite fixe, inamovibile sau fixate după caracterul agregării lor permanente la dinţii stîlpi, ceea ce împiedică menţinerea unei stări de igienă corespunzătoare cît şi posibilitatea eventualelor reparaţii. In cazul protezării conjuncte unele elemente de agregare vin în contact intim cu parodonţiul dinţilor stîlpi putînd constitui o spină iritativă.

După această prezentare generală a mijloacelor protetice utilizate în tratamentul edentaţiei parţiale vom încerca în continuare să prezentăm principiile şi modalităţile de tratament ale edentaţiei parţiale prin cele două principale forme de tratament: conjunct şi adjunct.

I. TRATAMENTUL EDENTAŢIEI PARTIALE PRIN MIJLOACE CONJUNCTE

Tratamentul gnatoprotetic prin mijloace conjuncte este considerat mai fiziologic decît toate celelalte soluţii terapeutice datorită faptului că prin sprijinul pur odonto-parodontal, volumul redus şi fixitatea permanentă a aparatelor protetice conjuncte rezolvă aproape fără deficit tulburările funcţionale, fiind foarte apreciat de bolnavi.

Volumul redus al mijloacelor conjuncte şi solidarizarea acestora la substructura organică oferă bolnavului un confort maxim, anulînd senzaţia de infirmitate pe care o induce edentaţia parţială chiar atunci cînd este rezolvată prin mijloace adjuncte.

Valoarea optimă a eficienţei masticatorii obţinute prin protezare conjunctă reprezintă pentru o altă categorie de bolnavi criteriul principal de apreciere a tratamentului.

1. PRINCIPIILE DE TRATAMENT ALE EDENTATIEI PARTIALE PRIN MIJLOACE CONJUNCTE

a. Principiul profilactic. Incă din etapa de concepere planul de tratament gnatoprotetic conjunct al edentaţiei parţiale va avea în vedere realizarea principiului profilactic prin asigurarea unei profilaxii generale şi locale.

In capitolul de profilaxie generală sau expus noţiunile privind îmbolnăvirile prin maladii contagioase, în combaterea cărora este interesat şi medicul stomatolog. Tratamentul gnatoprotetic conjunct urmărind acest obiectiv trebuie să plece de la ideea că etapele clinico-tehnologice de execuţie a aparatelor conjuncte fiind numeroase aduc frecvent bolnavul în cabinetul stomatologic. In această conjunctură el poate infecta bolnavii în sala de aşteptare, personalul medical cu care vine în contact direct precum şi tehnicianul dentar prin intermediul pieselor protetice aflate în faza de verificare clinică.

In ceea ce priveşte profilaxia locală se impune efectuarea unei profilaxii primare în care se are în vedere prevenirea cariei dentare, parodontopatiei, disfuncţiile sistemului stomatognat,etc. Se impune de la început o conştientizare a bolnavului referitor la importanţa igienizării, la suprimarea factorilor de risc ce produc asemenea îmbolnăviri. Este inadmisibilă aplicarea aparatelor gnatoprotetice conjuncte în cavităţi orale neigienizate la bolnavi neconştientizaţi asupra igienei corecte.

Vom sublinia şi aici faptul că abordarea terapiei gnatoprotetice conjuncte nu se va face decît după igienizarea corectă a cavităţii orale. Acest nivel de igienizare trebuie menţinut şi verificat pe parcursul protezării ca şi după aceea. Cu atît mai mult cu cît aparatul gnatoprotetic conjunct prezintă zone greu accesibile autocurăţirii creînd de fapt noi nişe ecologice.

Terapia gnatoprotetică conjunctă este chemată mai ales să realizeze o profilaxie terţiară la nivelul sistemului stomatognat; refacerea morfo-fiziologiei corecte, prevenirea migrărilor dentare,parodontopatiei, sindromului disfuncţional şi a altor îmbolnăviri induse de edentaţia parţială.

b. Principiul curativ. Conceperea şi realizarea aparatelor gnatoprotetice conjuncte trebuie să restabilească integritatea morfologică şi funcţională corectă a arcadelor dentare în condiţiile unui echilibru perfect al sistemului stomatognat.

Realizarea morfologică prin modelaj anatomic corect trebuie să substituie forma naturală în condiţii de individualizare atît la edificarea elementelor de agregare cît şi a intermediarilor ce înlocuiesc unităţile dentare lipsă. Fiecare zonă de arcadă afectată prezintă particularităţi în realizarea morfologică şi aceasta în condiţiile restabilirii funcţiei la care participă cu preponderenţă (în zona laterală funcţia de masticaţie, în zona frontală funcţiile fizionomice, fonetice).

Realizarea funcţională se adresează individualizat fiecărui act funcţional realizat la nivelul sistemului stomatognat. Funcţia masticatorie este restabilită eficient de către aparatul gnatoprotetic conjunct, forţele de masticaţie transmiţîndu-se fiziologic osului maxilar dar numai în condiţiile unui modelaj ocluzal individualizat şi în relaţie corectă cu dinţii antagonişti. Această individualizare nu ne permite însă omiterea nici unui detaliu anatomic al reliefului ocluzal, a cuspizilor care prin formă şi dimensiuni sînt specializaţi: în zdrobire (premolari) sau triturare (molari); a şanţurilor de descărcare, a fosetelor, crestelor marginale, etc. Gradul de compensare a funcţiei masticatorii, înafară de modelaj mai depinde de lungimea corpului de punte şi în mod deosebit de raportul dinţi restanţi/dinţi absenţi. Imbinarea principiului curativ cu celelalte principii şi întocmirea corectă a unui bilanţ între rata de involuţie biologică a sistemului stomatognat cu potenţialul de compensare prin adaptare firească a fiecărui ţesut viu ne vor conduce la măsuri curative,eficiente cum ar fi îngustarea corpului de punte, ameliorarea pantei cuspidiene. Dispensarizarea cu verificarea şi corectarea la timp a rapoartelor ocluzale devine absolut necesară.

Realizarea funcţiei fizionomice este de importanţă majoră şi recomandă luarea în considerare a unor caracteristici individuale ale bolnavului datorate vîrstei, sexului, profesiei, etc. Topografia edentaţiei, gradul de vizibilitate al dinţilor în cazul respectiv ne vor orienta în alegerea formei, culorii, poziţiei elementelor aparatului gnatoprotetic. Tehnologic există posibilitatea construirii aparatelor gnatoprotetice conjuncte fizionomice sau mixte cît mai apropiate de aspectul natural. Aplicarea de artificii în dimensionarea şi modelarea componentei acrilice sau ceramice pot soluţiona cele mai deosebite situaţii clinice.

Funcţia fonetică este satisfăcător restabilită prin aparate gnatoprotetice conjuncte. Greşeli de modelaj şi dimensionare atît a elementelor de agregare dar mai ales a feţei orale a corpului de punte pot conduce la eşec în situaţii clinice aparent simple. In cazurile complicate terapia de tranziţie poate testa gradul de recuperare a acestei funcţii prin tratamentul gnatoprotetic conjunct. De altfel această terapie provizorie ajută la testarea recuperării funcţionale complexe a sistemului stomatognat.

Deglutiţia este mai importantă decît masticaţia, după cum arată Zander, Janckelson şi alţii. La un număr de aproximativ 600 contacte masticatorii pe parcursul unei zile se înregistrează aproximativ 2500-3000 de deglutiţii. Dacă adăugăm la acesta şi faptul că forţa declanşată în deglutiţie este cu mult mai mare decît forţa declanşată în actul masticator precum şi durata actului de deglutiţie (1,5 secunde) faţă de 0,15 secunde (contactul de masticaţie) realizăm importanţa refacerii corecte a acestei funcţii. In scopul realizării unei deglutiţii corecte se impune modelarea unor arii ocluzale care să asigure executarea acestui act în relaţie centrică corectă consecutiv o bună stabilizare a mandibulei. Neechilibrarea preprotetică a ocluziei corecte precum şi modelarea unor elemente conjuncte generatoare de interferenţe ocluzale pot determina tulburări de deglutiţie şi inducerea unor sindroame disfuncţionale.

c. Principiul biologic. Gîndirea biologică, medicală în conceperea tratamentului gnatoprotetic şi-a făcut loc în urmă cu aproximativ 50 de ani cînd stomatologia a început să se desprindă de conceptele mecaniciste şi localiciste. Protetica dentară a rămas încă deficitară din acest punct de vedere urmărindu-se mai ales refacerea mecanică a arcadelor mutilate dîndu-se importanţă exagerată calităţilor estetice şi mecanice ale protezelor. Ulterior calităţilor mecanice de rezistenţă şi estetică li s-au adăugat concepte biologice şi profilactice conform cărora tratamentul aplicat trebuie să vindece afecţiunile existente şi să prevină apariţia altor îmbolnăviri fără a realiza sacrificii inutile ale substanţei vii. Respacterea principiului biologic în tratamentul edentaţiei parţiale prin mijloace conjuncte trebuie să aibă în vedere realizarea unei multitudini de probleme cum este aceea a biocompatibilităţii materialului din care este executată proteza, a integrării design-ului acesteia în spaţiul protetic potenţial, a stimulării mecanismelor biologice compensatorii capabile să limiteze degringolada morfologică şi funcţională produsă la nivelul sistemului stomatognat prin edentaţie.

Din punct de vedere al biocompatibilităţii materialele utilizate în cursul execuţiei clinice a diverselor faze, dar mai ales cele utilizate în confecţionarea aparatelor gnatoprotetice propriu-zise trebuie să fie netoxic, neiritativ atît pentru ţesuturile sistemului stomatognat cît şi pentru întregul organism. De aceea este bine ca utilizatorul să selecteze întotdeauna materialele pe anumite criterii foarte riguros respectate. Avînd în vedere multitudinea de materiale ce asaltează domeniul stomatologiei se impune ca această selecţie să fie apreciată pe criteriu compoziţiei chimice a fiecărui material sau medicament, eliminîndu-se materialele cu risc de îmbolnăvire locală sau generală.

Se vor admite numai materialele avizate de organele sanitare recomandate de literatura de specialitate, verificate în laboratoare speciale de testare a biocompatibilităţii. Dar criteriul suprem al utilizării acestor materiale va trebui să fie comportamentul biocompatibil verificat în timp prin utilizare clinică. Din acest punct de vedere sîntem de părere a se utiliza mai curînd un material mai vechi dar a cărei biocompatibilitate este bine verificată decît un material "în modă" despre care ştim prea puţin privind efectele secundare. Prudenţa este cu atît mai mult necesară cu cît efectele secundare pot apare după cumulare în timp, sau se pot declanşa prin apariţia întîmplătoare a unor factori cumulativi (inflamatia locală provocată de diverse iritaţii, pH-ul local, exacerbarea florei microbiene). Materialele întrebuinţate în cursul tratamentelor gnatoprotetice conjuncte mai pot fi clasificate din punct de vedere biologic şi în funcţie de perioada de timp în care vin în contact cu ţesuturile orale.

Din acest punct de vedere unele materiale nu vin în contact direct cu ţesuturile orale cum ar fi: cîmpurile textile, casolete sau cutii de instrumentar, tăviţe renale, spatule, boluri de gips dar pot realiza iritaţii locale sau chiar îmbolnăviri generale prin contaminarea produselor ce vin în contact direct cu cavitatea orală.

Unele din materialele utilizate în cursul tratamentului gnatoprotetic vin în contact pe o perioadă scurtă de timp cu ţesuturile orale, cum ar fi portamprentele. Portamprentele din mase plastice, la primele utilizări pot elibera produşi toxici (monomeri,esteri) ce produc iritaţia directă cu acţiune mutagenă spre carcinogeneză, impunîndu-se o curăţire şi o spălare riguroasă înaintea utilizării lor. Des folosite în tratamentul gnatoprotetic sînt materialele de amprentare, care prin larga lor utilizare se aplică atît pe ţesuturi integre cît şi pe ţesuturi orale cu soluţii de continuitate.

Se impune prudenţă în indicaţia de utilizare în special a materialelor de amprentă siliconate deoarece lichidele activatoare prezintă prin compoziţia lor chimică (peroxidul de plumb) un înalt grad de toxicitate, impunîndu-se limitarea timpului de contact cu ţesuturile orale şi aplicarea lor numai pe ţesuturi integre.

O atenţie deosebită din punct de vedere a biocompatibilităţii trebuie acordată materialelor de uz stomatologic utilizate în tratementul gnatoprotetic care vin în contact prelungit cu ţesuturile orale cum ar fi cementurile dentare, aliajele metalice, materialele componentei fizionomice ce intră în construcţia aparatelor gnatoprotetice conjuncte.

In urma coroziunii electrolitice la care sînt supupe în mediul oral, aliajele metalice prin descompunere în elementele primare pot da fenomene de intoxicare locală, pot provoca îmbolnăviri la distanţă, pot schimba echilibrul bioelectrolitic la nivelul cavităţii orale. Ionii metalici rezultaţi în urma coroziunii electrolitice sînt transportaţi spre mucoasă, producînd coloraţii şi reacţii toxice locale şi generale (dermite, alergii) evidenţiate în special la ionii de nichel şi ionii de crom ce prezintă şi un potenţial carcinogen ce se poate manifesta după 6-20 ani de utilizare a aparatelor gnatoprotetice conjuncte. Starea de suprafaţă a componentei metalice a aparatului gnatoprotetic conjunct ce vine permanent în contact cu mucoasa orală trebuie să fie întotdeauna perfectă pentru a putea limita pînă la anulare fenomenul de coroziune electrolitică, care prin cumulare cu iritaţia fizică poate induce calităţi incompatibile metalului.

In ce priveşte componentele fizionomice menţionăm toxicitatea acrilatului ce elimină monomer şi alţi produşi toxici în urma polimerizării incorecte avînd acţiune alergică şi carcinogenă. Porţelanul fiind considerat ca un material inert din punct de vedere biologic a căpătat o largă utilizare stomatologică fiind admis şi în implatologie. Cercetări efectuate în ultima perioadă de timp au relevat că fabricanţii diferitelor mărci de porţelan utilizează în reţetă uraniu pentru a conferi transluciditate componentei fizionomice. Deşi activitatea radioactivă a porţelanului de uz stomatologic nu este peste norma admisă (norme stabilite arbitar) trebuie avut în vedere că aceasta se sumează la radiocativitatea mediului înconjurător. In cavitatea orală componenta fizionomică vine în contact direct pe o perioadă lungă de timp cu ţesuturi bogat vascularizate, cu mucoasa orală penetrată de radiaţii.

Alegerea materialului potrivit pentru realizarea unui aparat gnatoprotetic conjunct reprezintă o problemă de etică medicală conştiinţa specialistului îndemîndu-l să selecţioneze materialele cu mult discernămînt evitînd capcana reclamelor fabricanţilor de produse cu uz stomatologic.

Avînd în vedere faptul că în urma edentaţiei se produce un dezechilibru local mai mult sau mai puţin extins în raport de factori multipli şi că acestui dezechilibru îi urmează o tendinţă de compensare, medicul stomatolog cunoscînd ambele aspecte trebuie să insinueze aparatul gnatoprotetic stimulînd capacitatea compensatorie a sistemului stomatognat şi limitînd pe cît posibil efectul dezechilibrant al edentaţiei. Se creează astfel un nou nivel homeostazic local care în cazul protezării constituie de fapt un compromis ce se poate înscrie în "conceptul echilibrului dezechilibrelor locale ale lui Imbert".

Deşi terapia protetică încearcă să fie cît mai biologică ea este de la început nebiologic fundamentată prin faptul că nu reuşeşte altceva decît completarea organului deficitar prin substitute artificiale solidarizate mecanic la arcada restantă fără a se reuşi crearea unei adevărate continuităţi biologice. In cadrul acestor limite trebuieşte înţeles, acceptat şi aplicat principiul biologic în terapia conjunctă. Adăugăm la cele de mai sus şi faptul că în protezarea conjunctă aplicarea substitutului artificial necesită de mai multe ori ablaţia de ţesut sănătos pentru ca să putem creea condiţii inserţiei aparatului gnatoprotetic conjunct.

Aplicarea principiului biologic impune un bilanţ al indicilor clinico-biologici locali în coroborare strînsă cu parametrii stării generale a bolnavului. In mod deosebit în cazul protezării conjuncte trebuie analizată temeinic starea generală şi adoptată atitudinea cea mai favorabilă adaptării organismului la condiţiile impuse de etapele clinice de realizare a aparatului gnatoprotetic conjunct.

d. Principiul biomecanic. Indeplinirea funcţiilor sistemului stomatognat devine posibilă prin realizarea dinamicii mandibulare cu şi fără contact dentar. Alături de arcada restantă, aparatul conjunct va suporta solicitări variate ca direcţie, sens, punct de aplicare, intensitate.

Muşchii manducatori au o capacitate variată de a declanşa forţe, diferenţele individuale fiind evidente. Există bolnavi ce pot declanşa forţe musculare manducatoare ridicate, mai mari de 80 Kg.f, în timp ce alţii declanşează forţe manducatoare scăzute de 10-15 Kgf, media fiind aproximativ de 30 Kgf. Punctul de aplicare al forţelor este la nivelul arcadelor dentare pe suprafeţele ocluzale ce vin în contact în cursul exercitării funcţiilor de masticaţie şi deglutiţie. Aceste forţe prezintă mai multe caracteristici ca direcţie, sens, punct de aplicare, mărime vectorială, mărime scalară, ele descompunîndu-se şi compunîndu-se după regula paralelogramului.

Există mai multe criterii de clasificare a forţelor de la nivelul sistemului stomatognat, clasificarea după direcţie fiind cea mai cuprinzătoare. După acest criteriu forţele se clasifică în forţe verticale de presiune şi tracţiune, forţe orizontale, tangenţiale acţionînd de-a lungul arcadei dentare, forţe radiare cu direcţie dinspre arcadă spre exteriorul acesteia, şi oblice care se manifestă dinnăuntru în afară arcadei acţionînd la nivelul caninilor. Forţele tangenţiale se exercită la nivelul punctelor de contact care anihilează tendinţa de deplasare în general spre mezial a tuturor dinţilor. Ele fac ca întreaga arcadă dentară să participe la stabilizarea dintelui în timpul efectuării funcţiilor. Aceste forţe se transmit din punct de vedere al intiensităţii în"pată de ulei"; dinţii vecini dintelui solicitat suportă un gradient de forţă mai crescut iar pe măsură ce ne îndepărţăm forţa scade căci este diminuată şi anihilată de dinţii anteriori. Aceste forţe se pot transmite pînă pe arcada opusă.

In edentaţiile parţiale înşiruirea naturală a dinţilor este întreruptă, iar punctul de contact este absent la nivelul spaţiului protetic potenţial. Forţele tangenţiale nemaiputînd fi transmise dincolo de breşe, vor determina tendinţa la migrare a dinţilor spre spaţiul protetic potenţial. Aceiaşi motivaţie impune în cadrul tratamentului conjunct, refacerea punctelor de contact în vederea transmiterii forţelor tangenţiale.

Forţele radiare au direcţie dinspre arcadă, fiind generate de înclinarea dinţilor înspre afară pentru maxilar şi în regiunea frontală mandibular. Ele tind să întrerupă contănuitatea arcadei efectul devenind evident în parodontopatii unde datorită mobilităţii dentare dinţii se desfac în evantai mai ales în zona frontală. Forţele radiale transversale acţionează din interiorul arcadei spre zonele laterale, iar cele oblice dinăuntru spre înafară aproximativ în dreptul caninilor. Roy consideră că pentru a stabiliza un aparat gnatoprotetic conjunct contra forţelor orizontale este necesară aplicarea de dinţi stîlpi în zone diferite ale arcadei. Imobilizarea aparatului trebuie să se realizeze în cel puţin două planuri, în raport de amplasarea spaţiului protetic şi starea de sănătate a parodonţiului.

In ce priveşte statica şi dinamica aparatelor conjuncte este necesar să amintim că aparatul gnatoprotetic propriu-zis reprezintă o suprastructură a unei construcţii mixte constituită în parte dintr-un substitut artificial şi în parte din ţesuturile biologice naturale. Dacă discutăm statica şi dinamica aparatelor gnatoprotetice conjuncte, solidarizarea acestora cu substructura organică ne obligă să luăm în consideraţie statica şi dinamica substructurii organice. Este necesar să asigurăm substructurii organice condiţii de rezistenţă incluzînd elemente odonto-parodontale capabile să suporte efortul la care este supusă întreaga structură. Condiţiile de rezistenţă a suportului odonto-parodontal depinde de mai muţi factori.

Poziţia dinţilor pe arcadă, oferă din punct de vedere mecanic o rezistenţă diferită datorată adaptării onto şi filogenetice la eforturile mecanice pe care le suportă.

Incisivul central maxilar, dinte monoradicular suficient de puternic pentru a putea fi utilizat ca substructură organică a unui aparat gnatoprotetic. Datorită formei rotunde pe secţiune a rădăcinii precum şi osului spongios, elastic, în care este implantat are o valoare mai redusă cedînd uşor la solicitările vestibulo-orale. Datorită axului său de implantare forţele de solicitare nu se exercită în axul dintelui ci pe direcţie oro-vestibulară (forţele ce se exercită în ax se întîlnesc în ocluzia cap la cap).

Incisivul lateral maxilar, este un dinte cu o rezistenţă biomecanică şi mai redusă ca a incisivului central, rădăcina sa fiind mai scurtă şi mai efilată, suprafaţa de implantare a fibrelor desmodontale la nivelul radicular fiind mai mică. Forţa de solicitare este receptată pe faţa palatinală avînd o direcţie oro-vestibulară (paraxială). La maxilar corticala osoasă vestibulară este mai puţin organizată, mai subţire, anihilînd într-o măsură mai redusă forţele de solicitare. Uneori corticala vestibulară poate fi absentă luînd aspectul de corticală fenestrată, rădăcinile fiind imediat sub mucoasa vesribulară.

Caninul maxilar are implantarea cea mai bună cu rădăcină ovalară pe secţiune sau de aspect triunghiular. Este plasat în zona de curbură a arcadei şi a planurilor de solicitare orizontală, motiv pentru care îşi dezvoltă un desmodonţiu puternic, caninul fiind considerat "cheia de boltă a arcadei". Acest dinte este permanent solicitat în mişcările de propulsie şi lateralitate, posedînd receptori parodontali specializaţi (de presiune) care participă la orientarea dinamicii mandibulare. Coroana sa puternică permite aplicarea tuturor elementelor de agregare.

Premolarii maxilari au o implantare mai bună ca incisivii centrali şi mai precară decît a caninului. Rădăcinile pot fi mono sau biradiculare, avînd forma ovalară sau de pişcot. Volumul coronar mai mare permite aplicarea pe aceşti dinţi a coroanelor parţiale, a coroanelor semifizionomice şi a coroanelor metalice. Coroanele de substituţie sînt mai dificil de aplicat atunci cînd dintele are două rădăcini care de obicei sînt foarte subţiri.

Molarii maxilari prezintă o implantare foarte bună avînd o rădăcină palatinală solidă şi două rădăcini vestibulare. Direcţia divergentă a rădăcinilor ajută la stabilizare mărind valoarea de implantare prin creearea între apexuri a unui triunghi de stabilizare care este cu atît mai eficient cu cît rădăcinile sînt mai divergente. Rădăcinile alipite dau dintelui o stabilitate precară, forţele de solicitare exercitate asupra coroanei dentare fiind cu uşurinţă dirijate înafara triunghiului de stabilizare radiculară. Coroana voluminoasă permite aplicarea microprotezelor de agregare sub formă de inlay, coroane parţiale, coroane de înveliş metalice sau mixte.

Molarul de minte maxilar prezintă caracteristici aparte datorită inserţiei sale într-un spaţiu foarte restrîns la nivelul tuberozităţii maxilare. Prezintă frecvent anomalii care scad valoarea lui ca dinte stîlp. Osul tuberozitar deosebit de spongios îi asigură o implantare precară.

Incisivii central şi lateral mandibularisînt dinţi monoradiculari cu rădăcini foarte subţiri şi efilate avînd o valoare biomecanică minimă. Dinţii pot fi frecvent afectaţi de fenomene parodontopatice, prezentînd condiţii biomecanice precare de recptare a forţelor de solicitare ce se exercită mai mult spre vestibular. Corticala osoasă vestibulară este mai puţin dezvoltată ca cea linguală.

Caninul mandibular are o bună implantare avînd o poziţie aproximativ verticală faţă de planul de ocluzie. Primeşte forţele de solicitare în axul său, dar are o implantare mai slabă decît a caninului maxilar.

Premolarii mandibulari au o implantare într-un os foarte bine trabeculat limitată de o corticală puternică bine reprezentată.

Molarii mandibulari prezintă două rădăcini, rădăcina mezială este rezultată din sudura a două rădăcini. Rădăcinile meziale şi distale în general converg spre apex stabilitatea dintelui nefiind atît de bună ca la maxilar. Datorită corticalei alveolare bine reprezentate şi a osului trabecular cu stîlpi de rezistenţă puternici (creste oblice interne şi externe), aceşti dinţi prezintă o bună implantare.

Vitalitatea dinţilor asigură o oarecare elasticitate dinţilor stîlpi, conferindu-le o rezistenţă mai mare faţă de dinţii devitali care sînt friabili. Lipsa de vitalitate poate însemna existenţa unei gangrene cu infiltrarea dentinei radiculare şi coronare ce provoacă subminarea rezistenţei prin diminuarea stratului de dentină sănătoasă. Devitalizarea dinţilor în scop protetic se realizează numai de necesitate în cazuri bine precizate: carii profunde; deschiderea accidentală a camerei pulpare; cînd şlefuirea impune îndepărtarea dentinei pe o profunzime mai mare de 2/3 din grosimea totală a stratului dentinar. Atunci cînd prepararea în profunzimi mari se face pe dinţi la persoane în vîrstă unde canaliculele dentinare sînt închise, dentina terţiară fiind în cantitate suficientă iar prepararea realizată intermitent cu răcire de apă şi aer se poate evita devitalizarea acestor dinţi stîlpi.

Leziunile parodontale marginale măresc braţul pîrghiei extraalevolare a dintelui prin micşorarea implantării intraosoase influenţînd stabilitatea biomecanică a dintelui. In acest caz se produce şi lărgirea spaţiului periodontal micşorarea numărului şi degenerescenţa ligamentelor periodontale.

Leziunile periapicale cronice influenţează rezistenţa biomecanică a dinţilor stîlpi. Leziunile periapicale pot constitui surprize ulterioare prin reacutizări sau dezvoltarea unor procese osteitice. In zonele osteitice periapicale, în urma solicitărilor se poate produce înfundarea treptată a dintelui, ligamentul periodontal cedînd.

Dinţii extruzaţi prezintă condiţii deficitare de stabilitate biomecanică. Forţele de masticaţie sînt anihilate la nivelul parodonţiului conform anumitor legi mecanice. Sub acţiunea forţelor dintele şi rădăcina se înfundă în alveolă, ligamentele periodontale se tensionează realizînd tracţiuni la nivelul osului şi cementului radicular, tracţiuni ce stimulează apoziţia la nivelul interfeţelor spaţiului periodontal. Apoziţiile în urma tracţiunilor vor îngloba o nouă cantitate de fibre conjunctive ce vor îmbunătăţi stabilitatea dintelui. Intre fibrele periodontale există limfă care sub acţiunea forţelor ocluzale şi în urma înfundării dintelui îşi măreşte presiunea, presiune ce produce resorbţia pereţilor osoşi şi radiculari. Presiunea determină la nivelul laminei dure procese de resorbţie, iar tracţiunea apoziţie. Din echilibrul acestor forţe (presiune, tracţiune) rezultă forma normală a peretelui alveolar. La dinţii fără antagonişti tracţiunea parodontală nu se mai produce, forţa masticatorie neexercitîndu-se la nivelul coroanei provoacă diminuarea rezistenței parodontale și afectarea stabilității biomecanice. Acest fapt conduce la extruzia dintelui ca expresie a etapei de decompensare a parodonțiului dintelui respectiv.

Dintele fără antagonist este considerat precar din punct de vedere al rezistenței după o perioadă de aproximativ 2 săptămîni de la pierderea contactului cu antagonistul, precaritatea datorindu-se diminuării numărului ligamentelor parodontale.

In raport cu factorii amintiți mai sus unii autori cum au fost Duchange, Leriche, Ante, Watt, etc. au încercat să acorde coeficienți mecanici de rezistență a dinților stîlpi. Insă valoarea biomecanică a dinților stîlpi depinde și de starea clinică, unde trebuie luate în considerație rapoartele de ocluzie, starea parodontală, steriotipul dinamic de masticație, sexul, vîrsta, profesia, dinții de la limita cu edentația, dinții implantați înafara arcadei, dinții cu axul de implantare modificat.

Referitor la *statica de ansamblu* a unei construcții gnatoprotetice conjuncte fixate pe mai mulți dinți Duchange arată că: un sprijin linear pe doi dinți este precar; cel poligonal (triunghiular) pe trei dinți are condiții de stabilitate bune cu condiția ca suprafața poligonului să fie mare; sprijinul pe mai mult de trei dinți creează condiții de supraechilibru static satisfăcînd și legea lui Roy atunci cînd dinții sînt în planuri diferite.

Pentru asigurarea stabilității structurii gnatoprotetice Dubecq ia în considerație direcția de implantare a dinților stîlpi. Situația ideală din punct de vedere mecanic se înregistrează după Dubecq atunci cînd dinții stîlpi au direcție verticală iar forța ce se exercită asupra lor este și ea verticală, fiziologică și în limite normale, permițînd sistemului odonto-parodontal să se opună înfundării. Această situație este în echilibru cînd nu apare flexiunea corpului de punte. Din formula flexiunii: $f = \frac{F \times L \times e}{S}$, F reprezintă valoarea forței; L - lungimea brațului de la locul de aplicare a forței la punctul de sprijin; e - modul de elasticitate; S - suprafața de secțiune a corpului de punte; constatăm că este necesar ca forța, lungimea corpului de punte și modulul de elasticitate să fie cît mai mici, iar suprafața de secțiune a corpului de punte să fie mare. Lungimea corpului de punte trebuie să nu depășească trei elemente odonto-parodontale succesive absente, pentru a nu se favoriza flexiunea sa.

Urmărind mai departe raționamentul lui Dubecq se deduce că suprafaţa ocluzală a corpului de punte trebuie să fie astfel conformată încît să se opună forţelor de flexiune. O construcţie conjunctă maxilară are o rezistenţă optimă la forţele de flexiune prin aspectul boltit, suprafaţa care recepteează forţa dirijînd transmiterea ei de-alungul dinţilor stîlpi, spre deosebire de mandibulă unde datorită curbei sagitale va tinde să solicite dinţii para-axial (fig.nr.86). O situaţie nefavorabilă se întîlneşte la dinţii stîlpi migraţi para-axial cu implantare anormală.

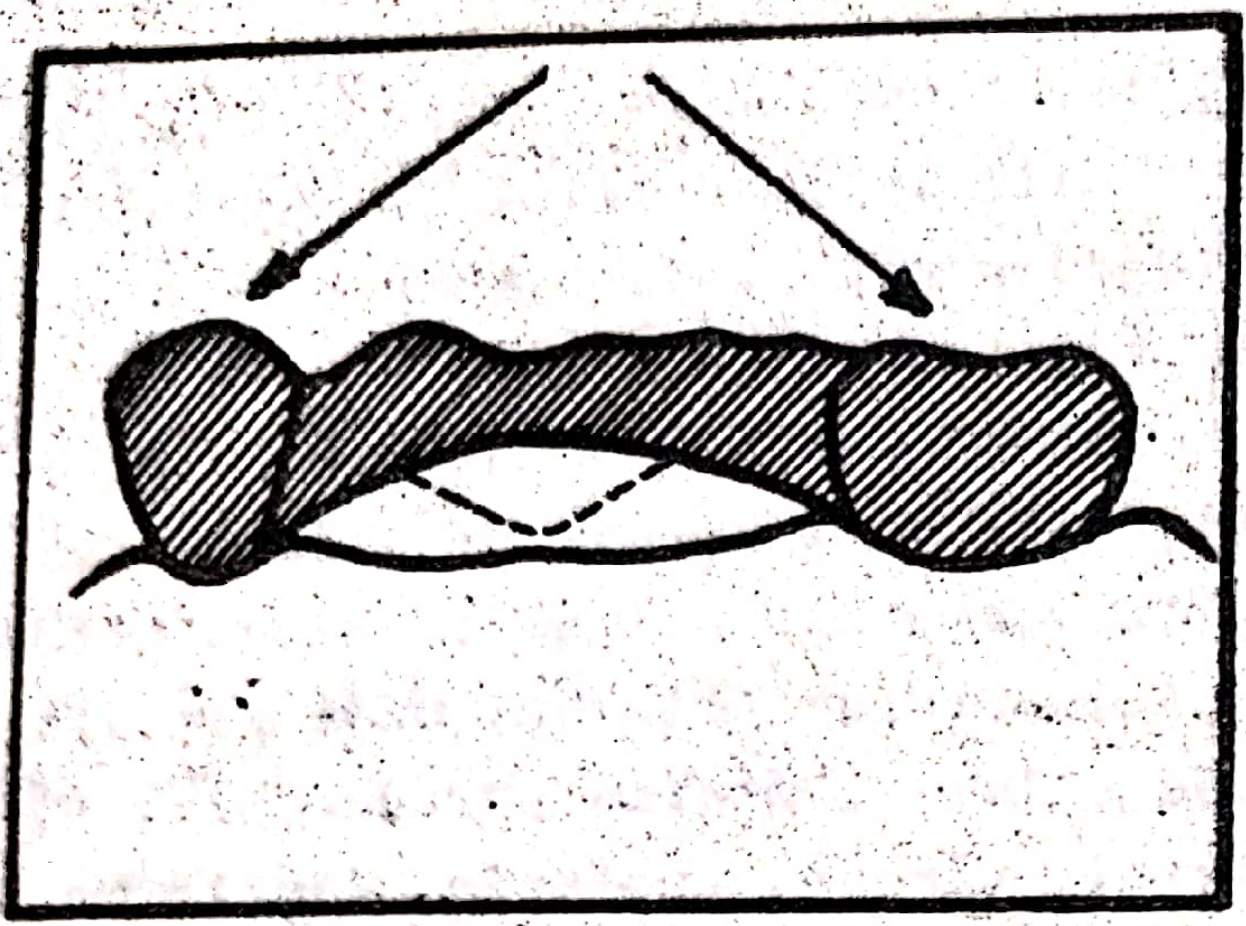

Fig.nr.86

Echilibrarea dinamică a construcţiilor conjuncte a preocupat pe mulţi autori care au enunţat legi, postulate şi au propus soluţii de anihilare a tendinţelor de destabilizare dinamică. Astfel Beliard demonstrează că:

- un corp susţinut într-un singur punct se poate roti în toate direcţiile, în jurul acelui punct;
- un corp susţinut în două puncte prezintă condiţii de stabilitate mai bune decît în primul caz însă şi acesta se poate roti în jurul axului ce uneşte cele două puncte;
- un corp susţinut în trei puncte prezintă stabilitate dinamică;
- un corp susţinut în mai mult de trei puncte prezintă o stabilitate dinamică supraabudentă.

In consecinţă o construcţie conjunctă fixată pe un singur dinte nu este echilibrată dinamic putîndu-se roti în toate direcţiile spaţiului. Dintele care va susţine o astfel de construcţie va fi în scurtă vreme mobilizat şi extras de pe arcadă, puntea devenind un adevărat extrator lent al dinţilor.

Construcţia conjunctă fixată pe două elemente odonto-parodontale prezintă condiţii superioare de stabilitate faţă de primul caz dar şi acesta se poate roti spre vestibular sau oral.

Sprijinirea unei construcţii conjuncte pe trei dinţi tîlpi plasaţi în planuri diferite va putea realiza o echilibrare dinamică optimă. Existenţa mai multor dinţi stîlpi în planuri diferite creează condiţii de echilibru supraabundent.

Duchange arată că nu este suficient numai să repartizăm dinţii stîlpi în planuri diferite pentru a se creea poligonul de sprijin, ci trebuie luat în consideraţie şi raportul dintre forţa activă şi forţa pasivă (de rezistenţă). Forma activă constituie suma coeficienţilor elementelor odonto-parodontale absente, înlocuite prin corpul de punte. Forţa de rezistenţă reprezintă suma elementelor odonto-parodontale incluse în sprijinul construcţiei conjuncte, obligatorie fiind includerea cel puţin a dinţilor limitrofi breşei edentate.

Pentru a echilibra dinamic o construcţie conjunctă va trebui satisfăcută relaţia F_r F_a, relaţie cunoscută sub denumirea de "lege a polinomului". Legea polinomului nu este o relaţie matematică ci o lege biologică, elementele polinomului fiind generate de multitudinea aspectelor clinice. In conceperea unei construcţii conjuncte atunci cînd nu se poate satisface relaţia F_r F_a se impune în conceperea aparatului conjunct o serie de modificări; realizarea unui corp de punte îngustat, realizarea lineară a corpului de punte, reducerea înălţimii şi înclinării pantelor cuspidiene sau realizarea de dinţi antagonişti montaţi pe un aparat gnatoprotetic amovibil.

O altă condiţie ce se cere satisfăcută pentru echilibrarea dinamică a construcţiilor conjuncte a fost enunţată de Sadrin şi se referă la nihilarea forţelor de basculare. Bascularea este o mişcare complexă a unei pîrghii care se roteşte în jurul unui ax de rotaţie. O pîrghie se află în echilibru atunci cînd asupra ei acţionează forţe egale şi braţele sale sînt de lungime egală. In caz de neegalitate a forţelor sau a mărimii braţelor apare o tendinţă de basculare, exprimată matematic prin momentul de basculare $M = F \times B$, unde M= moment basculare, F= forţa, B=lungimea braţului. Pentru echilibrarea pîrghiei trebuie să legalizăm momentele de basculare.

In zonele de curbură a arcadei pot apărea fenomene similare basculării,astfel în zona frontală a arcadei un corp de punte agregat pe dinţii limitrofi edentaţiei va avea tendinţa de răsturnare în jurul axului ce uneşte cei doi dinţi (legea a doua a lui Beliard). Braţul de răsturnare va fi egal cu distanţa dintre punctul cel mai îndepărtat al arcadei de axul de rotaţie. Momentul de răsturnare va fi egal cu braţul înmulţit cu o forţă oarecare exercitată în masticaţie. Acestui moment de basculare i se opune momentul de stabilizare plasat dincolo de axul de rotaţie la periferia elementelor de sprijin avînd o forţă foarte mică nereuşind să echilibreze momentul de basculare. Pentru echilibrarea celor două momente va trebui să includem dinţii suport de pe partea opusă momentului de răsturnare pînă la echilibrarea celor două momente. Cu cît curbura arcadei este mai accentuată cu atît cele două momente vor fi mai mari (fig.nr.87).

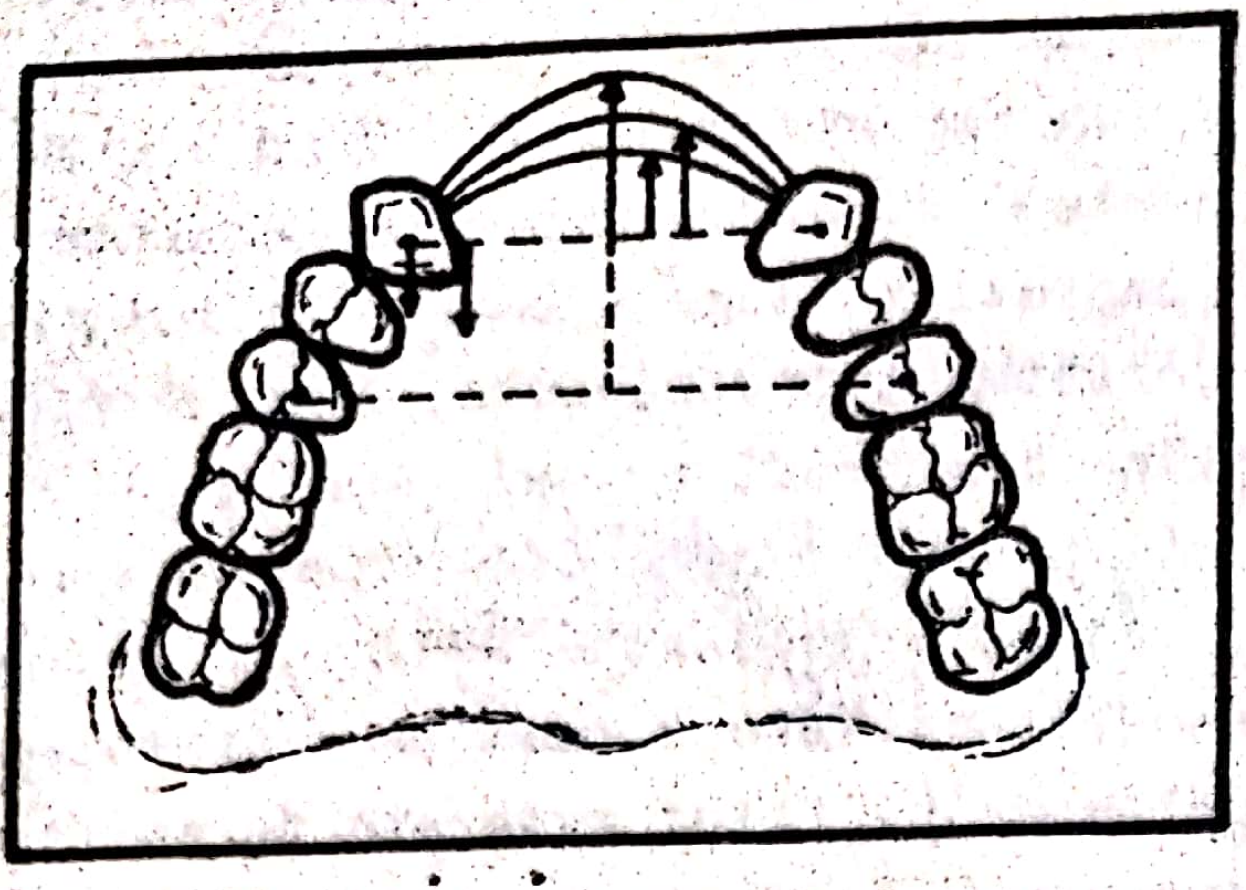

Fig.nr.87

In problemele biomecanice ale protezării conjuncte enumerăm şi pe aceea a axului de inserţie a aparatelor gnatoprotetice conjuncte. Axul de inserţie ideal al unui aparat gnatoprotetic conjunct trebuie să coincidă cu direcţia forţelor de masticaţie verticală, cu axul dinţilor stîlpi şi să necesite preparări minime pentru realizarea acestor obiective. Practic nu se poate realiza un ax de inserţie cu caracteristicile de mai sus (fig.nr.88) datorită convergenţelor dinţilor spre crista galli, la care se adugă migrările dentare, anomaliiile primare sau secundare. Axul de inserţie unic al protezelor conjuncte se va obţine în marea majoritate a cazurilor prin sacrificii de substanţă dentară în scopul anulării axelor individuale divergente şi realizarea unor substructuri organice cu axele paralele. Marele desavantaj al acestor corecţii ale axelor constă în dirijarea forţei de solicitare paraaxial şi sacrificiul dentinar.

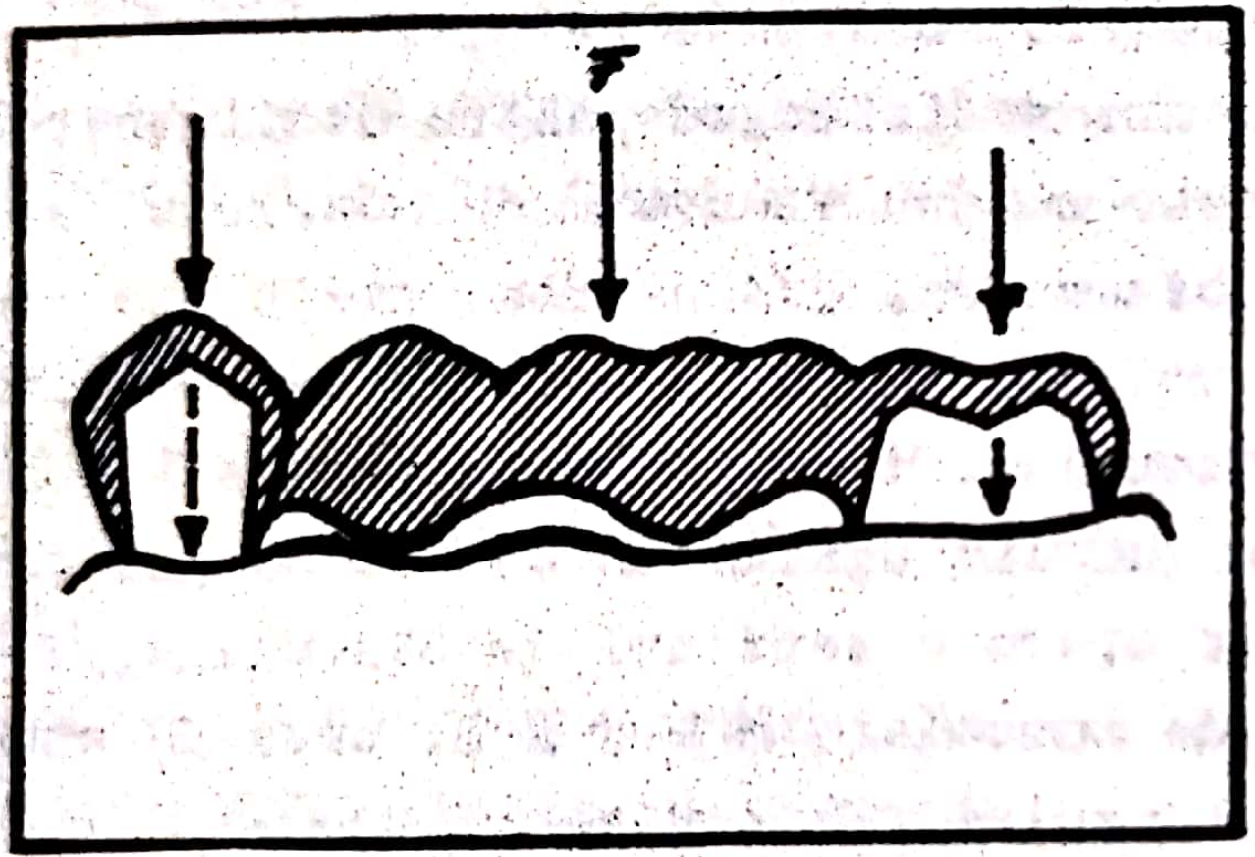

Fig.nr.88

Agregarea aparatelor gnatoprotetice conjuncte la suportul dento-parodontal constituie tot o problemă biomecanică. Agregarea construcţiilor conjuncte la substructura organică se poate realiza prin diferite mijloace cum ar fi: prepararea retentivă; fixarea prin cementare; fixare prin colaj; fixarea prin elemente dentinare (şuruburi); agregare prin croşete (elemente de domeniul istoric).

e. Principiul homeostazic. Constituie un alt aspect director în concepera tratamentului gnatoprotetic prin mijloace conjuncte. Se va avea în vedere realizarea unor aparate gnatoprotetice conjuncte a căror morfologie să fie în acord cu celelalte elemente ale sistemului stomatognat: relief ocluzal, curbele ocluzale, înclinarea planului ocluzal, planurile înclinate ale articulaţiei temporo-mandibulare. Nu trebuie să producă nici o modificare a constantelor de bază ale sistemului: relaţia de postură, centrică, ocluzia, dinamica mandibulară, deoarece dezorganizează întregul sistem de autoreglare.

Neintegrarea în morfologia sistemului stomatognat a aparatelor gnatoprotetice conjuncte realizează dezacorduri între planuri înclinate cu repercursiuni grave la nivel neuro-muscular şi inducerea de disfuncţii al întregului sistem stomatognat.

In conceperea aparatelor gnatoprotetice conjuncte este obligator să luăm în consideraţie şi necesitatea realizării unei congruenţe cît mai îndelungate între piesa artificială şi ţesuturile sistemului stomatognat. Frecvent, edentaţia parţială este întîlnită la vîrsta de 2o-4o ani. Pînă la aproximativ 4o ani structurile biologice îşi păstrează forma, morfologia şi anatomia normală, ţesuturile fiind într-un echilibru metabolic. După vîrsta de 4o de ani structurile capătă o dinamică mai rapidă producîndu-se abrazii, retracţii parodontale, modificări osoase rapide, cîmpul protetic modificîndu-se continu cu o rată din ce în ce mai mare pe măsura înaintării în vîrstă. In consecinţă conceperea tratamentului gnatoprotetic trebuie să aibă în vedere şi rata modificărilor sistemului stomatognat raportată la vîrsta biologică a bolnavului pentru a evita discordanţe grave între cîmpul protetic şi piesa protetică ce ar duce la accelerarea ratei de involuţie a sistemului stomatognat. Aceiaşi raportare trebuie să se adreseze la vîrsta biologică a întregului organism, în condiţiile protezării conjuncte pregătirea generală a bolnavului căpătînd o importanţă deosebită.

f. **Principiul ergonomic.** Organizarea activităţii medicului stomatolog în contextul protezării conjuncte are o importanţă deosebită deoarece acesta desfăşoară o muncă ce însumează un număr enorm de tehnici de lucru, utilizează un instrumentar foarte variat şi complicat, iar cîmpul operator pe care acţionează este foarte mic. Intreaga sa activitate trebuie să se organizeze şi să se desfăşoare după o serie de principii ergonomice, ce au în vedere protecţia personalului medical şi a bolnavului în faţa stressului activităţii stomatologice.

Terapia gnatoprotetică prin mijloace conjuncte presupune pe lîngă organizarea ergonomică a cabinetului şi o organizare ergonomică specifică muncii proteticianului şi care trebuie să respecte cîteva reguli esenţiale de desfăşurare a activităţii.

În tratamentul gnatoprotetic cu aparate conjuncte este obligatorie organizarea riguroasă a şedinţei de lucru. Intr-o singură şedinţă se vor prepara toate substructurile organice, prepararea fiind definitivată complet. Vor fi abordate în aceiaşi şedinţă toate hemiarcadele ce necesită tratament gnatoprotetic, fapt ce va realiza o importantă economie de timp pentru medic, economie de materiale stomatologice şi va creea tehnicianului posibilitatea armonizării corecte a parametrilor morfologici ai sistemului stomatognat, rezolvarea bolnavului făcîndu-se mult mai uşor şi rapid. In cursul preparării substructurii organice medicul va realiza aceiaşi fază de lucru, utilizînd acelaşi instrumentar, la toţi dinţii de preparat.

După preparare în aceiaşi şedinţă se realizează amprentarea substructurilor organice cît şi aplicarea tuturor măsurilor de protecţie a lor. Sedinta de lucru se încheie cu adaptarea şi fixarea cu ajutorul cementurilor provizorii a aparatelor gnatoprotetice provizorii.

Un principiu foarte important în terapia protetică conjunctă este ca durata tratamentului să fie scurtă, timpul scurs de la prepararea substructurii organice pînă la aplicarea aparatului gnatoprotetic definitiv să fie de maximum două săptămîni.

2. INDICATIILE SI CONTRAINDICATIILE TRATAMENTULUI PRIN MIJLOACE CONJUNCTE

Din punct de vedere al avantajelor clinice, al modalităţii în care proteza conjunctă se integrează în economia biologică şi mecanică a sistemului stomatognat rezolvarea inamovibilă a edentaţiei parţiale este cu mult superioară tratamentului prin proteza mobilă. Din motive biomecanice şi biologice protezarea conjunctă nu reprezintă panaceul universal al tuturor formelor de edentaţie parţială. Aplicarea ei este posibilă numai în situaţii clinice bine precizate.

Privitor la forma clinică mijloacele protetice conjuncte sînt indicate în edentaţiile intercalate reduse cu mai puţin de trei dinţi succesiv absenţi (cl.III-a Kennedy) şi în edentaţiile frontale cu mai puţin de 4 dinţi succesivi absenţi (cl.IV-a Kennedy). In mod cu totul excepţional se admite în situaţii clinice bine argumentate aplicarea de proteze conjuncte în edentaţii de cl.II-a Kennedy. Aparatele gnatoprotetice conjuncte mai pot fi folosite în închiderea breşelor (a modificărilor) tuturor claselor Kennedy cu condiţia ca breşa intercalată să îndeplinească criteriile de mai sus. (trei dinţi pentru zona laterală; patru pentru zona frontală). In aceste cazuri tratamentul conjunct se subordonează soluţiei protetice adjuncte din cadrul tratamentului protetic mixt sau compozit. Datorită faptului că prepararea substructurii organice realizează o agresiune asupra dintelui, desființînd protecția naturală a acestuia prin smalțul dentar, crește în felul acesta riscul cariogen în zona în care joint-ul periferic nu protejează perfect substructura organică. Din acest motiv mijloacele protetice conjuncte se indică numai la bolnavi cu igiena orală satisfăcătoare. Ignorarea stării de igienă în rezolvările conjuncte reprezintă grave compromisuri realizate de medicul specialist.

Rezolvările conjuncte impun ședințe de tratament numeroase, traumatizante din care cauză se generează o altă indicație: ele neputînd fi aplicate decît la bolnavi cu stare generală bună.

Mijloacele protetice conjuncte, se pot aplica pe dinți cu axul de implantare paralel sau cu abateri mici care să nu necesite ablațiuni mari de țesut dentinar în timpul preparării.

Sînt indicate la pacienți de vîrstă tînără la care soluțiile adjuncte sînt mai puțin tolerate. Se pot aplica pe dinți a căror mobilitate este normală și cu un parodonțiu integru dar au indicații terapeutice exprese și în contenția dinților cu parodontopatie marginală și mobilitate dentară pînă la gradul III.

Mijloacele protetice conjuncte sînt indicate la bolnavi cu ocluzie normală unde distribuția forțelor pe arcada restantă și la nivelul corpului de punte se realizează uniform fără suprasolicitări.

Contraindicațiile mijloacelor protetice conjuncte sînt impuse de particularitățile clinice generale și locale ale bolnavului chiar dacă edentația prin topografia și întinderea ei respectă condiția aplicării aparatelor gnatoprotetice conjuncte. Starea generală profund alterată prin boli cronice sau tare organice poate constitui o contraindicație deosebită a protezării conjuncte, sau să impună o temporizare pînă cînd indicii clinico-biologici generali ne permit efectuarea ședințelor de tratament. Si vîrsta poate constitui un parametru biologic ce intervine în contraindicarea mijloacelor protetice conjuncte: bolnavii în vîrstă suportă greu ședințele de tratament pentru aplicarea mijloacelor protetice conjuncte, sedintele fiind lungi și traumatizante. La vîrste foarte tinere atunci cînd camera pulpară este dezvoltată existînd pericolul deschiderii și traumatizării pulpei dentare se renunță la tratamentul protetic conjunct.

Aparatele gnatoprotetice conjuncte se contraindică pe dinții cu abateri grave de la axul de implantare normală, datorită preparării care necesită suprimarea coroanei dentare și dezechilibrării sistemului proteză-dinţi suporţi prin transmiterea forţelor paraaxial. Ele nu pot fi aplicate pe dinţi cu rădăcini insuficient dezvoltate, pîrghia de rezistenţă fiind insuficientă pentru contracararea forţelor active. Ocluzia defectuoasă contraindică aplicarea mijloacelor protetice conjuncte pînă cînd se va realiza echilibrarea planului de ocluzie. Igiena defectuoasă contraindică mijloacele protetice conjuncte pînă cînd testele de igienizare verificate în timp vor da rezultatele satisfăcătoare.

Mijloacele protetice conjuncte sînt contraindicate în edentaţiile terminale (cl.I-a şi a II-a Kennedy)şi în terapia edentaţiilor de cl.III-a şi a IV-a Kennedy cu mai mult de trei respectiv patru elemente dentare succesive absente de pe arcadă.

3. STRUCTURA MIJLOACELOR PROTETICE CONJUNCTE

Mijloacele protetice conjuncte utilizate în tratamentul edentaţiei parţiale se compun de regulă din două componente: elementele de agregare şi corpul de punte.

a. Elementele de agregare sînt microproteze cuprinse în număr variabil într-o punte dentară, minim fiind necesară utilizarea a două elemente de agregare. In funcţie de întinderea edentaţiei elementele de agregare pot creşte ca număr, incluzînd dinţi suplimentari de pe o hemiarcadă sau ambele hemiarcade în vederea echilibrării statice şi dinamice. Utilizarea microprotezelor ca elemente de agregare într-un caz sau altul nu se realizează întîmplător, selecţia efectuîndu-se în raport de modul în care ele respectă şi realizează anume condiţii biologice şi biomecanice.

Condiţiile biologice ale elementelor de agregare constau în principal în conservarea şi protecţia substructurii organice.

Sacrificiul minim de substanţă amelo-dentinară atît în suprafaţă cît şi în profunzime pentru aplicarea unui element de agregare constituie unul din obiectivele biologice primare. Nu toate elementele de agregare răspund în aceiaşi măsură la principiul enunţat mai sus. Elementele turnate necesită un sacrificiu întins în suprafaţă şi profunzime a substructurii organice, dar ele sînt elemente de agregare foarte bune mai ales din punct de vedere mecanic. Incrustaţiile şi coroanele parţiale necesită pentru alicarea lor un sacrificiu mult mai redus de substanţă amelo-dentinară. Elementele de stabilizare a punţilor Maryland, punţi fixate prin colaj constituie un progres evident privind sacrificiu minim de substanţă amelo-dentinară în suprafaţă şi profunzime.

Elementele de agregare ale aparatelor gnatoprotetice conjuncte nu trebuie să fie nocive pentru pulpa dentară şi parodonţiul marginal. Ele trebuie să aibă o morfologie corect realizată în raport cu substructura organică pe care se aplică pentru a putea realiza profilaxia pulpară şi parodontală. Este necesar ca modelarea şi realizarea elementelor de agregare să fie constituite în conturul parodintal corect fără exces sau lipsă, să fie respectat joint-ul periferic, evitîndu-se astfel solicitările paraaxiale ale dinţilor cît şi apariţia cariei secundare. Microprotezele de agregare nu trebuie să transmită cu fidelitate variaţiile de temperatură şi nici să nu oblige pentru realizarea lor sacrificarea organului pulpar, pentru a se conserva vitalitatea dintelui stîlp. Din acest punct de vedere se preferă coroanele de înveliş celor de substituţie sau semifizionomice.

Elementele de agregare trebuie să restabilească morfologia coronară şi culoarea dintelui, pentru a fi cît mai fizionomice şi a putea fi asimilate uşor în armonia arcadei. Din punct de vedere fizionomic se dă prioritate elementelor semifizionomice, microprotezelor de substituţie pentru zona frontală a arcadei, în zonele laterale nevizibile utilizîndu-se microproteze metalice. Fizionomia microprotezei rămîne la alegerea practicianului în funcţie de necesităţile clinica biologice, însă respectarea morfologiei coronare este obligatorie.

Microprotezele de agregare vor avea ca obiectiv biologic refacerea sau conservarea rapoartelor ocluzale normale şi a rapoartelor mandibulo-craniene corecte.

Condiţiile biomecanice pe care trebuie să le satisfacă elementele de agregare sînt la fel de importante ca şi acelea biologice.

Elementele de agregare trebuie să transmită forţele de masticaţie de la nivelul corpului de punte la dintele suport în axul acestuia. Pentru aceasta elementul de agregare trebuie să fie plasat în interiorul poligonului de susţinere parodontală a dintelui stîlp. Elementele de agregare trebuie extinse cel puţin 2/3 din din diametrul coronar pentru a se permite transmiterea forţelor în axul dintelui. (fig. nr. 89) nerespectarea acestui deziderat va duce la crearea unor componente paraxiale.

Un alt obiectiv mecanic îl constituie agregarea în sine (fixarea aparatului gnatoprotetic pe substructura organică). Agregarea se realizează prin retenţia elementului de agregare şi utilizarea unor mijloace suplimentare (cementul dentar). Agregarea depinde de întinderea suprafeţelor de contact dintre microproteză şi substructura organică.

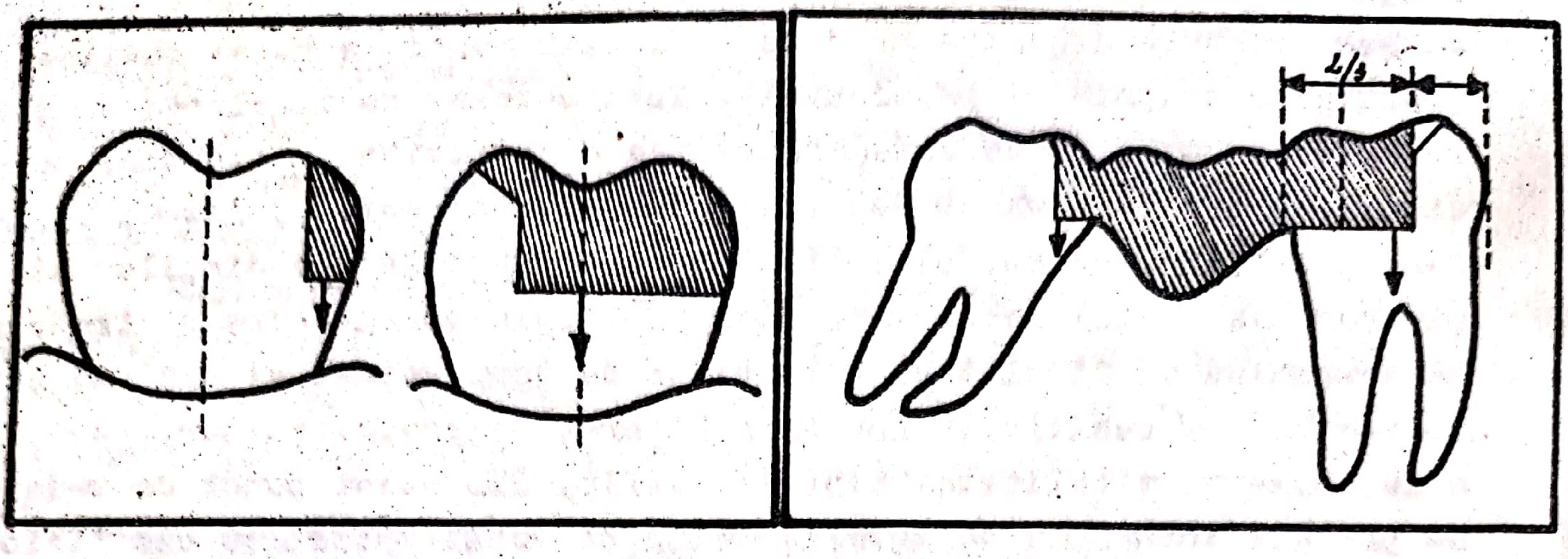

Fig.nr.89

Coroanele de înveliş metalice au suprafeţe de contact suficient de mari şi deci o retenţie bună, incrustaţiile datorită suprafeţelor de contact reduse au o agregare deficitară pe substructura organică. Agregarea mai depinde şi de contactul intim interfacial dintre elementul de agregare si substructura organică, contact realizat printr-o tehnologice clinică şi de laborator corectă. Starea de suprafaţă a elementelor de agregare contribuie la realizarea retenţiei pe substructura organică, suprafeţele rugoase sporesc forţa de frecare şi deci stabilitatea. Se pot aplica mijloace de retenţie suplimentară a microprotezei la substructura organică cum ar fi:pivouri dentinare sau radiculare, nervuri, şanţuri, elemente de imbricare sub formă de pivouri transfixiante sau clavete.

Pentru a conferi o bună rezistenţă aparatului gnatoprotetic elementele de agregare trebuie să ofere o suprafaţă cît mai întinsă pentru joncţiunea cu corpul de punte. Incrustaţiile oferă suprafeţe reduse în raport cu întinderea suprafeţelor proximale. Coroanele metalice oferind corpului de punte suprafeţe întinse de joncţiune asigură astfel aparatului gnatoprotetic o rezistenţă mecanică suficientă.

Indicaţiile de utilizare a microprotezelor ca elemente de agregare sînt diferite în raport cu tipul constructiv al microprotezei şi forma clinică a edentaţiei parţiale.

Coroana ştanţată este o microproteză depăşită complet în etapa actuală de evoluţie a gnatoproteticii, prezintă avantajul economicităţii, motiv pentru care este şi astăzi larg utilizată în terapia socială de masă. Defectele coroanei ştanţate sînt multiple avînd o agregare cervicală extrinsecă neregulată, nesigură şi incompletă, foarte greu de controlat. Nu poate reface morfologia corectă a dintelui pe care se aplică. Adaptarea transversală lasă de dorit. Nu reface punctele de contact cu dinţii vecini avînd o grosime mică la nivelul zonelor de convexitate şi la vîrfurile cuspidiene. Datorită materialului din care este realizată nu prezintă calităţi fizionomice.

Coroana din două bucăţi constituie un progres tehnologic faţă de coroana ştanţată, însă ea rămîne de domeniul istoriei datorită introducerii tehnologiilor moderne de realizare a microprotezelor prin turnare cu grosime dirijată. Agregarea cervico-ocluzală a acestei microproteze este suficient de bună. Prezintă dezavantajul că este costisitoare putînd fi realizată numai din aliaje nobile (aur) şi materiale seminobile. Feţele proximale nu pot reda corect morfologia naturală. Realizarea micoprotezei este laborioasă implicînd multe etape clinice şi tehnologice. Poate prezenta puncte de coroziune la nivelul sudurilor inelului sau a celor realizate între capac şi inel. Realizarea coroanei din aliaje metalice nu-i conferă calităţi fizionomice.

Coroanele turnate cu grosime dirijată sau fără grosime dirijată sînt microproteze cu indicaţii foarte largi ca elemente de agregare a aparatelor gnatoprotetice conjuncte. Coroana turnată cu grosime nedirijată prezintă o agregare coronară extrinsecă totală, motiv pentru care dezvoltă o forţă de frecare optimă avînd astfel o retenţie foarte bună pe substructura organică. Prezintă şi unele desavantaje prin grosimea mare a pereţilor ceea ce duce la consum mare de material, iar contactul intim cu substructura organică permite transmiterea variaţiilor de temperatură cu fidelitate. Această microproteză este deosebit de rezistentă, redînd foarte bine morfologia dentară fiind indicată în zonele laterale ale arcadei dentare. Coroanele turnate cu grosime nedirijată, datorită grosimii materialului se îndepărtează foarte greu de pe substructura organică. Dezavantajele coroanei turnate cu grosime nedirijată sînt rezolvate prin coroanele turnate cu grosime dirijată.

Coroanele semifizionomice sînt microproteze utilizate ca elemente de agregare în toate zonele arcadei dentare. Realizată din metale nobile, seminobile, nenobile (cr.co.) întruneşte calităţile de rezistenţă prin structura metalică şi calităţile fizionomice prin faţetele vestibulare şi proximale, acrilice sau ceramice. Necesită uneori devitalizarea dinţilor pe care se aplică în urma preparărilor profunde în zona vestibulară pentru realizarea spaţiului elementului fizionomic. Metodologia clinică modernă de preparare a substructurii organice pentru coroanele semifizionomice exclude devitalizarea. Retenţia acestei microproteze este mai scăzută ca a coroanei turnate datorită preparării în exces a feţei vestibulare. In vederea îmbunătăţirii retenţiei coroanelor semifizionomice se pot utiliza pivouri pulpare, dentinare sau nervuri laterale.

Coroana fizionomică este utilizată ca element de agregare numai în punţi provizorii fizionomice. In situaţia unei practici de masă, ca o componentă a aparatelor gnatoprotetice total fizionomice, coroana fizionomică din acrilat poate fi utilizată ca element de agregare. Utilizarea acestor aparate trebuie să aibă un caracter provizoriu datorită rezistenţei scăzute a materialului. Acest tip de punţi trebuiesc înlocuite cu punţi semifizionomice. Realizarea punţilor fizionomice din porţelan este contraindicată deoarece impune un sacrificiu mare a substructurilor organice pe care se agregă fiind costisitoare şi nerezistente mecanic.

Coroana de substituţie constituie un excelent element de agregare pentru aparatele gnatoprotetice conjuncte. Agregarea cervicală şi radiculară la substructura organică este foarte solidă, uneori îndepărtarea unei astfel de microproteze impune şi sacrificarea rădăcinii. Aceste microproteze prezintă desavantajul important al devitalizării dinţilor, însă prezintă avantajul unei agregări periferice. Coroanele de substituţie transmit în ax forţele de solicitare fiind foarte rezistente prin stuructura lor metalică. La rezistenţă se adaugă şi calităţile fizionomice prin componenta fizionomică a coroanei de substituţie. Uneori în urma retracţiei parodontale cervicale coleretа metalică cervicală vestibulară se dezgoleşte masiv, pentru care unii utori indică întreruperea inelului în zona vestibulară. Microprotezele de substituţie au largi indicaţii ca elemente de agregare în zonele anterioare ale arcadelor frontale cînd dinţii stîlpi prezintă leziuni odontale coronare întinse sau cînd diametrul coronar vestibulo-oral este mic şi nu permite agregarea prin intermediul unui element mai conservator. Datorită pivoului foarte precis, comandă axul de inserţie al aparatului gnatoprotetic conjunct.

Inlay-ul poate fi folosit ca element de agregare atît în zona anterioară cît şi posterioară a arcadei, pe feţele invizibile ale dinţilor stîlpi conservînd fizionomia şi substanţa amelo-dentinară. Pentru a putea fi utilizat ca element de agregare dintele stîlp trebuie să aibă un volum coronar suficient de mare, necesitate obligatorie pentru realizarea condiţiei de retenţie a microprotezei. Sînt indicate pe stîlpi meziali în edentaţii intercalate reduse de 1 pînă la 2 dinţi lipsă, cînd ocluzia este netraumatizantă. Ca elemente de agregare incrustaţiile comandă axul de inserţie a aparatului gnatoprotetic conjunct. Prepararea substructurii organice pentru aplicarea unui astfel de element de agregare este dificilă impunînd o exactitate deosebită în execuţie. Din punct de vedere al rezistenţei aparatului gnatoprotetic conjunct inlay-ul oferă o suprafaţă redusă corpului de punte, cît şi o suprafaţă de retenţie mică pe substructura organică. Uneori în cursul sudurii corpului de punte la inlay acesta se poate topi. Ele pot fi utilizate ca elemente de impobilizare a dinţilor parodontotici.

Onlay-ul (coroana parţială) reprezintă un contact mai întins cu substructura organică avînd şi o rezistenţă mecanică foarte bună. Sînt elemente de agregare fizionomice conservînd faţa vestibulară a dinţilor stîlpi. Ele pot fi aplicate atunci cînd volumul coronar este suficient de mare permiţînd realizarea unor mijloace de retenţie eficiente. O coroană parţială corect realizată constituie uneori un mijloc de agregare superior coroanelor de înveliş. In punţile Maryland se folosesc ca elemente de agregare un tip special de coroane parţiale realizate prin şlefuirea o,3 mm pe suprafaţa orală şi proximală a dintelui stîlp fără a se depăşi limita amelo-dentinară prepararea fiind simbolică. Fixarea punţii Maryland se realizează prin colare cu liant organic a substructurii organice cu faţa internă a onlay-ului. Suprafeţele de colaj suferind pregătire cu acid fosforic, pentru suprafaţa substructurii organice şi prin metodă galvanică a suprafeţei metalice interesate în colaj.

b. Corpul de punte reprezintă elementele de substituire a dinţilor absenţi în aparatul gnatoprotetic conjunct. Obiectivele corpului de punte ca element al aparatului gnatoprotetic conjunct sînt biologice şi mecanice.

Obiectivele biologice ale corpului de punte sînt de importanţă primordială atît din punct de vedere al aspectului profilactic cît şi curativ.

Din punct de vedere profilactic corpul de punte preîntîmpină dishomeostazia sistemului stomatognat ce poate apărea prin migrările verticale şi orizontale a dinţilor restanţi. Corpul de punte contribuie la stabilizarea corectă a relaţiilor mandibulo-craniene şi la refacerea ocluziei funcţionale ceea ce permite realizarea corectă a funcţiilor globale ale sistemului stomatognat. Conceperea şi realizarea corpului de punte va trebui să micşoreze rata resorbţiei osoase şi totodată conservarea sănătăţii ţesuturilor înconjurătoare printr-o modelarea morfologică, profilactică.

Din punct de vedere curativ corpul de punte va trebui să urmărească refacerea morfologică şi funcţională a sistemului stomatognat, a arcadelor mutilate prin edentaţie. Morfologia corpului de punte va trebui să fie cît mai apropiată de morfologia dinţilor absenţi. Dinţii artificiali vor reda aspectul fizionomic al arcadei, aspect ce trebuie conservat atît în zona anterioară cît şi în zona laterală din motive estetice şi economice. Deşi corpul de punte se realizează cu diametrul vestibulo-oral mai redus decît a dinţilor naturali el va trebui să contribuie la refacerea funcţiei masticatorii grav alterată în edentaţiile laterale multiple. Din acest motiv modelajul cuspidian al corpului de punte va trebui cu grijă realizat pentru ca eficienţa masticatorie să poată fi asigurată.

Corpul de punte creează condiţiile unei deglutiţii normale prin refacerea stopurilor ocluzale desfiinţate prin edentaţie. Breşele edentate frontale ca şi cele laterale închise prin corpuri de punte funcţional modelate realizează condiţiile unei articulări fonetice corecte.

Obiectivul mecanic al corpului de punte urmăreşte în principal ca prin refacerea continuităţii arcadei dentare forţele ocluzale să fie preluate echilibrat de arcada de sprijin şi transmişă în acelaşi timp pe direcţii fiziologice către arcada antagonistă. Legea lui Newton arată că la contactul dintre două corpuri apare o forţă de reacţie ce se manifestă în sens invers forţei iniţiale de şoc. In masticaţie mandibula este proiectată pe maxilar cu o anumită forţă care în momentul contactului dintre cele două arcade se manifestă ca o forţă reactivă atît asupra maxilarului cît şi asupra mandibulei. In edentaţia parţială corpul de punte preia forţa de masticaţie de pe arcada antagonistă şi transmite această forţă în dublu sens spre arcade antagonistă şi spre dinţii suport. (fig.nr.9o)

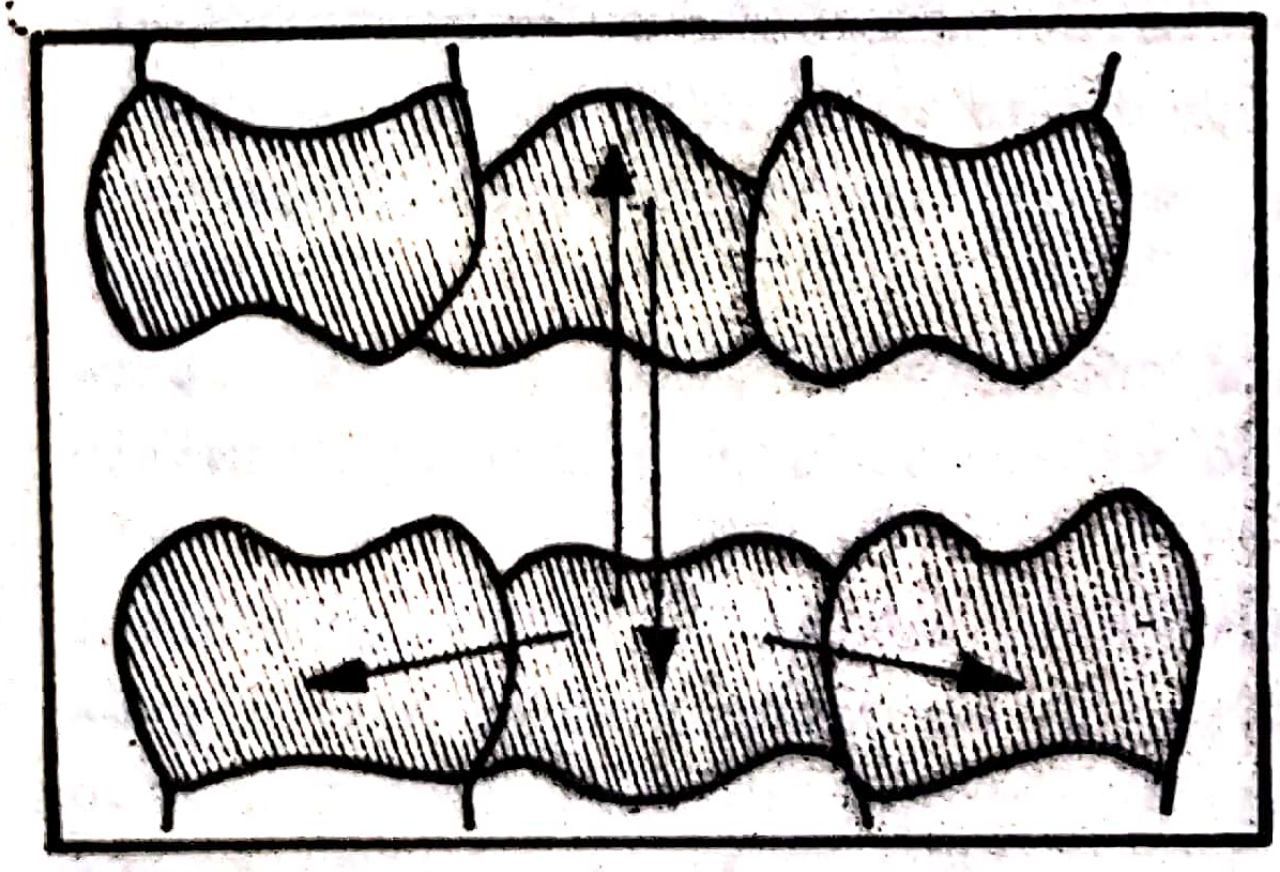

Fig.nr.9o

Pentru a putea transmite forţele masticatorii corpul de punte trebuie să aibă o anumită rigiditate altfel s-ar deforma sub acţiunea forţelor pe care le recepteazǎ. Deformarea corpului de punte depinde de materialul din care este realizat, de grosimea şi de amplitudinea sa. Există mai multe modalităţi de deformare a corpurilor sub acţiunea unor forţe.

Deformarea elastică depinde de modulul de elasticitate, de duritatea şi maliabilitatea aliajului, de amplitudinea, grosimea corpului de punte. Atunci cînd deformarea este elastică, corpul de punte suportă un anumit grad de îndoire dar după încetarea forţei corpul de punte revine pe poziţia iniţială. Aceste deformări elastice sînt permise în toate corpurile de punte, avînd un caracter permenent. Studii de fotoelasticitate şi tensiometrie au evidenţiat că mandibula şi maxilarul în masticaţie suferă acelaşi tip de deformare. Gradul de îndoire admis trebuie să fie foarte redus şi să nu depăşească rezistenţa ligamentară a elementelor de susţinere dento-parodontală. Deplasarea substructurilor organice către corpul de punte deformat trebuie să se realizeze în limite fiziologice, în acest caz ele avînd caracter biostimulativ. Deformarea elastică a corpului de punte se realizează şi în raport faţă de axul principal al corpului de punte dictat de poziţia pilierilor.

Pilierii perpendiculari pe axul orizontal al corpului de punte prezintă condiţii optime din punctul de vedere al transmiterii forţelor ei, reuşind să anihileze forţele de îndoire aflate în limite fiziologice. Pilierii înclinaţi către spaţiul edentat vor favoriza îndoirea prin însăşi poziţia lor permiţînd cu mai mare uşurinţă deformarea corpului de punte. Pilierii înclinaţi înafara spaţiului edentat se vor opune aparent flexiunii corpului de punte datorită faptului că prin poziţia axului lor ei anihilează tendinţa de apropiere a extremităţilor corpului de punte provocată de îndoire. Datorită implantării lor definitare opoziţia pe care o realizează are valoare mai redusă. Migrarea acestor pilieri în raport cu spaţiul protetic potenţial necesită lungirea corpului de punte şi creşterea deformabilităţii.

Deformarea corpului de punte depinde de aspectul concav sau convex al profilului acestuia. Corpul de punte convex spre planul de ocluzie se opune cu mai mare eficacitate deformărilor elastice avînd în vedere faptul că direcţia forţei de solicitare este dinspre planul de ocluzie. Corpurile de punte concave favorizează deformarea elastică, aşa cum se întîmplă în edentaţia mandibulară ca şi în modelarea incorectă a corpului de punte. Curbura de ocluzie mandibulară fiind concavă iar cea maxilară convexă rezultă că mandibula este defavorizată din acest punct de vedere faţă de maxilar.

Asocierea curburilor cu migrarea favorabilă sau nefavorabilă a dinţilor pilieri poate oferi aspecte mai mult sau mai puţin grave din punct de vedere al deformabilităţii. Deformarea elastică a corpului de punte trebuie să fie stimulativă pentru metabolismul parodontal fără a depăşi nivelul liminar. Din punct de vedere al rezistenţei mecanice, deformarea elastică a corpului de punte constituie o condiţie de precaritate atunci cînd este realizat mixt. In acest caz se produce un fenomen de alunecare între cele două componente, metalică şi fizionomică (acrilică sau porţelan) ceea ce poate duce la fracturarea sau la desprinderea elementelor fizionomice.

In situaţia apariţiei deformărilor plastice a corpurilor de punte se produce o alterare gravă maximă a structurii care îşi schimbă morfologia iniţială. Deformarea mecanică a corpurilor are două componente: una elastică şi una plastică. In urma deformărilor elastice corpul solicitat în limitele elasticităţii sale revine la poziţia şi forma iniţială. In cazul deformărilor plastice corpul deformat nu mai poate reveni la forma avută la început. In raport de gradul de elasticitate şi plasticitate a unui corp solicitat pentru o anumită forţă ce depăşeşte sau respectă limitele elasticităţii deformarea poate fi temporară sau definitivă. Avînd în vedere că nu există corpuri cu elasticitate 100% sau plasticiate 100% ori ce deformare elastică va conserva (este drept numai în forate mică măsură) deformarea plastică cu sau fără efect asupra formei macroscopice a corpului de punte. Utilizarea unor materiale cu un grad mare de plasticitate în construcţia corpurilor de punte reprezintă un inconvenient care analizat în contextul suprasolicitărilor dento-parodontale demonstrează un potenţial major de nocivitate. Din acest motiv în construcţia corpurilor de punte se utilizează aliaje care nu se deformează plastic, iar deformarea lor elastică nu depăşeşte capacitatea de rezistenţă a suportului dento-parodontal şi osului la dimensiunile utilizate în mod obişnuit în cavitatea orală.

Cu cît întinderea corpului de punte este mai mare cu atît rezistenţa la deformarea plastică este mai mică. Deformarea plastică este şi în raport de forţele declanşate în ocluzia funcţională. Deformarea plastică are consecinţe mult mai grave asupra cîmpului protetic traumatizînd suportul dento-parodontal şi schimbînd rapoartele corpului de punte cu creasta edentată astfel încît poate leza mucoasa provocînd leziuni de decubit, accelerînd resorbţia osului subiacent.

Rezistenţa mecanică a corpului de punte trebuie să fie suficientă pentru a nu se deforma sub acţiunea forţelor ocluzale. Ea este calculată în raport de poziţia corpului de punte pe arcadă. Corpurile de punte din zonele laterale vor fi solicitate de forţe maxime iar corpurile de punte din zona frontală vor fi solicitate de forţe mai reduse în raport de gradientul de forţă dezvoltat de muşchii masticatori. In mod obişnuit gradientul forţei muşchilor masticatori este între 30-80 Kgf/ şi excepţional poate ajunge între 100-300 Kgf. Sub acest aspect corpurile de punte aplicate la bolnavi cu ţinută atletică, sportivă, cu talie mare, cu masticaţie viguroasă vor trebui să fie realizate cît mai rezistent.

Fractura corpului de punte apare de regulă în zona de solicitare maximă sau în zona de minimă rezistenţă provocînd compromiterea totală a construcţiei protetice. Dacă zona de minimă rezistenţă se datorează unui modelaj defectuos, zona de maximă solicitare este plasată la mijlocul distanţei dintre cei doi stîlpi sau mai aproape de unul din aceştea atunci cînd celălalt este foarte bine implantat şi nu permite schimbarea poziţiei. Fractura apare frecvent în urma defectelor de turnare (bule de gaz, fisuri, retasuri), a defectelor de modelare sau a conceperii greşite a construcţiilor protetice cu corpuri de punte avînd o amplitudine mai mare de 3 dinţi succesivi.

Rezistenţa la abraziune constituie o condiţie mecanică ce va conserva forma iniţială şi stabilitatea morfologică a corpului de punte. Abraziunea corpului de punte depinde de rezistenţa aliajului din care este confecţionat cît şia condiţiilor exercitării forţelor de frecaredintre cele două arcade. Forţele de frecare generate prin stereotipul frecător de masticaţie sînt de intensitate mare şi produc abraziunea modificînd morfologia arcadei. In edentaţia parţială se întîlnesc situaţii cînd cele două arcade antagoniste sînt diferite, arcada naturală opusă unei arcade artificiale, sau arcade artificiale antagoniste construite din materiale diferite. Forţa de abraziune este foarte ridicată în punţile ceramo-metalice, datorită ceramicii care are o rezistenţă crescută la abraziune, putînd de multe ori produce abraziunea coroanelor metalice antagoniste. Aliajele de aur chiar platinat prezintă o rezistenţă la abraziune favorabilă prentru realizarea corpurilor de punte. Modificarea prin abraziune a corpului de punte poate fi interpretată uneori şi ca o tendinţă spontană de echilibrare ocluzală funcţională a celor două arcade.

Forţele pe care le transmite corpul de punte sînt forţele de masticaţie ce vor fi răspîndite şi pe arcada antagonistă în urma contactului cu aceasta. Transmiterea corectă a forţelor între cele două arcade impune realizarea contactelor după principiile gnatologice, astfel ca forţele să fie transmise în axul dintelui în interiorul poligonului de susţinere şi să nu genereze componente orizontale.

Corpul de punte transmite forţele masticatorii spre substructura organică susţinătoare care le neutralizează prin structura sa de rezistenţă. Aceste forţe trebuiesc transmise dinţilor stîlpi în sens axial cu intensitatea în limite liminare. Unii autori acuză punţile dentare de realizarea anchilozei dento-parodontale prin imobilizarea dintelui. Transmiterea forţelor ocluzale de la nivelul corpului de punte spre dinţii suport se realizează pe nişte linii de forţă ce trebuieşc prevăzute din momentul conceperii şi construcţiei corpului de punte. Pentru aceasta aparatul gnatoprotetic conjunct va trebui fixat pe un număr suficient de dinţi stîlpi, corpul de punte netrebuind să depăşească poligonul de susţinere. (excepţie făcînd corpul de punte în zona frontală maxilară, din motive fizionomice). Designul adecvat al corpului de punte favorizează transmiterea axială a forţelor la dinţii stîlpi. Se poate realiza prin modelarea corpului de punte o formă arcuată înspre zona care priveşte spre creasta edentată ceea ce determină o orientare a forţelor spre dinţii stîlpi. Datorită unor condiţii funcţionale, fizionomice, biologice aspectul arcuat nu poate fi realizat decît în corelaţie cu forma clinică a edentaţiei, topografia acesteia, etc.

Corpul de punte se caracterizează prin amplitudine, lăţime, profil, raport cu creasta edentată, realizarea tehnologică.

Amplitudinea corpului de punte este în strînsă corelaţie cu amplitudinea spaţiului edentat limitat de dinţii stîlpi. In mod obişnuit corpul de punte realizează substructura unuia pînă la trei elemente dentare absente. In mod excepţional în zona frontală amplitudinea corpului de punte poate cuprinde pînă la patru elemente de înlocuire. Aplicarea unor corpuri de punte cu mai mult de trei elemente în zona laterală constituie o eroare terapeutică gravă prin consecinţele sale manifestate în timp deşi pe moment moment oferă practicianului şi bolnavului iluzia unei reuşite.

In zonele laterale aplicarea corpurilor de punte cu mai mult de trei elemente este posibilă atunci cînd arcada artificială antagonistă este susţinută de o proteză mobilă care în condiţiile unui echilibru ocluzal perfect declanşează forţe mult mai reduse. Amplitudinea corpului de punte este în strînsă corelaţie cu amplitudimea spațiului protetic potențial. Edentațiile terminale care beneficiază în mod excepțional de terapie conjunctă prin corpuri de punte în extenzie distală nu pot fi în întregime substituite, rezolvarea limitîndu-se în acest caz la un intermediar avînd dimensiunile unui premolar. In cazul solidarizării unor dinți succesivi prin elemente de agregare, unii autori consideră sudura la nivelul punctului de contact drept corp de punte punctiform. Nu există nici un motiv ca această solidarizare să fie considerată corp de punte, ea avînd o amplitudine nulă și nerespectînd nici o altă caracteristică a corpului de punte.

Lățimea corpului de punte va fi concepută în raport cu diametrul vestibulo-oral al crestei edentate, al spațiului protetic potențial și același diametru cu al dinților înlocuiți. Cu cît diametrul este mai mare cu atît există riscul realizării unui contact mai întins cu creasta, în caz contrar apărînd ancoșe triunghiulare retentive pe versantul oral al corpului de punte. (fig.nr.91). Lățimea corpului de punte va fi concepută și în raport de înălțimea spațiului protetic potențial. Cu cît înălțimea acestuia va fi mai mare cu atît lățimea corpului de punte poate fi și ea mai crescută. Inălțimea redusă a spațiului protetic potențial va impune realizarea unor corpuri de punte cu diametre vestibulo-orale mai scăzute pentru a evita ancoșele retentive. In cazul unor rapoarte nefavorabile între înălțimea și lățimea spațiului protetic potențial intervanțiile chirurgicale modelatoare vor corecta raportul corpului de punte cu creasta.

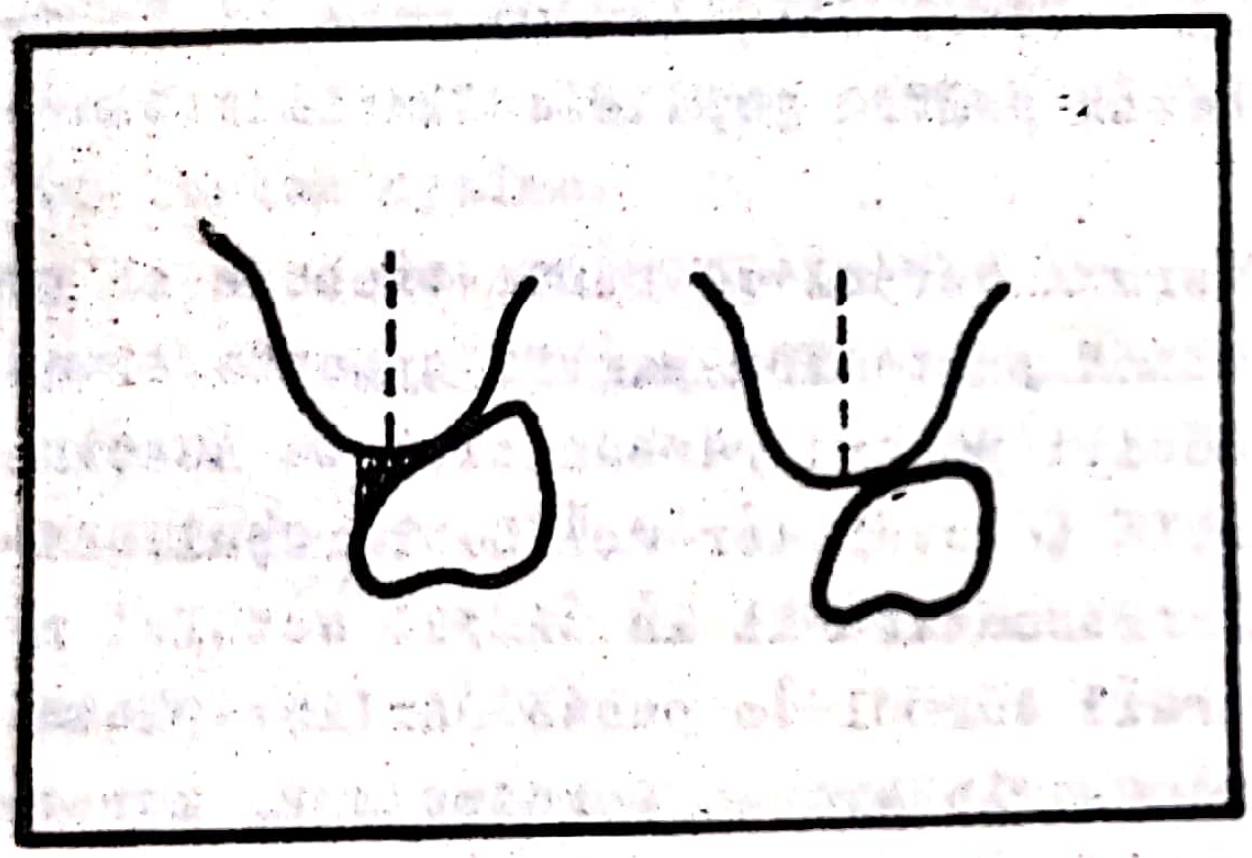

Fig.nr.91

Profilul corpului de punte trebuie să se încadreze cerințelor impuse de morfologia clinică obișnuită a arcadei dentare pe care o completează. In plan sagital pentru zonele laterale corpul de punte maxilar are curbura de ocluzie convexă, iar la mandibulă concavă. Aceste curburi vor fi mai mult sau mai puțin accentuate în funcție de carecteristicile individuale. Accentuarea exagerată sau inversarea curbelor ocluzale sagitale constituie abateri de la normal și se datorează conceperii unui plan protetic incorect în care pregătirea preprotetică și proprotetică nu a fost corespunzătoare. Numeroase manopere clinice de pregătire preprotetică (coronoplastii, gingivo-coronoplastii, îndepărtarea lucrărilor defectuoase din acest punct de vedere) permit creearea condiţiilor opptime pentru realizarea corpurilor de punte ce respectă armonia şi amplitudinile curburilor sagitale. Privit în plan sagital corpul de punte situat în zona frontală trebuie să prezinte o curbură care satisface perfect exigenţele fizionomice şi permite o mobilitate funcţională optimă a musculaturii oro-faciale şi a limbii. Curbura vestibulară prea exagerată sau cu o rază prea mică afectează fizionomia atît în repaus cît şi în dinamica facială. Rezolvarea unei ocluzii psalidodonte trebuie să respecte întotdeauna condiţiile impuse de fizionomie şi fonaţie, în plasarea şi dimensionarea curburii corpului de punte plasat în zona frontală. In acest scop înclinarea axelor dinţilor pe care îi înlocuieşte capătă valoare deosebită şi trebuie individualizată. Extremitatea gingivală a corpului de punte în funcţie de raportul cu creasta gingivală şi forma acesteia va prezenta întotdeauna un relief ce minează coletul dinţilor pe care îi înlocuieşte şi respectă spaţiul necesar pentru papilele dinţilor limitrofi.

Privit în plan transversal corpul de punte trebuie să prezinte convexităţi ce au acelaşi rol protector pentru creasta alveolară ca şi cele a dinţilor înlocuiţi pentru parodonţiul de susţinere. Se realizează astfel protecţia ţesuturilor moi de burajul alimentar şi se înlătură pericolul traumatisării în timpul actului masticator. Aplicat în cavitatea orală corpul de punte maxilar plasat în zona laterală trebuie să circumscrie arcada mandibulară, iar cel mandibular să fie circumscris. Prin modul de separare a feţei vestibulare şi modelajul corpului de punte situat în zona frontală trebuie să se realizeze armonia fizionomică.

In plan vertical corpul de punte trebuie să participe la configurarea unui plan de ocluzie simetric, armonios conform condiţiilor impuse de reconstituirea corectă a rapoartelor ocluzale.

Forma pe secţiune a corpului de punte variază în funcţie de concepţia constructivă a aparatului gnatoprotetic conjunct. Ea reprezintă o altă caracteristică în strînsă corelaţie cu condiţiile biologice si mecanice care condiţionează tratamentul individualizat. Se descriu diferite forme de secţiune, în formă de şea simetrică care se întinde de o parte şi de alta a muchiei crestei acoperind în mod egal partea superioară a varsanţilor crestei edentate.

O altă variantă de corp de punte cu secţiunea în şea este corpul de punte în şea asimetrică sau semişea în care contactul este numai cu versantul vestibular şi muchia crestei (fig.nr.92).

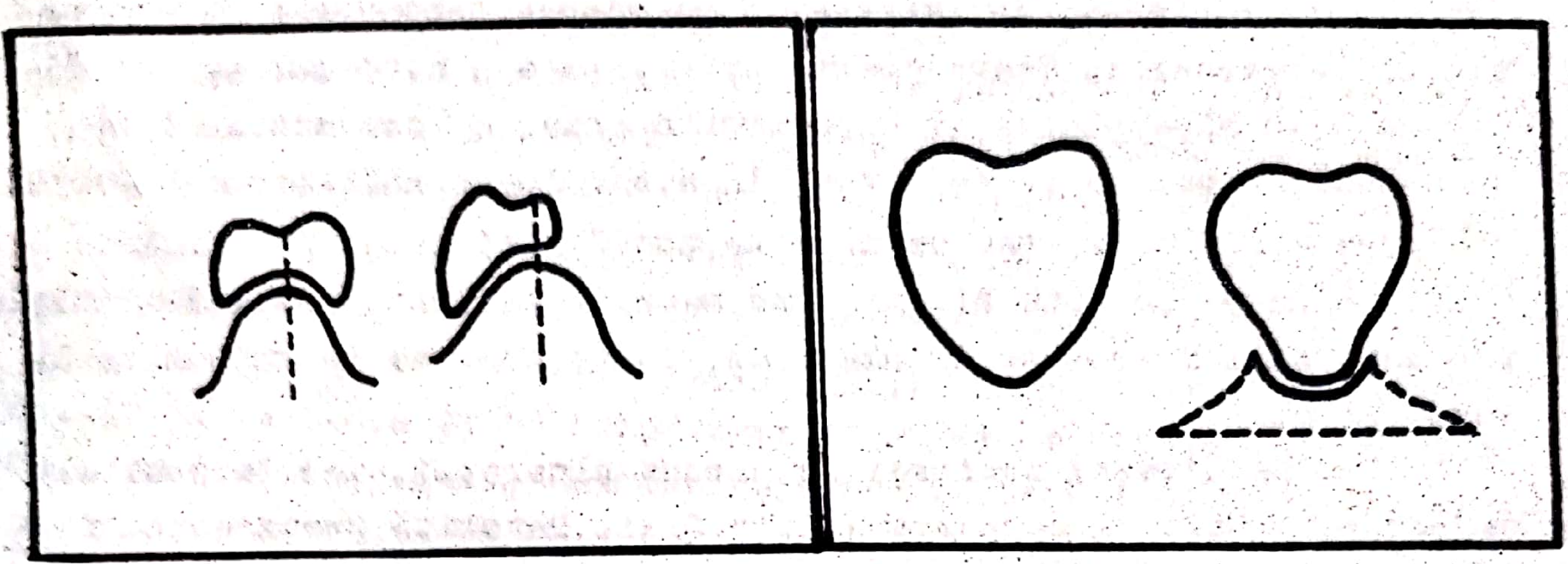

Fig.nr.92

Forma pe secţiune cu aspect de treflă se utilizează în punţile suspendate mandibulare. Se mai descriu forme pe secţiune cu aspect de cupă la care contactul punţii cu creasta asigură condiţii biologice optime.

Cea mai importantă caracteristică a corpului de punte o reprezintă raportul acestuia cu creasta edentată. Din acest punct de vedere se pot concepe corpuri de punte în contact cu creasta, la distanţă de creastă şi în contact parţial cu creasta.

Corpul de punte în contact cu creasta realizează raportul cu mucoasa gingivală în suprafaţă. Suprafaţa mucosală a corpului de punte este modelată în raport de forma crestei. Prin contactul intim dintre cele două szprafeţe (a corpului de punte şi a mucoasei) se realizează o construcţie aproape identică cu a arcadei naturale crînd de la început senzaţia de arcadă integră. Această senzaţie este deplină dacă pe suprafaţa orală a corpului de punte se modelează convexităţile dentare sub formă de mamelonări pe care bolnavul le percepe atît în timpul exercitării funcţiilor cît şi în repaus.

Avantajele senzaţiei de confort pe care o crează acest corp de punte sînt anulate de dezavantajele biologice care prin consecinţele lor dezastroase pot să conducă la complicaţii neplăcute. Corpul de punte în şea are faţa mucosală modelată în contact intim cu creasta realizînd la acest nivel o nişă ecologică în care sînt retenţionate resturi alimentare, resturi epiteliale ce crează un substrat nutritiv optim pentru colonizarea microbiană. Placa bacteriană ce s-a format în această nişă induce declanşarea unui cerc vicios al modificărilor patologice ce însoţesc de regulă tratamentul cu un astfel de corp de punte. La cîteva zile de la aplicarea aparatului gnatoprotetic conjunct se declanşează un proces inflamator evolutiv. Această evoluţie este rapidă şi inflamaţiei i se adaugă fenomenele de congestie şi turgescenţă. Toate aceste suferinţe ale mucoasei se vor finaliza prin hiperplazia şi hipertrofia zonei de contact cu corpul de punte. Corpul de punte situat în acest focar inflamator hiperplazic pare a fi îmbrăţişat de mucoasa modificată patologic şi îşi exercită în permanenţă efectul său mecanic iritant. Această iritaţie ţie este amplificată de traumatismul funcţional ce se transmite la acest nivel.

La nivelul mucoasei se produc ulceraţii, iar la osul alveolar rezorbţii şi accelerarea atrofiei. Datorită permanenţei factorului determinant procesele patologice se cronicizează şi se întreţin prin stimulare negativă reciprocă. Simptomatologia se complică prin adăugarea halenei fetide, hemoragiilor provocate de actul masticator, etc.

Modificările mucoasei (inflamaţie, hiperplazie, hipertrofie, ulceraţie) şi ale osului alveolar (rezorbţie şi atrofia accelerată) precum şi celelalte simptome crează imaginea unui dezastru biologic, care argumentează contraindicarea absolută a acestei construcţii protetice ce le declanşează şi întreţine.

Corpul de punte suspendat este construit la o distanţă de 2-3 mm faţă de muchia crestei. Avantajele utilizării lui sînt de ordin biologic şi igienic. Se evită traumatismul mecanic al mucoasei gingivale la zona de contact cu corpul de punte, iar spaţiul liber creeat este meretentiv pentru alimente şi uşor de curăţat cu periuţa de dinţi. Pentru utilizarea corpului de punte suspendat spaţiul protetic trebuie să aibă o înălţime mai mare de 5 mm. Există astfel posibilitatea ca pe lîngă cei 2-3 mm rezervaţi pentru spaţiul liber să asigurăm şi o grosime a corpului de punte suficient de rezistentă din punct de vedere mecanic şi cu o suprafaţă mare de unire la elementele de agregare. De asemenea lungimea breşei edentate trebuie să depăşească dimensiunile unui singur dinte, deoarece spaţiul liber de sub corpul de punte devine zonă de retenţie.

Avantajele şi cerinţele constructive indică corpul de punte suspendat în zonele laterale mandibulare, cînd există spaţii protetice de amplitudine şi înălţime optimă. Nu se indică la maxilar deoarece spaţiul liber nu permite închiderea cutiei de rezonanţă iar pe suprafaţa mucosală s-ar depune resturi alimentare. Nefizionomic şi total nefuncţional din punct de vedere fonetic nu se aplică niciodată în zona frontală maxilară sau mandibulară. Există posibilitatea construirii aparatelor gnatoprotetice conjuncte care în zonele laterale mandibulare au corpuri de punte suspendate iar în zonele anterioare alte tipuri de intermediari. Corpul de punte suspendat se realizează de regulă metalic. Construcţiile mixte se indică numai cînd există spaţiu suficient pentru suspendare şi asocierea componentei fizionomice la substructura metalică.

Corpul de punte cu contact parţial cu creasta prezintă mai multe variante de confecţionare şi anume cu contact în semişea, cu contact liniar şi cu contact punctiform. Corpul de punte în semişea prezintă avantajul unei construcţii protetice ce satisface exigenţele fizionomice. Suprafaţa mucosală acoperă versantul vestibular şi muchia crestei. In cazul în care creasta alveolară prezintă o grosime mare vestibulo-orală şi suprafaţa de contact creste, apare posibilitatea declanşării unor fenomene patologice postraumetice ca în cazul corpului de punte cu contact în şea (fig.nr.93). Motivaţia fizionomică indică corpul de punte cu contact în semişea pentru zona frontală. Aplicarea lui în zonele maxilare laterale constituie o gravă eroare. Din punct de vedere al confecţionării impune particularitatea morfologică şi anume că faţa orală trebuie modelată convex în toate sensurile.

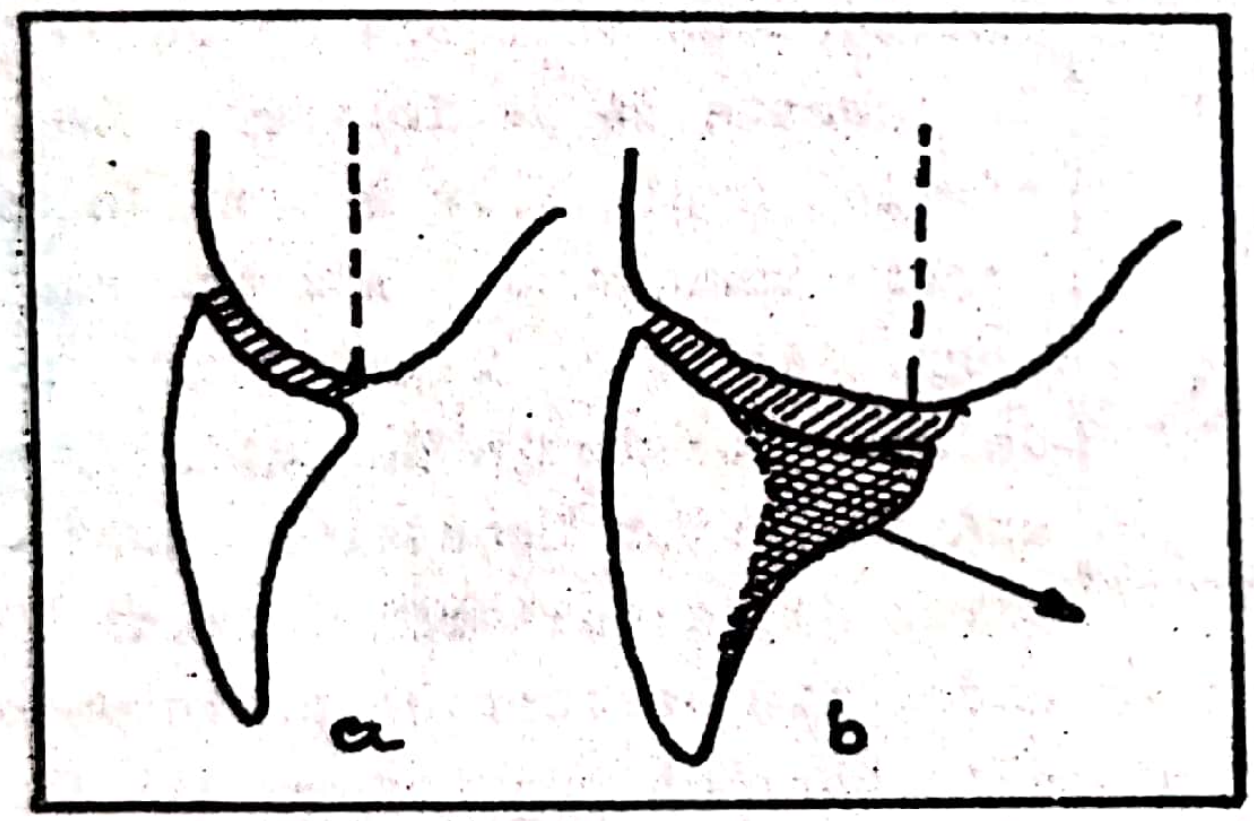

Fig.nr.93.

Corpul de punte cu contact parţial linear poate fi realizat în funcţie de linia de contact cu creasta în două moduri: tangenţial,pe muchia crestei.

Corpul de punte cu contact parţal linear tangenţial realizează contactul cu versantul vestibular al crestei. Creînd posibilitatea închiderii cutiei de rezonanţă se indică pentru maxilar. Corect confecţionat poate favoriza autocurăţirea şi igienizarea corespunzătoare. Pentru aceasta cele două suprafeţe lineare de contact, suprafaţa mucosală a corpului de punte şi a feţei trebuie modelate convex în toate sensurile. In acelaşi scop grosimea vestibulo-orală a crestei dictează maniera de confecţionare a corpului de punte. Dacă creasta alveolară este lată contactul dintre corpul de punte şi creastă se va realiza mai aproape de muchia crestei pentru ca spaţiul triunghiular realizat între ele să fie cît mai deschis permiţînd autocurăţirea şi periajul. Cînd creasta edentată este îngustă contactul corpului de punte se va deplasa spre versantul vestibular (fig.nr.94).

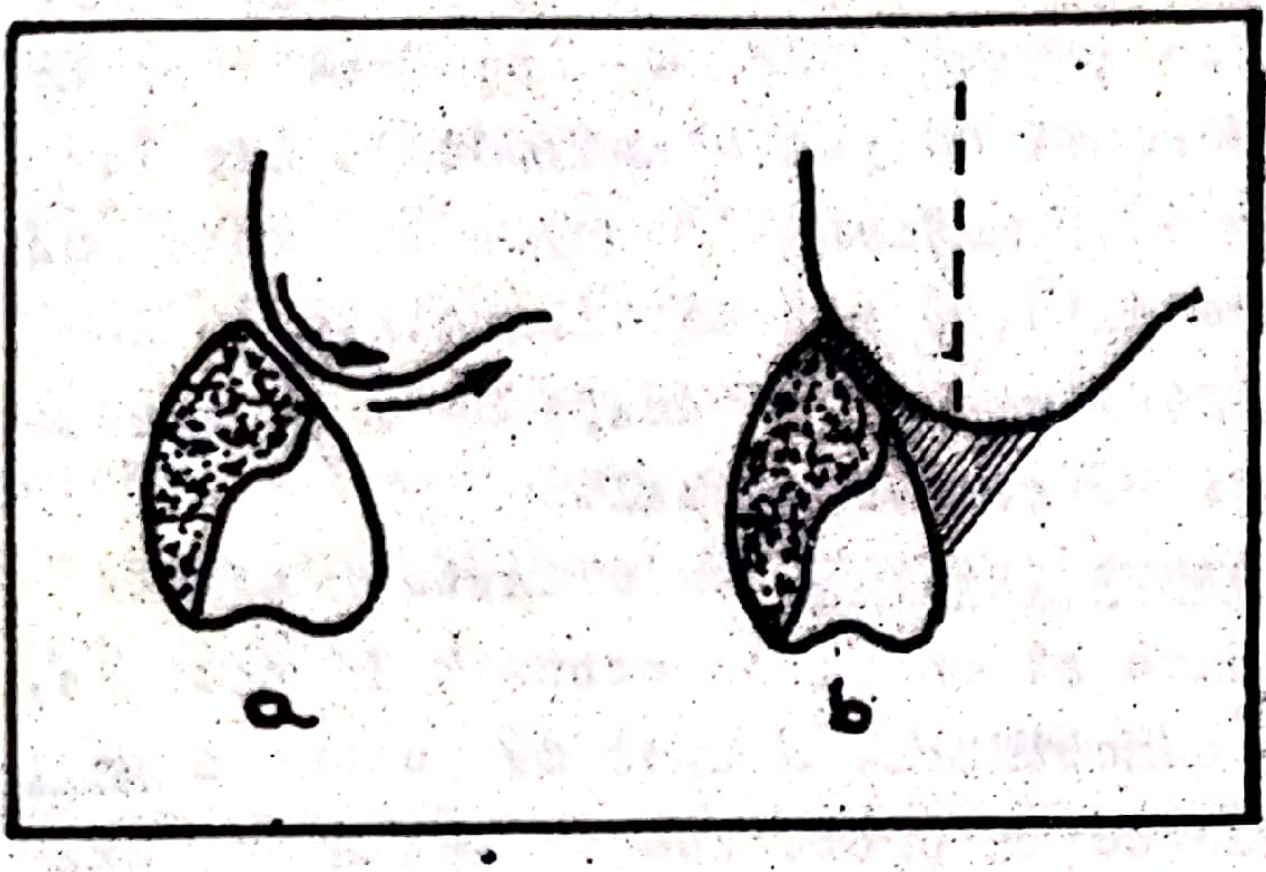

Fig.nr.94

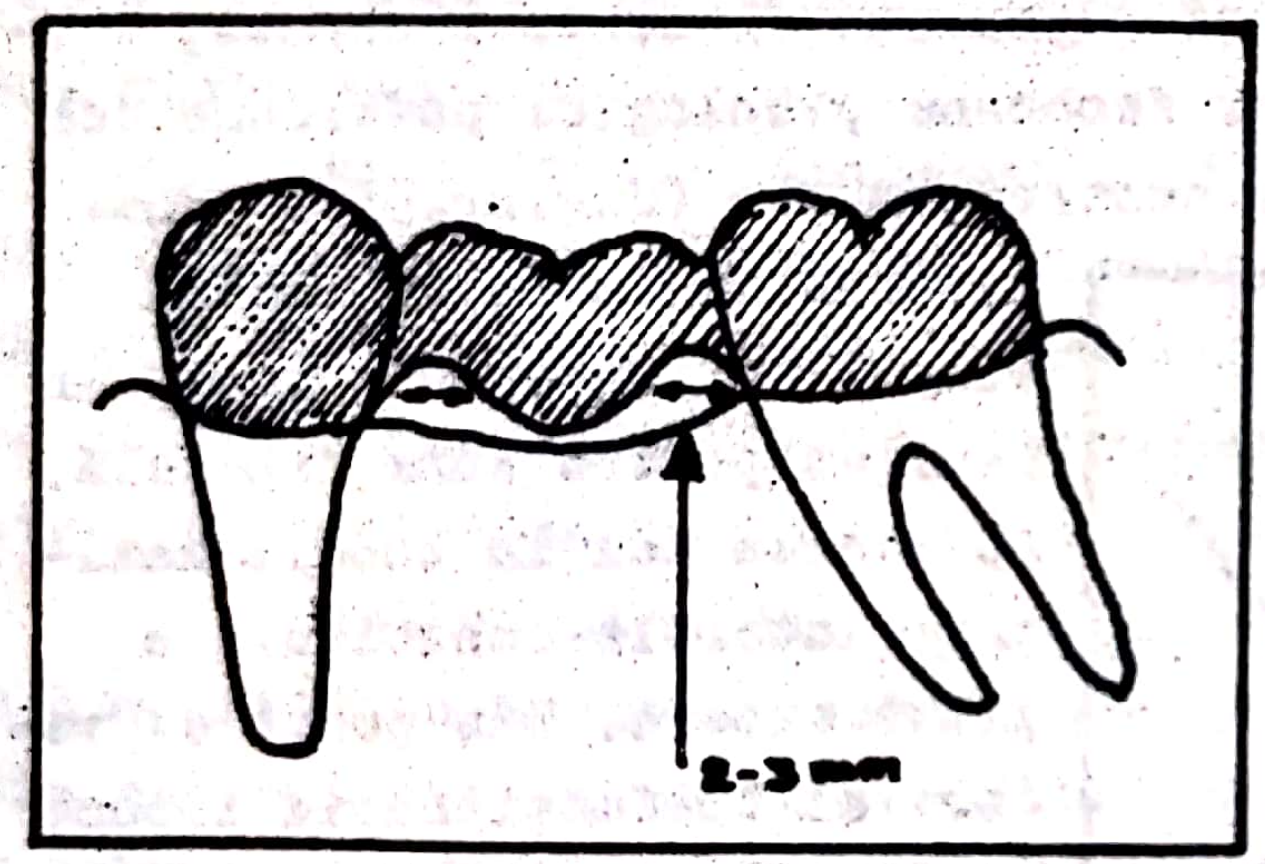

Fig.nr.95

Corpul de punte cu contact linear pe muchia crestei realizează contactul de-a lungul crestei edentate prin polul gingival al corpului de punte, contactul menţinîndu-se pînă în vecinătatea papilei interdentare ce priveşte spre zona edentată. Corpul de punte fiind linear parţial tangenţial sau pe creastă impune întotdeauna ca linia de contact cu creasta să se întrerupă la nivelul papilei la 2-3 mm de inserţia parodontală a mucoasei. Corpul de punte fiind astfel modelat la distanţă de papilă, creează un spaţiu necesar autocurăţirii şi igienizării (fig.nr.95) Acest tip de corp de punte este indicat la mandibulă. Corpul de punte cu contact punctiform realizează contacte cu cresta edentată la nivelul polului gingival al fiecărui intermediar. Contactele realizate vor fi situate între două suprafeţe convexe. Acest corp de punte reprezintă o soluţie aproape ideală, avînd calităţile asemănătoare cu corpul de punte suspendat (igienic). Pe faţa orală a acestui corp de punte se pot realiza convexităţile dentare asemănătoare arcadelor naturale. Are indicaţii în mod deosebit la mandibulă.

Corpul de punte din punct de vedere tehnologic poate fi corp de punte metalic, semifizionomic şi fizionomic.

Corpul de punte metalic este total nefizionomic şi poate fi realizat plin sau după metoda holguss prin care se obţin intermediari cu spaţiu liber în interior realizîndu-se astfel economie de material.

Corpul de punte fizionomic este un corp de punte utilizat în aparatele gnatoprotetice total fizionomice numai cu caracter provizoriu sau în rezolvări sociale, economicoase, limitate la prețuri de cost foarte reduse.

Corpul de punte semifizionomic se realizează în forme variate. Formele în "Y" în "T", în bară, în bară cu ciupercuțe de retenție sînt depășite din punct de vedere tehnologic nemai fiind utilizate. In tehnologia modernă corpurile de punte se realizează în formă de casetă, semicasetă, cupă, semicupă și ajurată. Corpul de punte semifizionomic în formă de casetă are o structură metalică cu trei suprafețe: mucosală, orală și ocluzală respectiv marginea incizală a corpului de punte, (fig.nr.96).

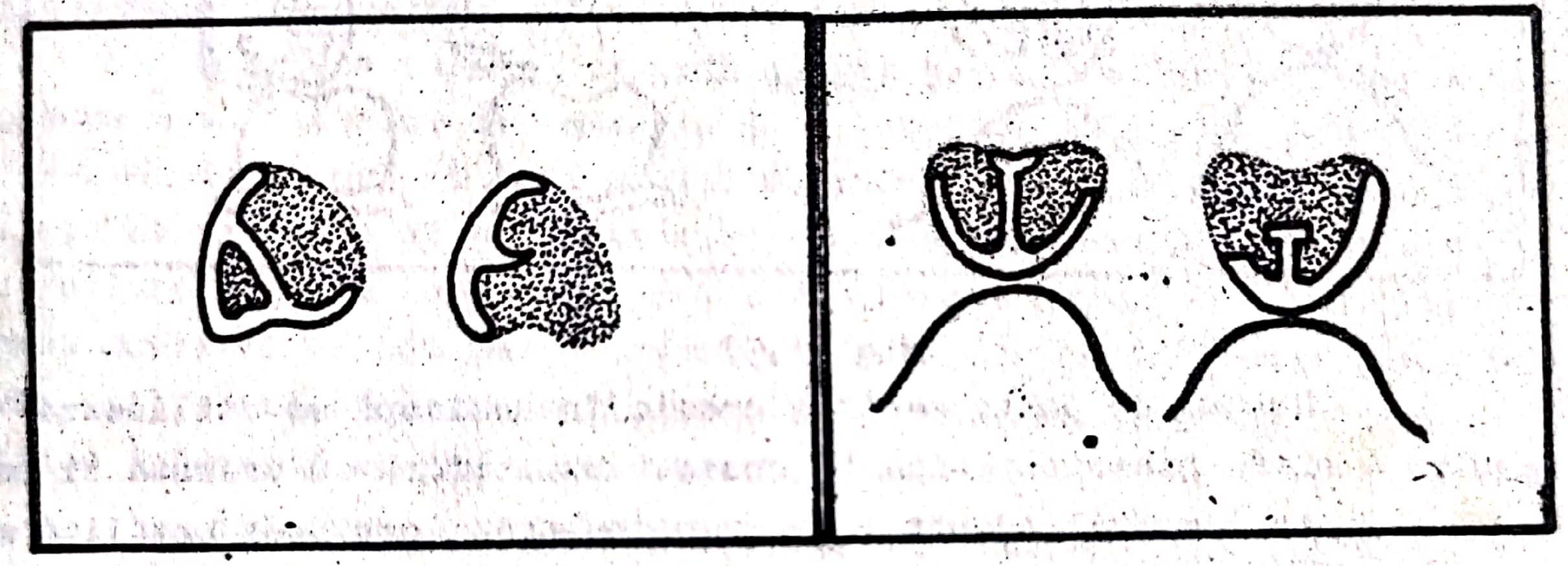

Fig.nr.96

Pe acestă structură metalică se plasează elemente retentive sub formă de bride metalice, perle, butoni retentivi,plase retentive ce vor retenționa materialul fizionomic:acrilat, composit sau ceramică.

Corpul de punte semifizionomic sub formă de semicasetă cuprinde o structură metalică ce formează suprafața mucosală, și jumătatea feței orale al corpului de punte, partea metalică va avea în vedere ca contactele ocluzale să se producă pe structura metalică. Uneori contactul ocluzal strîns în zona frontală contraindică corpuri de punte în semicasetă. In vederea retenționării materialului fizionomic se recomandă realizarea butonilor de retenție care vor forma la nivelul feței ocluzale a corpului de punte insule metalice vizibile în masa fizionomică. Insulele metalice protectoare se plasează la nivelul stopurilor centrice și a contactelor dintre arcade. Este indicat în zonele edentate laterale și anterioare.

Corpul de punte semifizionomic în cupă este o construcţie indicată pentru aparatele gnatoprotetice conjuncte mandibulare. Realizarea acestui corp de punte se poate face în contact linear cu creasta sau contact punctiform. Structura metalică formează pereţii orali şi vestibulari cît şi polul mucosal al corpului de punte. Cupa conţine butonii de retenţie ce realizează insule metalice pe suprafaţa ocluzală la nivelul stopurilor centrice, cît şi elementul fizionomic; acrilic, ceramic sau composit. (fig.97)

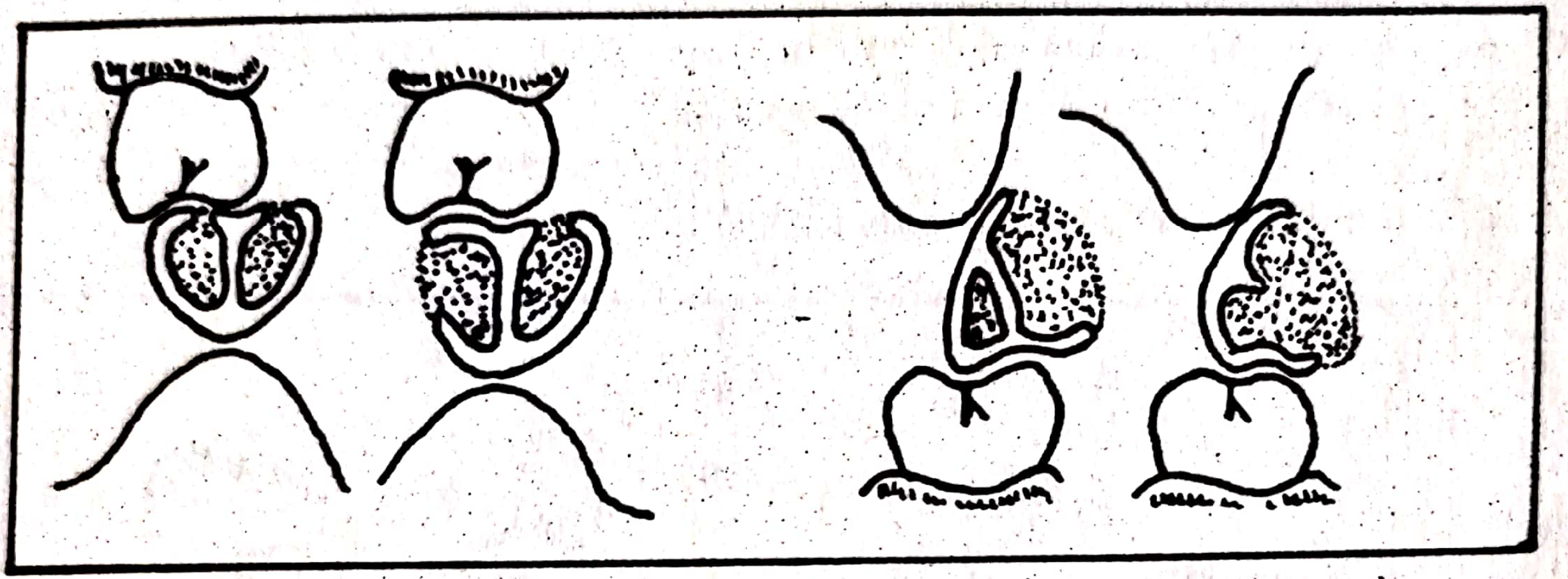

Fig.nr.97

Corpul de punte semifizionomic în semicupă se utilizează pentru aparate gnatoprotetice în contact punctiform cu creasta şi se aplică în tratamentul edentaţiilor mandibulare. Porţiunea metalică a corpului de punte în semicupă cuprinde versantul oral, polul mucosal şi prima porţiune cervicală a versantului vestibular. Elementele de retenţie pot ajunge la nivelul feţei ocluzale în mod facultativ atunci cînd ocluzia este traumatizantă sau forţele masticatorii sînt puternice.

Corpul de punte ajurat (fig.98) este un corp de punte utilizat în scopul economiei de material preţios din aparatele gnatoprotetice ceramo-metalice care utilizează aliaje speciale din aur platinat. Aliajele speciale din aur platinat sînt aliaje foarte costisitoare şi prin densitatea lor mare măresc aparatul gnatoprotetic. Utilizarea corpului de punte ajurat permite realizarea unui aparat gnatoprotetic ceramo-metalic

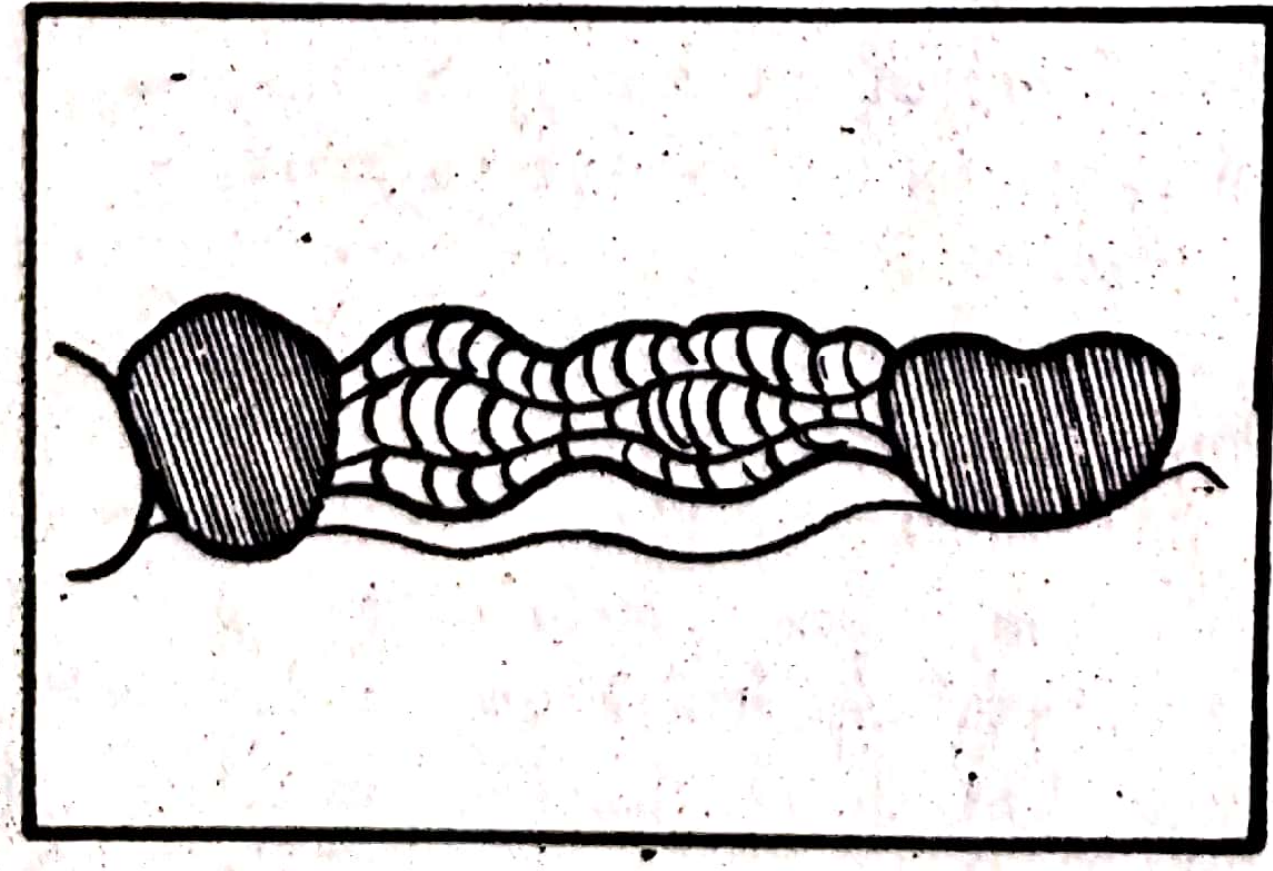

Fig.nr.98

total fizionomic în care structura metalică este invizibilă. Corpul de punte ajurat are structura unei dantele a cărei ochiuri sînt așezate de-a lungul liniilor de forță de la nivelul corpului de punte. In ochiurile corpului de punte se va arde porțelanul. Este singurul aparat gnatoprotetic conjunct în care materialul fizionomic este în contact cu creasta edentată, porțelanul comportîndu-se în general ca un material inert. Materialele acrilice, compositele pot deveni surse de iritație a mucoasei cînd există un contact direct cu aceasta, deoarece structura macromoleculară este alergizantă. După polimerizare poate rămîne monomer rezidual toxic, acesta impunînd realizarea corpului de punte cu structura metalică pe varsantul mucosal.

c. Solidarizarea corpului de punte la elementele de agregare, se poate realiza prin mai multe metode: sudare, turnarea peste elementele de agregare, imbricarea, turnarea monolit.

Tehnica realizării prin sudură presupune confecționarea separată a elementelor de agregare și a corpului de punte. Datorită diferenței de structură a aliajului de sudură și a celui din componența corpului de punte și a elementelor de agregare i-au naștere puncte de coroziune deosebit de nocive pentru rezistența mecanică a aparatului gnatoprotetic cît și pentru structurile biologice din vecinătate. Se mai utilizează astăzi uneori, doar în punțile de mare amplitudine fiind înlocuită cu procedeul prin turnare.

Turnarea corpului de punte peste elementele de agregare presupune doi timpi, confecționarea elementelor de agregare și verificarea lor în cavitatea orală, după care pe modelele realizate printr-o amprentă de situație se machetează corpul de punte care acoperă parțial prin aripioare orale elementele de agregare. Se ambalează și se toarnă solidarizarea obținîndu-se concomitent cu turnarea. Metoda în prezent este utilizată în tehnologia oțelului inoxidabil.

Turnarea monolit reprezintă metoda modernă de executare concomitentă a elementelor de agregare și a corpului de punte. Are numeroase avantaje dintre care enumerăm: scurtarea timpului de execuție și obținerea unor piese rezistente.

Imbricarea corpului de punte în elementele de agregare realizează o solidarizare labilă a structurii și se utilizează în cazul defectelor de paralelism, în punți segmentare ca și în punțile plurale, în punțile de imobilizare în parodontopatii.

4. INTOCMIREA PLANULUI DE TRATAMENT AL EDENTATIEI PARTIALE PRIN APARATE GNATOPROTETICE CONJUNCTE

Planul de tratament al edentaţiei parţiale reduse urmăreşte stabilirea obiectivelor terapeutice şi individualizarea tratamentului conform cazului respectiv.

a. Obiectivele terapeutice decurg din principiile tratamentului gnatoprotetic conjunct enunţate în capitolele anterioare. Ele vor trebui individualizate în raport de particularităţile clinice subiective şi obiective, decelabili clinic şi paraclinic ale cazului. Vom trece totuşi succint în revistă obiectivele profilactice şi curative ce decurg din principiile: profilactic, curativ, biologic, homeostatic şi ergonomic.

Obiectivele profilactice urmăresc aspecte ale profilaxiei generale şi ale profilaxiei locale.

Obiectivele profilactice generale vor urmări realizarea profilaxiei generale în măsura în care medicul stomatolog poate interveni prin acţiuni de educaţie sanitară individualizată, prin mijloace de asepsie şi antisepsie. Ele se pot adresa în prevenirea transmiterii unor maladii infecţioase cum ar fi gripa, hepatita epidemică,SIDA. Medicul stomatolog are datoria să depisteze în stadii incipiente o serie de maladii generale ce au răsunet sau debut în cavitatea orală. Trebuie avut în vedere că tratamentul stomatologic poate determina grăbirea evoluţiei unor maladii generale aflate în stadiul preclinic.

Obiectivele profilactice locale urmăresc prevenirea îmbolnăvirii prin carie, parodontopatie, cancer oral, etc., şi face apel la mijloacele de profilaxie bine cunoscute fluorizare, igienă,alimentaţie, etc. Dar pe lîngă aceste obiective profilactice tratamentul gnatoprotetic urmăreşte aplicarea unui program individualizat de profilaxie cu specific gnatoprotetic ce are ca scop general conservarea pe arcadă vreme cît mai îndelungată a unităţilor dento-parodontale, profilaxia sindromului de resprbţie şi atrofie osoasă, a sindromului disfuncţional dishomeostatic, profilaxia îmbolnăvirilor ţesuturilor paraprotetice.

Pentru prevenirea bolilor parodontale se va evita suprasolicitarea parodonţiului dinţilor stîlpi prin includerea în construcţiile gnatoprotetice a unui număr suficient de pilieri. Se vor distribui uniform forţele pe dinţii stîlpi favorizînd metabolismul parodontal şi stimulînd mecanismele de compensare parodontală. Pentru protejarea ţesuturilor sistemului stomatognat se vor alege elemente de agregare care să nu necesite ablaţii mari de ţesuturi dentare, să nu lezeze sau să afecteze vitalitatea pulpei dentare. Preparările substructurii organice vor respecta regulile profilactice ele realizîndu-se intermitent utilizînd răcirea cu apă şi aer. Elementele de agregare vor trebui să realizeze o joncţiune perfectă cu periferia preparată a substructurii organice evitînd şi traumatizarea parodonţiului. Elementele aparatelor gnatoprotetice conjuncte vor trebui să refacă şi să conserve relaţiile corecte mandibulo-craniene, conservînd relaţia centrică, relaţia de ocluzie stabilă.

Obiectivele curative vor urmări o serie de aspecte morfologice şi funcţionale.

Obiectivele curative morfologice se adresează refacerii integrităţii arcadei cît mai aproape de aspectul natural. Morfologia aparatelor gnatoprotetice conjuncte trebuie individualizată cazului prin adaptarea modelării la tipul constituţional evitînd standardizarea constructivă atît de frecvent întîlnită în practică. De multe ori trebuie reconstituită o arcadă pe baza unor elemente disparate, dar care sînt în strînsă corelaţie motiv pentru care arcada dentară refăcută prin substitutul protetic trebuie armonizată figurii, morfologiei şi funcţiei sistemului stomatognat. Reabilitarea corectă a arcadei multilate se probează şi prin rapiditatea integrării aparatului gnatoprotetic în structura şi funcţia sistemului stomatognat.

Obiectivele curative funcţionale trebuiesc şi ele urmărite în raport de zona şi funcţia afectată. In edentaţia frontală se pune accent pe restaurarea funcţiei fonetice, fizionomice, a funcţiei de incizie şi a ghidajului anterior. In edentaţia laterală se va urmări cu precădere restaurarea funcţiei masticatorii şi din punctul ei de vedere al triturării şi zdrobirii alimentelor. Este necesar ca în stabilirea obiectivelor curative funcţionale să fie stabilite şi individualizate simptomele funcţionale predominante. Astfel există bolnavi cu edentaţie în zona frontală care nu acuză insuficienţa masticatorie în momentul inciziei, ci insuficienţa funcţiei fizionomice. Aceasta va impune ca atitudinea terapeutică să aibă în vedere rezolvarea în principal a acestei tulburări dominante. Stabilirea obiectivelor terapeutice în cadrul planului de tratament al edentaţiei parţiale este în strînsă legătură cu stabilirea unui diagnostic complex şi corect pe baza examenelor clinice şi paraclinice atente.

b. Tentativa de proiect al planului de tratament.

Planul de tratament conjunct al edentaţiei parţiale reduse intercalate nu apare de la început ca o schemă definitivă şi presupune existenţa unor etape intermediare de analiză finalizate prin stabilirea unui "tentative de proiect terapeutic". Există o înlănţuire logică a datelor culese printr-un examen clinic şi paraclinic atent sintetizate într-un diagnostic corect şi complet pe baza căruia se va stabili obiectivele planului terapeutic ce vor fi urmărite în tentativa de proiect. Făcînd analogie cu fizica optică, obiectivele terapeutice se comportă ca o lentilă care focalizează toate elementele diagnosticului şi pe care le proiectează variat în tentativa de proiect terapeutic. Tentativa de proiect odată hotărîtă va subordona succesiunea procedurilor clinice aplicate bolnavului în scopul consolidării stării generale şi locale pentru ca în final tantativa să se transforme în planul de tratament protetic conjunct. Tentaiva de proiect terapeutic se va realiza avînd în vedere criteriile: socio-economic, al dotării tehnice, a nivelului tehnico-profesional, biologic, biomecanic.

Criteriul socio-economic ia în consideraţie statutul socio-economic al bolnavului pe care îl tratăm în măsura în care acest statut influenţează tratamentul gnatoprotetic. Terapia prin proteză conjunctă necesită şedinţe numeroase de tratament ocupînd în mare măsură timpul bolnavului, fapt de multe ori nepermis de încadrarea socială a bolnavului care nu-i permite acestuia să afecteze timpul necesar tratamentului gnatoprotetic. In practica stomatologică privată stabilirea tipului de tratament gnatoprotetic se orientează şi în raport de forţa economică a bolnavului de a acoperi cheltuielele materiale ridicate uneori la preţuri exorbitante, aferente tratamentului gnatoprotetic.

Criteriul dotării tehnice trebuie luată în consideraţie la stabilirea tentativei de proiect terapeutic. Aparatele gnatoprotetice conjuncte prin marea lor diversitate solicită o apartură, materiale şi instrumente variate ce nu pot fi accesibile tuturor unităţilor de lucru.

Criteriul nivelului tehnico-profesional al echipei stomatologice (medic, asistent, tehnician) influenţează terapia deoarece necunoaşterea metodologiei propuse împiedică materializarea soluţiei terapeutice care va trebui în final să fie abandonată.

Criteriul biologic este un criteriu primordial în stabilirea tentativei terapeutice. El urmăreşte ca în cadrul raţionamentului medicul să se asigure că există la nivelul sistemului stomatognat al bolnavului toate condiţiile biologice de aplicare a unei protezări conjuncte. Deasemeni trebuie să se aibă în vedere şi evantualitatea ca prin intervenţii preprotetice sau proprotetice să se creeze posibilitatea transformării unui cîmp protetic nefavorabil într-un cîmp protetic favorabil protezării conjuncte.

Atunci cînd şi această posibilitate este exclusă soluţia terapeutică este abandonată abordîndu-se criteriile terapiei adjuncte. Bilanţul indicilor clinico-biologici a bolnavului edentat parţial orientează spre soluţia terapeutică optimă. In vederea aplicării tratamentului prin mijloace conjuncte se vor aprecia unităţile dento-parodontale restante prin prisma stării de sănătate şi distribuţia lor pe arcadă. Utilizarea protezării conjuncte în terapia edentaţiei intercalate este condiţionată de amplitudinea spaţiului edentat, rapoartele de ocluzie, relaţiile mandibulo-craniene, starea parodonţiului marginal, starea mucoasei orale şi a suportului osos.

Existenţa unui număr mic de dinţi restanţi pe arcadă precum şi distribuţia nejudicioasă a unui număr suficient de dinţi impun excluderea protezării conjuncte. Existenţa parodontopatiei marginale ce determină mobilitatea dinţilor restanţi va complica din punct de vedere biologic bilanţul clinic dînd imaginea cîmpului protetic nefavorabil protezării conjuncte.

Edentaţia parţială de clasa A Lejoyeux poate suporta o terapie gnatoprotetică cu aparate conjuncte, pe cînd clasa D Lejoyeux cu substructura organică afectată prin leziuni coronare şi parodontopatie, dinţii fiind mobili contraindică cel puţin temporar aparatul gnatoprotetic. Starea de sănătate dentară (clasa D Lejoyeux) poate fi precară prin distrugerea amplă a coroanelor dentare şi a elementelor de susţinere dintii respectivi nemaiputînd fi utilizaţi ca stîlpi de punte ceea ce impune extracţia lor.

Dinţii cu leziuni pulpare, necroze sau gangrene pot fi trataţi în vederea recuperării lor pentru realizarea suportului aparatului gnatoprotetic conjunct. Eşecul recuperării dinţilor afectaţi poate influenţa planul de tratament gnatoprotetic, motiv pentru care nu abordăm tratamentul protetic propriu-zis decît după realizarea tentativelor de proiect terapeutic ce presupune existenţa mai multor variante terapeutice în raport cu rezultatele pregătirii cîmpului protetic. Medicul stomatolog va trebui să reea din memoria foaei de observaţie clinice toate elementele obţinute în urma examenului clinic şi paraclinic pe baza cărora va modela soluţiile de tratament gnatoprotetic. Nu există o schemă logică tipizată de elaborare a soluţiilor terapeutice ci în cursul elaborării planului de tratament se face apel la toate datele obţinute anterior, coroborînd datele clinice şi paraclinice, la indicii clinico-biologici de stare locală şi generală,la aspectul spaţiului protetic potenţial, factori ce vor influenţa stabilirea tratamentului prin aparat gnatoprotetic conjunct.

Criteriul mecanic de întocmire a tentativei terapeutice reprezintă criteriul de maximă importanţă pentru stabilizarea aparatului gnatoprotetic şi conservarea în perspectivă a structurilor cîmpului protetic.

Se va avea în vedere în stabilirea tentativei terapeutice dacă forţele de solicitare exercitate de aparatul gnatoprotetic pot fi echilibrate de forţele de rezistenţă ale cîmpului protetic. Pentru aplicarea aparatelor gnatoprotetice conjuncte se va lua în considerare satisfacerea legii polinomului conform căruia forţa de rezistenţă a cîmpului protetic trebuie să fie mai mare sau cel puţin egală cu forţa activă a aparatului gnatoprotetic conjunct. Atunci cînd lipsesc o mare parte din elementele odonto-parodontale legea polinomului nu este satisfăcută şi terapia conjunctă este neadecvată. Cînd se are în vedere realizarea aparatelor gnatoprotetice conjuncte se va stabili numărul de elemente lipsă pentru fiecare hemiarcadă în parte şi desemnarea elementelor ce se vor include în suportul protezei conjuncte. Pentru a asigura condiţii de stabilitate aparatului gnatoprotetic pe cîmpul protetic forţa de rezistenţă a cîmpului protetic trebuie să fie distribuită uniform la ambele capete ale pîrghiei reprezentate de corpul de punte al aparatului gnatoprotetic.

Rapoartele de ocluzie vor influenţa distribuţia şi numărul elementelor de sprijin. Ocluziile adînci, cuspidate sînt ocluzii traumatizante şi impun anihilarea componentelor orizontale prin răspîndirea forţelor pe un număr crescut de dinţi suport plasaţi în planuri diferite. Intocmirea planului de tratament ca o tentativă de proiect a terapiei prin aparate gnatoprotetice conjuncte presupune alegerea dinţilor suporţi, a elementelor de agregare şi a corpului de punte.

Dinţii suport a aparatelor gnatoprotetice conjuncte vor fi aleşi conform criteriilor biologice. Se preferă dinţi sănătoşi cu coroană şi pulpă integră, cu vitalitatea păstrată, sau dinţi cu leziuni odontale tratate sau tratabile. Dinţii devitali vor trebui să nu prezinte leziuni periapicale sau marginale, să aibă un tratament endodontic corect. Se preferă dinţi cu implantare bună, pluriradiculari deşi frecvent se utilizează şi dinţi monoradiculari. Pentru a putea fi utilizaţi ca dinţi suporţi acesti dinţi trebuie să aibă o poziţie corectă pe arcadă, fără mobilitate patologică şi fără resorbţie alveolară. Deasemenea în alegerea dinţilor suport se ia în considerare forţa activă şi forţa de rezistenţă, analizînd capacitatea fiecărei unităţi odontale de a rezista la solicitările funcţionale sporite. Forţa de masticaţie prin solicitarea mai mare sau mai mică în funcţie de tipul constituţional influenţează alegerea dinţilor suporţi. Deasemeni pentru stabilirea sprijinului aparatului gnatoprotetic pe dinţi stîlpi alegerea suportului odonto-parodontal va lua în considerare pe lîngă starea somatică, statura, starea generală şi profesia pacientului. Aşa cum aminteam mai sus ocluzia dentară influenţează alegerea dinţilor suport modificînd legea polinomului în satisfacerea condiţiilor de echilibru supraabundent. Astfel, în ocluziile adînci este necesar crearea echilibrului supraabundent (forţa de rezistenţă mai mare decît forţa activă) prin includerea unui număr sporit de dinţi suport în timp ce în ocluzia cap la cap sau psalidodontă echilibrul suprabundent nu este totdeauna obligatoriu. Alegerea dinţilor suporţi pentru tratamentul edentaţiilor din zona frontală va ţine seama şi de gradul de curbură a arcadei frontale. Edentaţia frontală se comportă ca o edentaţie terminală, corpul de punte fiind situat în afara poligonului de susţinere parodontală. Pentru echilibrarea aparatului gnatoprotetic conjunct şi anihilarea momentului de basculare se va mări momentul de stabilizare prin includerea unor dinţi suplimentari din zona distală a edentaţiei. In edentaţiile intercalate reduse pentru realizarea aparatelor gnatoprotetice conjuncte trebuie să se respecte regula de a include obligatoriu ca dinţi suport elementele odontale ce limitează spaţiul edentat. Deşi pare un paradox subliniem necesitatea ca în tratamentul conjunct să se includă ca dinţi suport în primul rînd dinţii limitrofi edentaţiei. Ataşarea mediată a corpului de punte la elementele de agregrare reprezintă o soluţie complet eronată deşi într-o anumită perioadă soluţiile protetice conjuncte evitau dinţii limitrofi breşei edentate, corpul de punte fiind susţinut printr-o bară ce înconjura faţa orală a dintelui limitrof edentaţiei.

Elementele de agregare a aparatului gnatoprotetic conjunct se vor stabili pentru fiecare dinte stîlp în funcţie de criteriile biologice şi mecanice. Din punct de vedere biologic elementul de agregare va trebui să refacă morfologia şi funcţia dinţilor pe care se aplică. El trebuie să aibă şi un caracter profilactic pentru ţesuturile pulpare şi parodontale asigurînd o bună închidere marginală. Microproteza utilizată ca element de agregare va trebui să menajeze cît mai mult substanţa amelodentinară, elementul protetic să nu fie voluminos, săm fie cît mai discret refăcînd fizionomia bolnavului.

Din punct de vedere mecanic elementul de agregare trebuie să transmită forţa în axul dintelui, fiind extins pe mai mult de 2/3 din diametrul mezio-distal al dintelui. Avantajoase din acest punct de vedere sînt coroanele de înveliş şi cele de substituţie. Elementele de agregare vor trebui să prezinte o foarte bună retenţie pe substructura organică aşa cum este cazul coroanelor de substituţie, coroanelor turnate, inlay-onlay-ului cu mijloace de retenţie suplimentară. In zona anterioară coroanele de înveliş semifizionomice prezintă agregare extrinsecă totală cu retenţie foarte bună refăcînd corespunzător morfologia şi funcţia dintelui pe care se aplică. Ele prezintă dezavantajul preparării în totalitate a coroanei naturale şi uneori datorită extinderii în profunzime impun devitalizarea dinţilor. Atunci cînd în urma preparării substructurii organice în zona frontală a arcadei rezultă substructuri organice nerezistente este indicată aplicarea substituţiei cu dublă piesă protetică (fig.nr.99).

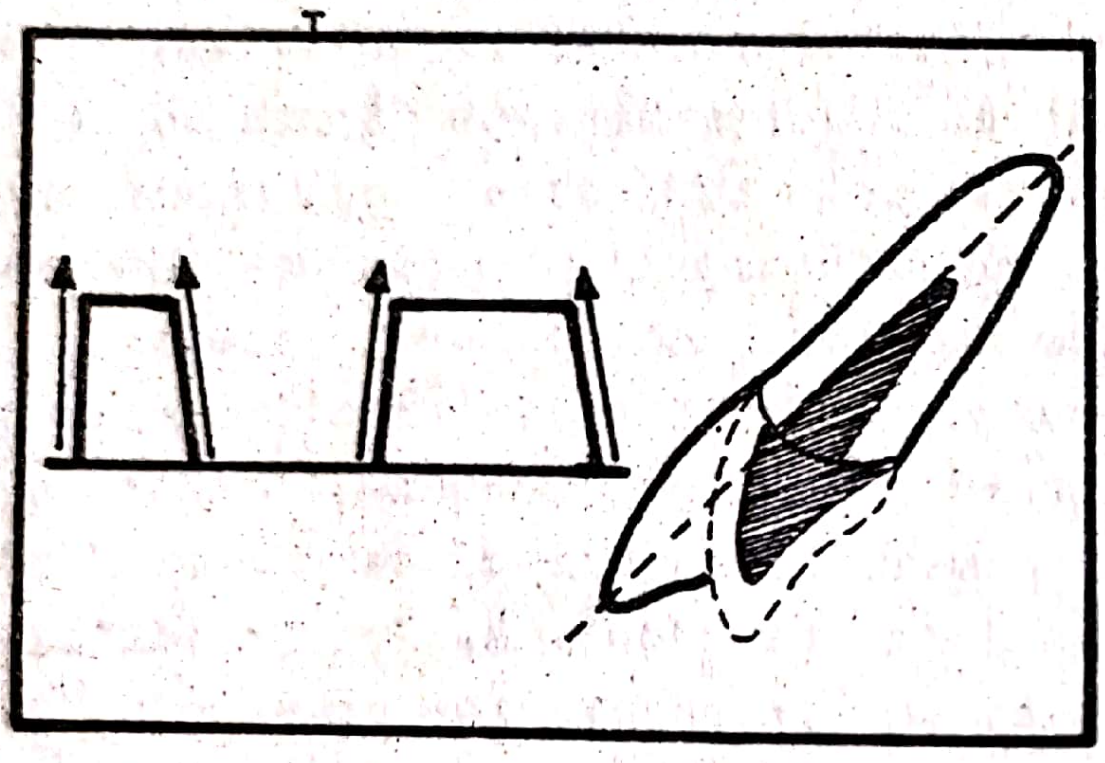

Fig.nr.99

Onlay-ul 3/4 aplicat ca element de agregare în edentaţiile uni sau bidentare are indicaţie pentru porţiunile frontale vizibile ale arcadei în zonele terminale meziale ale punţilor. Se va evita aplicarea coroanei parţiale pe un stîlp intermediar, iar cînd totuşi se va utiliza aparatul gnatoprotetic trebuie să fie de mică amplitudine şi cu o stabilitate perfectă.

In zona distală a arcadelor coroanele de înveliş metalice nefizionomice şi cele semifizionomice au indicaţia de predilecţie. Coroanele semifizionomice se indică în zonele distale atunci cînd bolnavii prezintă fantă labială mare cu vizibilitatea dinţilor în zona posterioară a arcadei. Inlay-ul se poate utiliza ca element de agregare în corpuri de punte cu amplitudine mică, pe dinţi stîlpi, voluminoşi ce oferă posibilitatea preparării unor cavităţi cu suprafaţă de contact întinsă sau realizarea unor mijloace de retenţie suplimentare. Dinţii pe care se va aplica inlay-ul de agregare vor fi stîlpi meziali ai aparatului gnatoprotetic, aceştea fiind întotdeauna mai puţin solicitaţi.

Corpul de punte trebuie conceput stabilindu-se de la început caracteristicile sale. Raportat la zona edentată el poate fi conceput metalic, nemetalic cel mai frecvent mixt. In raport cu dimensiunile spaţiului edentat, lăţimea crestei şi zona de arcadă unde este edentaţia se va concepe raportul său cu creasta edentată. Din punct de vedere al direcţiei faţă de linia crestei corpul de punte se va realiza linear, curburile fiind aparent reconstituite prin modelarea elementelor semifizionomice vestibulare. Realizarea curbă a corpului de punte se poate admite numai în zona frontală a arcadei.

In tratamentul edentaţiilor parţiale cu breşe multiple există tentaţia de a realiza tratamentul prin punţi separate. Această terapie are avantajul simplificării preparării din punct de vedere clinic şi realizarea uşoară a paralelismului dinţilor stîlpi. Atunci cînd fiecare aparat gnatoprotetic este satisfăcător condiţiilor clinice, mecanice şi de stabilitate rezolvarea terapeutică este corectă. Dacă un singur element nu satisface aceste condiţii se impune tratamentul în ansamblu a breşelor edentate prin "punte monolit". Această construcţie gnatoprotetică prezintă, o stabilitate mecanică bună, sprijin poligonal, dar presupune o preparare mai complexă şi o tehnologie de precizie. Denumirea punţilor monolit cu termenul de punte stabilizatoare nu este corespunzătoare deoarece toate aparatele gnatoprotetice trebuie să realizeze stabilizarea structurilor organice.

In urma întocmirii tentativei de proiect pentru tratamentul edentaţiei parţiale intercalate reduse se elaborează varianta cea mai bună de tratament, dar care trebuie dublată de variante posibile în funcţie de realizarea tratamentului proprotetic

Planul de tratament prin aparate gnatoprotetice conjuncte se formulează precis şi constituie o prescripţie medicală sub forma unei reţete. Exemplificăm mai jos o astfel de prescripţie:

1. Aparat gnatoprotetic conjunct realizat prin (tehnologia de realizare) din aliaj(nobil, seminobil, nenobil, metalo-ceramic,metalo-arcrilic, etc.) compus din:

a. Elemente de agregare, se precizează tipul de element - (coroană turnată, substituţie,semifizionomică,etc.) şi dintele pe care se aplică.

b. Corp de punte la care se specifică numărul de intermediari, tipul intermediarului (casetă,semicasetă,cupă,semicupă,masivi) şi contactul cu creasta (linear, tangenţial, punctiform,etc.). Existenţa mai multor corpuri de punte impune descrierea fiecărui corp de punte în parte

2. Aparat gnatoprotetic conjunct .... se repetă descrierea amănunţită a celorlalte aparate gnatoprotetice conjuncte utilizate în tratamentul cazului respectiv. (fig.nr.100)

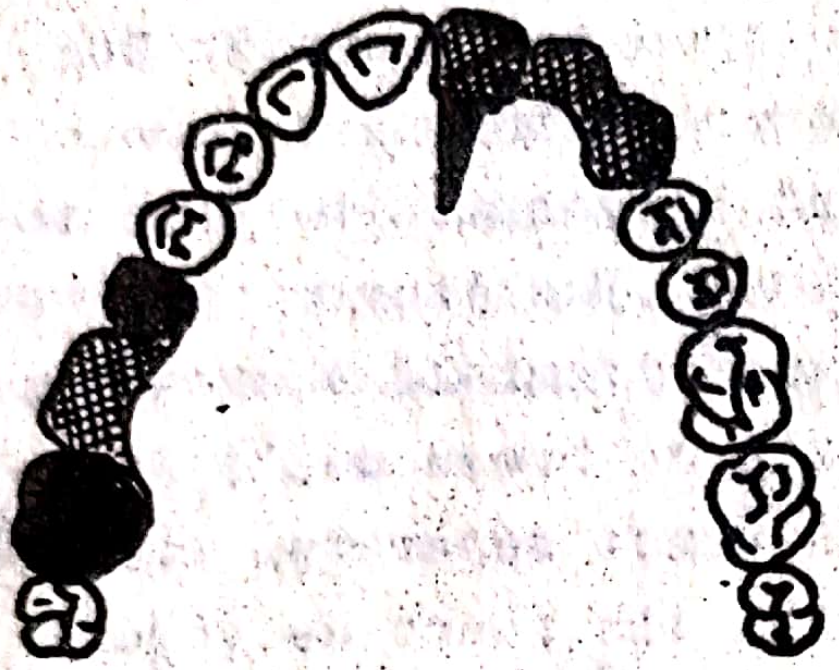

PROTEZARE CONJUNCTA

1. Aparat gnato-protetic realizat din Palliag şi superpont compus din:
- Elemente de agregare → 2 coroane turnate pe 1.5 – 1.7.
- Corp de punte semifizionomic sub formă de casetă, în contact liniar cu creasta

2. Aparat gnato-protetic conjunct realizat din Palliag şi superpont.
- Elemente de agregare → coroană de substituţie pe 2.1, coroană semifizionomică pe 2.3 –
- Corp de punte semifizionomic cu contact în semişa cu creastă la 22.

Fig.nr.100

Prescripţia se însoţeşte de un desen al aparatelor gnatoprotetice conjuncte într-un cod convenit între cabinet şi laborator care se va trece în fişa clinică, reţetă şi fişa de laborator.

In vederea tratamentului gnatoprotetic aledentaţiei parţiale intercalate bolnavul trebuie să treacă printr-un filtru de pregătire pre şi proprotetică după care se poate pune problema construcţiei protetice propriu-zise conform planului protetic definitiv rezultat din validarea tentativei de proiect sau din modificarea acesteia.

5. ETAPELE TRATAMENTULUI GNATOPROTETIC AL EDENTATIEI PARTIALE PRIN MIJLOACE CONJUNCTE

Tratamentul edentaţiei parţiale intercalate prin proteză conjunctă cuprinde o serie de etape ce constau în: pregătirea organismului şi a cavităţii orale, tratamentul protetic propriu-zis şi tratamentul postprotetic.

a. Etape de pregătire pre şi proprotetică în tratamentul prin mijloace conjuncte. Importanţa acestei etape constă în crearea prin pregătire locală şi generală a bolnavului a tuturor condiţiilor necesare tratamentului gnatoprotetic conjunct. Intervenţiile de pregătire generală şi locală vor fi precedate, însoţite şi urmate de o activitate intensă de educaţie sanitară.

1°. Educaţia sanitară urmăreşte antrenarea şi activizarea preceptelor cunoscute pentru trezirea interesului bolnavului asupra propriei sale sănătăţi. In cazul tratamentului gnatoprotetic conjunct nu este o activitate cu caracter general ci are un pronunţat caracter de individualizare conform unei înlănţuiri logice ale obiectivelor propuse. Debutul acestei etape se realizează cu o discuţie sondaj prin care se stabileşte nivelul de educaţie sanitară a bolnavului şi în funcţie de acesta succesiunea acţiunilor de educaţie sanitară individulaizată. Un alt obiectiv urmăreşte să realizeze conştientizarea bolnavului în legătură cu starea sa de sănătate, a întregului organism raportată la condiţiile de viaţă, de muncă, odihnă.

Bolnavul trebuie să cunoască riscurile şi posibilităţile de prevenire a bolilor cronice şi a celor infecto-contagioase. Deoarece activitatea medicului stomatolog este încadrată în activitatea de prevenire generală a maladiilor, el trebuie să fie permanent interesat de starea de sănătate a bolnavului său. In acest mod el va putea să dirijeze efortul educaţional în direcţiile în care sesizează riscul de îmbolnăvire sau deficitul educaţional al cazului respectiv.

Dar, principalul obiectiv al educaţiei sanitare trebuie să fie acela de prevenire a îmbolnăvirilor sistemului stomatognat. Bolnavul trebuie să-şi însuşească toate măsurile de combatere a cariei şi a parodontopatiei, a cancerului oral, a sindromului disfuncţional al sistemului stomatognat, etc. Depistarea prin sondaj verbal şi examen clinic a modului incorect de igienizare la nivelul cavităţii orale, a obiceiurilor vicioase, a modului greşit de alimentaţie, etc. va fi urmată de acţiuni educaţionale ce vor arăta riscurile de îmbolnăvire consecutive lor şi modalităţile de înlăturare a acestor cauze de boală.

Se va insista în deosebi asupra modului de igienizare corectă şi la timp util a cavităţii orale individualizînd manoperele în funcţie de starea clinică a bolnavului şi etapa de tratament în care se află. Revelarea plăcii bacteriene, urmărirea microbismului cavităţii orale prin testul Snyder şi comunicarea rezultatului va sprijini activitatea de educaţie sanitară, bolnavul putînd să înţeleagă scopul efortului său în această direcţie. Dar în cadrul etapei de pregătire educaţia sanitară va trebui să realizeze conştientizarea bolnavului şi asupra nivelului de afectare a morfologiei şi funcţiei sistemului stomatognat în urma edentaţiei. In funcţie de capacitatea sa de înţelegere i se va aduce la cunoştinţă măsurile de tratament gnatoprotetic ce se pot întreprinde pentru recuperarea morfologică şi funcţională integrală sau într-o măsură cît mai mare. In aceiaşi manieră se vor prezenta şi limitele posibilităţilor terapeutice actuale. Se continuă cu propunerea şi argumentarea soluţiei terapeutice optimă comparînd-o cu mai multe posibilităţi de tratament fiecare cu avantajele şi desavantajele sale. Nici o soluţie de tratament nu se va aplica fără accepţiunea bolnavului.

Etapizarea tratamentului gnatoprotetic propus şi acceptat se va stabili împreună cu bolnavul întocmindu-se un grafic de activitate ce antrenează întreaga echipă stomatologică fiecare component avînd sarcini precise privind: educaţia sanitară, igienizarea,pregătirea pre şi proprotetică, rezolvarea etapelor clinice protetice, postprotetice, dispensarizarea.

Educaţia sanitară nu încetează odată cu terminarea primei şedinţe ci se continuă pe parcursul tratamentului realizîndu-se consecvent în fiecare şedinţă. Ea are ca scop urmărirea îndeplinirii programului de igienizare întocmit cu bolnavul şi aplicarea corectă a măsurilor de igienizare a cavităţii orale precum şi realizarea etapă cu etapă a programului iniţial de tratament.

2°.Pregătirea generală. Marea diversitate a situaţiilor clinice ce se creează în abordarea bolnavilor din punct de vedere a stării lor generale impune o manieră individualizată de lucru cu acordarea de priorităţi în pregătirea pentru tratamentul gnatoprotetic conjunct. In cadrul pregătirii generale o atenţie deosebită o acordăm pregătirii psihice. Şi din acest punct de vedere situaţiile clinice sînt foarte variate. Bolnavii ce se prezintă la stomatolog pot fi fără afecţiuni psihice, cu uşoare psihoze sau cu suferinţe grave sub forma psihopatiilor patente. Dacă în primele două cazuri pregătirea psihică o poate efectua singur în cea de a doua situaţie medicul stomatolog apelează la sprijinul psihiatrului. Gama tulburărilor psihice foarte variată va diversifica şi modul de comportament al bolnavului. Atitudinea echipei stomatologice se va modela după psihologia cazului respectiv, fiind foarte important modul de desfăşurare a primului contact dintre bolnav şi medic. Atitudinea acestuia prin seriozitatea, înţelegerea şi blîndeţea, căldura sufletească va creea un climat propice de lucru deoarece bolnavul va analiza şi-şi va interpreta fiecare mod de comportament. Astfel sobrietatea va creea ideea că specialistul este deosebit de competent. Căldura, înţelegerea va asigura bolnavul că i se va lucra într-un climat psiho-protectiv de colaborare.

Este de datoria medicului să-şi aleagă maniera de comportament cea mai adecvată sedinţei de tratament şi să hotărască dacă pe lîngă mijloacele de comunicare verbale sau nonverbale trebuie să apeleze şi la medicaţia ajutătoare.

Comunicarea nonverbală se realizează prin impresia ce o creează ţinuta medicului şi a întregului personal, propria lor igienă corporală. Aspectul serviciului prin curăţenie şi ordine, liniştea din cabinet şi atmosfera de lucru calmă şi sigură vor contribui la apropierea bolnavului de echipa stomatologică, la cîştigarea totală a încrederii lui.

Comunicarea verbală se realizează în mod mai complex şi depinde de nivelul de pregătire şi preocupările bolnavului. Pentru a putea găsi cu uşurinţă subiecte comune de conversaţie cu bolnavul, medicul trebuie să fie la curent cu probleme de cultură generală, literatură şi artă, să aibă un nivel intelectual care să-i permită abordarea discuţiilor în orice domeniu. Foarte importantă este posibilitatea de a-şi modela limbajul după nivelul de înţelegere al bolnavului, după starea lui psihică caracteristică sau de moment. Intervenţia medicului trebuie să tempereze dezechilibrul bolnavului care poate manifesta deprimare sau optimism exagerat privind tratamentul gnatoprotetic conjunct.

Medicaţia la care apelează medicul stomatolog în timpul pregătirii psihice a bolnavului se indică la cazuri mai deosebite şi numai atunci cînd se poate administra în condiţii de ambulator. Se va urmări relaxarea psihică a bolnavului prin combaterea stării de anxietate, scăderea pragului de reacţie la stimulii dureroşi, acustici, luminoşi din cabinetul stomatologic. Pentru aceasta se pot utiliza sedative uşoare, tranchilizante minore sau coktail-uri medicamentoase. Alături de pregătirea psihică prin realizarea unui tonus psihic corespunzător bolnavul trebuie să aibă o stare generală bună, fortificată prin alimentaţie şi vitaminizare pentru a face faţă cu uşurinţă manoperelor tratamentului gnatoprotetic conjunct.

In situaţia unui organism sănătos pregătit din punct de vedere general, cu un minim de măsuri pregătitoare, se poate trece imediat la celelalte etape de tratament protetic. Dar sînt şi cazuri cînd starea generală a bolnavului contraindică sau temporizează tratamentul gnatoprotetic conjunct. Contraindicaţiile absolute apar numai în situaţii cu totul deosebite. Contraindicaţiile temporare mai precis situaţiile de temporizare al tratamentului gnatoprotetic pînă la stabilizarea stării generale sînt mai frecvente şi pot apare în cazul bolilor acute, cronice şi degenerativ proliferative. Bolile acute, gripa, hepatita epidemică, alte afecţiuni virale sau microbiene contemporizează tratamentul prin dublă cauză; existenţa riscului de contagiozitate a persoanelor cu care vine bolnavul în contact şi slăbirea organismului pînă la situaţia de a nu putea face faţă manoperelor de tratament gnatoprotetic. Infecţiile cronice, tuberculoza, sifilisul actinomicoza, SIDA, se vor pregăti în colaborare cu medicii specialişti respectivi şi se va începe tratamentul gnatoprotetic atunci cînd focarele infecţioase se închid şi se poate lucra bineînţeles cu mijloacele de prevenire specifice combaterii transmiterii acestei boli. Bolile cronice fie că sînt în perioada de acutizare, fie că au un potenţial morbid ridicat vor beneficia de pregătire în echipă, medicul stomatolog în colaborare cu medicul specialist, şi tratamentul gnatoprotetic va fi temporizat pînă cînd indicii clinico-biologici generali se vor normaliza. Sînt şi situaţii deosebite cînd anumite intervenţii stomatologice vor fi executate cu anticipaţie cum este îndepărtarea cauzelor dentare a bolii de focar, tratamentul gnatoprotetic urmînd după rezolvarea bolii generale cauzate şi întreţinute de focarul infecţios. Cancerul bucal precum şi cancerul situat în alte zone ale organismului contraindică temporar tratamentul gnatoprotetic pînă la rezolvarea complexă a lui. In cazul iradierilor terapeutice a teritoriului stomatognat se temporizează tratamentul gnatoprotetic conjunct preferîndu-se tratamentul amovibil netraumatizant.

3°. Pregătirea locală. Intrevenţiile de pregătire locală în vederea tratamentului gnatoprotetic conjunct sînt rezultatul aplicării principiilor curativo-profilactice în întocmirea planului de tratament. Ele sînt complexe şi în funcţie de situaţia clinică pot interesa întregul sistem stomatognat. In totdeauna vor avea un caracter nespecific şi unul specific.

Pregătirea locală nespecifică se realizează obligatoriu în condiţiile oricărui tratament stomatologic ce are ca obiectiv igienizarea şi asanarea cavităţii orale. Igienizarea cavităţii orale se va efectua de către medic şi soră, bolnavul continuînd-o în conformitate cu regulile şi recomandările primite în cadrul educaţiei sanitare. Verificarea calităţii igienizării se va face cu ajutorul revelatorilor de placă şi a testului Snyder, fapt ce contribuie aşa cum am mai arătat şi la educarea sanitară a bolnavului.

Pregătirea locală specifică se realizează la nivelul sistemului stomatognat pentru aplicarea tratamentului gnatoprotetic propriu-zis prevăzut în tentativa de proiect al tratamentului conjunct. Prin asocierea de mijloace protetice, balneofizioterapice, chirurgicale şi medicamentoase se rezolvă etapă cu etapă reechilibrarea ocluzală şi repoziţionarea corectă mandibulo-craniană, pregătirea componentelor muco-osoase şi odonto-parodontale pentru protezarea conjunctă.

Reechilibrarea ocluzală este realizată prin intervenţii la nivelul dinţilor restanţi concomitent cu refacerea provizorie a integrităţii arcadelor dento-alveolare. Intervenţiile asupra dinţilor restanţi constau în remodelările coronare prin şlefuiri selective, cu ajutorul cărora se ameliorează înălţimea şi înclinarea cuspizilor şi tratamentele ortodontice ce au în vedere repoziţionarea corectă a dinţilor inclusiv a viitorilor stîlpi de punte care prin poziţia lor iniţială nu satisfac principiul biomecanic de protezare conjunctă. Refacerea provizorie a integrităţii arcadelor dento-alveolare cu ajutorul aparatelor gnatoprotetice de tranziţie prin participarea acestora la armonizarea şi corectarea nivelului planului de ocluzie facilitează şi repoziţionarea corectă a mandibulei faţă de baza craniului. Aceste aparate de tranziţie pot fi mobilizabile sau chiar conjuncte fixate provizoriu. Aparatele de tranziţie corespund necesităţilor terapiei de pregătire specifică ele putînd fi uşor îndepărtate în şedinţele de tratament pregătitor pentru a fi din nou aplicate pe cîmpul protetic. Permit şi intervenţii asupra reliefului ocluzal al lor în manoperele de dirijare a mandibulei spre poziţia centrică atunci cînd se constată abateri de la această poziţie. Confecţionarea acestor aparate este asemănătoare cu cea de confecţionare a aparatelor gnatoprotetice de urgenţă şi se vor descrie după prepararea substructurii organice. Asanarea cavităţii orale urmăreşte rezolvarea afecţiunilor acute şi cronice ale mucoasei orale, parodonţiului marginal. Frecvenţa ridicată a gingivitelor marginale mai mult sau mai puţin profunde impun efectuarea unui tratament antiinflamator realizat prin duşuri orale cu agenţi terapeutici asociate cu mijloace chirurgicale de îndepărtare a ţesuturilor inflamate şi cu cauterizarea acestora.

Tratamentul leziunilor odontale coronare simple sau complicate este în funcţie de forma lor anatomo-clinică. Resturile radiculare netratate şi care nu beneficiază de tratament, sau cele care nu au valoarea protetică se extrag. Celelalte categorii ce pot fi recuperate sînt supuse tratamentului endodontic corect. La fel se procedează şi cu dinţii afectaţi de complicaţiile cariei dentare (gangrena simplă şi pulpita).

In cazul complicaţiilor gangrenei, procesele periapicale se rezolvă prin rezecţie apicală. Există două atitudini. Rezecţia să se efectueze înaintea tratamentului gnatoprotetic dar maniera este neavantajoasă deoarece impune o temporizare de cel puţin două luni, necesară refacerii ţesuturilor moi şi a osului alveolar. A doua atitudine mult mai avantajoasă şi mai biologică constă în pregătirea substructurii organice, amprentarea şi confecţionarea prealabilă a aparatului gnatoprotetic conjunct. Adaptarea aparatului gnatoprotetic conjunct se va face preoperator iar fixarea definitivă intraoperator în şedinţa cînd se execută şi rezecţia apicală.

Atitudinea în cazul proceselor carioase simple este în funcţie de profunzimea procesului carios. Iniţial şi în cazul cariilor superficiale şi a celor profunde nu se ştie nimic despre profunzimea dentinei infiltrate. După deschiderea cavităţii şi îndepărtarea dentinei ramolite se aplică obturaţii provizorii fără a se creea retentivităţi prin care se măreşte sacrificiul de substanţă dentinară sănătoasă. Mărirea retentivităţii va fi realizată prin elementele de agregare. In cazul leziunilor profunde este necesară creearea retenţiei prin mijloacele cunoscute, retenţiile respective fiind protejate prin coroane de înveliş.

Recuperarea funcţiilor sistemului stomatognat beneficiază de o terapie recuperatoare specifică modificărilor clinice existente. Tulburările de dinamică mandibulară se recuperează prin kinetoterapie, exerciţiile de gimnastică medicală efectuate de bolnav încadrîndu-se într-un tipar de dinamică normală. Se asociază exerciţii de relaxare musculară cu cele de ridicare a tonusului muscular efectul lor fiind îmbunătăţit prin masaje musculare şi fizioterapie cu raze infraroşii, diatermie ce au ca scop încălzirea la diferite profunzimi a muşchilor şi îmbunătăţirea troficităţii locale. Gimnastica electrică prin electro-şocuri stimulează reluarea traseelor normale de dinamică mandibulară. Musculatura oro-facială beneficiază de recuperare funcţională prin miogimnastică asociată cu fizioterapia.

Procedurile balneofizioterapice se mai pot aplica în tratamentul leziunilor inflamatorii ale mucoasei orale şi reechilibrarea metabolismului osos. Se pot aplica sub forma duşurilor cu antiseptice şi a duşurilor alternative cu apă caldă- apă rece. Duşurile cu apă carbogazoasă stimulează circulaţia locală avînd un efect stimulator pentru o mai bună troficitate la nivelul parodonţiului marginal şi a mucoasei gingivale.

Părţile moi beneficiază şi de o terapie de corecţie chirurgicală, în funcție de situațiile clinice putîndu-se efectua excizii și plastii modelante. Cînd osul alveolar resorbit este acoperit cu o gingie hiperplaziată de un proces inflamator cronic creasta alveolară este denivelată. Corectarea profilului crestei alveolare se face printr-o incizie în "V" sau"felie de portocală", excizia surplusului urmată de sutură. Cînd mucoasa este foarte groasă cu un strat conjunctiv submucos abundent este necesară îndepărtarea acestuia prin decăptușire. Defectele mici de substanță osoasă se completează cu adiție de țesut vecin.

Plastia parodontală pentru desființarea fisurilor Stilman se practică atunci cînd dintele va fi acoperit cu o coroană de înveliș pentru refacerea aspectului fizionomic. Se practică o incizie în "V" de-a lungul, fisurii care se prelungește pe conturul cervical al dinților vecini. Se asociază o incizie de degajare ce va permite decolarea lamboului și prin alunecare acoperirea tablei osoase vestibulare dezgolite. Fixarea lamboului în poziția dorită se realizează prin sutură. In urma alunecării lambolului gingival se va dezgoli dintele vecin, osul adiacent acoperindu-se prin epitelizare persecundam. In parodontopatii pe lîngă retracția parodonțiului moale se întîlnește frecvent și resorbția osoasă, de aceea în unele intervenții se introduce sublambolul mucos os frezat din vecinătate care va creea o corticală osoasă de protecție.

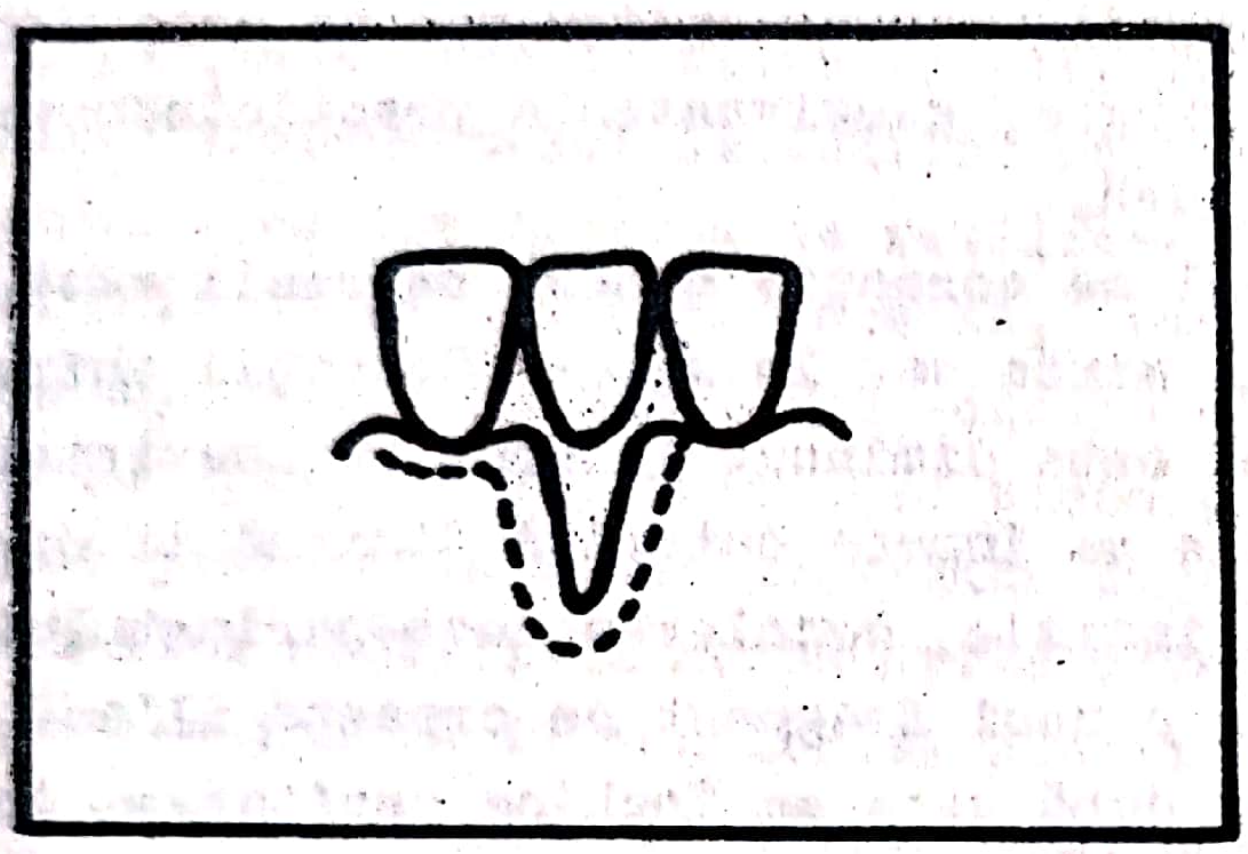

Fig.nr.101

Gingivoplastia și gingivoplastia modelantă se recomandă în două situații: atunci cînd înălțimea coronară a dinților aflați pe arcadă nu oferă suficientă retenție elementelor de agregare, sau cînd nivelul coletelor dentare nu este la același nivel pe întreaga arcadă dento-alveolară. Recesiunea parodontală este de cele mai multe ori inegală ceea ce va da un aspect inestetic gingiei, impunînd gingivoplastiile pentru ameliorarea calității fizionomice a aparatelor gnato protetice. Se practică o incizie curbă de la un dinte la altul cu bisturiul sau bisturiul electronic urmărind egalizarea nivelului coletului. In gingivoplastii este necesară remodelarea gingiei marginale practicînd incizia oblică, frezajul unghiului intern sau modelajul versantului osos vestibular atunci cînd este prea gros. Cînd banda de gingie fixă la nivelul frenului, plicilor şi a inserţiei mucoasei mobile se reface prin translaţia inserţiei cu sau fără adiţie de material din zonele vecine.

Dinţii care au înălţime coronară prea mică impun realizarea gingivoalveoloplastiei prin dezgolirea suficientă a coroanei şi creşterea în înălţime. In acest caz creşterea coroanei dentare în înălţime se realizează în detrimentul implantării radiculare, ceea ce uneori contraindică această metodă impunînd extracţia. Aceiaşi intervenţie este recomandată în fracturile corono-radiculare în care marginea fracturii se află mult sub gingie, gingivestomia practicîndu-se pînă sub nivelul liniei de fractură.

Tratamentul chirurgical de corecţie osoasă se realizează atunci cînd osul alveolar este în minus sau în exces. Corecţia chirurgicală atunci cînd suportul osos este diminuat în urma traumatismelor sau a intervenţiilor chirurgicale se impune datorită diminuării spaţiului protetic potenţial. După incizie, decolarea muco-periostului urmează introducerea în cavitate a unui fragment de creastă iliacă, os costal sau chiaguri de sînge, după care se închide cavitatea. Aceste intervenţii sînt necesare deoarece în caz contrar bolnavii ar trebui să poarte aparate gnatoprotetice adjuncte care să completeze lipsa de substanţă.

Cînd osul alveolar este în exces prin apariţia de exostoze se impune rezecţia lor modelantă chirurgicală. Exostozele apar în urma extracţiilor mai ales la nivelul crestelor edentate laterale datorită pneumatizării sinusului maxilar ce împinge osul alveolar. Se va face incizia pe creastă,decolarea mucoperiostului şi îndepărtarea excesului cu modelarea crestei osoase, urmînd sutura plăgii. Crestele edentate neregulate împiedică construcţia corpurilor de punte impunînd regularizarea crestei alveolare. Creasta alveolară poate fi foarte lată, cu diametrul vestibulo-oral mare iar înălţimea coroanelor dentare mică, în aceste condiţii corpul de punte tangenţial cu creasta va realiza o ancoşă foarte profundă imposibil de igienizat. Se practică incizia mucoasei, decolarea mucoperiostului, modelarea osoasă cu ciupitor de os şi freze pentru os excizîndu-se şi o porţiune din mucoasa ce rămîne în exces. Sutura plăgii finalizează intervenţia. Variantele intervenţiilor chirurgicale preprotetice în protezarea conjunctă sînt mult mai numeroase dar prelucrarea lor face obiectul de studiu al chirurgiei stomatologice ambulatorii, domeniu de care nu ne ocupăm în cursul de faţă.

b. Etapa protetică a tratamentului prin mijloace conjuncte

Se realizează conform planului de tratament rezultat din tentativa de proiect consolidată de tratamentul pre şi proprotetic ce a cuprins:educaţia sanitară, pregătirea generală, pregătirea locală.

1°. Prepararea substructurilor organice constituie o etapă foarte complexă ce necesită bogate cunoştinţe teoretice şi practice care să permită specialistului abordarea soluţiilor optime fiecărui caz clinic. Preparea substructurii organice în tratamentul edentaţiei parţiale este identică cu prepararea substructurii organice în vederea tratamentului leziunilor odontale coronare. Preparea substructurii organice trebuie să realizeze în final suprafeţe paralele care să permită amprentarea corectă, inserţia şi dezinserţia aparatului gnatoprotetic conjunct. In construcţiile conjuncte plurale elementele de agregare vor trebui să alunece pe planuri paralele realizate prin prepararea substructurilor organice. Prin implantarea lor dinţii sînt neparaleli avînd axele divergente spre ocluzal la maxilar şi convergente la mandibulă. dinţii reprezentînd din punct de vedere al construcţiei protetice conjuncte un defect grav de paralelism. Divergenţa axei de implantare a dinţilor stîlpi pînă la 35° face posibilă realizarea suprafeţelor paralele prin preparări simple permise de grosimea medie a stratului amelodentinar. Creşterea divergenţei peste 35° poate duce în preparările substructurii organice la deschiderea camerei pulpare impunîndu-se de multe ori devitalizarea dinţilor pentru a obţine suprafeţe paralele prin preparare. Cînd axul dindintelui este mai mare de 45° nu putem obţine nici un beneficiu în urma pulpectomiei, practic prin preparare se desfiinţează coroana dentară ce nu va asigura retenţia microprotezei, în acest caz fiind necesare preparări speciale sau realizarea de corpuri de punte special construite,prin imbricare. (fig.nr.1o2)

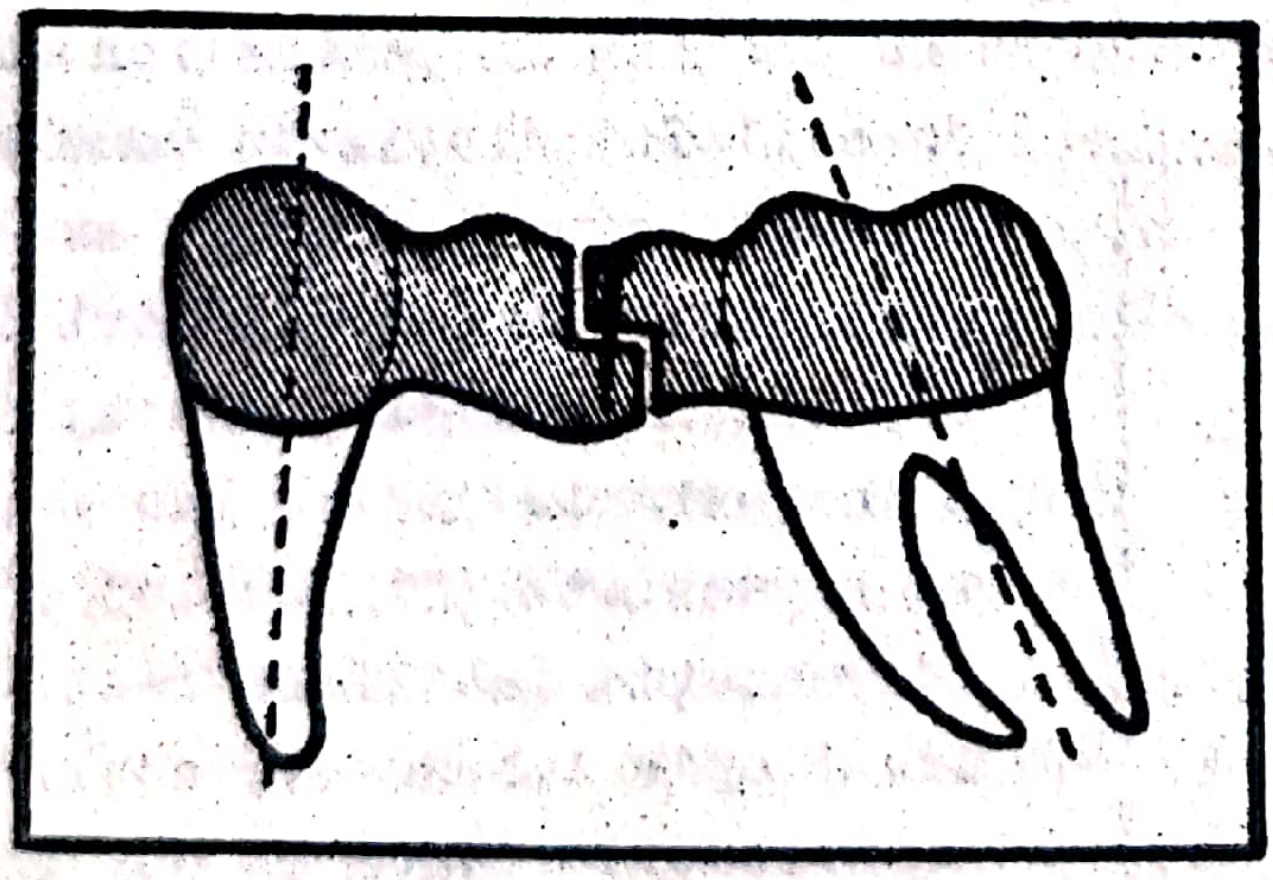

Fig.nr.1o2

Pentru realizarea inserţiei aparatului gnatoprotetic conjunct sînt necesare realizarea suprafeţelor verticale paralele a dinţilor stîlpi. Datorită subiectivismului uman, a impreciziei, este greu de realizat un paralelism riguros a suprafeţelor verticale mai ales atunci cînd există mai mulţi dinţi stîlpi. Cu cît numărul de elemente de agregare creşte cu atît se practică o preparare mai accentuat tronconică care să permită inserţia simplă a aparatului gnatoprotetic. Pentru a permite inserţia uşoară a apartului gnatoprotetic feţele opuse în raport cu breşa edentată trebuie să fie convergente între ele, feţele care privesc spre breşe trebuie să fie divergente între ele.

La aparatele gnatoprotetice care se extind pe ambele hemiarcade paralelismul se realizează greu datorită dinţilor din zona laterală. Feţele bonturilor care privesc spre oral (bolta palatină) vor fi divergente spre ocluzal, iar feţele vestibulare convergente spre ocluzal cel mult paralele. Pentru arcada mandibulară feţele vestibulare se vor realiza convergent iar cele linguale cel mult paralele pentru a evita prepararea excesivă. Prepararea paralelă a suprafeţelor dentare cît şi realizarea axei de inserţie a aparatelor gnatoprotetice este în raport de elementele de agregare.

Atunci cînd dinţii stîlpi sînt divergenţi prepararea substructurii organice în raport cu axul de inserţie se face după dintele mezial care va comanda acest ax, avînd în vedere că dinţii meziali au volumul coronar mai mic. Realizarea preparării după axul de inserţie al dintelui distal ar duce la şlefuirea excesivă a celui mezial. Axul de inserţie este hotărît de elementul de agregare mai greu de executat. Intre o coroană de înveliş şi un inlay, inlay-ul hotărăşte axul de inserţie, pe cînd între o coroană parţială şi o coroană de substituţie, coroana de substituţie hotărăşte axul de inserţie. In cazurile particulare la dinţii frontali puternic vestibularizaţi se impune devitalizarea dintelui, rezecţia coroanei, şi aplicarea unei coroane de substituţie angulate, care va aduce coroana dentară în paralelism cu cu ceilalţi dinţi. In zonele laterale atunci cînd nu se poate realiza paralelismul între dinţii stîlpi putem aplica o incrustaţie labilă sau o punte segmentată (fig.nr.1o3). Incrustaţia labilă se realizează prin imbricarea unei incrustaţii fixată la corpul de punte într-o cavitate realizată pe o coroană de înveliş metalică preparată în

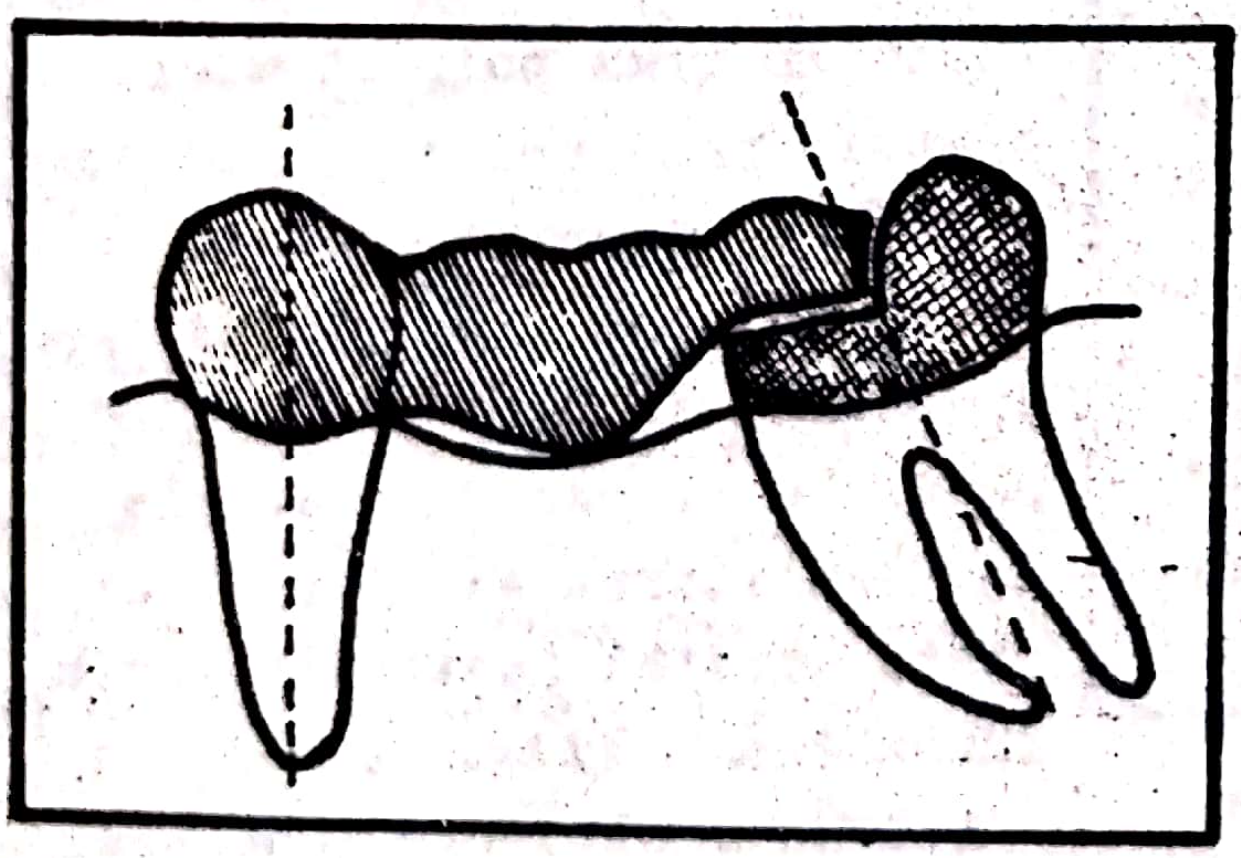

Fig.nr.1o3

axul de implantare al dintelui, în această coroană cavitatea de inlay va avea direcţia axului de inserţie a punţii dentare. Corpul de punte şi elementul de agregare mezial sînt solidarizate, iar distal prezintă o incrustaţie necimentată fixată în cavitatea realizată în coroana de înveliş pe care se sprijină. Puntea segmentată este realizată din două elemente de agregare şi un corp de punte segmentat. Se fixează elementul de agregare mezial şi corpul de punte aferent, apoi de fixează elementul de agregare distal cu corpul de punte eferent. Cele două segmente ale corpului de punte vor fi solidarizate printr-un şurub. Atunci cînd înclinarea dintre dinţi este mai mică sau egală cu 30° pentru stîlpul distal în vederea menajării substructurii organice acestea vor fi preparate astfel încît aparatul gnatoprotetic să poată fi inserat rotativ. Se prepară în ax fiecare substructură organică, elementele de agregare fiind realizate prin coroane turnate cu grosime dirijată, inserţia rotativă al punţii realizîndu-se introducînd mai întîi puntea pe stîlpul mezial, apoi întreaga structură se roteşte (centrul de rotaţie este pe faţa mezială a dintelui cu ax normal), astfel încît arcurile de cerc ale coroanei distale să permită inserţia punţii si pe stîlpul distal. Terapia de preparare a substructurii organice va fi realizată în raport de elementele de agregare aşa cum am arătat în capitolul metodologiei de preparare a substructurii organice. Fiecare preparare se va încheia cu măsurile de protecţie a substructurii organice după cum am arătat în acelaşi capitol. Protezarea tranzitorie şi de urgenţă reprezintă componenta preponderentă a tratamentului respectiv.

2°. Protezarea tranzitorie şi de urgenţă. Aşa cum s-a arătat şi în capitolul de Leziuni odontale coronare, în urma preparării substructurii organice, prin îndepărtarea emailului dentar se deschid canaliculele lui Tomes, creîndu-se o cale de comunicare directă cu mediul intern şi înlesnindu-se prin aceasta, pătrunderea floriei microbiene spre camera pulpară.

Prepararea substructurii organice desfiinţează stopurile centrice ca şi punctele de contact proximal, favorizînd migrarea dinţilor din momentul preparării şi pînă la aplicarea aparatului gnatoprotetic definitiv. În aceiaşi măsură desfiinţarea stopurilor centrice prin preparare, dezechilibrează ocluzia creînd o adevărată disfuncţie terapeutică, însoţită de pierderea relaţiilor mandibulo-craniene, subdimensionarea etajului inferior, compresiuni articulare, tulburări musculare, etc.

In scopul prevenirii acestor neajunsuri, se recomandă ca în ședința în care s-a realizat prepararea-substructurilor organice,să se treacă de urgență la protezarea tranzitorie și de urgență, urmărind multiple obiective.

Un prim obiectiv îl constituie realizarea protecției mecanice a substructurilor organice perparate precum și tratamentul medicamentos protector, calmant, al plăgii dentinare, prin introdicerea în elementele de agregare ale aparatului gnatoprotetic tranzitoriu, a diverselor substanțe medicamentoase.

Un al doilea obiectiv îl constituie conservarea poziției dinților, unii în raport cu ceilalți, deoarece pierderea punctelor de contact cu vecinii și antagoniștii în urma preparării substructurii organice, relaxează membranele desmodontale, dinții avînd tendință la migrare. Protezarea tranzitorie reface contactele dento-dentare,conservînd poziția dinților pe arcadă.

Conservarea relațiilor intermaxilare de ocluzie, relației centrice și relației de postură, constituie un al treilea obiectiv al protezării tranzitorii și de urgență.

Repoziționarea mandibulo-craniană corectă prin înălțări de ocluzie, realizare de planuri înclinate, pinteni ocluzali, în cazul malrelațiilor mandibulo-craniene, reprezintă un alt obiectiv al protezării tranzitorii.

In urma preparării subgingivale a substructurilor organice, se desființează peretele de suport al inelului gingival, șanțul gingival virtual devenind real. Protezarea tranzitorie, asigură condițiile dirijării corecte a cicatrizării parodonțiului marginal lezat, prin refacerea suportului inelului gingival, permițîndu-i acestuia să se strîngă în jurul microprotezei.

Protezarea tranzitorie cu aparate mobile devine obligatorie și deosebit de utilă în cazul dirijării cicatrizării la nivelul crestelor alveolare edentate.

Există multiple modalități de aplicare a protezării tranzitorii și de urgență, accesibile oricărui cabinet stomatologic.

In cazul cînd arcada dentară este completă și urmează a se efectua un număr de extracții dentare, se amprentează arcada înainte de extracții. După efectuarea extracției alveolo-plastice (extracții cu modelare alveolară și sutură) se aplică protezarea tranzitorie ce poate fi realizată în mai multe modalități.

Astfel pe modelul obținut după amprentă în urma radierii dinților extrași, se realizează un aparat gnatoprotetic tranzitoriu

In scopul prevenirii acestor neajunsuri, se recomandă ca în şedinţa în care s-a realizat prepararea substructurilor organice,să se treacă de urgenţă la protezarea tranzitorie şi de urgenţă, urmărind multiple obiective.

Un prim obiectiv îl constituie realizarea protecţiei mecanice a substructurilor organice perparate precum şi tratamentul medicamentos protector, calmant, al plăgii dentinare, prin inbrodicerea în elementele de agregare ale aparatului gnatoprotetic tranzitoriu, a diverselor substanţe medicamentoase.

Un al doilea obiectiv îl constituie conservarea poziţiei dinţilor, unii în raport cu ceilalţi, deoarece pierderea punctelor de contact cu vecinii şi antagoniştii în urma preparării substructurii organice, relaxează membranele desmodontale, dinţii avînd tendinţă la migrare. Protezarea tranzitorie reface contactele dento-dentare,conservînd poziţia dinţilor pe arcadă.

Conservarea relaţiilor intermaxilare de ocluzie, relaţiei centrice şi relaţiei de postură, constituie un al treilea obiectiv al protezării tranzitorii şi de urgenţă.

Repoziţionarea mandibulo-craniană corectă prin înălţări de ocluzie, realizare de planuri înclinate, pinteni ocluzali, în cazul malrelaţiilor mandibulo-craniene, reprezintă un alt obiectiv al protezării tranzitorii.

In urma preparării subgingivale a substructurilor organice, se desfiinţează peretele de suport al inelului gingival, şanţul gingival virtual devenind real. Protezarea tranzitorie, asigură condiţiile dirijării corecte a cicatrizării parodonţiului marginal lezat, prin refacerea suportului inelului gingival, permiţîndu-i acestuia să se strîngă în jurul microprotezei.

Protezarea tranzitorie cu aparate mobile devine obligatorie şi deosebit de utilă în cazul dirijării cicatrizării la nivelul crestelor alveolare edentate.

Există multiple modalităţi de aplicare a protezării tranzitorii şi de urgenţă, accesibile oricărui cabinet stomatologic.

In cazul cînd arcada dentară este completă şi urmează a se efectua un număr de extracţii dentare, se amprentează arcada înainte de extracţii. După efectuarea extracţiei alveolo-plastice (extracţii cu modelare alveolară şi sutură) se aplică protezarea tranzitorie ce poate fi realizată în mai multe modalităţi.

Astfel pe modelul obţinut după amprentă în urma radierii dinţilor extraşi, se realizează un aparat gnatoprotetic tranzitoriu mobilizabil, sub forma protezei de retenţie Kemenny cu miniconectori acrilici. Acest tip de protezare prezintă avantajul că se poate îndepărta uşor şi permite o bună igienizare a aparatului gnatoprotetic tranzitoriu şi a spaţiului protetic (cu o plagă incomplet cicatrizată). Protezarea tranzitorie de acest tip va fi temporizată pînă la cicatrizarea completă a plăgii alveolare, pentru ca ulterior să fie înlocuită cu un aparat gnatoprotetic tranzitoriu conjunct.

Protezarea tranzitorie conjunctă se realizează prin amprentare înainte de extracţia dinţilor. După extracţia acestora şi sutura marginilor plăgii alveolare se prepară substructura organică beneficiind de anestezia realizată pentru efectuarea extracţiei. Se izolează cu atenţie plaga postextracţională cu o foiţă de celofan umezită iar substructurile organice prin vaselinare, în continuare introducîndu-se acrilat autopolimerizabil în amprentă, după care se va reaşeza pe cîmpul protetic. Acrilatul va lua forma coroanelor naturale, atît la nivelul substructurii preparate, cît şi a dinţilor extraşi. Se menţine amprenta pînă la priza parţială a acrilatului. După îndepărtarea amprentei şi a aparatului tranzitoriu, acesta se prelucrează în laboratorul de tehnică dentară sau în cabinet. In urma utilizării acestei metode, se obţine un aparat gnatoprotetic conjunct acrilic, care cuprinde dinţii preparaţi şi intermediarii de la nivelul dinţilor extraşi. In continuare se va verifica aparatul tranzitoriu din punct de vedere al adaptării ocluzale şi parodontale. De multe ori acesta prezintă o margine gingivală franjurată, subţire, fiind necesară căptuşirea acesteia, după etalarea sulcusului gingival, astfel încît acrilatul să pătrundă în şanţul gingival. Monomerul rezidual în exces irită parodonţiul marginal, de aceea se impune un dozaj corect şi polimerizarea completă prin fierbere, în laborator. In ultima vreme au apărut acrilate autopolimerizabile speciale pentru realizarea aparatelor tranzitorii, de tip Akai, care în urma polimerizării conţin o cantitate mult diminuată de monomer rezidual. După finisarea în laborator şi reaplicarea pe cîmpul protetic, marginile aparatului tranzitoriu trebuie să respecte cu exactitate forma sulcusului, versantul moale al acestuia sprijinindu-se de marginile aparatului tranzitoriu şi păstrîndu-şi forma iniţială. Protezarea tranzitorie conjunctă prezintă avantajul conservării morfologiei parodonţiului, în raport cu aparatul gnatoprotetic.

Atunci cînd parodonţiul marginal este lezat în timpul preparării, medicul va aprecia dacă înregistrează amprenta în aceiaşi şedinţă cu confecţionarea aparatului tranzitoriu, sau va aştepta aproximativ o săptămînă, pînă la cicatrizarea parodontală.

Protezarea tranzitorie şi de urgenţă cu aparate gnatoprotetice conjuncte sau mobilizabile, îşi găseşte indicaţia şi în situaţia arcadei dentare deja edentată.

Protezarea tranzitorie cu aparat gnatoprotetic mobilizabil, se va realiza după amprentarea cîmpului protetic şi turnarea modelului de lucru în laborator. Pe modelul de lucru, tehnicianul realizază la nivelul spaţiului edentat intermediari din cement sau gips dentar. Pe modelul realizat, confecţionează un conformator din folie termoplastică, prin vacuumare, folia luînd forma arcadei, faţa internă reproducînd morfologia extrenă a arcadei. Conformatorul astfel realizat,se aplică în cavitatea orală şi se adaptează marginal, se introduce acrilatul autopolimerizabil în conformator, după care se reaşează pe cîmpul protetic. In continuare se utilizează aceiaşi metodologie ca şi pentru masca Scutan.

Pentru realizarea unui aparat gnatoprotetic conjunct tranzitoriu, în spaţiu protetic potenţial se lipesc dinţii de acrilat între ei şi cu dinţii vecini, utilizînd ceara. Se amprentează apoi zona respectivă cu material elastic, se îndepărtează amprenta şi dinţii acrilici şi se prepară dinţii suport. Acrilatul autopolimerizabil se introduce în amprentă care se reaşează pe cîmpul protetic.

Protezarea tranzitorie poate fi aplicată şi la nivelul spaţiilor edentate unde există aparate gnatoprotetice conjuncte vechi,ce trebuiesc îndepărtate. In acest scop se amprentează cîmpul protetic cu aparatul conjunct vechi, utilizînd materiale elastice de tipul hidrocoloizilor ireversibili, siliconilor sau tiocauciucurilor. După îndepărtarea aparatului şi prepararea substructurii organice, se introduce acrilat autopolimerizabil în amprentă, care se va repoziţiona pe cîmpul protetic preparat. Această tehnică poate fi utilizată şi atunci cînd aparatele gnatoprotetice conjuncte necesită îndepărtarea lor pentru mici reparaţii.

In scopul protecţiei şi protezării tranzitorii a substructurilor organice preparate, se mai poate apela şi la tehnica utilizării unor inele adaptate gingival şi scurtate în ocluzie, confecţionate din aliaje nobile şi seminobile completate cu acrilat autopolimerizabil.

De asemeni, pentru protezarea tranzitorie se pot utiliza microproteze de înveliş din diverse materiale, care vor fi fixate provizoriu cu cementuri pe bază de zinc-oxid-eugenol (Z.O.E.)

3°. Amprenta substructurilor organice preparate în vederea tratamentului conjunct.

Metodologia de amprentare a fost amplu dezbătută la capitolul tratamentul leziunilor coronare. In cadrul acestui capitol vom aminti cîteva din metodele moderne care completează arsenalul terapeutic al metodologiei de amprentare. Pe lîngă metodele chimico-manuale care utilizează tehnica amprentării globale cu sau fără inel de ghidaj şi care au fost descrise anterior, metodele moderne sînt:metoda electronico-mecanică şi metoda optică.

Metoda electronico-mecanică introdusă în SUA constă în preluarea formei dintelui din cavitatea orală cu ajutorul palpatoarelor electronice. Palpatoarele electronice sînt tije împinse de un arc astfel încît plimbarea tijei pe un plan orizontal nu duce la modificarea poziţiei arcului, iar plimbarea pe un plan denivelat va modifica arcul ce va realiza într-un reostat variaţii de curent electric. Palpatorul electronic trece peste substructura organică preparată urmărind mai multe sensuri (meridiane) traducînd forma dintelui în valori matematice. Introduse într-un computer care va aplica pe monitorul său forma substructurii organice conform programării sugestiilor terapeutice va alege formele protezelor conjuncte corecte din punct de vedere morfologic şi funcţional. După stabilirea formei aparatului gnatoprotetic conjunct proteza va fi executată prin utilizarea unui microrobot.

Metoda optică de amprentare permite transmiterea datelor la un computer, prelucrarea lor şi execuţia aparatului gnatoprotetic cu ajutorul unui microrobot. Această metodă presupune parcurgerea a trei etape. Prima etapă realizează amprentarea pe principiul holografiei (imagine în relief) cu ajutorul unei raze de lumină (laser) care baleiază suprafaţa substructurii organice preparate, permiţînd calculatorului să reconstituie imaginea morfologică a substructurii organice şi chiar a sulcusului gingival. A doua etapă constă în prelucrarea datelor de către computer şi reconstituirea desenului la dimensiunile naturale ale substructurii preparate. In etapa a treia se realizează elaborarea soluţiei terapeutice şi execuţia aparatului gnatoprotetic cu ajutorul unui microrobot. Dezavantajele acestei metode constau numai în faptul că este costisitoare, necesitînd aparatură de vîrf. Din nefericire învăţămîntul stomatologic nu este antrenat spre o computerizare masivă ceea ce face ca informatica şi microrobotica să fie accidental utilizate. Din punct de vedere economic metalul care se îndepărtează şi se elimină în urma prelucrărilor piesei protetice este în cantitate mare, piesa gnatoprotetică sculptîndu-se dintr-un bloc de material. Sculptarea instantanee a machetei într-o masă plastică ce nu lasă reziduri ar putea să reabiliteze metoda din punct de vedere al economiei de material. Avantajele acestei metode constau în execuţia foarte rapidă absolut perfectă şi eliminarea erorilor comcomitent cu scăderea timpului efectat execuţiei aparatului gnatoprotetic conjunct.

După înregistrarea amprentei cîmpului protetic, în laboratorul de tehnică dentară se va realiza modelul de lucru din materiale cu calităţi de rezistenţă mecanică crescută (gips, cement). Modelul de lucru poate fi realizat şi prin electroformare (galvanoplastie). Galvanoplastia utilizează o sursă de curent continuu şi o baie electrolitică (fig.104) a cărei soluţie electrolitică este formată din etilen-glicol şi săruri de azot şi săruri de argint şi sulfat de cupru. La sursa de curent continuu se cuplează doi electrozi, anodul şi catodul, ce sînt situaţi în baia galvanică. La un electrod se plasează amprenta, a cărei suprafaţă internă este pudrată cu pulbere de cupru atomic sau grafit (buni conducători de electricitate), iar celălalt electrod este realizat din plăci metalice din cupru. In circuit se interpune un ampermetru şi un volumetru, ce vor regla intensitatea şi tensiunea dintre electrozi. Prin galvanoplastie, se depune un strat de 0,5 mm grosime din cupru în interiorul amprentei, care va împrumuta forma materialului de amprentă. După depunerea stratului de cupru, se completează modelul cu gips, astfel că după demularea amprentei, carcasa de cupru rămîne încastrată în gips. Baia galvanică mai prezintă o serie de accesori cum ar fi, termostatul şi agitatorul, care contribuie la realizarea unor condiţii optime pentru galvanoplastie.

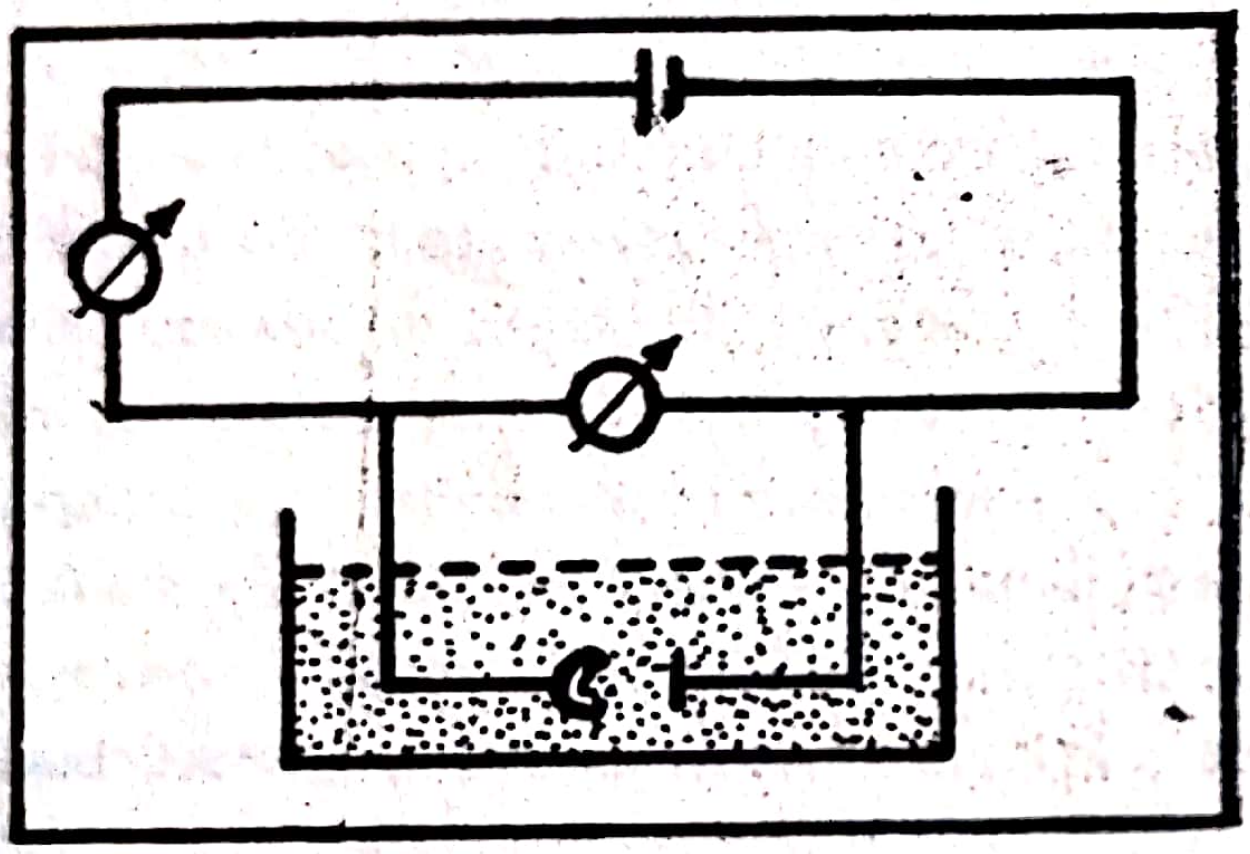

Fig.104

4°. Inregistrarea relaţiei centrice şi transferul pe simulator.

După înregitrarea amprentei şi realizarea modelului, urmează etapa clinică a înregistrării relaţiei centrice.

Această înregistrare se poate face uneori, chiar din momentul amprentării, atunci cînd amprenta se realizează prin tehnica globală unică, fără ghidaj unitar. Această tehnică este posibilă cînd relaţia centrică a bolnavului este stabilă după prepararea substructurilor organice, iar tiparul de închidere terminală este exact.Inregistrarea ocluziei, ca un timp aparte, se face cu ajutorul unei chei de ocluzie (cheie Tench). Această modalitate se realizează prin utilizarea unei folii de ceară în mai multe straturi, avînd forma arcadei. Ceara ramolită se introduce în cavitatea orală, bolnavul închizînd gura pe traiectoria de închidere centrică, în ocluzie centrică. Folia va fi uşor mulată pe versanţii vestibulari ai arcadei maxilare după care se răceşte cu apă şi aer. După îndepărtarea din cavitatea orală, se trimite în laborator pentru poziţionarea modelelor de lucru.

Alte tehnici, completează metoda de mai sus, cu aplicarea în godeurile lăsate de dinţi, de inlay-wax, care are o duritate mai mare ca ceara roz şi permite repoziţionarea în cavitatea orală.

Autori ca, Schilimburg şi alţii, utilizează o altă metodă de înregistrare a ocluziei. Acesta recomandă utilizarea unei folii (fig.nr.lo5) de ceară cu 1/2 cm. mai largă decît arcada, care se secţionează la nivelul feţei meziale şi distale a caninilor, îndepărtîndu-se porţiunea din zona frontală. Porţiunea în zona laterală se decupează pînă la impresiunile dentare, pentru ca practicianul se poată observa reperele ocluziei.

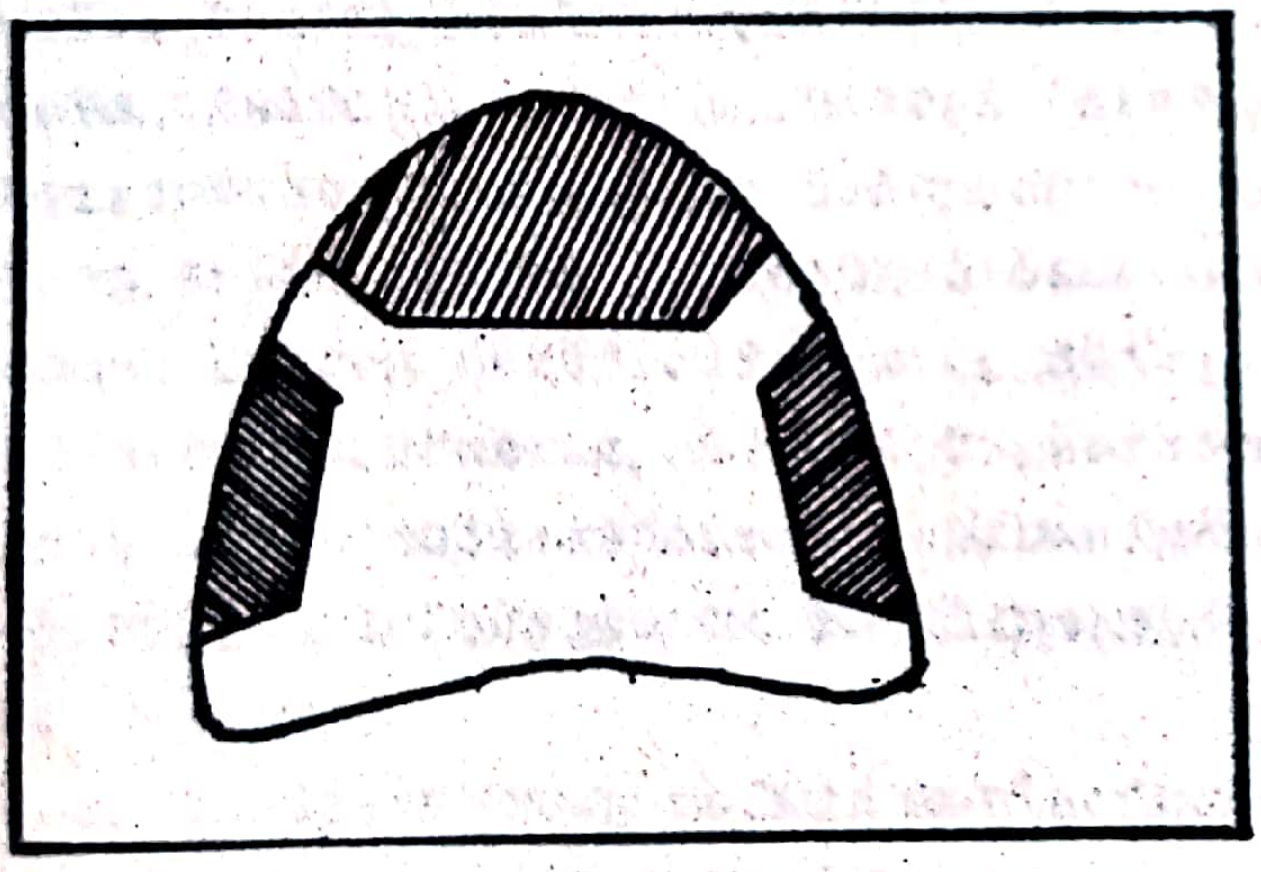

Fig.nr.lo5

O altă metodă de înregistrare a relaţiei de ocluzie, utilizează pasta de oxid de zinc-eugenol, plasată pe un cadru de sîrmă, de forma arcadei, în care se prinde o pînză de tifon. Pînza va fi tapetată cu Z.O.E. pe ambele părţi, dinţii imprimîndu-se în pastă. După priza de 5 minute, cadrul de sîrmă se extrage din cavitatea orală, fiind trimis în laborator pentru repoziţionarea modelelor.

In orcluziile instabile, repoziţionarea modelelor se poate face folosind aparatele gnatoprotetice tranzitorii utilizate în stabilizarea ocluzală.

Intre metodele de înregistrare a relației de ocluzie, amintim și utilizarea capelor de transfer. Acestea se confecționează pe modelul de lucru din aliaj de aluminiu, aliaj student, sau aliaj randolf. Capele vor fi adaptate în ocluzie pe substructura organică, unde trebuie să realizeze contacte stabile. Peste aceste cape, se va realiza cheia de ocluzie prin una din metodele de mai sus, capele și cheia de ocluzie fiind apoi trimise împreună în laborator, pentru repoziționarea modelelor.

In stabilirea relațiilor mandibulo-craniene, atunci cînd între arcade nu există contacte dento-dentare, se pot utiliza și machetele de ocluzie după aceiași metodălogie folosită în edentațiile parțiale întinse.

In aceleași condiții se pot utiliza și aparatele tranzitorii, uneori fiind necesară și în protezarea conjunctă, montarea modelelor pe simulatoare a sistemului stomatognat (articulatoare),realizînd înregistrarea rapoartelor mandibulo-craniene cu ajutorul arcurilor faciale.

După poziționarea modelelor de lucru în raport de ocluzie centrică și montarea lor în simulator, se va realiza machetarea aparatului gnatoprotetic conjunct. Machetarea va urmări metodologia de realizare a reliefului ocluzal artificial, conform principiilor teoriilor ocluziei ideale, utilizînd tehnici diverse. Astfel amintim tehnica Peter Thomas, de adiție succesivă a cerii, tehnica "every-other", (din doi în doi), recomandată de Dawson, metoda "căii generate funcțional", (F.G.P.), adaptată și modificată de grupul Pankey-Mann-Schuyler și metoda morfostatică, folosită în reabilitările ocluzale, fundamentată pe conceptul ocluziei miocentrice a lui Jankelson. Aceste metode au fost deja amintite în capitolul de gnatologie.

După realizarea machetelor aparatelor gnatoprotetice,acestea vor fi ambalate în vederea turnării și realizării scheletului metalic al aparatului gnatoprotetic.

Aparatele gnatoprotetice conjuncte pot fi realizate și pe segmente. Astfel, se realizează mai întîi elementele de agregare, ce se verifică pe substructura organică, peste care se va înregistra o supraamprentă în care se va turna modelul de lucru, pe care se va realiza macheta corpului de punte. Corpul de punte poate fi turnat separat și sudat la elementele de agregare, sau poate fi turnat peste elementele de agregare. Aceste metode rămîn valabile în defectele mari de paralelism ale dinţilor suport sau în cazul realizării corpurilor de punte imbricate sau aparatelor gnatoprotetice segmentate.

Metoda modernă, de elecţie, în realizarea aparatelor gnatoprotetice conjuncte este metoda monolit. Prin această metodă, se realizează machetarea integrală a aparatului gnatoprotetic (element de agregare şi corp de punte), urmată de ambalarea şi turnarea scheletului metalic. Pe scheletul metalic se va realiza componenta fizionomică. Prin această tehnică, verificarea clinică a scheletului metalic a aparatului gnatoprotetic nu este necesară atunci cînd tehnologia utilizată este cea corectă. Tehnica monolit, presupune adaptarea aparatului gnatoprotetic finit în cavitatea orală, verificările pe parcurs fiind necesare doar pentru aparatele gnatoprotetice complexe sau foarte ample.

5°. Verificarea clinică şi fixarea definutivă a aparatului gnatoprotetic conjunct.

In parcursul său de la laborator spre cabinet, aparatul gnatoprotetic trebuie supus unui control defectoscopic al corectitudinii şi calităţii execuţiei tehnologice. Acest control se poate efectua cu ochiul liber, lupa sau cu microscopul stereoscopic, în scopul evidenţierii unor defecte de suprafaţă. Defectele de profunzime, retasuri, sufluri, sau fisuri ascunse, se vor controla ultrasonic sau cu raze Röntgen, în laboratoare specializate de defectoscopie. Pentru verificarea gradului de lustruire a suprafeţelor metalice a aparatului gnatoprotetic conjunct, în clinica noastră se utilizează un aparat electronic de mare precizie, care proiectează un spot de lumină, concentrată prin reflexie, asupra unei celule fotoelectrice.

După examenul pe model, aparatul gnatoprotetic se spală cu detergent şi perie la jet de apă, se usucă şi apoi se dezinfectează şi degresează, utilizînd alcool, cloroform, benzină sau neofalină. Se va evita utilizarea cloroformului atunci cînd componenta fizionomică este realizată din acrilat. Un eficient mijloc de dezinfecţie a aparatelor gnatoprotetice conjuncte, este soluţia de cloramină 5%, soluţie ieftină, uşor de procurat şi mai eficientă decît alcoolul.

In etapa următoare se trece la verificarea aparatului gnatoprotetic în cavitatea orală, după inserţia şi poziţionarea acesteia pe cîmpul protetic, exercitînd presiuni uşoare ocluzo-cervicale pînă la ocuparea poziţiei finale. Controlul intraoral al aparatelor gantoprotetice conjuncte, va urmări rapoartele cu parodonţiul marginal şi închiderea perfectă a jointului periferic, în preparările sub şi juxtagingivale. Ischemia chiar uşoară a parodonţiului, ilustrează depăşirea conturului coronar de către elementul de agregare, aceasta devenind punct de iritaţie parodontal. Utilizarea protezării tranzitorii, conservă sulcusul gingival etalat, sulcus gingival, ce va trebui ocupat exact de aparatul gnatoprotetic conjunct definitiv.

Deasemeni se va observa raportul aparatului gnatoprotetic conjunct cu creasta edentată, urmărindu-se realizarea prescripţiei medicale. Contactul cu creasta nu trebuie să producă compresiune, durere sau ischemie. Se va avea în vedere degajarea papilei gingivale dintre corpul de punte şi elementul de agregare, fiind utilă conservarea unui spaţiu chiar mai mare decît volumul papilei, pentru uşurerea igienizării. Eventualele retuşuri asupra aparatului gnatoprotetic vor fi obligator urmate de lustruirea perfectă.

Se va controla minuţios refacerea punctelor de contact cu dinţii vecini, care trebuie să fie strînse, permiţînd trecerea cu greutate a unui fir de mătase. Controlul punctelor de contact vor fi analizate din punct de vedere al plasării şi a modelării pe feţele proximale ale dinţilor. Feţele proximale ale elementelor de agregare, nu vor trebui să reproducă feţele proximale ale dintelui, microproteza trebuind modelată proximal supragingival, convex, pentru a nu se permite acumularea plăcii bacteriene.

Verificarea morfologiei feţei vestibulare şi orale urmăreşte realizarea convexităţilor, care nu trebuie să fie prea exagerate pentru a nu favoriza retenţia plăcii bacteriene. Este de preferat realizarea unui modelaj vestibular corect, unui modelaj vestibular în exces, care este mai periculos decît dacă faţa vestibulară ar fi lipsită de convexitate.

Controlul adaptării ocluzale presupune verificarea ocluziei statice şi dinamice în mişcările de lateralitate şi propulsie. Se vor îndepărta interferenţele ocluzale grosolane, din prima şedinţă, iar interferenţele mai reduse, în şedinţa a doua.

In scopul unei verificări mai exacte şi mai facile a aparatului gnatoprotetic în cavitatea orală, utilizarea metodei "cheeckede fit", este deosebit de avantajoasă. Principiul metodei constă în aplicarea unei paste siliconate fluide de culoare albă, în interiorul microprotezelor aparatului gnatoprotetic conjunct, pe suprafaţa mucosală a corpului de punte şi pe suprafaţa externă a microprotezelor şi a corpului de punte, după care aparatul gnatoprotetic se inseră pe cîmpul protetic şi se invită bolnavul să execute mişcări de închidere şi deschidere a gurii, de lateralitate, protruzie şi retruzie. După priza materialului, se îndepărtează aparatul gnatoprotetic din cavitatea orală, urmărindu-se zonele în care metalul transpare prin pasta siliconată. Zonele respective ne vor orienta asupra corectitudinii realizării punctelor de contact cu dinţii vecini şi a stopurilor centrice, asupra raportului corpului de punte cu creasta şi raportului feţei interne a microprotezelor cu substructurile organice. In acest mod, ni se oferă posibilitatea efectuării unor corecţii precise, atît la nivelul substructurilor organice preparate, cît şi asupra aparatului gnatoprotetic. Rezultate bune se pot obţine şi prin utilizarea pastei pe bază de oxid de zinc-eugenol (Repin), în absenţa materialului siliconat.

Verificarea clinică a aparatelor gnatoprotetice conjuncte, va urmări şi reconstituirea morfologică a arcadelor dentare, a refacerii funcţiilor masticatorie, fonetică, de deglutiţie şi fizionomică. Se vor da indicaţiile necesare bolnavului privind purtarea aparatului gnatoprotetic, igienizarea acestuia, cît şi reluarea funcţiilor care vor trebui refăcute treptat.

In cadrul verificării clinice se va realiza adaptarea imediată a aparatului gnatoprotetic la cîmpul protetic, aceasta realizîndu-se cu atît mai rapid cu cît edentaţia şi aparatul gnatoprotetic, sînt mai reduse. Adaptarea imediată se încheie cu fixarea provizorie cu ajutorul cementurilor pe bază de oxid de zinc-eugenol, aşa cum s-a indicat la capitolul Leziuni odontale coronare. Fixarea provizorie, permite pe lîngă protecţia substructurii organice, realizată mecanic, chimic şi medicamentos, îndepărtarea aparatului în vederea realizării retuşurilor ocluzale, parodontale, etc., pe tot parcursul adaptării primare.

In perioada de adaptare primară, perioadă care durează 4-5 zile de la adaptarea imediată, se va realiza supravegherea activă a funcţiilor bolnavului, dirijînd reluarea funcţională prin recuperare, în raport şi de impresiile subiective ale bolnavului.La sfîrşitul perioadei de adaptare primară, aparatul gnatoprotetic se va fixa definitiv pe cîmpul protetic. Fixarea definitivă se realizează cu ajutorul cementurilor şi a tehnicii de fixare definitivă, descrise în capitolul de Leziuni odontale coronare. Fixarea unui aparat gnatoprotetic conjunct este mult mai dificilă decît fixarea unei microproteze, din această cauză tehnica trebuie bine cunoscută ca şi toate măsurile pentru executarea sa corect. Inainte de fixare, medicul trebuie să exerseze inserţia aparatului gnatoprotetic conjunct, mai ales cînd aceasta nu se realizează printr-o mişcare unică, ci prin mişcări rotatorii. După fixarea definitivă, îndepărtarea resturilor de ciment trebuie realizată cu multă atenţie, mai ales la nivelul corpului de punte, zonă deosebit de retentivă, iar bolnavul va rămîne în supravegherea medicului stomatolog curant, pentru a urmări etapa secundară şi tardivă de adaptare.

In etapa secundară pot apărea o serie de accidente datorate unor fragmente mici de cement, neobservate în şedinţa de fixare definitivă, care pot determina inflamaţia parodontală. In perioada de adaptare secundară, bolnavul va fi urmărit sistematic pe o durată de 3-4 săptămîni.

Adaptarea tardivă care se realizează după o lună de la fixarea aparatului gnatoprotetic, va fi realizată prin dispensarizarea activă a bolnavilor şi control medical periodic, de oarece cavitatea orală, cu ţesuturi vii, prezintă o anumită dinamică biologică, iar substitutul protetic o altă inerţie. Contactul dintre aceste două e-elemente poate genera transformări în cavitatea orală, în special la nivelul ţesuturilor vecine aparatului gnatoprotetic, ce pot suferi chiar îmbolnăviri.

c. Etapa postprotetică în tratamentul prin mijloace conjuncte.

Tratamentul postprotetic este un tratament ce se adresează bolnavului şi aparatului gnatoprotetic, după perioada de adaptare secundară.

Bolnavul trebuie urmărit sub aspectul igienei cavităţii orale şi aparatului gnatoprotetic, cît şi din punct de vedere al transfprmărilor de la nivelul ţesuturilor sistemului stomatognat. Se va realiza un control medical periodic prin dispensarizarea activă a bolnavilor, cel puţin o dată la 6 luni. La acest control se va urmări starea de igienă buco-dentară, igienizarea aparatului gnatoprotetic, congruenţa aparatului gnatoprotetic conjunct cu cîmpul protetic, starea ţesuturilor în ansamblul sistemului stomatognat cît şi la nivelul cîmpului protetic. Se vor realiza radiografii retro-dento alveolare, atît pentru dinţii stîlpi cît şi pentru crestele edentate urmărind zonele indicatoare.

Educaţia sanitară a bolnavului începută în perioada preprotetică a tratamentului, trebuie continuată în perioada protetică şi în cea postprotetică a tratamentului. Rezolvarea gnatoprotetică a edentaţiei parţiale intercalate reduse, nu reprezintă o rezolvare definitivă, pentru toată viaţa. Longevitatea aparatului gnatoprotetic corect conceput şi realizat, pe cîmpul protetic şi starea de sănătate a ţesuturilor orale, depinde în cea mai mare măsură de gradul de igienizare proprie.

Verificarea plăcii bacteriene la fiecare control al bolnavului este necesară pentru a se constata eficienţa măsurilor luate în cadrul educaţiei sanitare cît şi a executării corecte a periajului dentar.

Glicoproteinele salivare realizează o peliculă dobîndită, sub forma unei membrane protetice la suprafaţa aparatelor gnato-protetice şi a dinţilor restanţi. In absenţa igienizării, pe această peliculă se însămînţează flora bacteriană, iar saliva şi alimentaţia favorizează depunerea tartrului. Resturile alimentare aduc suportul nutritiv ce favorizează dezvoltarea unei puternici flore microbiene, luînd aspectul de placă bacteriană. Aceasta realizează o producţie acidă ce duce la decalficiere la nivelul jointului periferic (în urma solvirii cementului de fixare), la carii şi parodontopatii. Prin maturare placa bacteriană contribuie şi la creşterea septicităţii cavităţii orale. I

In scopul prevenirii acumulării de placă bacteriană şi depunere de tartru, se recomendă măsuri de igienă ale aparatelor gnatoprotetice şi a cavităţii orale, utilizînd metodologii variate.

Periajul foarte insistent se va aplica la nivelul zonelor retentive realizate de corpul de punte şi de zonele interdentare. Periajul va trebui completat prin utilizarea metodologiei actuale de curăţire a spaţiilor interdentare şi de la nivelul corpului de punte.

Cînd ambrazura este normală şi este ocupată de papila interdentară iar peria dentară nu poate pătrunde pentru igienizarea zonei se foloseşte firul de mătase cerat sau necesar, imprimîndu-i-se mişcări de dute-vino, în sens gingivo-ocluzal şi vestibulo-oral, de 1 cm amplitudine. Acest mijloc de curăţire a spaţiilor interdentare este cunoscut sub denumirea de "flossing", (fig.nr.1o6 a) metodologie ce este indicată a se aplica cel puţin o dată pe săptămînă.

"Superflossingul", utilizează fire mai groase (lînă, melană), atunci cînd mărimea ambrazurii este mai mare iar papila este retractată, (fig.nr.1o6 b). Firul se introduce cu ac chirurgical, dinspre vestibular spre oral sau cu firul de mătase, pe care este prins firul mai gros, ceea ce uşurează trecerea sub punctul de contact.

Igienizarea zonei de sub elementele de agregare alăturate şi sudate, se realizează utilizînd firul de mătase ce este introdus cu acul chirurgical sau cu ace speciale din folie de plastic, foarte subţiri şi flexibile, permiţînd insinuarea sub punctul de contact şi tracţiunea firului. Igienizarea corpului de punte şi în special a zonei papilare, se va realiza cu fir de mătase, cînd spaţiul este redus sau prin superfloss, cînd spaţiul este mai larg. Corpul de punte suspendat se poate igieniza cu o compresă trecută cu uşoară presiune, sub corpul,de punte, de la vestibular spre oral.

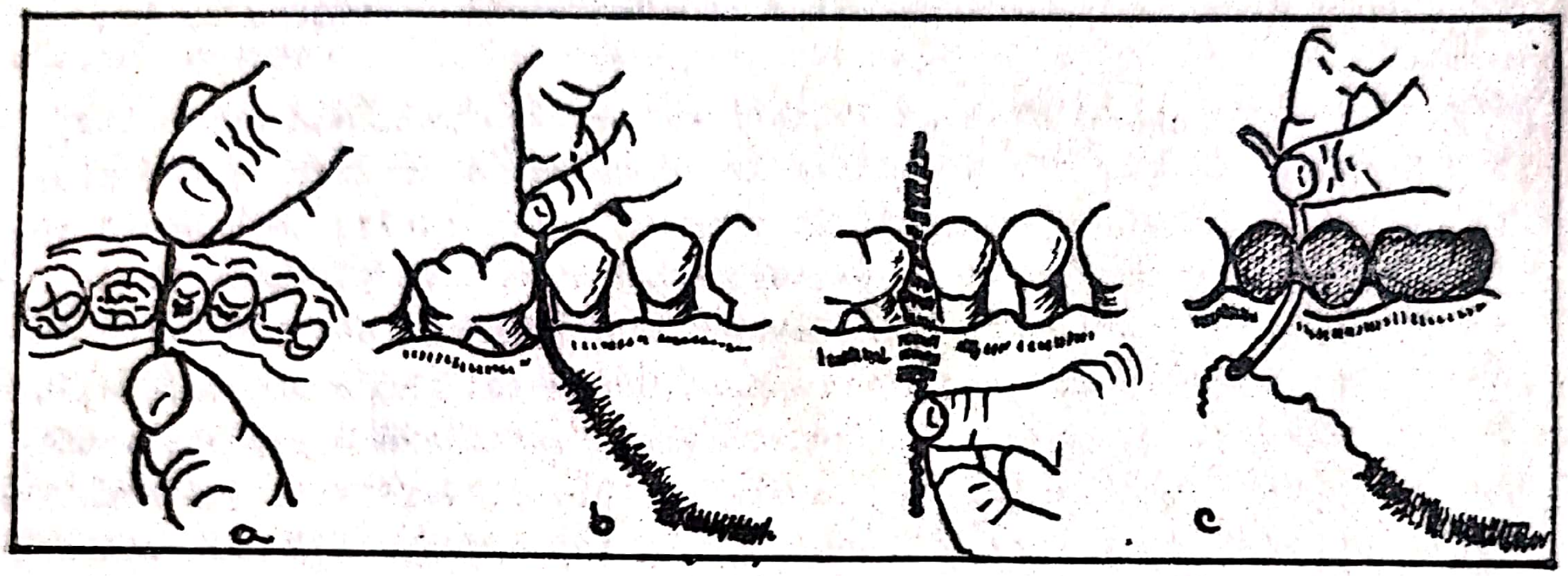

Fig.nr.lo6 a,b,c

Pentru realizarea igienizării corecte a cavităţii orale şi a aparatelor gnatoprotetice conjuncte, se pot utiliza perii rotunde, avînd dimensiuni corespunzătoare spaţiilor interdentare (fig.nr.16 c)

Igienizarea spaţiilor interdentare şi masajul gingival se mai poate obţine utilizînd batoane din lemn moale, perii cu smoc unic, conuri de cauciuc.

O altă modalitate de realizare a unei corecte igiene bucodentare o reprezintă hidropulsoarele. Aceste aparate produc jeturi unice sau multiple (3ooo), pentru masaje şi spălături parodontale.

Evitarea acumulării de placă bacteriană, se va face prin conceperea aparatelor gnatoprotetice în aşa fel încît să nu prezinte zone retentive şi toate suprafeţele să fie acceibile mijloacelor de curăţire. Lustruirea perfectă prin realizarea stării de suprafaţă, va împiedeca depunerea plăcii bacteriene şi va favoriza autocurăţirea şi curăţirea mecanică. Lustruirea suprafeţelor aparatelor gnatoprotetice prin tehnologiile actuale, nu permite obţinerea unor suprafeţe cu lustru ideal, lungimea minimă între crestele de suprafaţă trebuind să fie de 5o nanometri, cît lungimea de undă a luminii. Distanţele mai mari de 5o namometri, fac defectul de lustruire vizibil şi cu ochiul liber.

In cursul tratamentului postprotetic, în faza tardivă,pot surveni o serie de accidente, atît la nivelul suportului dento-parodintal cît şi la nivelul aparatului gnatoprotetic.

Accidentele apărute în perioada tardivă la nivelul suportului dento-parodontal, pot îmbrăca forme clinice variate şi care în deobşte impun îndepărtarea aparatului gnatoprotetic şi refacerea lui.

Astfel retracţia gingivală masivă, impune îndepărtarea aparatului gnatoprotetic şi reconstituirea rapoartelor corecte dintre acesta şi parodonţiu. Conceperea şi realizarea greşite a unui aparat gnatoprotetic conjunct, conduce la suprasolicitarea dinţilor stîlpi prin traumatism ocluzal şi la instalarea unei parodontite marginale, situaţie ce impune îndepărtarea aparatului gnatoprotetic şi refacerea sa, incluzînd mai multe elemente de sprijin în scopul despovărării structurilor parodontale.

O situaţie frecvent întîlnită este cea a cariilor secundare a cariilor de colet sau continuarea unor procese carioase incipiente, neobservate în momentul tratamentului gnatoprotetic.

Preparările intempestive precum şi nerealizarea unei protecţii necorespunzătoare a plăgii dentinare, duc la apariţia pulpitelor, ce reprezintă alte cauze ale accidentelor întîlnite la nivelul suportului odonto-parodontal.

Parodontitele apicale cronice survenite în urma tratamentelor radiculare incorecte şi fracturile coronare ale dinţilor suport, apărute ca urmare a devitalizărilor sau îndepărtării în exces de substanţă amelo-dentinară, sînt alte cauze ale accidentelor survenite la nivelul suportului odonto-parodontal şi care alături de carie şi pulpite, impun îndepărtarea aparatului gnatoprotetic şi tratamentul corect al leziunii. Incercările de tratament endodontic prin perforarea elementelor de agregare, nu constituie soluţia cea mai indicată, în timp, producîndu-se accidente cu mult mai grave.

O altă categorie de accidente care pot să apară în cursul tratamentului postprotetic, sînt cele care survin la nivelul aparatului gnatoprotetic, localizate fie la elementele de agregare, fie la corpul de punte.

Dintre accidentele survenite la nivelul elementelor de agregare amintim mai întîi perforarea feţelor ocluzale şi a celor vestibulare în urma uzurii. Uzura feţei vestibulare este mai rar întîlnită şi se poate datora şi practicării unui periaj intempestiv.

Fractura componentei fizionomice, de la nivelul elementelor de agregare semifizionomice este un alt accident des întîlnit, retențiile pentru materialul fizionomic fiind greu de realizat la acest nivel.

Decementarea elementelor de agregare, constituie încă unul din accidentele destul de frecvente în etapa tardivă.

Accidentele la nivelul corpului de punte pot fi sub formă de uzură, fisură, deformare și fractură. La corpurile de punte semifizionomice apare frecvent desprinderea componentei fizionomice.

In general, accidentele tardive survenite la elementele cîmpului protetic cît și la cele ale aparatului gnatoprotetic conjunct, impun îndepărtarea construcției protetice. Indepărtarea aparatelor gnatoprotetice conjuncte se poate realiza utilizînd tehnici și metode variate, pe care le-am putea clasifica în metode nedistructive și metode distructive.

Dintre metodele nedistructive, amintim aplicarea șocurilor mecanice sau a unor pastile de masă plastică adezivă. Prin aplicarea la nivelul aparatului gnatoprotetic conjunct a unor microșocuri mecanice, se produce întreruperea continuității cristalelor de cement și decementarea. In acest scop utilizăm ca instrumentar ciocanul de decementare, ciocanul cu recul sau o spatulă introdusă sub corpul de punte pe care se aplică lovituri ușoare cu ajutorul unui ciocan de corn. Tot din cadrul metodelor nedistructive face parte și tehnica aplicării unor pastile de masă plastică cu o compoziție specială, între suprafața ocluzală a aparatului gnatoprotetic conjunct și cea a dinților antagoniști, a căror adezivitate se mărește printr-o încălzire prealabilă într-o baie termostat. Bolnavul va efectua mișcări de închidere și deschidere a cavității orale, în timpul cărora masa plastică care a aderat atît la aparatul gnatoprotetic conjunct de îndepărtat cît și la arcada antagonistă integră, va exercita tracțiuni asupra aparatului gnatoprotetic pînă la decementarea acestuia. Metodele enumerate deși nu sacrifică integritatea aparatului gnatoprotetic, se aplică cu dificultate în cazul elementelor cu agregare corono-radiculară, sînt traumatizante pentru suportul odonto-parodontal, pot provoca deformarea sau ruperea elementelor de agregare și sînt greu de suportat de către bolnav.

In cadrul metodelor distructive, metoda secționării elementelor de agregare și a îndepărtării aparatului gnatoprotetic conjunct prin tracțiune în ax, este cea mai des utilizată. Secționarea microprotezelor de înveliș poate fi realizată cu ajutorul discurilor diamantate active pe muchie sau a celor de carborundum, dar prezintă pericolul derapării materialului abraziv şi al lezării părţilor moi din vecinătate. Utilizarea turbinei pentru secţionarea elementelor de agregare este metoda cea mai sigură, dar uzează capul turbinei. Odată secţionarea realizată, la nivelul suprafeţei de secţiune se insinuează o spatulă ascuţită, cu ajutorul căreia se va realiza decementarea elementelor de agregare şi însepărtarea aparatului gnatoprotetic conjunct.

In finalul capitolului referitor la tratamentul gnatoprotetic prin mijloace conjuncte putem conchide că, terapia prin aparate gnatoprotetice conjuncte este solicitată cu insistenţă chiar în situaţii limită, datorită avantajelor pe care le prezintă precum refacerea morfologiei arcadelor dentare, refacerea funcţiilor sistemului stomatognat, fiind puţin voluminoase oferă un confort sporit bolnavului, adaptarea acestuia şi reluarea funcţiilor perturbate se face intr-o perioadă de timp foarte scurtă, iar inserţia socială este mai uşoară şi mai rapidă. Bolnavii cărora li se aplică o astfel de terapie, trebuie conştientizaţi asupra faptului că aparatul gnatoprotetic conjunct trebuie să se bucure de o atenţie deosebită din partea lor, în privinţa utilizării şi a unei igienizări cît mai corecte, astfel în cît această modalitate de rezolvare a lipsurilor dentare să fie cît mai durabilă în timp şi pentru ca aparatul gnatoprotetic să nu se transforme, aşa cum spunea Hunter încă din 1912, "intr-un minunat castel construit pe un munte de reziduuri"

Nerespectarea regulilor de igienă, suprasolicitarea aparatului gnatoprotetic, produc în timp îmbolnăvirea suportului odontoparodontal şi deteriorarea aparatului gnatoprotetic, ajungîndu-se la avulsia dinţilor şi la necesitatea aplicării unei terapii amovibile într-o perioadă foarte scurtă.

K. TRATAMENTUL EDENTATIEI PARTIALE PRIN MIJLOACE ADJUNCTE

Tratamentul edentației parțiale prin mijloace adjuncte în algoritmul clinic urmează unui examen clinic amănunțit și diagnostic precis. El urmărește reabilitarea sistemului stomatognat în ansamblu și a structurilor afectate în detaliu și se realizează pe baza unor principii, indicații, contraindicații precise utilizînd mijloace protetice de o structură particulară.

1. PRINCIPII ALE TRATAMENTULUI EDENTATIEI PARTIALE PRIN MIJLOACE ADJUNCTE

Tratamentul gnatoprotetic al edentației parțiale prin mijloace adjuncte are la bază principiile profilactic, curativ, biologic, biomecanic, homeostazic și ergonomic, principii ce trebuie să realizeze o corelație perfectă.

a. Principiul profilactic

Deși tratamentul protetic al edentației parțiale întinse se realizează cu ajutorul substitutelor de țesuturi și organe concepția sistemică bazată pe interconexiunile dintre diferitele elemente ale sistemului ne obligă la conservarea stării de sănătate a tuturor elementelor sistemului stomatognat în viziune bio-psiho-socială, dar și la profilaxia maladiilor generale dat fiind caracterul integrat al sistemului stomatognat.

Principiul profilactic impune ca toate actele terapeutice să nu agraveze leziunile deja existente și să nu determine apariția altor leziuni noi. Principiul profilactic în restaurarea edentației parțiale întinse se materializează pe de o parte prin aplicarea unei profilaxii nespecifice cu caracter general (evitarea transmiterii bolilor contagioase: hepatita, gripa, rubeola, SIDA etc., declanșarea unei crize de hipertensiune arterială, prevenirea bolilor digestive, a psihozelor), iar pe altă parte profilaxia afecțiunilor stomatologice. Examenul clinic oferă oportunități precise de intervenții profilactice.

Tratamentul protetic propriu-zis începe abia după igienizarea riguroasă a cavității orale, moment în care începe de fapt și educația sanitară individuală a pacientului. Detartrajul,tratamentul antiinflamator local, demonstrarea tehnicii corecte de periaj (după test Snyder şi revelarea plăcii) renunţarea la unele obiceiuri vicioase, sînt etape ale programului de profilaxie primară.

Profilaxia cariei dentare în tratamentul edentaţiei parţiale prin mijloace adjuncte se referă pe lîngă igienizarea corectă şi fluorizarea dinţilor prezenţi pe arcadă, la realizarea unor contacte cît mai puţin întinse, între suprafeţele dinţilor şi elementele de menţinere şi stabilizare, evitînd uzura substanţei dure dentare şi grefarea florei microbiene,cît şi la realizarea unor suprafeţe de contact cît mai puţin retentive între elementele aparatului gnatoprotetic şi suportul dento-parodontal.

Prevenirea afecţiunilor parodontale presupun o adaptare corectă cervicală şi o modelare adecvată a convexităţilor coroanelor artificiale (în terapia mixtă) evitarea traumatizării parodonţiului marginal în timpul manoperelor clinice, plasarea judicioasă a elementelor de menţinere şi stabilizare pentru a evita supraîncărcarea parodonţiului marginal, plasarea conectorilor la distanţă de parodonţiul marginal. Orice terapie de reconstituire coronară trebuie să asigure punctul de contact cu vecinul şi antagonistul. Prezenţa contactului ocluzal static se cere completată prin asigurarea contactului ocluzal dinamic, evitînd apariţia contactelor premature cu toate consecinţele ocluziei traumatogene.

Conceperea unui plan protetic corect previne îmbolnăvirea în cea mai mare parte a elementelor sistemului stomatognat. In edentaţia parţial întinsă una din principalele probleme profilactice ale planului de tratament o constituie alegerea cu discernămînt a sprijinului muco-osos şi dento-parodontal, a elementelor de agregare, a tipului de conector, a mijloacelor de menţinere şi stabilizare.

Dispersia corectă a forţelor de presiune şi tracţiune la nivelul cîmpului protetic se realizează analizînd diagrama statică şi dinamică.

In tratamentul edentaţiei parţiale întinse deosebită este profilaxia sindromului de resorbţie şi atrofie alveolară care se accelerează în perioada postextracţională mai ales în parodontopatii sau în extracţii nealveoloplastice. Limitarea resorbţiei osoase se poate realiza prin aplicarea de şei şi conectori mucozali cu o suprafaţă cît mai întinsă, practicarea sprijinului mixt, reducerea traumei ocluzale, neutralizarea tendinţelor de basculare în protezarea mobilă, reducerea inflamaţiilor mucozale.

Edentaţia parţială întinsă este însoţită adeseori de malrelaţii mandibulo-craniene extraposturale sau excentrice. Profilaxia malrelaţiilor mandibulo-craniene, prevenirea accentuării malrelaţiilor existente se realizează utilizînd metodologia modernă bazată pe protezarea de tranziţie strîns legată de protezarea de urgenţă care împiedică migrarea elementelor odonto-parodontale, reducerea abraziunii dentare, contracţii musculare asimetrice dezordonate, conducerea mandibulei pe trasee patologice, previne eventualele decompensări psihice.

Principiul profilactic în tratamentul edentaţiei parţiale întinse urmăreşte în esenţă limitarea extinderii edentaţiei parţiale şi prevenirea edentaţiei totale, profilaxia dishomeostaziei de decompensare cu afectarea constantelor de bază ale sistemului stomatognat: relaţia centrică, relaţia de postură, relaţia de ocluzie şi dinamica mandibulară.

Efectul pozitiv al dispensarizării postprotetice este evidenţiat de prevenirea complicaţiilor edentaţiei şi probat de economiile materiale şi de energie umană realizate. Dispensarizarea postprotetică este calea cea mai potrivită pentru prevenirea mobilităţii dentare, recesiunii parodontale importante, resorbţiei osoase accentuate, stomatopatii paraprotetice şi a sindromului disfuncţional al sistemului stomatognat.

B. Principiul curativ

Principiul curativ al edentaţiei parţiale întinse presupune restaurarea morfologică şi funcţională a sistemului stomatognat. Din punct de vedere morfologic aparatul gnatoprotetic trebuie să substituie organele odonto-parodontale pierdute, să refacă volumul maxilarelor şi morfologia arcadelor, repoziţionarea ţesuturilor orale, redimensionarea etajului inferior, să restaureze arhitectura facială, să realizeze repoziţionarea mandibulo-craniană corectă, deci să creeze cadrul morfologic necesar desfăşurării funcţiilor sistemului stomatognat. Refacerea morfologică - relaţia dintre substitutul anorganic şi suportul organic este pur mecanică, problemele deosebite fiind prezente în refacerea funcţională. Funcţia masticatorie se realizează în grade variate în raport de sprijinul aparatelor protetice fiind mult crescută în sprijinul dento-parodontal, mai scăzută în sprijinul mixt, sprijinul muco-osos oferind o masticaţie deficitară. Funcţia masticatorie se reia cu o rapiditate mai mare decît în edentaţia totală, deoarece dinţii restanţi pe arcadă conservă reflexele masticatorii.

Funcţia fizionomică se reface aproape integral, asimetria feţei fiind reabilitată, arcada artificială este asemănătoare arcadei naturale; apar uneori probleme fizionomice datorate diferenţei de culoare dintre acrilatul din falsa gingie şi culoarea mucoasei orale.

Funcţia fonetică se poate restaura complet mai ales prin protezarea scheletizată (piesa protetică avînd volum mic lasă libere zonele de articulare fonetică) şi printr-un modelaj funcţional corect al versanţilor, boltei, dinţilor artificiali.

Deglutiţia poate fi restaurată complet atunci cînd aparatul protetic adjunct prezintă o bună stabilitate permiţînd calajul ocluzal, iar pe traseul de intercuspidare maximă - relaţie centrică nu apar contacte premature nedeflective sau deflective.

Tratamentul curativ al edentaţiei parţiale întinse are la bază un nou concept, acela al tratamentului protetic temporizat prin aplicarea protezelor provizorii care realizează alături de fizioterapie şi chinetoterapie recondiţionarea tisulară, protecţia substructurilor organice şi repoziţionarea mandibulo-craniană.

Protezarea de urgenţă, asociată protezării provizorii, cconservă integritatea morfologică şi funcţională a elementelor sistemului stomatognat, dirijează cicatrizarea unor zone periferice sau parodontale, protejează psihicul bolnavului dîndu-i posibilitatea să ducă o viaţă socială normală.

c. Principiul biologic

Principiul biologic presupune cunoaşterea clinică a ţesuturilor pe care se sprijină aparatul protetic adjunct, subliniind caracterul individualizat al tratamentului gnato-protetic în raport cu indicii clinico-biologici. Indicii clinico-biologici de stare generală se desprind din anamneză, din aspectul fizionomic, din reacţiile psihologice ale bolnavului sau din eventualele examene de specialitate realizate prin colaborare interdisciplinară. Indicii clinico-biologici de stare locală se obţin în urma examenului clinic minuţios şi a examenelor paraclinice.

Prezenţa unui număr mare de dinţi, repartizaţi echilibrat pe arcadă cu o bună implantare şi convexităţi prezente, fără leziuni odontale, mucoasă cu parodonţiul sănătos, creastă înaltă, tuberculul piriform şi tuberozităţi retentite, rugi palatine proeminente, elemente mobile inserate la distanţă de creastă, versant lingual central înalt, neretentiv, creste milohioidine rotunjite etc.,sînt elemente ce favorizează o protezare corectă. Starea opusă a acestor elemente reprezintă indici clinico-biologici negativi care ridică probleme deosebite de sprijin, stabilitate, funcţionalitate a aparatelor protetice.

Un alt aspect al principiului biologic se adresează utilizării de substanţe, materiale a căror biocompatibilitate orală a fost foarte bine verificată (preferîndu-se materiale vechi, dar cu o verificare clinică de lungă durată), netoxice, neoxidabile, care nu-şi schimbă proprietăţile în timp. Biocompatibilitatea materialelor protetice reprezintă calitatea esenţială a acestora, evitîndu-se de exemplu aliajele cu un procent ridicat de nichel (galvanizarea scheletelor asigură o protecţie efemeră), de asemenea testarea acrilatelor poate preîntîmpina unele stări alergice induse de monomer. Prezenţa a două sau trei aliaje în cavitatea orală produce deseori galvanism, fenomen ce poate fi evitat prin utlizarea aliajelor cu o bună stabilitate electrochimică.

Disegn-ul aparatului protetic trebuie realizat în raport de elemente morfologice interpretate în secvenţă funcţională, acordîndu-se atenţie formei, volumului, stării de suprafaţă a aparatului protetic, ocolirii parodonţiului, formaţiunilor mobile, zonelor de articulare fonetică, păstrînd astfel congruenţa cu ţesuturile vecine, conservînd starea lor de normalitate.

Principiul biologic impune ca aplicarea aparatelor gnatoprotetice adjuncte să se realizeze fără sacrificii mari tisulare să se respecte ţesuturile cu care acestea vin în contact (dinţi-parodonţiu, mucoasă-os) dar şi ţesuturile periprotetice (obraji, buze, limbă, planşeu etc).

Particularităţile de natură biologică ale cîmpului protetic exprimate prin capacitatea acestuia în anihilarea solicitărilor la care sînt supuse (smalţul cu rol în protecţia structurilor subjacente, membrană prin care au loc schimburi ionice între pulpă şi mediul bucal, parodonţiul cu rolul de a anihila forţele de presiune şi tracţiune din masticaţie) impun tratamente judicioase care să protejeze aceste ţesuturi.

Principiul biologic implică prevenirea complicaţiilor locale printr-o concepţie corectă de restaurare protetică, a complicaţiilor loco-regionale printr-o repoziţionare corectă mandibulo-craniană, şi a celor generale printr-o restabilire a funcţiilor sistemului stomatognat.

d. Principiul biomecanic

Sistemul stomatognat este un sistem ale cărui funcţii se bazează pe dinamică (mandibulară) şi declanşare de forţe. Acest lucru complică inserarea la nivelul sistemului stomatognat a unui substitut artificial. Protezarea implică prezenţa a două componente ce trebuie să se afle în rapoarte stabile, într-o congruenţă perfectă, asigurînd echilibrul mecanic optim desfăşurării funcţiilor:aparatul gnatoprotetic şi suportul său biologic. Pentru aceasta este necesar ca atît aparatul gnatoprotetic cît şi sistemul stomatognat să fie pregătite de o anumită manieră pentru ca rapoartele să rămînă stabile. Pentru ca dezideratul de mai sus să se poată realiza trebuie avute în vedere două aspecte: al rezistenţei mecanice (a aparatului şi suportului său) şi al stabilităţii (statice şi dinamice) raportului dintre aparat şi suport.

Proprietăţile mecanice ale aparatului gnatoprotetic se vor asigura în aşa fel încît acesta să fie suficient de rezistent pentru a nu ceda sub acţiunea forţelor masticatorii obişnuite de la 15 la 80 Kgf. Grosimea aparatelor acrilice trebuie să fie de aproximativ 2 mm, în timp ce metalele permit confecţionarea aparatelor pe grosimi mai reduse (0,3 - 5 mm). Pe lîngă rezistenţa la tracţiune şi presiune piesa protetică trebuie să aibă şi rezistenţă la abraziune.

Rezistenţa mecanică a ţesuturilor trebuie cunoscută astfel încît influenţînd prin pregătirea pre şi proprotetică structura elementelor restante ce vor suporta aparatele protetice acute să fie capabile să anihileze forţele ce apar la nivelul sistemului stomatognat.

Pentru ca funcţiile sistemului stomatognat protezat amovibil să se desfăşoare normal este necesară stabilitatea mecanică a sistemului aparat protetic- cîmp protetic cu toate modificările tisulare care duc în timp la incongruenţa dintre ţesuturi şi piesa protetică. Stabilitatea este condiţia esenţială a integrării oricărei piese protetice în ansamblul morfo-funcţional al sistemului stomatognat. Pe lîngă asigurarea rolului curativ al protezei, stabilitatea îndeplinește condiția principală care conduce la profilaxia afecțiunilor generale și locale în terapia restauratoare amovibilă.

Aparatul protetic aplicat în cavitatea orală este supus acțiunii unor forțe extrem de variate care tind să îl disloce de pe cîmpul protetic. Prin noțiunea de forțe se definește cauza capabilă să schimbe starea de repaus sau de mișcare a unui corp. Forța care este determinată prin direcție, sens, punct de aplicare este reprezentată grafic printr-un segment de dreaptă denumit vectorul forței. Direcția acestui vector este determinată de dreapta din care el face parte, sensul său este indicat de săgeată, mărimea vectorului de valoarea lui scalară.

Forțele de același sens și direcție se compun dînd o rezultantă de aceeași direcție și sens, avînd mărimea egală cu suma celor două forțe care au compus-o. Forțele de aceeași direcție,dar de sens contrar dau o rezultantă egală cu diferența lor avînd sensul forței mai mari. In cazul a două forțe concurente, rezultanta se poate obține cu ajutorul paralelogramului construit pe cele două forțe avînd mărimea și direcția diagonalei paralelogramului trasat. Cînd cele două forțe sînt paralele și de sens contrar rezultanta lor este nulă, iar dacă forțele nu au același punct de aplicare acțiunea are ca efect o mișcare de rotație. Acest sistem poartă numele de cuplu: sensul de rotație este sensul cuplului. Distanța dintre forțe este brațul cuplului, iar produsul forțelor este momentul cuplului. Forța care imprimă o mișcare unui corp este forța activă, iar forța care se opune acestei mișcări este forța de rezistență (pasivă). Atunci cînd forța activă este egală cu forța de rezistență corpul este în stare de echilibru.

In mecanismul masticației, mandibula este supusă la o sumă de forțe active care o mobilizează în contradicție cu forțele pasive de rezistență. Forțele active se manifestă și asupra dinților, aparatelor gnatoprotetice fixe sau mobile.

Forțele active sînt generate de musculatura activă care imprimă mandibulei mișcarea, iar forțele pasive sînt date de greutatea mandibulei, tonusul musculaturii antagoniste, parodonțiul marginal, dinții restanți, osul alveolar edentat. Ridicarea mandibulei și închiderea gurii se produce prin acțiunea întregului grup de mușchi ridicători care se contractă sinergic. Sub influența mușchilor ridicători, mandibula este ridicată şi presată către maxilar cu o putere egală cu forţa declanşată de aceşti muşchi. Atît direcţia de deplasare a mandibulei cît şi forţa care o aplică asupra maxilarului sînt determinate de rezultanta acţiunii grupului de muşchi ridicători. Astfel muşchii temporali prin contracţia lor bilaterală determină mişcarea în sens postero-superior pe o direcţie care se întretaie cu planul de la Frankfurt, sub un unghi de 60° deschis posterior, pterigoidienii interni în sens antero-superior pe o direcţie ce întretaie planul de la Frankfurt sub un unghi de 110° deschis anterior, iar maseterii au acelaşi sens pe o direcţie ce întretaie planul respectiv sub un unghi de 97° cu aceeaşi deschidere anterioară. Aplicînd legea paralelogramului se obţine rezultanta contracţiei tuturor ridicătorilor ce se manifestă pe o direcţie normală pe planul de la Frankfurt şi care face un unghi de 75° cu planul ocluzal, manifestîndu-se către superior cu o mărime de aproximativ 180 Kgf. Complexitatea articulaţiei temporo-mandibulară, contracţia a numai o parte din fasciculele musculare, duc la o varietate aproape infinită a mişcărilor mandibulare ca sens, direcţie, intensitate a forţei, în dependenţă de cerinţele funcţionale ale deplasărilor mandibulare. Astfel forţa declanşată de musculatura ridicătoare este în medie de 10-20 Kgf la nivelul incisivilor şi 30 - 50 Kgf la nivelul lateralilor. In timpul masticaţiei aceste forţe se exercită la nivelul arcadelor dentare şi mai ales a suprafeţelor ocluzale avînd intensitatea maximă în faza juxta-ocluzală a masticaţiei. Deşi forţele manifestate la nivelul feţelor ocuzale cresc de la anterior spre posterior, presiunile exercitate scad de la anterior spre posterior. Din relaţia P = F/S se observă raportul invers proporţional dintre presiune şi suprafaţă. Aşa se explică faptul că la nivelul frontalilor presiunea este foarte ridicată, scade la premolari, ajunge minimum la molarii de 6 ani care au suprafaţa ocluzală cea mai mare, şi creşte uşor la molarii de 12 ani şi molarii de minte. Diferenţa de morofologie coronară, radiculară şi osoasă influenţează valoarea forţei. Forţele active îşi manifestă acţiunea la nivelul feţelor ocluzale avînd ca punct de plecare centrul geometric al acesteia.

Forţele de rezistenţă (pasive) sînt generate de rezistenţa mecanică a dintelui, rezistenţa mecanică a elementului gnatoprotetic şi de structura membranei desmodontale, a corticalei osoase. Aceste forţe se numesc pasive deoarece ele apar ca un răspuns la forțele active (apar numai atunci cînd există solicitare) și se opun deplasărilor și deformărilor. Osul are un nivel de rezistență limitat, de aproximativ 1,6 Kgf/cm^2, de aceea la nivelul sistemului stomatognat acțiunea forțelor este gradată de existența receptorilor mucoasei periferice, desmodonțiului, structurilor articulare, mușchilor.

Sub acțiunea forțelor active și pasive proteza se poate mobiliza și în cele din urmă disloca de pe cîmpul protetic. De aici necesitatea asigurării unui echilibru static și dinamic al acesteia, precum și combaterea forțelor care tind să mobilizeze aparatul protetic.

Stabilitatea statică a aparatelor protetice adjuncte. Se afirmă despre un corp că este în echilibru static, atunci cînd verticala trecînd prin centrul său de greutate cade în interiorul poligonului său de susținere. Condiția de echilibru a două corpuri din care unul îl susține pe celălalt este îndeplinită atunci cînd verticala ce trece prin centrul de greutate al corpului susținut se confundă sau se apropie de verticala ce trece prin centrul de greutate al corpului susținător și cînd suprafața poligonului de susținere este pe cît posibil mai întinsă.

Centrul de greutate al unui corp limitat de o semielipsă se obține din formula: $\frac{OG}{OA} = \frac{X}{a} = \frac{4}{3}$ $X = \frac{4a}{3}$ (Fig.nr. 107).

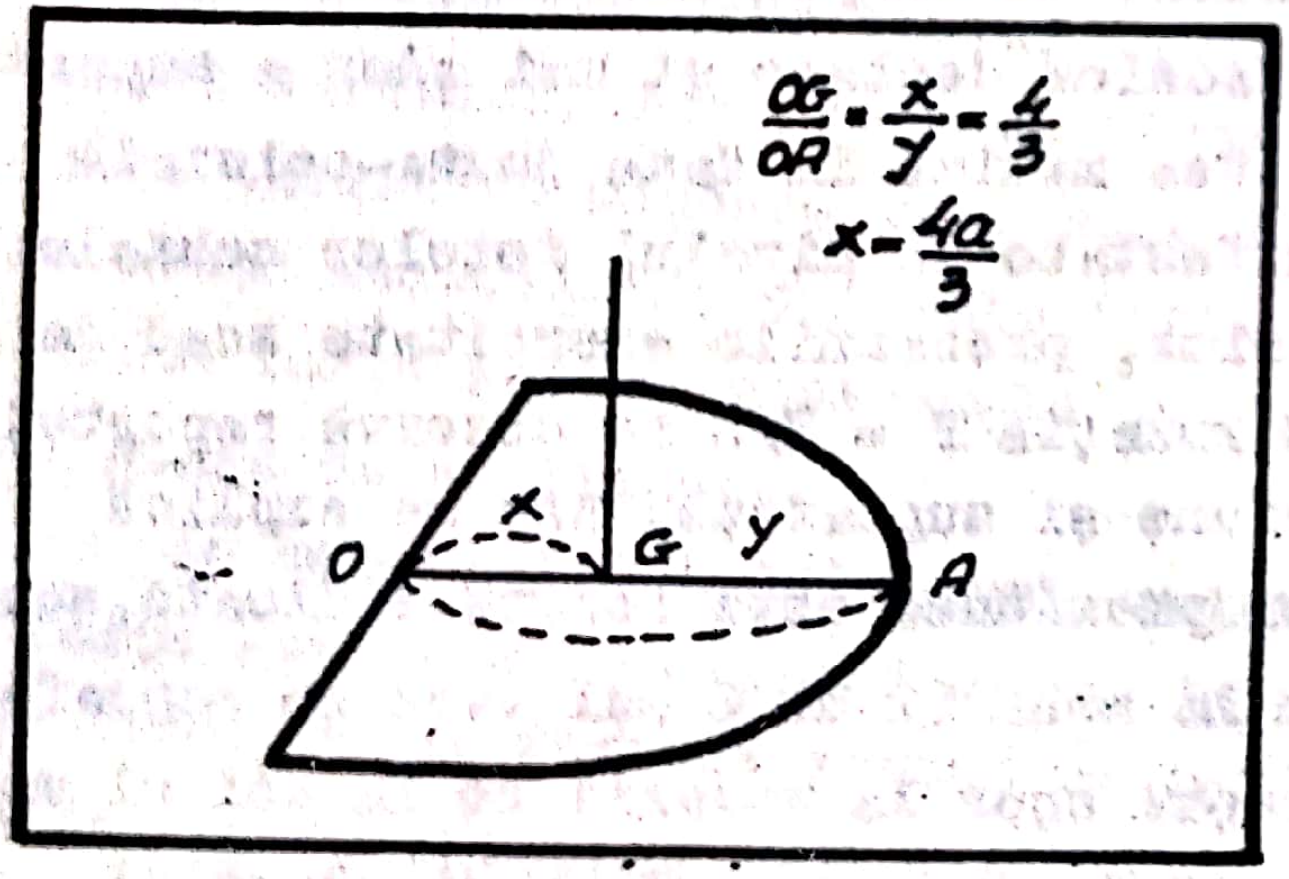

Fig.nr. 107

S-a ajuns la concluzia că centrul de greutate pentru maxilar s-ar afla pe axul sagital, la unirea a 2/5 posterioare cu 3/5 anterioare, ceea ce permite trasarea liniilor de maximă stabilitate a bolții palatine reprezentate prin axul sagital mediu, axul transversal și două axe transversale oblice drept și stîng. (Fig.nr. 108).

Considerînd arcada dentară ca o semielipsă într-un plan orizontal, Dubecq și Delmas-Marsalet au făcut demonstrația geometrică a echilibrului static al protezei maxilare. (Fig.nr. 109). Linia curbă DCE este conturul semieliptic al arcadei, yy' axul mare al acestei elipse și planul median al arcadei. Centrul de gravitație al sistemului (O) se găsește la unirea a 2/5 posterioare cu 3/5 anterioare. Prelungind DO și EO obținem punctele AB, la intersecția lor cu elipsa. A şi B sînt simetrice cu E şi D faţă de O, centrul de gravitaţie,ele marcînd în acelaşi timp limita anterioară a punctelor de pe arcadă care îşi găsesc simetricul lor pe partea opusă a arcadei, în mod echilibrat. Orice punct considerat anterior de A (exemplu G) îşi găseşte simetricul său în afara arcadei alveolo-dentare (G')

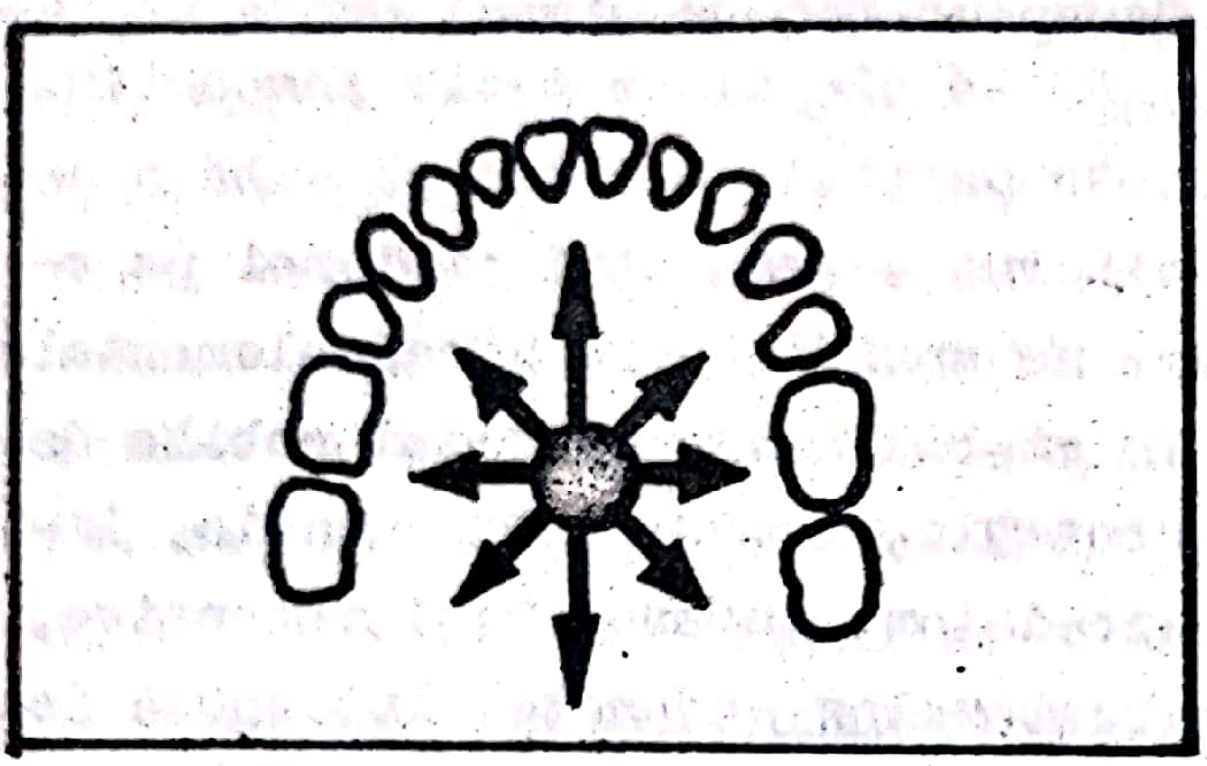

Fig.nr. 108

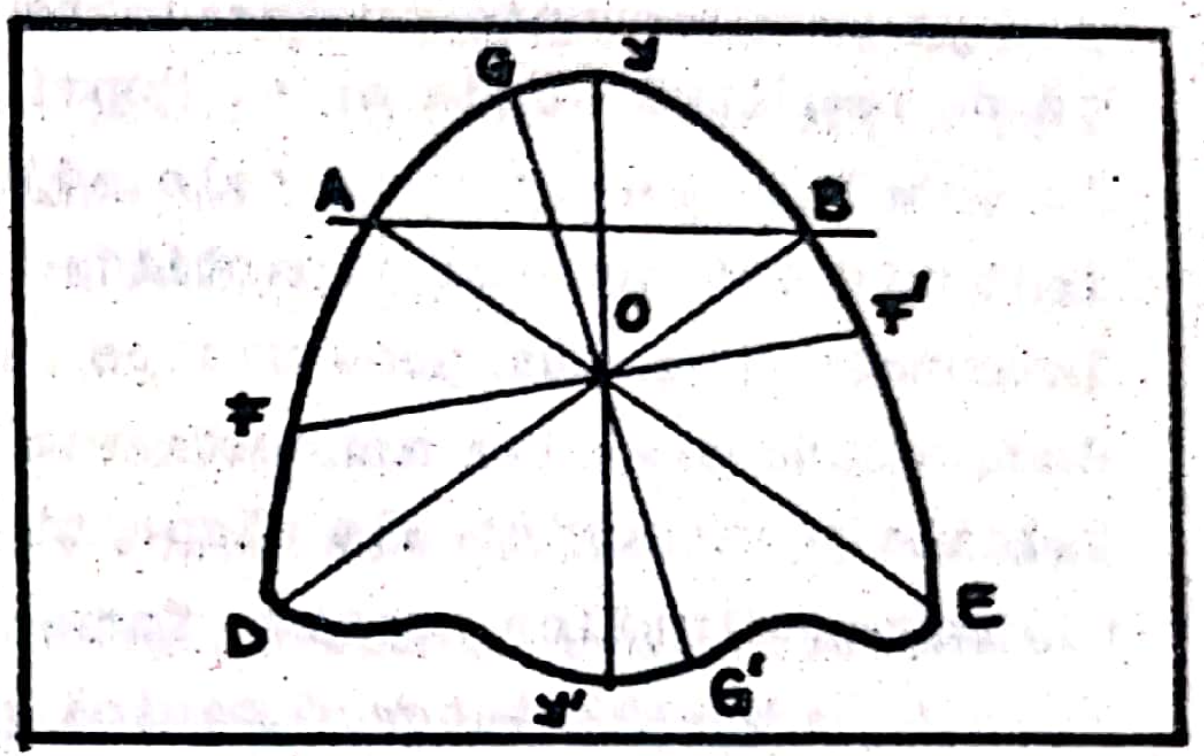

Fig.nr. 109

şi prin urmare nu se poate echilibra static simetric pe arcadă. AB fiind linia interpremolară, orice edentaţie situată posterior de aceasta se poate proteza prin proteze simetric echilibrabile şi implicit orice edentaţie anterioară acestei linii se poate proteza numai prin proteze asimetric echilibrabile. (Fig.nr.110.a,b).

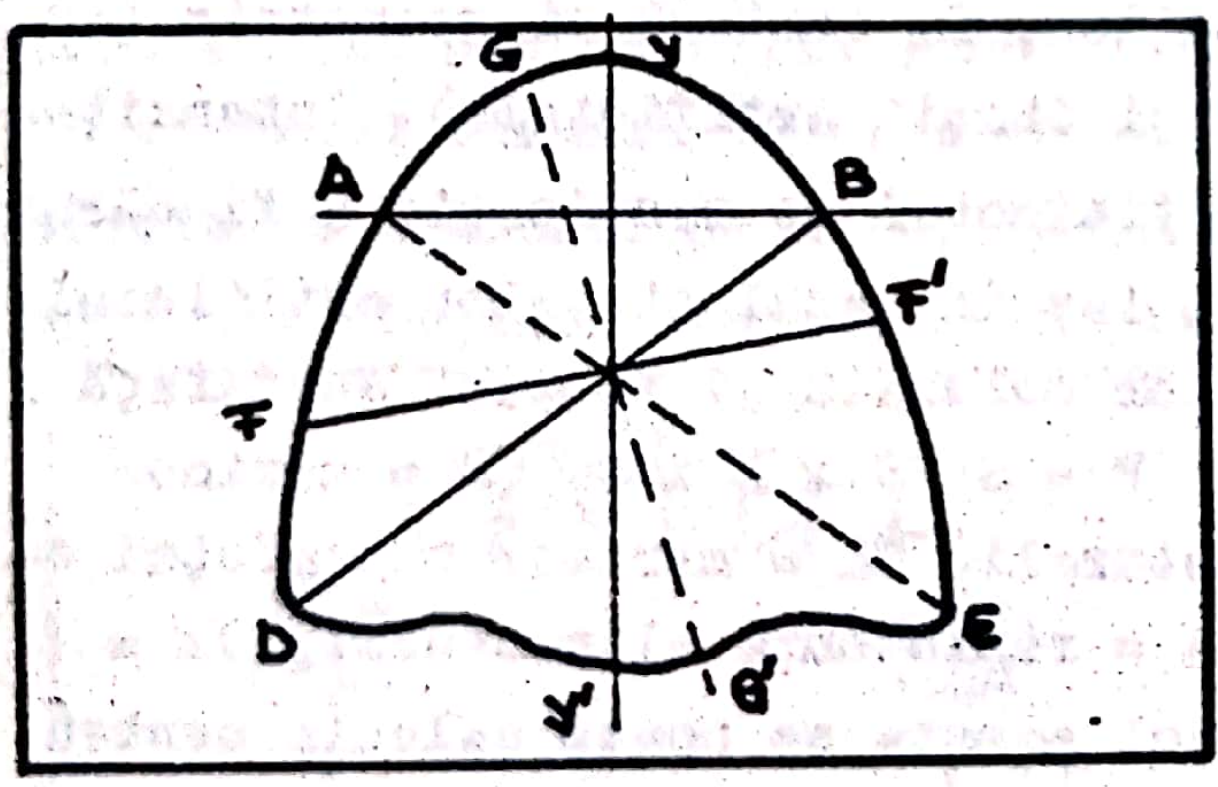

Fig.nr.110a

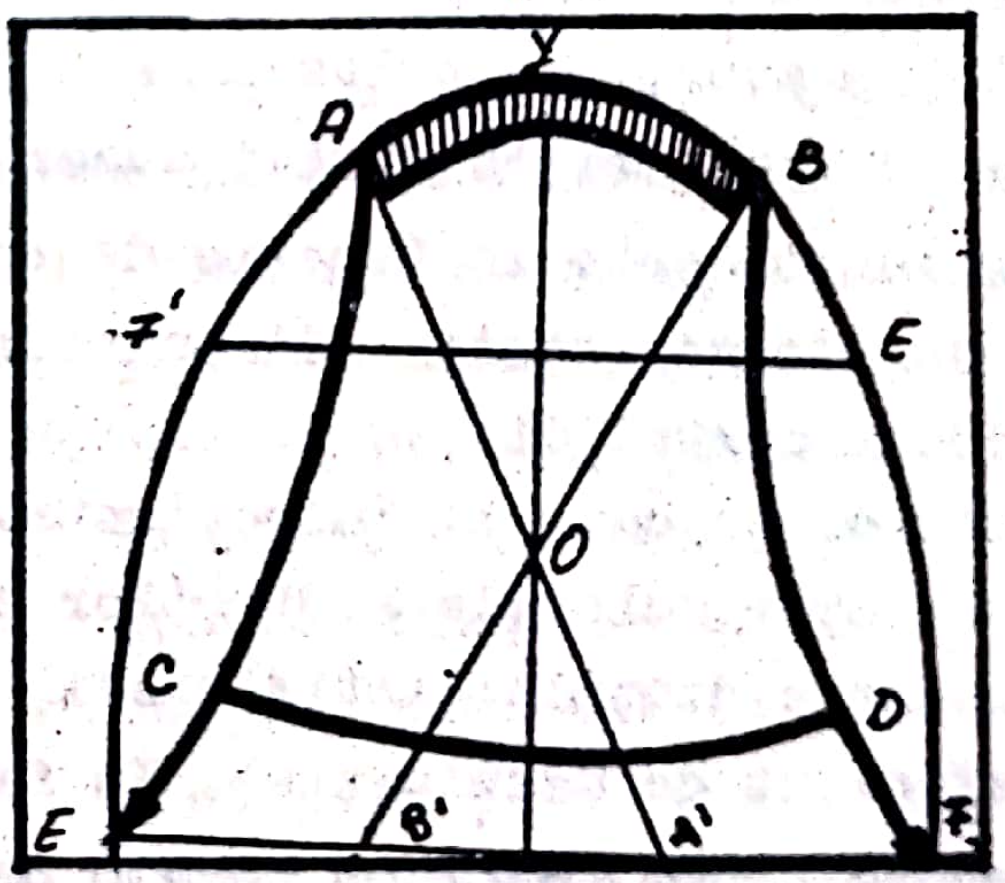

Fig.nr.110b

In acest ultim caz proteza se poate echilibra nu printr-o prelungire simetrică,ci prin mai multe prelungiri cu puncte de sprijin pe arcada opusă cît mai aproape de poziţia punctului simetric edentaţiei.

Există situații cînd edentația se află atît anterior cît și posterior față de linia interpremolară (AB) protezîndu-se prin proteze simetric - asimetric echilibrabile.

De asemenea din punct de vedere static, echilibrul pieselor protetice necesită coincidența centrului lor de gravitație cu zona de stabilitate maximă cu suprafața de susținere.

Problema stabilității statice trebuie înțeleasă diferit pentru maxilar unde proteza este "suspendată" de cîmpul proteitc, față de mandibulă unde ea se "sprijină" pe cîmpul protetic respectiv. In ambele situații protezele adjuncte parțiale trebuie să aibă o caracteristică comună: repartiția uniformă a greutății protezei pe elementele cîmpului protetic pe care se sprijină. Pe lîngă elementele de statică descrise mai intervin în stabilitatea protezei mobile detaliile morfologice ale cîmpului protetic, numărul, topografia, implantarea dinților suport, forma arcadelor, tuberozități retentive.

Stabilitatea dinamică a protezelor adjuncte. Interpusă între formațiuni anatomice cu funcții variate, unele dintre ele cu o mobilitate deosebită, proteza adjunctă va fi supusă unui complex de forțe a căror rezultantă poate duce la dislocarea ei de pe cîmpul protetic. Aceste forțe care nasc în timpul exercitării funcțiilor sistemului stomatognat pot acționa la nivelul marginilor protezei (iar combaterea lor se face la fel ca în cazul protezelor mobile totale) sau la nivelul dinților și atunci problema devine mai complexă. In cazul dinților punctul de aplicare al forțelor ce se declanșează în timpul exercitării funcțiilor sistemului stomatognat este pe suprafața ocluzală a dinților, în centrul ei geometric (vom lua în considerare dinții suport și dinții artificiali). Intensitatea forței este în funcție de coeficientul de masticație a fiecărui dinte, de rezistența alimentelor, iar în cazul dinților artificiali și de raportul dintre suprafața lor ocluzală și aceeași suprafață a dintelui pe care îl înlocuiește. $F = S'/S \times A \times Cm$ (S = mărimea suprafeței ocluzale a dinților naturali, S' = mărimea suprafeței ocluzale a dinților artificiali, A = rezistența alimentului, Cm = coeficient de masticație). In felul acesta se poate calcula pentru fiecare dinte forța pe care o primește în centrul său geometric. Totalitatea acestor forțe care cad pe suprafața ocluzală a dinților va genera forța activă (Fa). Pentru simplificarea calculului acestei forțe se iau în considerare coeficienții propuși de Duchange - Leriche, Ante, Watt. In cazul coeficienților propuși de Ante, Watt (indici ce arată suprafaţa de inserţie a parodonţiului) se pot folosii valorile respective de o manieră asemănătoare indicilor Duchange- Leriche.

In protezare, forţa activă se manifestă asupra dinţilor artificiali, iar forţa de rezistenţă se manifestă la nivelul dinţilor naturali restanţi şi a osului suport. Pentru a asigura stabilitatea dinamică a sistemului, legea polinomului cere ca suma coeficienţilor de masticaţie ai dinţilor de sprijin să fie mai mare sau cel mult egală cu suma coeficienţilor dinţilor înlocuiţi, la care se aplică o corecţie S'/S ce ţine de raportul: suprafaţa dinţilor artificiali faţă de a celor înlocuiţi. Raportul S'S poate fi variat astfel încît legea polinomului să fie satisfăcută. Forţa activă care se va exercita asupra suprafeţelor oculzale ale protezei va trebui să fie neutralizată de forţa de rezistenţă opusă de dinţii suport, iar uneori de creasta alveolară (Fr). Proteza trebuie să aibă din punct de vedere funcţional un echilibru dinamic optim, asigurat în primul rînd prin respectarea relaţiei $Fr \geqslant Fa$. Pentru ca sistemul să fie în echilibru este necesar ca centrul de presiune şi centrul de rezistenţă să coincidă sau să fie foarte apropiate şi aşa cum am arătat mai sus $Fr \geqslant Fa$. Atunci cînd această lege nu este satisfăcută este necesară folosirea unor dinţi suport suplimentari, iar cînd aceştia nu există se recomandă utilizarea spărgătorilor de forţă (întrerupători de presiune).

In mod practic pentru trasarea diagramei dinamice (raportul dintre P şi R - presiune şi rezistenţă) se aşează o plăcuţă de cristal pe faţa ocluzală a modelului de gips a cîmpului protetic. Cu ajutorul hîrtiei de calc se copiază centrele geometrice (conturate cu creionul pe model) precum şi conturul suprafeţelor ocluzale ale dinţilor restanţi. In Fig.nr.111a prezentăm o asemenea copie a unui cîmp protetic într-o situaţie simplu de rezolvat. Dinţii absenţi care vor fi înlocuiţi în proteză sînt trasaţi cu linie întreruptă, iar pilierii sînt haşuraţi. Primul timp constă în aflarea centrului de presiune P şi a mărimii forţei ce acţionează în acest cen-

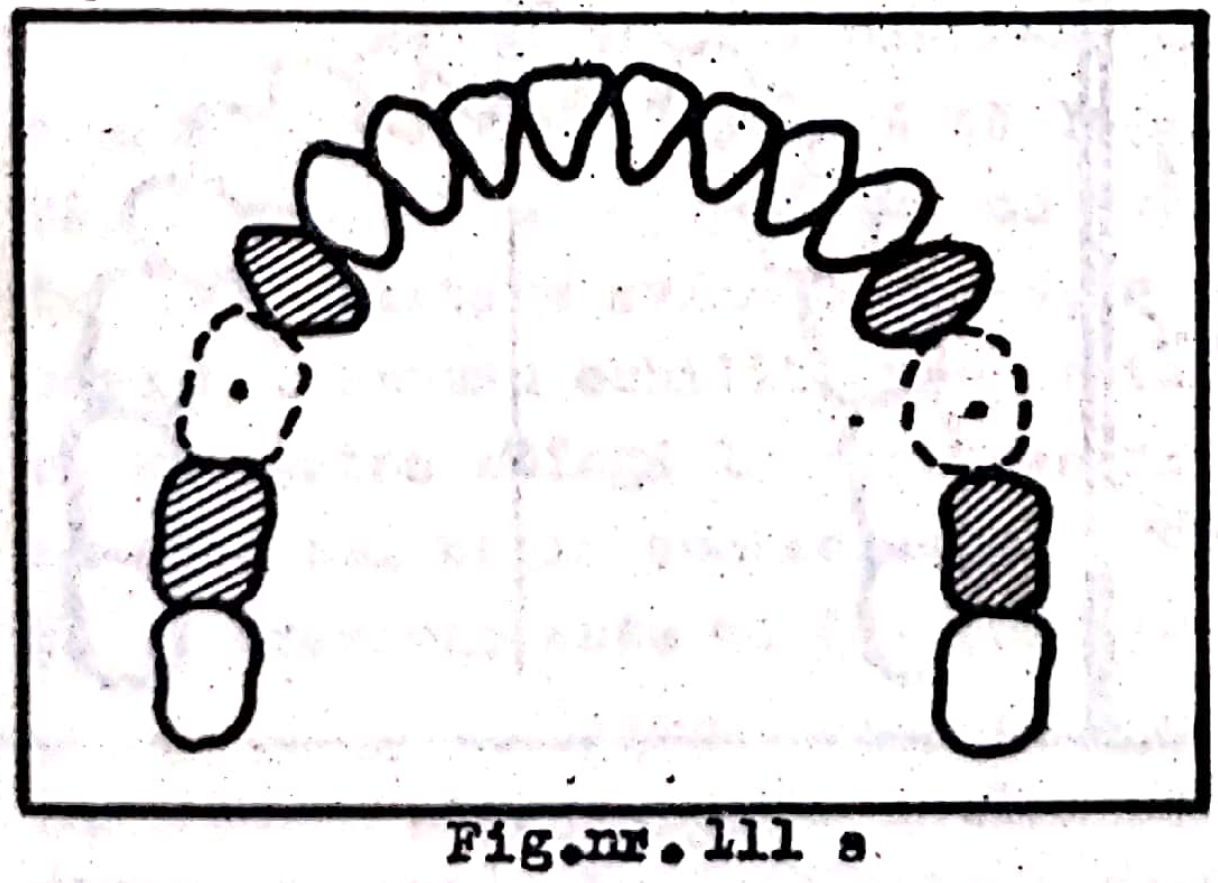

Fig.nr. 111 a

tru. Pentru aceasta se caută centrul geometric al dinților artificiali p_1 și p_2. (Fig.nr.111.b). Considerînd coeficientul masticator al primului molar ca fiind egal cu 6, centrul de presiune al protezei va fi la mijlocul liniei ce unește p_1 cu p_2 și va primi o forță egală cu $p_1 + p_2 = 12$. In felul acesta am stabilit valoarea și punctul de aplicare al forței active. In al doilea rînd se va calcula centrul de rezistență R și valoarea sa absolută, se înseamnă centrele geometrice ale dinților pilieri (r_1, r_2, r_3, r_4) (Fig.nr.111.c). Considerăm coeficientul masticator al premolarului al doilea ca fiind egal cu 4, iar coeficientul molarului al doilea cu 6, centrul de rezistență R' = 10 pe partea dreaptă, se va afla pe linia ce unește r_1 cu r_2 la 6/10 de r_1 și la 4/10 de r_2. La fel se calculează și de partea stîngă R" = 10 . Centrul de rezistență comun R = 20 se va afla la jumătatea liniei ce unește R' de R". Diagrama dinamică completă arată că legea polinomului este satisfăcută R=20, P=12. Fig.nr.111 d).

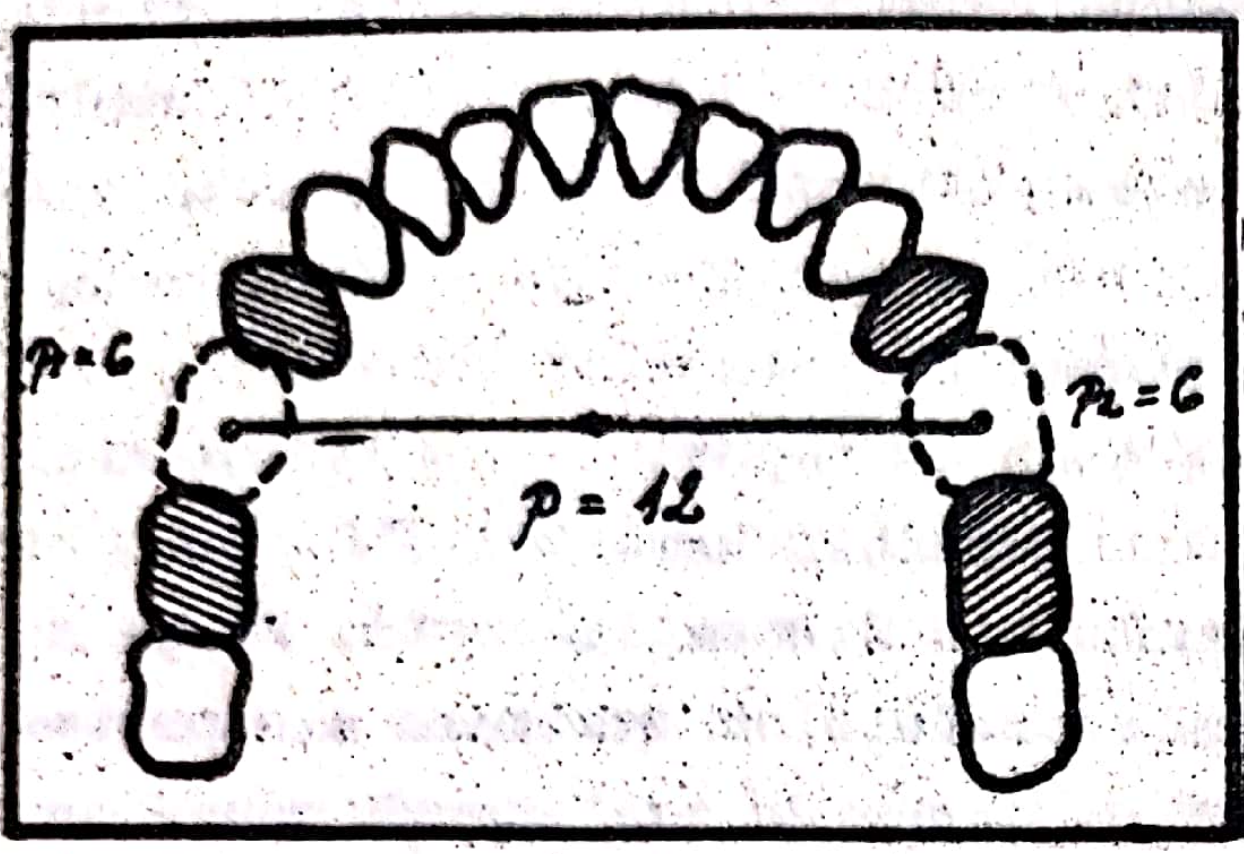

Fig.nr.111.b

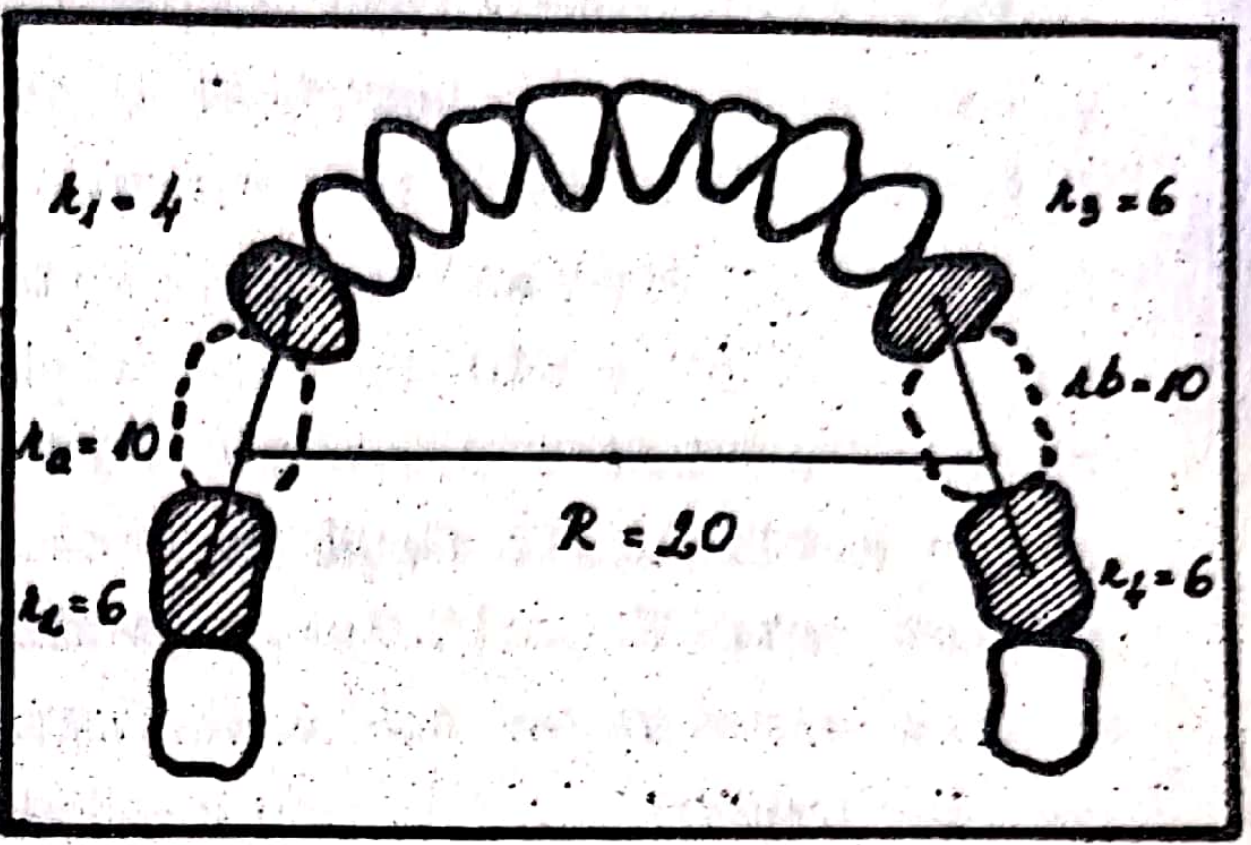

Fig.nr. 111. c

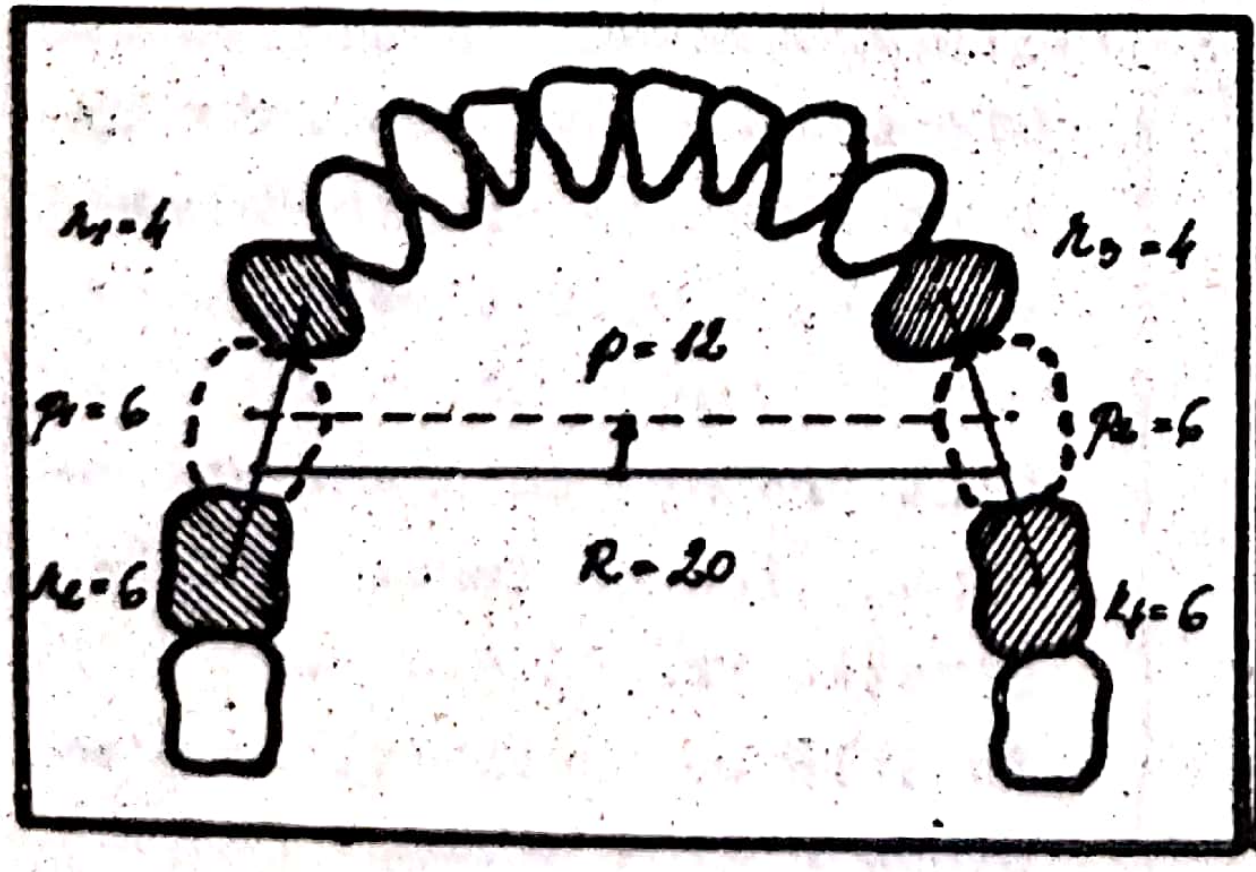

Fig.nr.111.d

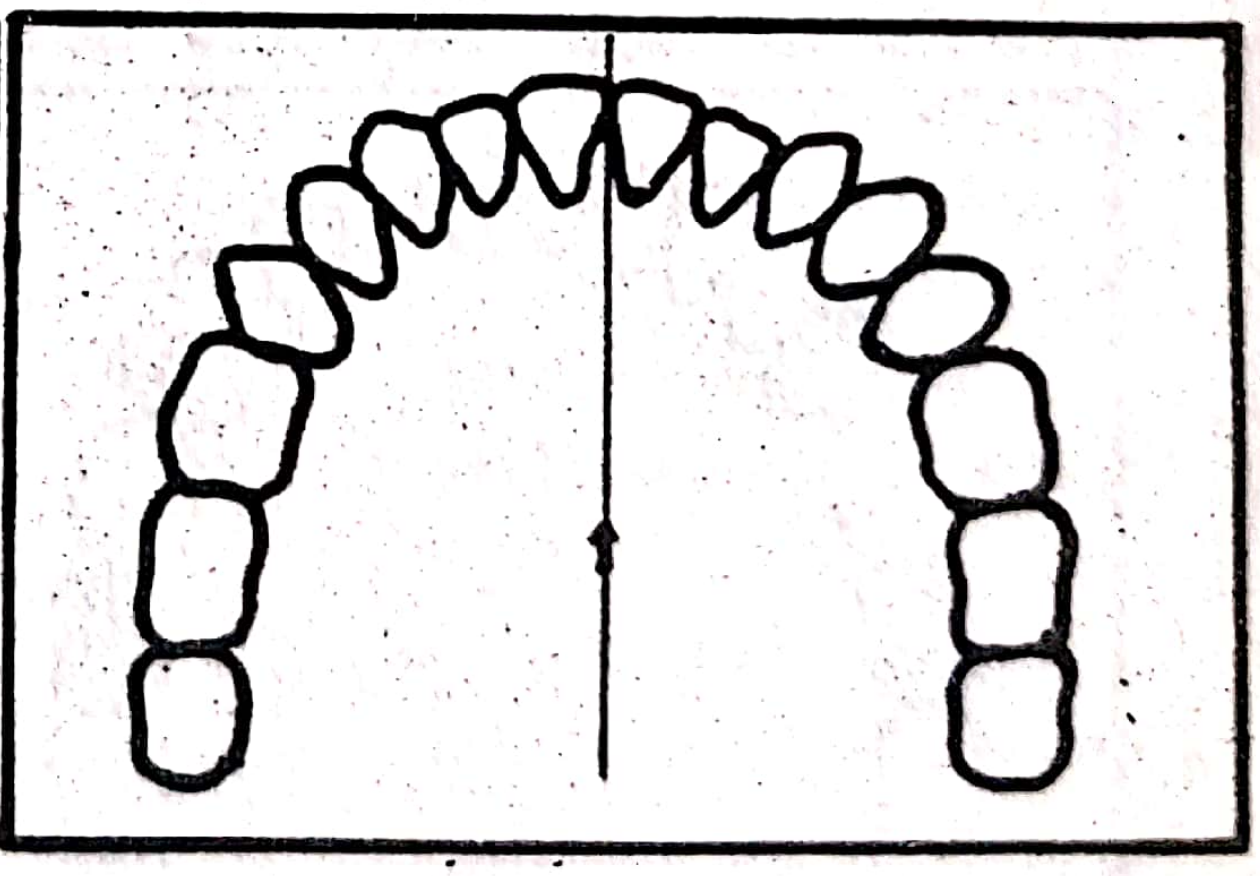

Fig.nr. 111e

Pe lîngă verificarea legii polinomului este interpretarea vectorului R-P care trebuie să fie mic(ca în cazul de mai sus), dirijat spre anterior, pe linia mediană. (Fig.nr.111e). Valorile pe care le putem da vectorului RP sînt: 0 = 0-0,5 mm; 1 = 5-10 mm; 2 = 10-15 mm și 3 = peste 15 mm.

Trasăm prin limitele proximale ale frontalilor linii paralele cu linia mediană obținînd culoarele unde se poate situa vectorul RP (Fig.nr.112a). 0 =culoar între fețele distale 11, 21; 1= culoar între fețele distale 12, 22; 2= culoar între fețele distale 13, 23; 3 = culoar între fețele distale 23 și restul dinților.

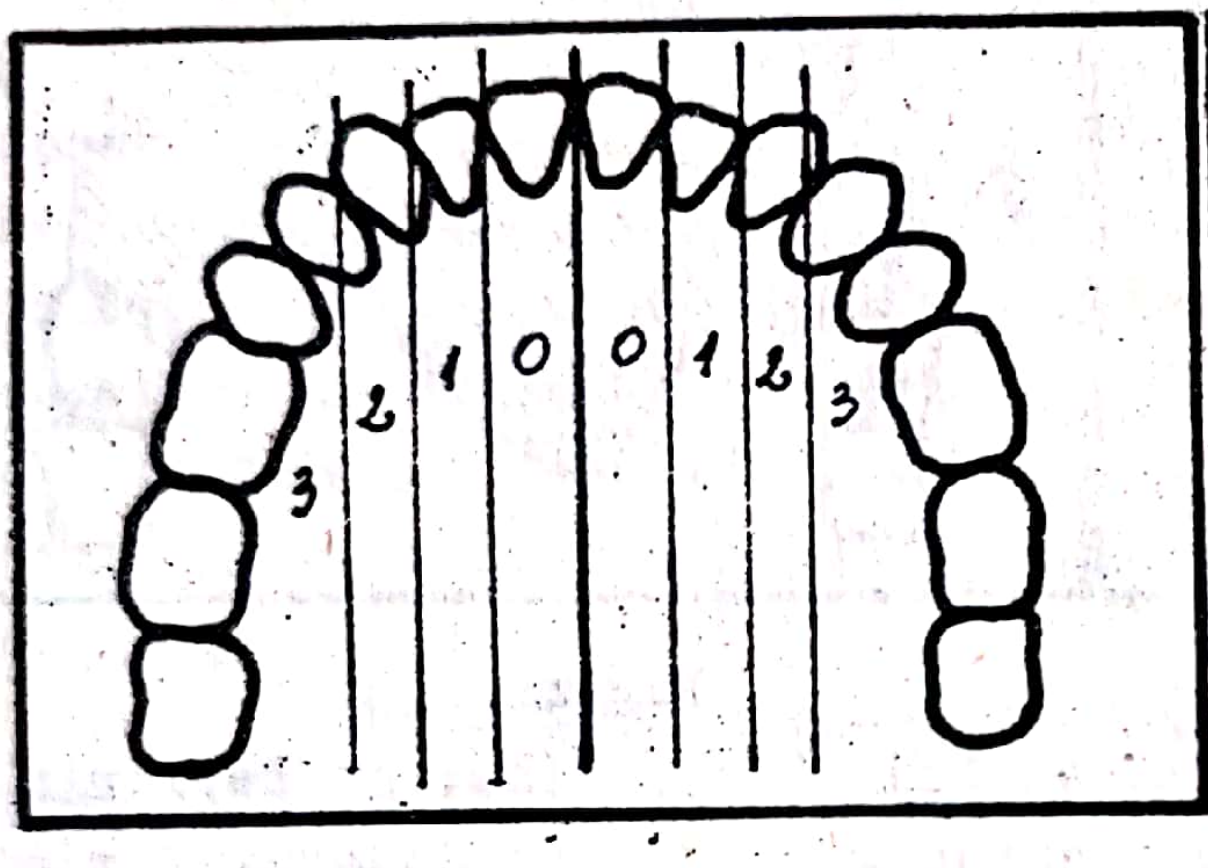

Fig.nr.112a

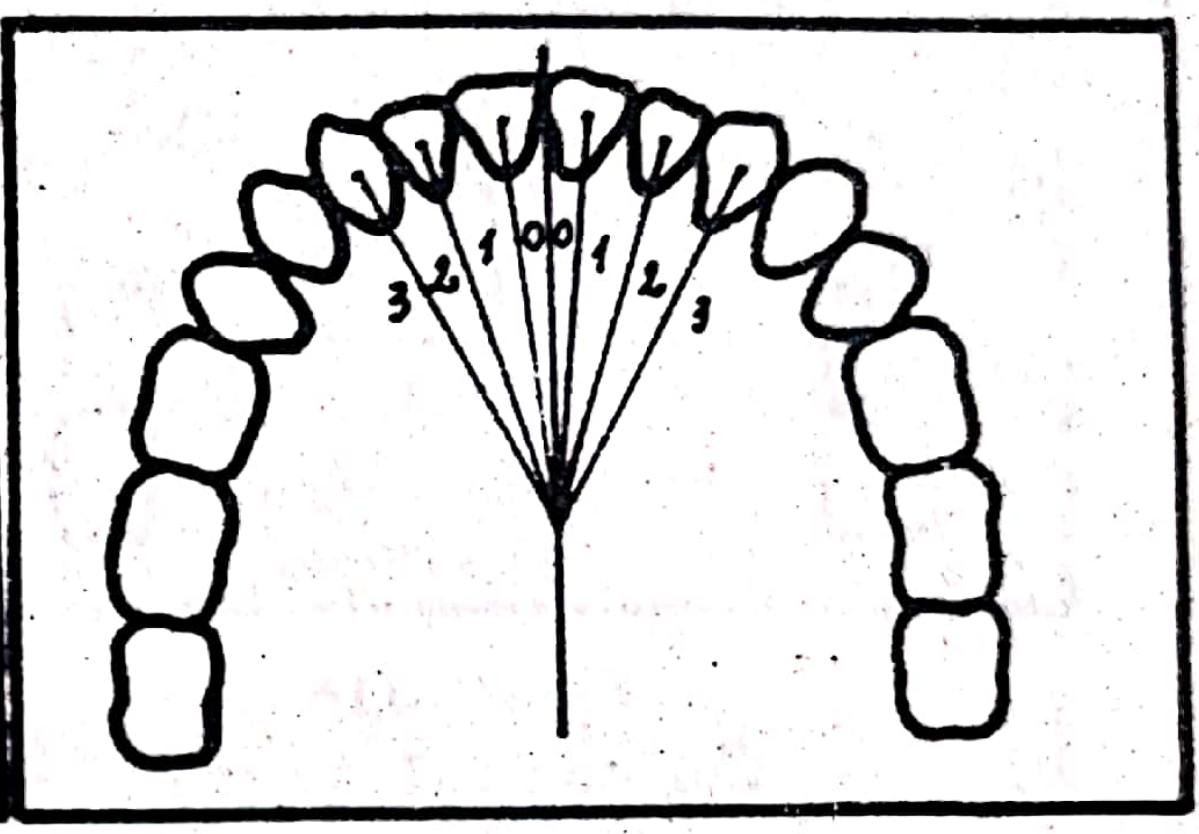

Fig.nr. 112. b

Unind centrul geometric al cîmpului protetic cu centrul geometric al dinților 11,21 și obținem sectorul0,undeeste orientat vectorul RP (Fig.nr.112. b). Sectorul 1 se obține unind centrul geometric al cîmpului protetic cu centrul geometric al dinților 12, 22; sectorul 2 apare unind centrul de greutate al cîmpului protetic cu centrul de greutate al dinților 13, 23, iar tot ce este posterior liniei canine reprezintă sectorul 3. Direcția și mărimea vectorului RP indică zona în care căutăm dinți suplimentari.

Redăm mai jos diagrama dinamică completă a unui caz mai complex în care se observă că legea polinomului nu este satisfăcută, R = 20, P = 24, proteza nu este perfect echilibrată, vectorul de instabilitate avînd o direcție paramediană cu orientare în sectorul 2. Pentru echilibrarea protezei trebuie adăugat încă un pilier de partea stîngă în regiunea frontală indicată de vector, care să aibă cel puțin coeficientul 4 deoarece diferența dintre rezistență și presiune este 4. (Fig.nr.113), conform diagramei dinamice.

Echilibrul dinamic posedă numai protezele intercalate iar dintre acestea numai acelea care se sprijină pe un număr suficient de dinți. In celelalte cazuri (edentații frontale, edentații terminale, număr insuficient de dinți) în care proteza se ancorează și nu se sprijină este imposibil de realizat un echilibru dinamic, funcțional, optim. In aceste cazuri și mai ales în cele două din urmă se utilizează întrerupători de forță.

In concluzie pentru a asigura echilibrul static și dinamic al protezei se va proceda astfel (Fig.nr.114): se trasează diagrama dinamică care arată cîți pilieri și în ce regiune trebuie distribuiți; se află centrul de gravitație al bolții palatine; se determină centrul de greutate al șeilor protetice g_1 și g_2; se determină g și s, centrul comun al șeilor protetice; se determină g, e, s, centrul de greutate al porțiunilor extraselare ale protezei (s simetric cu g față de G). In această manieră centrul de greutate al protezei G' va fi la egală distanță de gs și ges și deci va coincide cu G. In acest mod va fi satisfăcută legea echilibrului static după care G' al corpului susținut trebuie să coincidă cu G al corpului susținător; porțiunea extraselară va trebui să înglobeze toate aceste centre de greutate (astfel centrele de greutate se vor afla în interiorul poligonului de susținere) elementele de agregare se vor prescrie în funcție de situația clinică și forțele ce trebuiesc combătute.

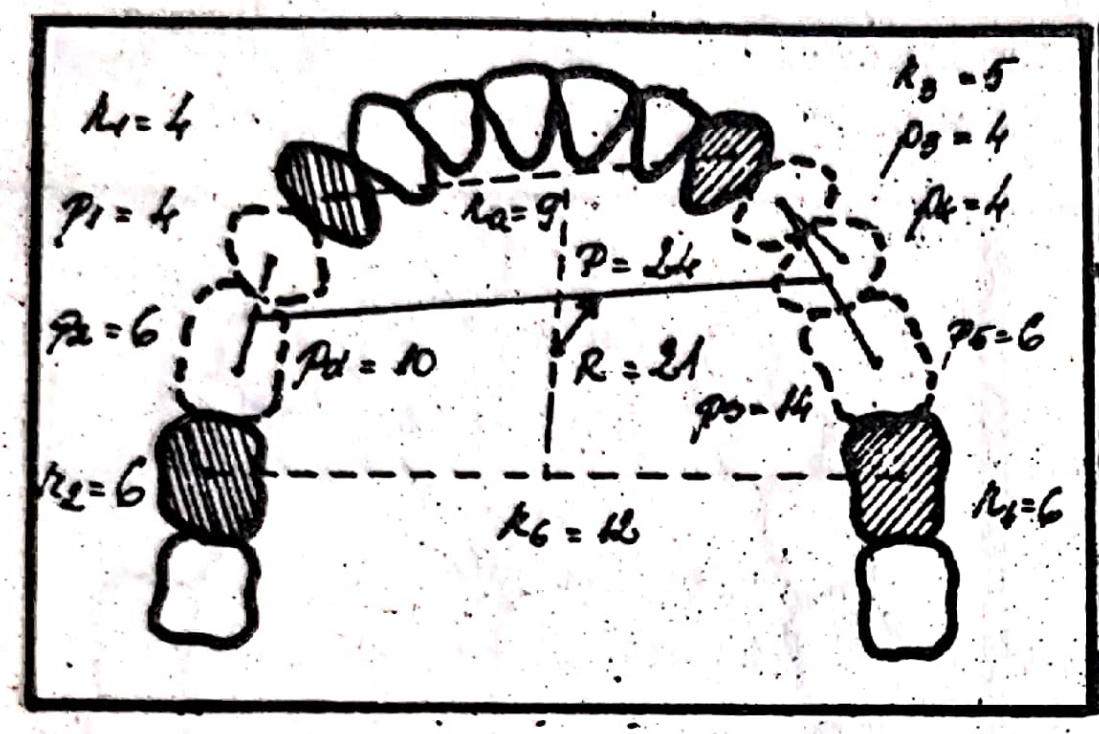

Fig.nr.113

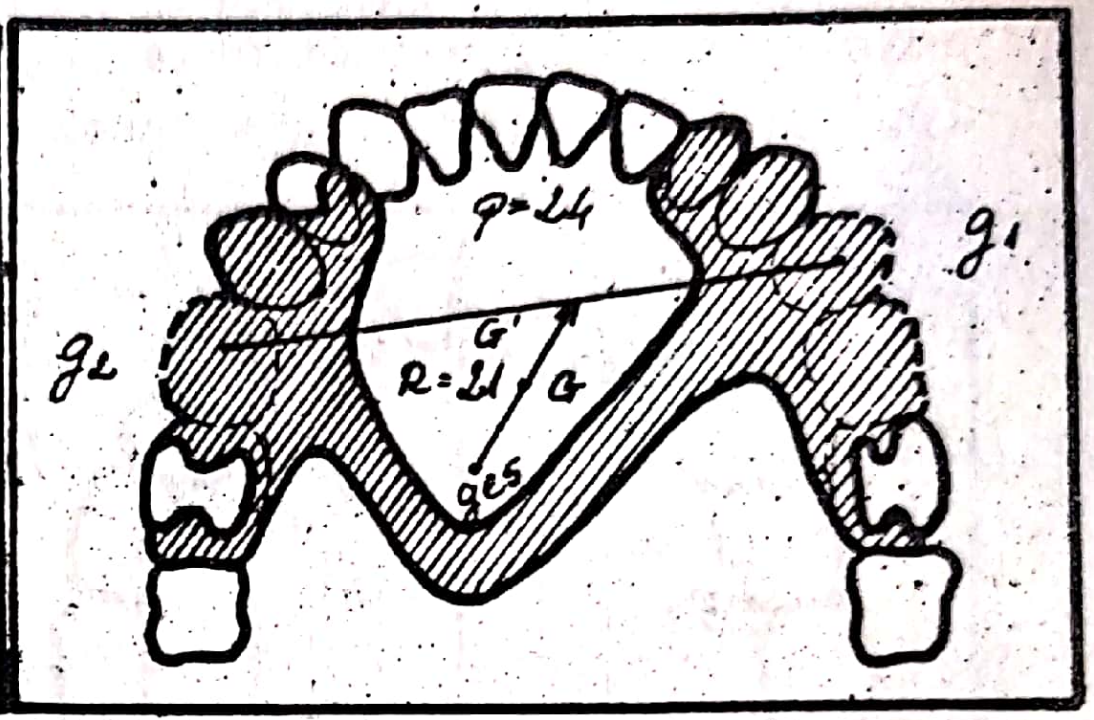

Fig.nr.114

Este de la sine înțeles că în scopul construirii unui aparat protetic care să se integreze în ansamblul morfo-funcțional al sistemului stomatognat, elementele de echilibru static și dinamic trebuie corelate cu principiile terapiei funcționale care trebuie să stea la baza oricărui tratament protetic.

Forțele ce acționează asupra unei proteze au fost clasificate în: forțe verticale – de tracțiune (directă, indirectă sau de basculare), de presiune (masticatorii); forțe orizontale -tangenţiale, radiare (sagitale, transversale şi oblice).

Aproape în totalitatea lor (excepţie fac forţele născute din greutatea protezelor) forţele verticale şi orizontale iau naştere din jocul forţelor active şi pasive care acţionează în cadrul dinamicii mandibulare. Proteza împreună cu cîmpul protetic trebuie să formeze untot morfologic şi funcţional, care să anihileze intensităţile nocive ale forţelor verticale şi orizontale şi producerea acestor forţe.

Forţele de tracţiune sînt forţele care tind să îndepărteze proteza adjunctă de pe cîmpul protetic manifestîndu-se direct sau indirect pe o direcţie verticală.

Forţele de tracţiune directă sînt acele forţe care se manifestă în sens vertical, tinzînd să disloce proteza de pe cîmp. Ele se manifestă atît static cît şi dinamic în timpul exercitării funcţiilor aparatului dento-maxilar. Forţele de tracţiune directă sînt generate de alimentele lipicioase, acţiunea muşchilor obrajilor, buzelor, limbii. Greutatea protezei este favorabilă forţelor de tracţiune directă la maxilarul superior şi se opune acestor forţe la mandibulă.

Forţele de tracţiune indirectă sînt rezultate de fapt din forţele verticale. Se mai numesc şi forţe de basculare şi apar de obicei în cazul cînd proteza nu a fost static corect echilibrată, prin nerespectarea montării dinţilor pe creastă sau a aşezării liniei croşetelor (linia lui Prothero). Cel mai frecvent sînt generate prin aşezarea incorectă a liniei croşetelor care reprezintă axul de rotaţie în jurul căruia se produce mişcarea de basculare sub acţiunea forţelor de tracţiune. Prin urmare bascularea este o mişcare complexă a protezei, în cadrul căreia are loc o mişcare de ridicare, înfundare,de apăsare, asociată deseori cu deplasarea în întregime a protezei spre anterior sau posterior. Dacă linia lui Prothero este aşezată excentric faţă de centrul bazei protezei, proteza se transformă într-o pîrghie cu un braţ sau cu două braţe inegale. Atunci cînd forţele de presiune masticatorie acţionează pe braţul mai lung proteza basculează în jurul liniei de sprijin, iar braţul mai scurt se îndepărtează de cîmpul protetic conform relaţiei B = F x L.

Din acest motiv trebuie ca linia croşetelor sau axa de rotaţie să fie astfel aleasă încît să treacă neapărat prin corpul protezei, iar proteza să se întindă în mod egal de ambele părţi ale axului de rotaţie. Dacă din considerente anatomo-clinice acest lucru nu este posibil, trebuie adăugat protezei un element nou de sprijin care să prelungească proteza dincolo de axa de rotaţie, transformînd pîrghia cu un braț sau cu două brațe inegale în pîrghie cu două brațe egale. Acest element variabil ca formă și construcție se numește opritor de basculare (Kippmeider sau indirect retainer). Opritorul de basculare poate fi constituit dintr-un croșet, un croșet continuu, un pinten ocluzal, baza protezei și orice alt element ce prelungește proteza dincolo de axul de rotație. Din punct de vedere mecanic stabilitatea protezei nu poate fi optimă decît atunci cînd este respectată legea lui Sadrin și Bieggi: momentul de răsturnare sau de basculare să fie inferior momentului de stabilitate. Forța de basculare a protezei pe cîmpul protetic va fi anihilată numai atunci cînd forța ei de ancorare pe dinții stîlpi sau forța opritorului va fi mai mare.

Impotriva forțelor de tracțiune se folosesc adeziunea plăcii de bază și succiunea atunci cînd ea poate fi creeată printr-o bună închidere marginală. In realizarea acestor două deziderate intervin o sumă de factori cunoscuți încă din cursul de edentație totală printre care amintim prelungirea marginilor protezei pînă la mucoasa pasiv mobilă, ocolirea formațiunilor anatomice mobile, existența suprafețelor plane, etc. Formula lui Stanitz sintetiza relația dintre forța de adeziune Fa, coeficientul de tensiune superficială al salivei C, suprafața bazei protezei A și grosimea stratului de lichid a. $Pa = \frac{2\ CA}{a}$. Forța de dislocare Fd trebuie să fie mai mică decît forța de adeziune Fa pentru ca proteza să fie în echilibru.

Retenția asigurată prin porțiunile corespunzătoare ale elementelor de agregare situate în zona retentivă sub linia ghid, culise, etc. Ney cerea croșetelor să îndeplinească trei funcții: sprijin, centurare și retenție, iar ROach fundamenta teoria croșetelor pe baza a patru principii: retenția, reciprocitatea, stabilitatea și fixarea. Ambele sisteme acordă o atenție deosebită retenției în scopul realizării unei stabilități optime.

Retenția este asigurată prin antebrațul croșetului care nu trebuie să penseze dintele. Acțiunea extremității flexibile a croșetului încetează odată angajată în colul de retenție unde va rămîne pasiv. Retenția se exercită în momentul cînd forțele de tracțiune incearcă dislocarea protezei. Forța de acțiune a a extremității flexibile a croșetului este în funcție de gradul de îndoire -I - secțiunea și forma brațului la punctul fix - Sf -, coeficientul de elasticitate - e - și lungimea brațului flexibil -l-, conform formulei: $Fr = \frac{3\ ISfe}{l^3}$.

Pentru ca proteza să fie reținută pe cîmp, trebuie ca forța de retenție să fie mai mare sau cel puțin egală cu forța de tracţiune sau de dislocare. Impotriva forţelor de tracţiune indirectă acţionează şi elementele speciale ca opritorii de basculare.

Forţele de presiune masticatorie sînt multiple ca direcţie şi sens, ele acţionează asupra dinţilor naturali şi prin ei asupra osului, neutralizîndu-se în parodonţiu şi în stîlpii de rezistenţă ai maxilarelor, sau acţionează asupra dinţilor artificiali susţinuţi de şeile protetice şi prin acestea asupra muco-periostului şi osului subjacent. Intensitatea acestor forţe depinde în primul rînd de capacitatea muşchilor ridicători ai mandibulei, de natura alimentului, gradul de sensibilitate al parodonţiului dinţilor stîlpi şi respectiv ai muco-periostului în cazul cînd şaua se sprijină pe mucoasă (existînd şi posibilitatea unui sprijin mixt).

Sensibilitatea parodonţiului şi mucoasei prin releul reflexului parodonto-muscular, gingivo-muscular şi respectiv gingivo-parodonto-muscular descrise de Rubinov, comandă întreruperea contracţiei musculare în funcţie de duritatea alimentului şi experienţa acumulată de individ, presiunile masticatorii neatingînd niciodată intensităţi dureroase. Dum muco-periostul prins între şa şi creasta osoasă este mai sensibil decît parodonţiul specializat în dispersarea presiunilor, iată una din explicaţiile eficienţei masticatorii reduse (1/3 - 1/5) în cazul protezelor cu sprijin pur mucosal.

Dacă se consideră creasta alveolară ca un cilindru acoperit de şaua protetică, proteza se află în echilibrul static atunci cînd rezultanta forţelor de presiune trece prin centrul cilindrului care corespunde mijlocului crestei alveolare. Deoarece proteza are de obicei două sau mai multe şei dispuse bilateral, forţele acţionează simultan asupra dinţilor tuturor şeilor şi prin acestea asupra crestelor alveolare. Cum şeile sînt unite printr-o bază (placă totală sau schelet) presiunile se dispersează pe o suprafaţă mult mai mare. Cînd proteza se sprijină exclusiv pe gingie, limita suprafeţei de sprijin este constituită de mijlocul crestei alveolare. Dacă rezultanta forţelor de presiune masticatorie acţionează în interiorul acestei suprafeţe de presiune, proteza se află în echilibru dinamic şi static, iar forţele se transmit prin baza protezei fără a produce basculare. Când forţele de presiune masticatorie acţionează în afara limitelor suprafeţei de sprijin, proteza va bascula.

In cazul cînd proteza nu se sprijină pe muco-periost, şi pe parodonţiul dinţilor restanţi, prin intermediul pintenului ocluzal, barelor cu călăreţ, culiselor sau altor elemente de sprijin, liniile drepte care unesc punctele de sprijin ocluzale delimitează suprafaţa de presiune parodontală care trebuie să depăşească suprafața de sprijin muco-peroostal astfel ca prin montarea dinților artificiali forțele să cadă în interiorul sau la limita suprafeței de sprijin parodontal. Acțiunea forțelor de basculare generate de nerespectarea montării dinților nu trebuie combătută prin adugarea de croșete, și printr-o corectă montare a dinților.

In scopul limitării forțelor de presiune care tind să înfunde proteza pe cîmpul protetic, exercitînd presiuni supraliminare se utilizează pentru sprijinirea protezei, pintenul ocluzal, porțiunea rigidă a croșetului situată deasupra liniei ghid, gheruțele incizale, croșetul continuu plasat pe cingulum (bara cingulară a lui Housset și Roux), coroane telescop, barele cu călăreți, sistemul imaginat de Dolder, extinderea bazei de sprijin muco-periostal. Porțiunile rigide ale croșetelor situate deasupra liniei ghid se opun presiunilor masticatorii numai atunci cînd axul de inserție al protezei este identic sau foarte apropiat de direcția forțelor de masticație.

Forțele orizontale. In categoria forțelor orizontale sînt cuprinse forțele orizontale propriu-zise, născute prin mișcările de lateralitate ale mandibulei în timpul masticației, precum și forțele orizontale zise parazitare ce rezultă din descompunerea forțelor de presiune masticatorie cît și din deplasările protezelor.

In timpul mișcărilor de triturare, mandibula exercită mișcări de lateralitate. In cursul acestor mișcări, cuspizii arcadei inferioare sînt cei care transmit forța cuspizilor maxilari, numai la sfîrșitul ciclului de masticație (cu cît cuspizii sînt mai abrazați cu atît scade această posibilitate). Forțele oblice aplicate pe panta cuspidiană au în majoritatea cazurilor o rezultantă orizontală nocivă pentru parodonțiu.

Din cele expuse mai sus rezultă în mod evident că o proteză parțială mobilă cu dinți artificiali puternic cuspidați, va culege cu precădere din ciclul de masticație forțele oblice și orizontale care vor solicita proteza în sens orizontal tinzînd spre deplasarea ei. Forțele orizontale se transmit asupra crestelor alveolare și asupra dinților restanți cu care proteza vine în contact, prin sistemul de ancorare sau prin intermediul bazei protezei ducînd în cele din urmă la atrofia exagerată a crestei și mobilizarea dinților prin solicitări nefiziologice.

Din aplicarea forțelor de masticație asupra dinților, rezultă mișcări dentare de foarte mică amplitudine datorată rezilienței parodontale. In cursul acestor mișcări o parte din forța primită de dinte se transmite vecinilor astfel încît s-ar putea spune că întreaga arcadă participă la dispersarea forței inițiale. Datorită acestui fenomen iau naștere forțele tangențiale care sînt neutralizate în cadrul arcadei dentare complete. Cînd într-o arcadă dentară apare o breșă, forțele tangențiale acționează asupra dinților limitrofi, ducînd la înclinarea și deplasarea lor în direcția spațiului edentat.

Este bine cunoscut că arcada inferioară care transmite forța este circumscrisă de arcada superioară care primește forța. De aici se deduce că dinții inferiori tind să îndepărteze pe cei superiori în afară, fenomen vizibil în edentațiile superioare terminale bilaterale extinse, unde frontalii maxilari se deplasează în evantai mărindu-și înclinarea. Se știe de asemenea că în mișcările de închidere a gurii, direcția forței exercitate de arcada mandibulară asupra arcadei maxilare la nivelul regiunii frontale este tangentă la arcul de cerc descris de mandibulă (Edwin Snide). Ca atare se va produce o întindere postero-anterioară a frontalilor superiori. Acest fenomen este consecința forțelor orizontale care acționează asupra arcadei din interiorul semielipsei către în afară în sens radiar.

In cazul arcadelor inferioare fenomenul comportă alte aspecte. In timpul mișcărilor de masticație forțele se transmit dinspre interiorul arcadei către în afară în sens opus înclinării dinților laterali. In cazul frontalilor înclinarea lor către vestibul duce la cădera forțelor paraaxial și accentuarea înclinării cu atît mai mult cu cît la acest nivel corticala osoasă vestibulară este mai slab organizată decît cea orală. Dintre aceste forțe radiare unele acționează pe direcție antero-posterioară, sagitală, asupra grupului frontal fiind fără efect asupra dinților laterali. Alt grup de forțe orizontale radiare acționează asupra lateralilor pe direcție transversală fără efect asupra frontalilor. Mai există un grup de forțe radiare oblice ce acționează la nivelul caninilor.

Din cele expuse mai sus rezultă consecințe de o extremă importanță în imobilizarea dinților: pentru imobilizarea grupului frontal se cuprind și premolarii în șina de imobilizare; pentru imobilizarea lateralilor se cuprind și frontalii sau se solidarizează grupurile laterale între ele prin intermediul unei bare transversale.

Neutralizarea forțelor nocive, parazitare constituie proplema biologică cea mai importantă în construcția protezelor și cu atît mai mult în cazul protezelor parțiale adjuncte. Producerea acestor forțe nu poate fi evitată, dar proteticianul trebuie să ia toate măsurile pentru a le diminua amploarea şi în final pentru a le neutraliza.

Forţele orizontale pot apare şi în urma deplasărilor protezei produse de construcţii defectuoase,"creastă descendentă sau ascendentă, mucoasă gingivală cu mobilitate orizontală, etc. Neutralizarea acestor forţe se poate obţine prin: mărirea suprafeţei de sprijin (adeziune) a protezei la cîmpul protetic, construirea de şei protetice cît mai întinse incluzînd o sumă de elemente ale cîmpului protetic care să se opună mişcărilor orizontale (tuberozităţii maxilare, tuberculului mandibulari), înmulţind numărul dinţilor stîlpi pe care se ancorează proteza în scopul dispersării forţelor (croşet continuu), aplicarea unor mijloace de legătură între proteză şi dinţii stîlpi care să nu transmită acestora decît în mică parte forţele orizontale (conexiunielastice, amortizori, spărgători de forţă, etc.).

Ori de cîte ori aparatul protetic se bazează pe principiul traversei fixată la un singur capăt pe un dinte (edentaţiile terminale), la nivelul contactului elementelor de agregare cu dintele, nasc forţe de torsiune cauzate de înfundarea şeii protetice determinate de presiunile masticatorii şi permisă de rezilienţa mucoasei.

Problema echilibrului aparatelor protetice adjuncte şi totodată biostatica sistemului stomatognat, adică echilibrul dintre proteză şi ţesuturile moi şi dure care alcătuiesc cîmpul protetic au fost mult dezbătute în literatura de specialitate. Spre deosebire de Cummer care consideră că dispozitivul de stabilizare trebuie să se opună numai liniei de basculare, cerinţele actuale biofiziologice pretind o stare de echilibru total al aparatului protetic faţă de elementele constitutive ale cîmpului protetic (Vasilescu). Echilibrul unei proteze mobile realizează menajarea elementelor cîmpului protetic, impunînd o încărcare minimă atît a dinţilor destinaţi ancorării protezei cît şi suprafeţei de sprijin (Dubecq).

Tendinţele de dislocare a protezelor parţiale adjuncte şi mijloacele de neutralizare. Sintetizînd, se poate conchide că aparatul protetic parţial adjunct aplicat pe cîmpul protetic fiind supus multiplelor forţe ce acţionează la nivelul sistemului stomatognat, are tendinţa de a se deplasa în orice direcţie a spaţiului. Deşi clasificate în maniera de mai sus deplasările protezelor parţiale adjuncte reprezintă de cele mai multe ori mişcări combinate dintre care cele mai frecvente sînt cele de rotaţie sau de basculare.

Desprinderea protezelor maxilare se datoreşte în primul rînd greutăţii acestora fiind"suspendate" de cîmpul protetic, spre deosebire de protezele mandibulare care se"sprijină" pe cîmpul protetic şi la care greutatea reprezintă un factor de stabilizare. Greutatea protezelor este determinată de greutatea specifică a materialului şi volumul protezei. Dintre materialele folosite greutatea specifică cea mai mare o prezintă aurul platinat, iar cea mai mică acrilatul.

Părţile moi ce vin în contact cu aparatul protetic reprezintă al doilea factor care contribuie la desprinderea sa de pe cîmpul protetic. Este vorba în primul rînd de inserţiile musculare perpendiculare pe marginile protezelor, ligamentele, plicile alveolo-jugale, frenurile buzelor şi al limbii, întreaga zonă de reflexie a mucoasei fundurilor de sac, limba, obrajii,palatul moale, unele din aceste elemente acţionînd asupra marginilor protezei incorect modelate, altele asupra feţei externe a protezei.

Alimentele lipicioase acţionează în sensul desprinderii protezelor de pe cîmpul protetic, forţa lor activă de tracţiune fiind direct proporţională cu vîscozitatea şi invers proporţională cu gradul de lustruire al protezelor.

In scopul anihilării acţiunii de desprindere a protezelor se folosesc unele mijloace specifice în funcţie de factorul care acţionează şi mijloace de stabilizare care pot acţiona împotriva desprinderii protezelor de pe cîmpul protetic, indiferent de cauza care o produce, fiind necesară o îmbinare judicioasă a celor două posibilităţi.

Mijloacele specifice (în funcţie de factorul care acţionează: - acceleraţia gravitaţională - nu poate fi anihilată (exceptînd stările de imponderabilitate), prin urmare protezele vor avea totdeauna o greutate. Important este că această greutate să fie pe cît posibil mai mică,asigurînd în acelaşi timp piesei protetice o rezistenţă suficientă. Purtătorilor de proteze mobile le este contraindicat consumul de alimente lipicioase, luîndu-se în acelaşi timp măsuri legate de lustruirea corectă a aparatelor protetice, evitarea modelărilor retentive. In privinţa anihilării tendinţelor de desprindere generate de părţile moi se modelează şi se extind corect marginile protezei, se lustruesc şi se concep astfel aparatele protetice încît să ocupe întreg spaţiu protetic neutral.

Mijloace nespecifice:-adeziunea, succiunea suficient comentate în capitolul de edentaţie totală, sînt active mai ales în cazul protezelor cu placă şi a şeilor terminale; - extremităţile elastice ale croşetelor angajate în conul de retenţie trebuie să fie astfel calculate încît să cedeze numai tracţiunii voluntare; - prelungirea şeilor în zonele retentive ale cîmpului protetic; - mecatetic şi la care greutatea reprezintă un factor de stabilizare. Greutatea protezelor este determinată de greutatea specifică a materialului şi volumul protezei. Dintre materialele folosite greutatea specifică cea mai mare o prezintă aurul platinat, iar cea mai mică acrilatul.

Părţile moi ce vin în contact cu aparatul protetic reprezintă al doilea factor care contribuie la desprinderea sa de pe cîmpul protetic. Este vorba în primul rînd de inserţiile musculare perpendiculare pe marginile protezelor, ligamentele, pliciile alveolo-jugale, frenurile buzelor şi al limbii, întreaga zonă de reflexie a mucoasei fundurilor de sac, limba, obrajii,palatul moale, unele din aceste elemente acţionînd asupra marginilor protezei incorect modelate, altele asupra feţei externe a protezei.

Alimentele lipicioase acţionează în sensul desprinderii protezelor de pe cîmpul protetic, forţa lor activă de tracţiune fiind direct proporţională cu vîscozitatea şi invers proporţională cu gradul de lustruire al protezelor.

In scopul anihilării acţiunii de desprindere a protezelor se folosesc unele mijloace specifice în funcţie de factorul care acţionează şi mijloace de stabilizare care pot acţiona împotriva desprinderii protezelor de pe cîmpul protetic, indiferent de cauza care o produce, fiind necesară o îmbinare judicioasă a celor două posibilităţi.

Mijloacele specifice (în funcţie de factorul care acţionează: - acceleraţia gravitaţională - nu poate fi anihilată (exceptînd stările de imponderabilitate), prin urmare protezele vor avea totdeauna o greutate. Important este că această greutate să fie pe cît posibil mai mică,asigurînd în acelaşi timp piesei protetice o rezistenţă suficientă. Purtătorilor de proteze mobile le este contraindicat consumul de alimente lipicioase, luîndu-se în acelaşi timp măsuri legate de lustruirea corectă a aparatelor protetice, evitarea modelărilor retentive. In privinţa anihilării tendinţelor de desprindere generate de părţile moi se modelează şi se extind corect marginile protezei, se lustruesc şi se concep astfel aparatele protetice încît să ocupe întreg spaţiu protetic neutral.

Mijloace nespecifice:-adeziunea, succiunea suficient comentate în capitolul de edentaţie totală, sînt active mai ales în cazul protezelor cu placă şi a şeilor terminale; - extremităţile elastice ale croşetelor angajate în conul de retenţie trebuie să fie astfel calculate încît să cedeze numai tracţiunii voluntare; - prelungirea şeilor în zonele retentive ale cîmpului protetic; - mecanisme speciale ce acţionează prin fricţiune; - greutatea protezelor în cazul edentaţiei mandibulare reprezintă un element de stabilitate din ce în ce mai rar folosit.

Deplasarea pe o direcţie verticală cuprinde şi înfundarea protezelor care se petrece numai în timpul exercitării acelor funcţii care necesită aplicarea de presiuni la nivelul arcadelor dentare (masticaţie, deglutiţie), precum şi în unele parafuncţii(în ultimul caz nu se pune problema anihilării forţelor ci se îndepărtează cauza). Gradul de înfundare este diferit în funcţie de intensitatea presiunii rezultată din activitatea musculară, modul de transmitere a presiunii de la nivelul suprafeţelor ocluzale la os,rezilienţa mucoasei, mărimea suprafeţei de sprijin. Impotriva înfundării aparatului protetic acţionează: toate porţiunile rigide ale croşetelor aşezate în conul de sprijin; pintenul ocluzal sau supracingular; barele supracingulare, gheruţele incizale, coroanele telescopate, sistemul Dolder-Ackermann, sisteme de culisare.

Deplasările în plan orizontal, deşi mai reduse ca amplitudine sînt mai periculoase,dat fiind efectul lor nociv asupra parodonţiului.

Deplasările meziale se datoresc de obicei unor angrenaje interdentare incorecte care generează forţele de mezializare. La naşterea acestor forţe contribuie limba precum şi anumite caracteristici ale dinamicii mandibulare. Aceste forţe nu ar fi nocive dacă efectul lor nu ar fi înlesnit de anumite condiţii morfologice: absenţa grupului frontal cu creastă atrofiată, creastă edentată descendentă distal, dezechilibrul între tonusul orbicularului şi muşchii limbii în favoarea acestora din urmă angrenaj invers frontal, supraocluzie realizate prin protezare.

Impotriva acţiunii de mezializare a aparatelor gnatoprotetice se folosesc: redarea unei curbe de ocluzie sagitale uşor accentuată, cu contacte ocluzale echilibrate, contactul bazei protezei cu faţa disto-orală a dinţilor restanţi sau aplicarea pe aceştia a conectorilor principali dentari, şeile protetice pe întreaga creastă alveolară, creearea de spaţiu(în porţiunea anterioară) suficient mişcărilor limbii, subarticularea frontalilor.

Deplasările distale se întîlnesc în cazul edentaţiilor terminale cu creastă descendentă şi curbă sagitală de ocluzie accentuată. In scopul frînării deplasărilor distale ale aparatelor protetice parţiale adjuncte se folosesc: curbă de ocluzie sagitală inversă, dispozitive mecanice - porţiunile croşetelor aflate pe feţele mezio-vestibulare ale dinţilor, pinteni ocluzali din fosetele meziale ale molarilor, coroane telescopice, culise intra şi extra coronare, corşet reciproc, croşet continuu lingual cu gheruţe incizale articulare meziale. Folosirea întrerupătorilor cu resort în cazul deplasărilor distale, asigură protecţia profilactică a dinţilor restanţi fără să împiedice distalizarea protezelor.

Deplasarea vestibulo-orală a protezelor are loc în condiţii funcţionale în cazul crestelor atrofiate (retentivitate scăzută). Neutralizarea forţelor ce produc deplasările laterale este posibilă prin folosirea elementelor mecanice de stabilizare : conector mucosal sprijinit pe hemiarcada dentată, coroane telescopate, culise, pinten ocluzal, braţele elastice ale croşetelor.

Dintre mişcările complexe cea mai frecventă este bascularea sau mişcarea de rotaţie în jurul unui ax sagital sau transversal reprezentat prin linia croşetelor, denumită în acest caz şi axa de basculare. Una din porţiunile situate de o parte a acestui ax se înfundă, în timp ce cealaltă se desprinde de pe cîmp, ceea ce duce la folosirea în scopul stabilizării protezei a aceloraşi elemente care împiedică desprinderea şi respectiv înfundarea protezei, dincolo de axul de basculare, în scopul egalizării momentelor de basculare. Aşadar în combaterea mişcărilor de basculare se folosesc elemente de retenţie indirecte: croşet continuu pe dinţii frontali în edentaţiile laterale, pe cei laterali în edentaţiile frontale, plăcuţe linguale, croşete mucozale vestibulare. Principiul de bază în combaterea basculării este extinderea poligonului de stabilizare în afara poligonului protetic. Basculările transversale se datoresc de obicei montării dunţilor în afara crestei, alegerii nejudicioase a dinţilor artificiali, torus palatin proeminent. Bascularea în acest caz se îndepărtează printr-o nouă montare a dinţilor, respectiv folierea modelului. Stabilizarea protezelor parţiale adjuncte reprezintă piatra unghiulară a protezării şi se rezolvă printr-o echilibrare statică şi dinamică a protezei precum şi prin combaterea tendinţelor de dislocare.

Totalitatea mişcărilor protezei adjuncte este atît de complexă şi atît de numeroşi sînt factorii care o influenţează încît este imposibil să o tratăm cu pretenţii exhaustive. Pe de altă parte transpunerea într-un sistem biologic a unor judecăţi fizico-mecanice conduce la obţinerea unor concluzii aproximative dacă nu false.

e. Principiul homeostazic

Principiul homeostazic al tratamentului edentaţiei parţiale întinse trebuie privit sub aspect morfologic şi funcţional. Pornind de la cunoaşterea parametrilor normali ai sistemului stomatognat examenul clinic şi paraclinic ne conduc spre un diagnostic corect al integrităţii homeostazice. Caracterul integral şi integrat al sistemului stomatognat ne obligă la analiza acestuia în interrelaţia elementelor sistemului între ele şi a acestor elemente cu organismul în ansamblu. Reechilibrarea tulburărilor generale prin pregătirea generală a organismului reduce posibilitatea complicaţiilor edentaţiei parţiale, asigurarea homeostaziei nespecifice, creînd condiţii de sănătate structurilor stomatognatice. Funcţia endocrină efectată poate avea răsunet asupra comportamentului psihic şi neuro-muscular al bolnavului cu accentuarea de exemplu a malrelaţiilor mandibulo-craniene după cum acestea pot fi generate de asimetrii morfologice ale a.t.m., de modificări de natură reumatismală. Pierderea punctelor de contact prin edentaţie, migrări orizontale, verticale, cu modificarea tuturor parametrilor ocluzali conduc la necoordonare neuro-musculară statică sau dinamică materializate prin suprasolicitări mecanice sau reacţii de apărare ca extruzii, abraziune, hipotonii, spasm.

Intre factorii intrasistemici ai homeostaziei, ţesutul parodontal se manifestă ca un cîmp receptor deosebit de întins în reglaraea dinamicii mandibulare. Edentaţia parţială întinsă modifică pragul de sensibilitate al receptorilor periferici de la acest nivel influenţînd cinetica mandibulară şi implicit o bună receptare a aparatului protetic. Redresarea homeostaziei specifice în tratamentul edentaţiei parţiale întinse urmăreşte satisfacerea legilor echilibrului geometric şi biomecanic la nivelul sistemului stomatognat. Cel de-al doilea aspect al homeostaziei biologice se realizează prin echilibrarea neuro-musculară utilizînd procedurile fizioterapice, kinetoterapice sau prin bio-feed-back E.M.G., K.M.G.

f. Principiul ergonomic

Principiul ergonomic urmăreşte ca activitatea să se desfăoare într-un cabinet organizat, în şedinţe de tratament cît mai dense şi riguros etapizate, care să ducă la rezolvarea cazului într-un timp scurt.

Abordarea concomitentă a celor patru hemiarcade în aceeaşi şedinţă reduce timpul de lucru, economiseşte materiale şi energie umană. Terapia mixtă a edentaţiei parţiale întinse presupune realizarea aparatelor conjuncte şi apaparatelor adjuncte. Principiul ergonomic presupune amprentarea globală într-o şedinţă, pentru ambele tipuri de protezare şi realizarea pe aceleaşi modele funcţionale atît a aparatelor protetice conjuncte cît şi adjuncte.

.Penetraţia informaticii în stomatologie rezolvă pe lîngă problemele de biostatistică, gestiune şi probleme de diagnostic şi soluţii terapeutice în edentaţia parţială întinsă.

2. INDICATIILE SI CONTRAINDICATIILE MIJLOACELOR PROTETICE ADJUNCTE PARTIALE

Aparatele gnatoprotetice adjuncte parțiale sînt indicate în orice tip de edentație parțială așa încît teoretic nu prezintă contraindicații. Este adevărat că edentația parțială de clasa I și II Kennedy reprezintă indicația de elecție dar și edentațiile de clasa III și IV Kennedy pot beneficia cu succes de această terapie. Aparatele gnatoprotetice adjuncte parțiale sînt indicate la bolnavii cu stare generală bună și psihic echilibrat în special acolo unde starea de igienă orală este precară. Beneficiază de această terapie protetică bolnavii tineri cu cameră pulpară voluminoasă și copii în perioada de creștere deoarece terapia conjunctă poate bloca dezvoltarea suturilor. Mijloacele protetice adjuncte parțiale pot fi aplicate pe plăgile chirurgicale într-o terapie protetică precoce sau imediată sau ca tratament de urgență, în special în edentația parțială frontală (clasa a IV Kennedy). In sindromul disfuncțional al sistemului stomatognat ele pot fi utilizate ca mijloace de tranziție în scopul realizării și consolidării unei poziții corecte a mandibulei față de craniu. Pot fi adaptate permanent prin reoptimizare în raport cu modificările cîmpului protetic produse prin extracții sau resorbții osoase.

Mijloacele protetice adjuncte parțiale au contraindicații restrînse dictate de starea generală alterată sau un psihic neechilibrat. Infecțiile cronice sau acute (lues, t.b.c., actinomicoză) sau leziuni precanceroase contraindică aplicarea aparatelor protetice adjuncte parțiale pînă la rezolvarea lor. Cavitățile orale neasanate nu beneficiază de terapia prin proteze adjuncte decît după asanarea lor, cîmpurile protetice nefavorabile necesită în prealabil o terapie proprotetică chirurgicală.

Protezele adjuncte parțiale sînt mai biologice deoarece nu necesită rezecții tisulare importante și refac corespunzător morfologia și funcțiile sistemului stomatognat. Se pot realiza ușor în condițiile de dotare tehnică minimă și au posibilități de igienizare mult mai ușoară și mai corectă decît protezele conjuncte.

Protezele adjuncte parțiale au dezavantajul că prin mobilizarea lor mențin bolnavul într-o stare de infirmitate creînd adevărate psihoze cu fenomene de rejet psihic față de terapia amovibilă. Ele au un volum mult mai mare în raport cu cele conjuncte, creînd uneori disconfort şi chiar tulburări de fonaţie şi deglutiţie care ulterior sînt compensate. Prin contactul întins cu epiteliul oral pot determina leziuni de decubit sau stări alergice, iar în timp îşi pierd stabilitatea accentuînd resorbţia osoasă la nivelul suportului osos mărind astfel solicitarea dinţilor restanţi pe care se ancorează.

3. STRUCTURA MIJLOACELOR PROTETICE ADJUNCTE PARTIALE

Aşa cum specificau Battareo şi Housset protezele adjuncte parţiale nu constituie un conglomerat de şei , conectori şi croşete fără legătură unele cu altele ci un tot unitar corect proiectat şi construit după principii biomecanice precise. Aparatele gnatoprotetice adjuncte parţiale sînt alcătuite din şei ce suportă dinţii artificiali, conectori principali şi secundari şi elemente de menţinere şi stabilizare.

a. Seile reprezintă principalele elemente ale protezelor adjuncte parţiale avînd rolul de suport al dinţilor artificiali şi de transmitere a forţelor masticatorii spre suportul muco-osos şi dento-parodontal. Transmit forţele de solicitare conectorului principal şi se opun forţelor de deplasare verticale şi orizontale constituind şi un element antibasculant. Din punct de vedere al materialului din care sînt confecţionate ele sînt: acrilice, metalice şi mixte (acrilo-metalice).

Şeile acrilice sînt realizate din polimetacrilat de metil de grosime 2mm şi prezintă doi versanţi - vestibular şi oral. Versantul vestibular se modelează şi se întinde pînă în zona de reflexie a mucoasei mobile şi va fi îngroşat marginal şi corect modelat pentru a pune în valoare tonicitatea musculaturii oro-faciale. Acest versant poate lipsi din şaua frontală atunci cînd creasta edentată din această zonă este proeminentă. La nivelul tuberozităţilor şi a tuberculului piriform şaua acrilică va acoperi aceste zone biostatice. Versantul oral va trebui să aibă o înălţime egală cu cel vestibular pentru ca şaua să prezinte o bună stabilitate. La contactul său cu dintele limitrof şaua nu trebuie să pătrundă în zonele retentive de sub ecuatorul protetic şi trebuie să protejeze papila interdentară şi parodonţiul marginal. Marginea orală a şeii se continuă cu conectorul principal sub formă de plăcuţă palatină sau linguală. Ca amplitudine este obligatoriu să se întindă, atunci cînd este intercalată, de la un dinte limitrof la celălalt.

Seile metalice utilizate excepţional de rar pot fi realizate prin ştanţarea unor folii metalice cu grosime 0,3 mm sau prin turnare în folii de 0,4 - 0,6 mm. Prezintă avantajul unei rezistenţe crescute dar nu pot fi retuşate şi nici căptuşite.

Seile mixte sînt realizate din metal şi acrilat. Debutează din conectorul principal, la baza versantului oral al crestei edentate, printr-o treaptă de 1 mm pe ambele feţe. La nivelul crestei prezintă elemente de retenţie pentru dinţii artificiali care pot fi sub formă de plasă metalică, inele, buton, ciupercuţe, casete etc.(Fig.nr. 115a,b)

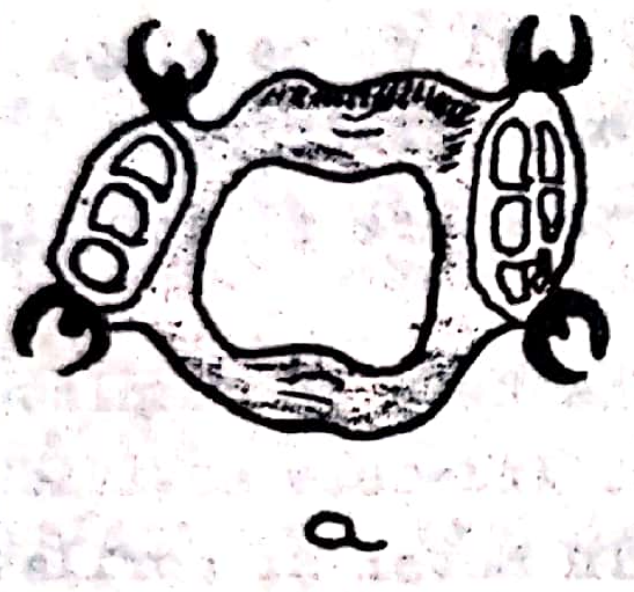

Fig.nr.115a

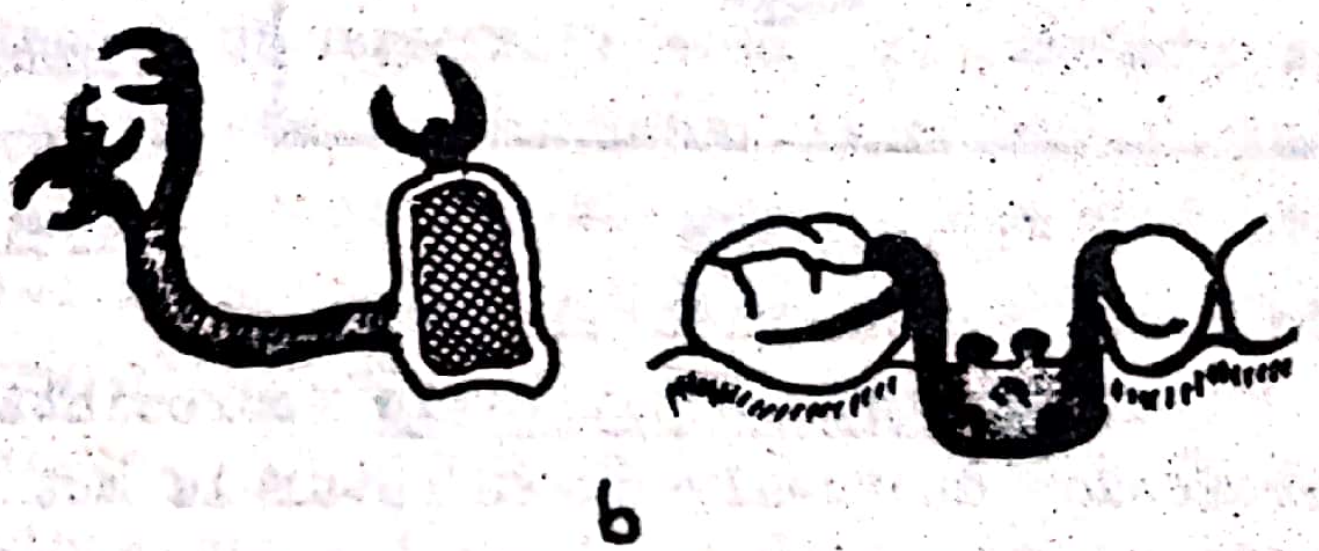

Fig.nr.115b

Aceste retenţii se întind pe creasta edentată fără să depăşească 2/3 din diametrul vestibulo-oral al crestei. In zona vestibulară frontală retenţiile vor fi mai reduse ca volum deoarece metalul transpare prin acrilat înrăutăţind aspectul fizionomic. Atunci cînd şaua este terminală va fi prevăzută la nivelul molarului 2 cu un buton de distanţare ce va fi în contact cu mucoasa crestei împiedicînd bascularea scheletului metalic în momentul ştupuirii acrilatului.

Seile segmentate propuse de Rigolet se compun din inele de retenţie separate între ele, cîte un inel pentru fiecare unitate dentară, unite cu conectorul principal prin conector secundar în formă de "S" astfel încît fiecare element al şeii se comportă ca un element separat. (Fig.nr. 116). Forţa ocluzală se va transmite strict la nivelul zonei din şa asupra căruia acţionează, fiind amortizată de către conectorul secundar. Ele nu nasc forţe de solicitare care să se transmită la un grup dentar dar determină resorbţii accentuate datorită suprasolicitării pe zone restrînse ceea ce duce la instabilitate şi mobilitatea şeii, motiv pentru care le contraindicăm. Seile în ansamblul lor pot efectua o serie de deplasări cum ar fi: translaţii verticale în sensul înfundării şi desprinderii, orizontale, vestibulare şi orale sau mezio-distale ce apar în resorbţii accentuate ale crestelor. Rotaţia vestibulo-orală apare cînd şaua este fixată la un singur dinte, iar rotaţiile verticale sînt caracteristice şeilor terminale prin deplasări verticale de înfundare sau desprindere a şeii de pe cîmp. In cazul versanţilor prea scurţi poate apare şi rotaţia şeii în jurul axului crestei alveolare.

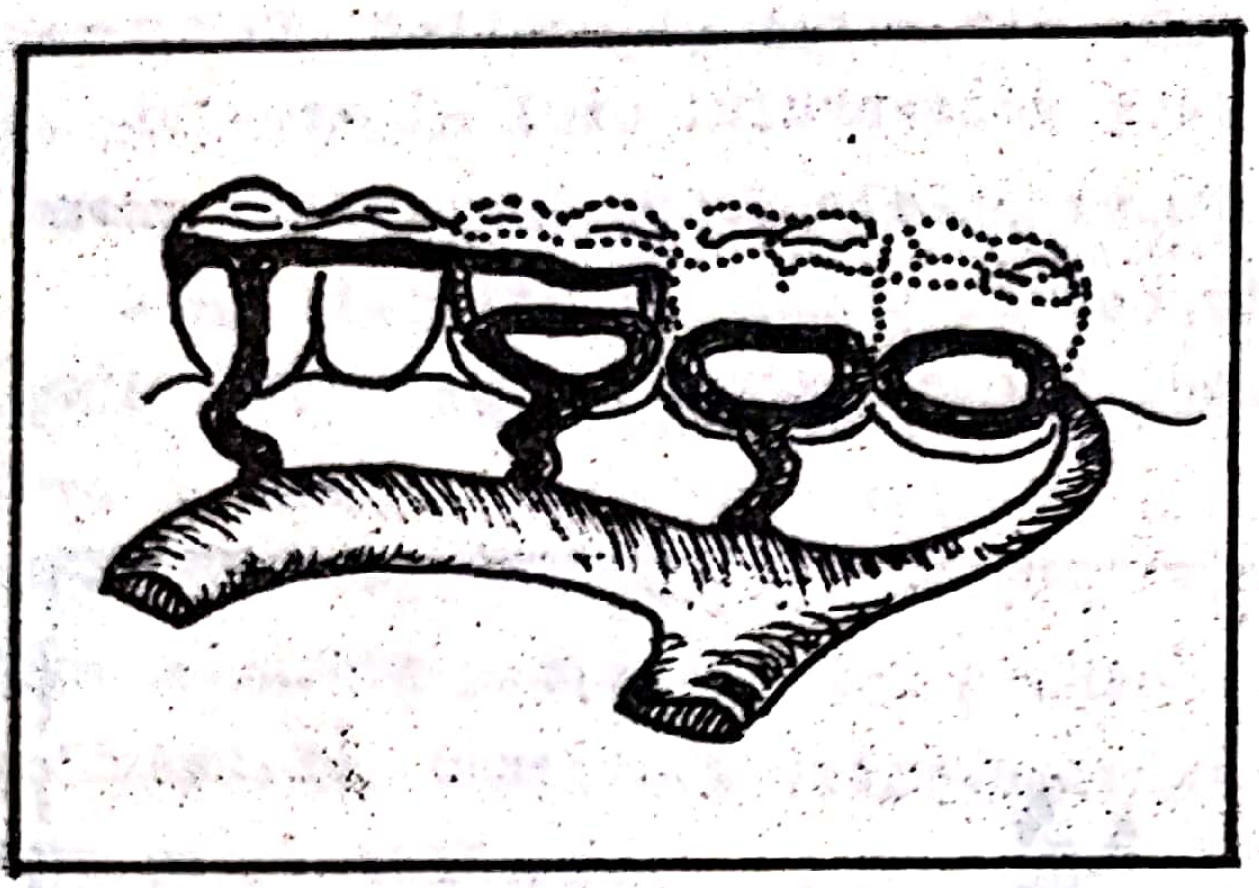

Fig.nr. 116

b. Arcadele artificiale reprezintă elementele de completare a arcadelor dento-alveolare naturale mutilate. Arcadele artificiale pot fi realizate din porţelan sau acrilat, din metal şi acrilat sau metal şi porţelan. Dinţii acrilici pot fi prefabricaţi sau realizaţi prin ştupuire, iar cei din porţelan pot fi anatoformi sau faţete cu crampoane sau cu glisieră. Arcada dentară din porţelan abrazează antagoniştii şi modifică ocluzia. Datorită faptului că acrilatul are un indice de abraziune foarte mare faţa ocluzală a dinţilor din acrilat este instabilă din punct de vedere al morfologiei indiferent dacă antagoniştii au o forţă de abraziune mai mare. Pentru a conserva stabilitatea reliefului ocluzal, în astfel de cazuri şi mai ales acolo unde se presupun solicitări ocluzale intense, se recomandă confecţionarea feţelor ocluzale din metal turnat sau realizarea de inlay-uri metalice la nivelul stopurilor oculzale. O altă modalitate este păstrarea de stopuri ocluzale metalice pornite din şa sau obturaţii de amalgam de argint pe feţele ocluzale.

Alegerea şi montarea dinţilor artificiali se face la fel ca la proteza totală cu diferenţa că atunci cînd există o edentaţie parţială redusă se respectă tipul de ocluzie dinamică a pacientului adică unilateral echilibrată de tip gnatologic sau funcţionalist.

Cînd edentaţia este mai amplă se respectă principiul ocluziei bilateral echilibrate a lui Gysi. In cazul în care caninul are coeficient de rezistenţă redus se preferă prin protezare funcţia grup, deoarece parodonţiul acestuia nu suportă solicitare dublă de sprijin şi conducţie. Niciodată nu se transformă funcţia grup în funcţie canină. In cazul unei edentaţii clasa a IV - Kennedy reduse, cu absenţa celor patru incisivi, se va reface ghidajul anterior şi se va realiza dezocluzia distală. Dacă edentaţia frontală cuprinde şi caninii ghidajul anterior nu poate fi realizat numai pe dinţii frontali şi se va păstra contact şi distal deoarece în acest caz şaua frontală are caracter de şa terminală.

Realizarea arcadelor artificiale este guvernată de o serie de legi biomecanice ce trebuiesc bine cunoscute de clinician.

Chayes demonstrează că suprafaţa unei şei trebuie să fie cel puţin dublă faţă de suprafaţa de secţiune, la colet, a dinţilor pe care îi înlocuieşte. Acest autor propune realizarea unor şei cu dimensiuni stric raportate la suprafaţa dentară dar suprafaţa şeilor fiind redusă duce la suprasolicitări ale suportului muco-osos cu apariţia resorbţiei alveolare. Din acest motiv noi considerăm că suprafaţa şeii trebuie extinsă cît mai mult, în limitele funcţionale ale cîmpului protetic.

Conod susţine că forţa de solicitare ocluzală trebuie să cadă în mijlocul şeii, la nivelul centrului geometric sau să fie cît mai aproape de dintele limitrof edentaţiei şi care contribuie la sprijinul dento-parodontal al aparatului gnatoprotetic. Atunci cînd se realizează aparate protetice fără sprijin ocluzal, forţele vor trebui să cadă în centrul geometric al şeii.

Legea lui Ant urmăreşte micşorarea solicitării suportului muco-osos prin diminuarea suprafeţei ocluzale a dinţilor artificiali cu 10% pentru fiecare dinte pe care îl înlocuieşte. Noi recomandăm ca suprafaţa ocluzală să nu fie redusă mai mult de 60% pentru a nu se diminua eficienţa masticatorie. Cînd se trece la o arcadă artificilă se calculează suprafaţa după formula $\frac{S'}{S}$. Cînd suprafaţa dintelui din proteză este mai mică decît a dintelui natural valoarea raportului va fi subunitară, iar forţa de solicitare va fi şi ea mai redusă.

Ackermann a sintetizat principiile biomecanice ale realizării arcadelor artificiale în cadrul "legii celor trei"H".

Hetropoziţia urmăreşte schimbarea ordinii dinţilor artificiali încît dinţii cu suprafaţă ocluzală mai mare să fie plasaţi către centrul geometric al şeii în vederea realizării unei stabilităţi mai bune. Se inversează astfel poziţia între molarul 1 şi premolarul 2.

Heteromorfia urmăreşte modificarea morfologiei dinţilor artificiali faţă de acelor naturali. Morfologia dinţilor artificiali se modifică prin reducerea suprafeţelor ocluzale astfel ca raportul $\frac{S'}{S}$ să fie subunitar în vederea reducerii solicitărilor la nivelul arcadelor artificiale. Pentru reducerea forţelor parazitare de suprasolicitare se intervine şi asupra cuspidării suprafeţelor ocluzale. Suprafaţa ocluzală decuspidată înseamnă forţe ce cad în axul dintelui ceea ce duce la o solicitare egală a suportului mucoosos. Atunci cînd suportul osos este suficient de înală, realizînd suprafeţe ocluzale decuspidate obţinem o bună stabilitate a şeii dar scade eficienţa masticatorie. Feţele ocluzale cuspidate duc la descompunerea forţei verticale de presiune cu rezultante orizontale, paraaxiale ce destabilizează şaua protetică.

Heteronumărul se referă la reducerea numărului de dinţi în arcada artificială, în special la nivelul şeilor terminale. Ca regulă, molarul 3 nu se montează în arcada artificială pentru a nu suprasolicita zonele biostatice ale cîmpului protetic. Uneori, în condiţiile de stabilitate a şeii sînt precare se renunţă şi la molarul 2. Intre ultimul dinte montat pe şea şi extremitatea distală a şeii se rezervă un spaţiu liber de 1-1,5 cm. Ackers recomandă să se execute atîtea şei cîte breşe edentate sînt.

c. Conectorii principali şi secundari

Conectorul principal (arc de conexiune) poate fi, după materialul din care este confecţionat,acrilic sau metalic, iar din punct de vedere topografic poate fi maxilar sau mandibular. Conectorul principal realizează unirea şeilor protetice şi transmiterea forţelor de solicitare ocluzală de la o şea la alta şi de la şea la elementele de menţinere şi stabilizare. Pentru a atinge aceste deziderate este obligatoriu ca acest arc de conexiune să fie rigid şi plasat cît mai simetric. Pentru a se asigura profilaxia parodontală a dinţilor restanţi se va plasa la distanţă suficientă de parodonţiul marginal. Va avea un volum redus şi o grosime minimă pentru a nu modifica volumul cavităţii bucale şi pentru a nu jena funcţionalitatea limbii.

Conectorul principal acrilic se prezintă sub formă de placă acrilică palatinală sau placă acrilică linguală.

Conectorul principal acrilic palatinal are o grosime de 2 mm şi acoperă în totalitate bolta palatină pînă la dinţii restanţi şi şei. Faţa externă lustruită se realizează pe principiul replicii anatomice avînd modelate rugile palatine şi papila bunoidă. Faţa mucozală a conectorului principal acrilic este nelustruită şi situată la distanţă de zonele ce nu suportă presiuni cum ar fi: torusul palatin, rafeul median, papila bunoică etc. In zona dinţilor restanţi va avea contact cu faţa palatinală a lor avînd rol de contracroşet dar va menaja parodonţiul marginal al acestora peste care trece în punte. Conectorul principal acrilic palatinal poate fi ameliorat prin răscroire distală sau decupare, prin decoletare sau prin fenestrare. (Fig.nr. a,b,c,)

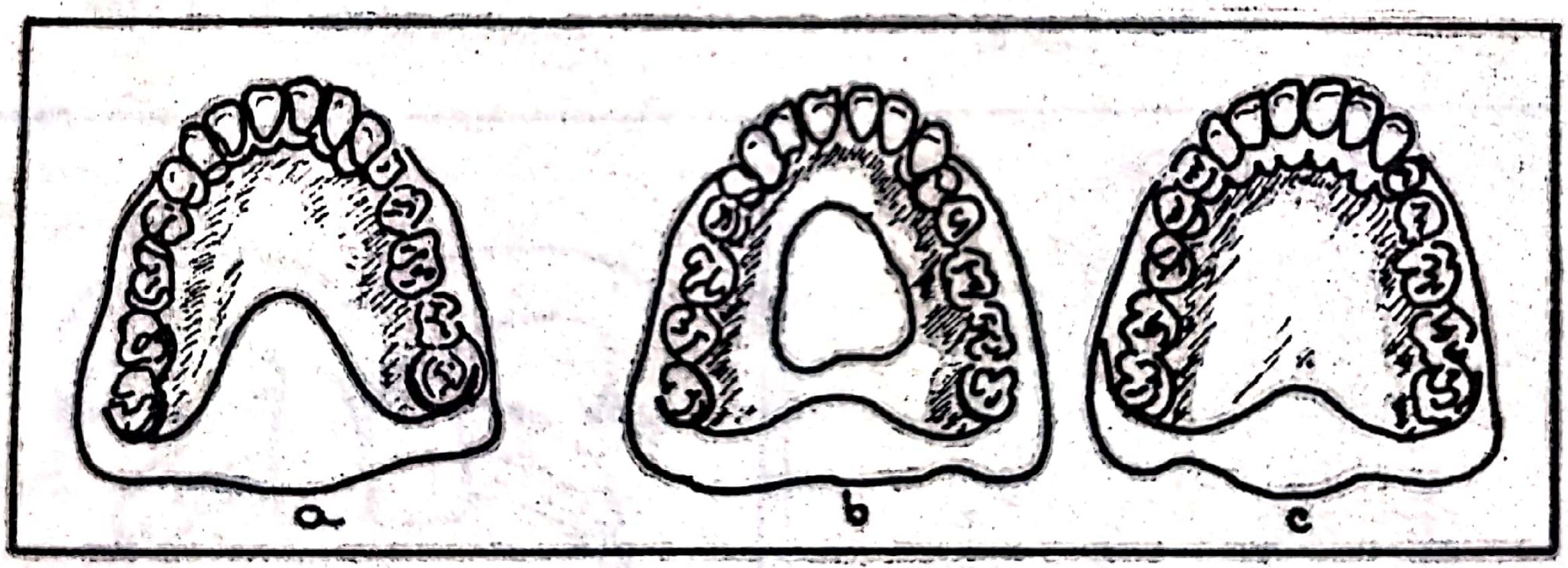

Fig.nr.117 a   Fig.nr.117 b   Fig.nr.117 c

Decoletarea se face în zona anterioară, distanţarea la colet fiind de 5 - 1o mm, iar răscroirea distală şi fenestrarea vor fi efectuate cu multă grijă pentru a nu se produce destabilizarea protetică.

In edentaţia frontală se poate utiliza un tip special de conector principal acrilic maxilar sub forma unei benzi centrale ce se dilată posterior spre centrul bolţii palatine luînd aspectul de lingură (Spoon). Nu lezează parodonţiul marginal al dinţilor restanţi şi are stabilitate suficient de bună. (Fig.nr.118a)

Conectorul principal acrilic palatinal poate avea forma de "T" la care cele două prelungiri laterale oferă sprijin pentru croşete. (Fig.nr. 118 b)

O altă formă de conector principal acrilic palatinal este conectorul Every format dintr-un conector central ce trimite prelungiri în zonele edentate. (Fig.nr. 118 c).

Alt tip de conector acrilic este miniconectorul utilizat în proteze de retenţie Kemmeny cu versantul palatinal puţin lărgit spre mezial şi distal având aspect de fluture. (Fig.nr. 118 d).

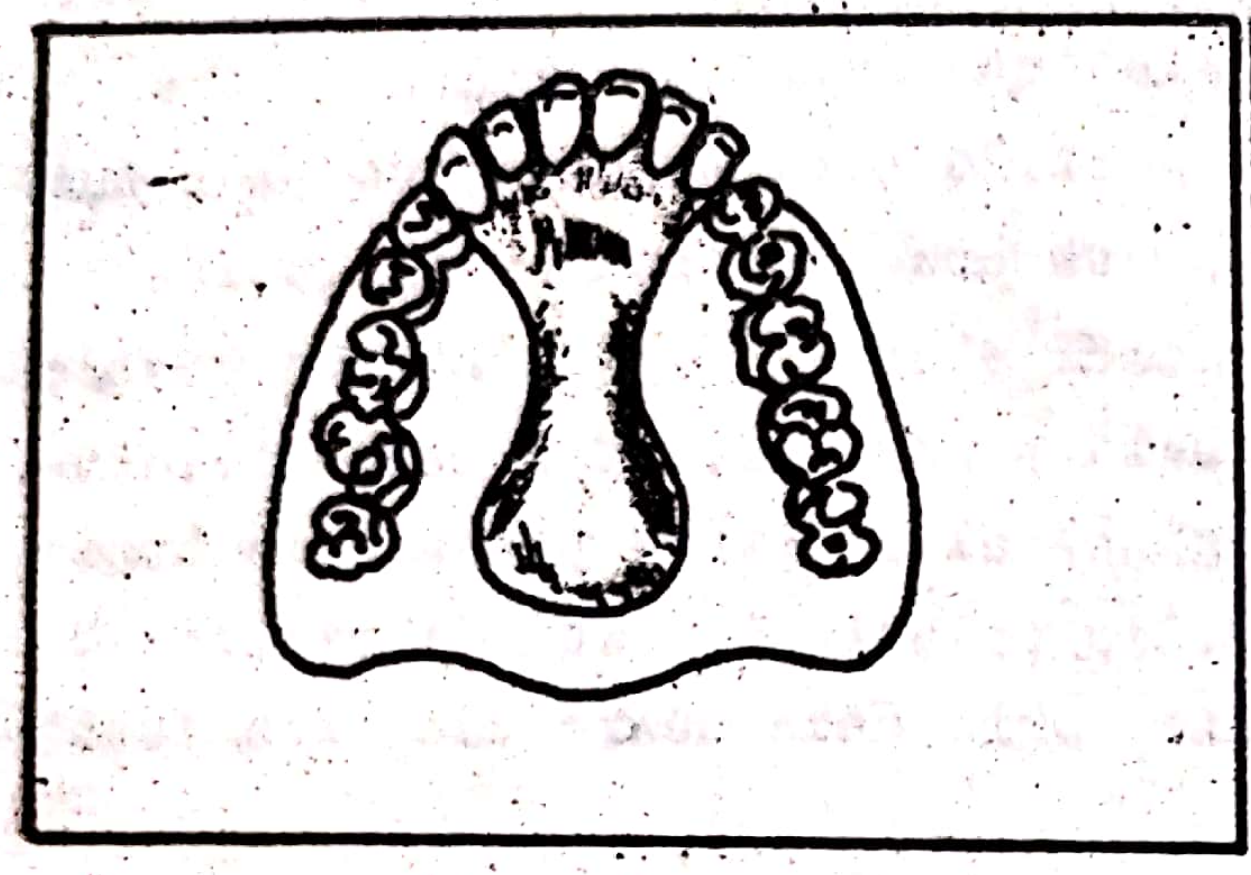

Fig.nr. 118 a

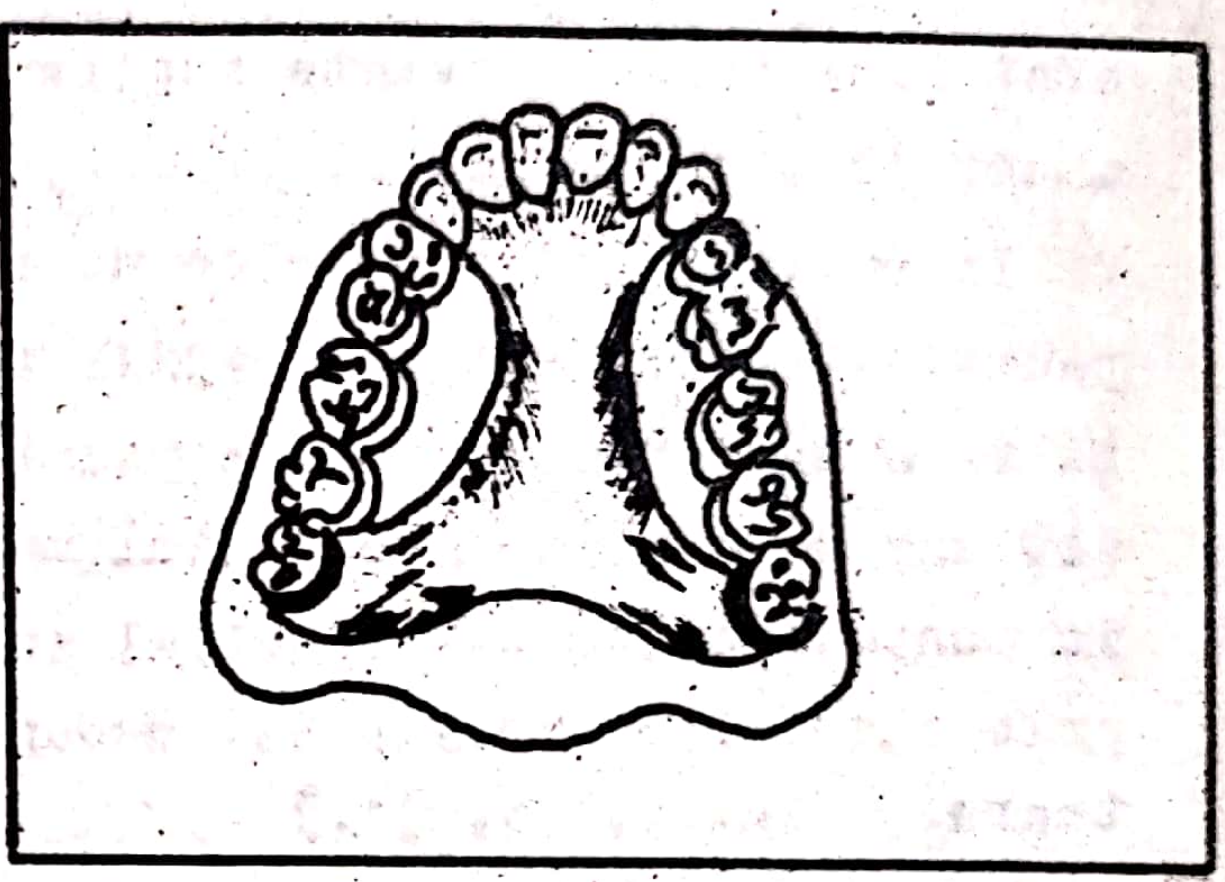

Fig.nr. 118 b

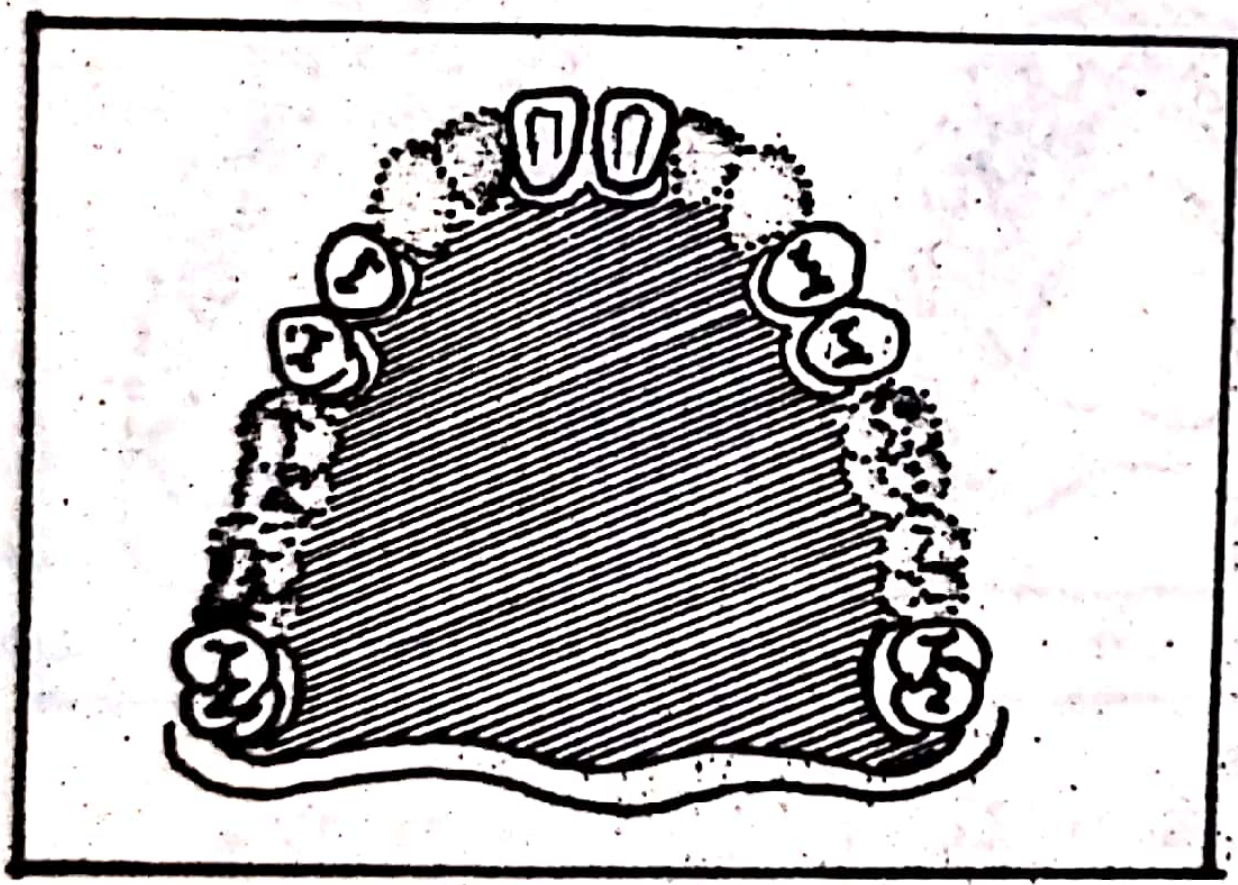

Fig.nr. 118 c

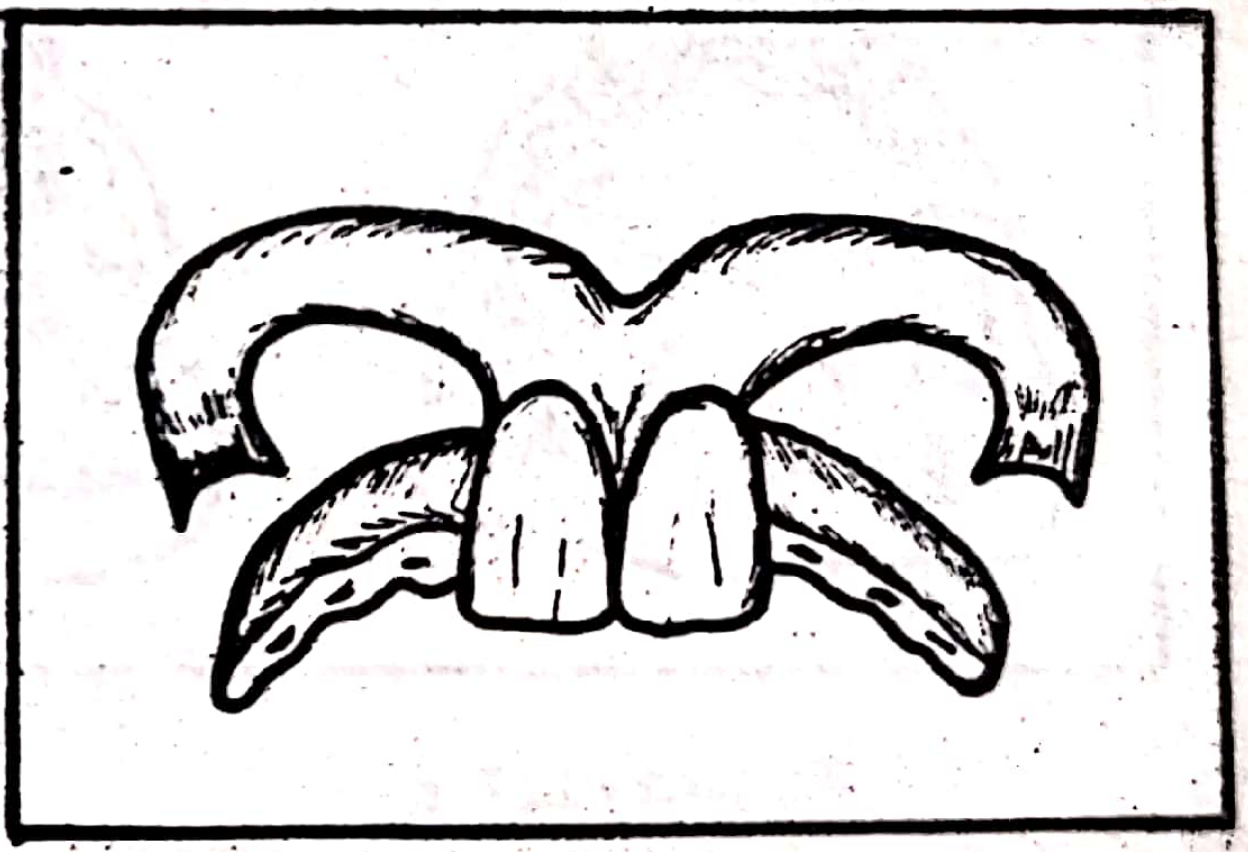

Fig.nr. 118 d

Toate ameliorările conectorului acrilic palatinal se realizează numai în raport de întinderea edentaţiei, de calitatea suportului muco-osos şi dento-parodontal şi de existenţa sau nu a unor creste edentate suficient de retentive.

Conectorul principal acrilic lingual se prezintă sub formă de placă linguală semilunară, în "U" deschis posterior având aceeaşi grosime de 2 mm. Faţa lustruită este orientată spre limbă iar faţa mucozală nelustruită are orientare dento-alveolară. Marginea superioară se plasează la nivelul dinţilor restanţi, supracingular sau ecuatorial. Conectorul va trece în punte peste parodonţiul marginal pentru despovărare, iar marginea inferioară a sa va pătrunde în zona funcţională linguală centrală, fiind uşor îngroşată pentru a nu jena funcţionalitatea muşchiului genioglos. In zona linguală laterală profunzimea conectorului se stabileşte în raport de aceleaşi criterii pe care, la edentatul total, le stabileşte creasta milohioidiană. Nişa lui Ney şi Bowen va fi pusă în valoare numai în cazul şeiilor terminale cu resorbţie accentuată a osului rezidual.

Conectorii principali metalici se pot prezenta sub formă de bară sau plăcuţe putînd fi utilizaţi atît la nivelul maxilarului – conectori principali metalici palatinali – cît şi la nivelul mandibulei – conectori principali metalici mandibulari. Conectorii principali metalici se realizează din aliaje metalice cu duritate şi rezistenţă mare cum ar fi aliajele stelite de crom-cobalt, aliaje nobile din aur platinat, sau aliaje inoxidabile de crom-nichel sau fer-crom-nichel. Aliajele nobile,datorită greutăţilor lor specifice mari şi preţului de cost ridicat, nu mai sînt utilizate astăzi. Stelitele s-au impus în faţa tuturor celorlalte aliaje prin calităţile lor mecanice şi biologice.

Conexiunea sub formă de bară este cel mai vechi sistem utilizat. Prezintă avantajul că restrînge designul protezei scheletate la o suprafaţă redusă, ceea ce o face confortabilă dar are dezavantajul grosimii crescute ce modifică esenţial relieful bolţii palatine. Au lăţime de 6 – 7 mm şi o grosime de 3 mm fiind poziţionate la distanţă de mucoasă în funcţie de rezilienţă şi de unele zone cum ar fi: parodonţiul marginal, torus, papilă bunoidă etc.

Pe secţiune au formă ovalară, rotundă sau semiovalară cu suprafaţa plană spre mucoasă. Cea mai utilizată este bara semiovalară deoarece prin formă şi grosime asigură confortul şi rezistenţa.

Barele paltine pot fi transversale şi sagitale. Bara transversală poate fi situată anterior, mediu sau posterior în raport cu molarul de 6 ani; bara mijlocie este situată la nivelul molarului 1. Bara posterioară transversală se poziţionează posterior de molarul 1 de aceea este mai puţin percepută de limbă. Nu se va aplica la limita de reflexie a vălului palatin pentru a nu produce jenă în fonaţie şi deglutiţie. Poate prezenta curburi pentru ocolirea torusului palatin, iar la unirea cu elementele pe care le conectează se lăţeşte în evantai pentru ca unghiul de unire să fie rotunjit evitînd astfel disconfortul şi retenţia, asigurînd în acelaşi timp rezistența. (Fig. 119a,b,c). Extremitățile ei se continuă în șa cu elementele de conexiune secundară sau cu mijloacele de menținere și stabilizare. Bara anterioară palatină transversală urmărește curbura arcadei. Fiind situată în zona de frecare adeseori jenează fonația și deglutiția de aceea se confecționează mai îngustă și mai subțire.

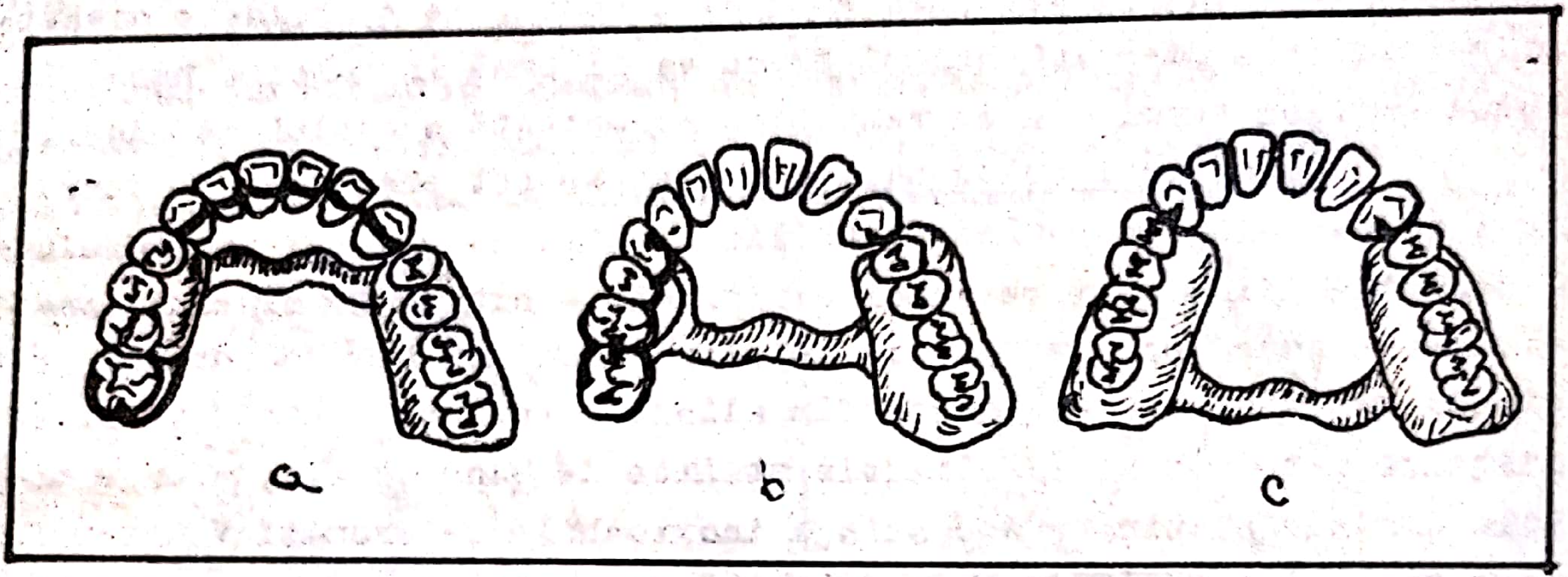

Fig.nr.119a Fig.nr.119b Fig.nr.119c

Barele palatine sagitale orientate paramedian se cele mai nebiologice. Ele urmează curbura arcadei la 10 mm distanță de parodonțiul marginal. Sînt elemente de conexiune a unor șei sau elemente de menținere și stabilizare situate pe aceeași hemiarcadă. Regula simetriei impune plasarea unei bare identice pe partea opusă. (Fig.nr. 120). Din combinația barelor transversale cu cele sagitale rezultă conectori principali metalici de forme variate. Combinația a două bare sagitale și una transversală situată anterior dă naștere conectorului metalic palatin în formă de "U" deschis posterior, iar din combinarea a două bare sagitale și una transversală dispusă posterior se formează conectorul palatin metalic în "U" deschis anterior. Combinația dintre două bare sagitale și două bare transversale formează conectorul inelar rigid și rezistent dar inconfortabil prin suprafața mare palatină pe care o ocupă. (Fig. 121a,b,c).

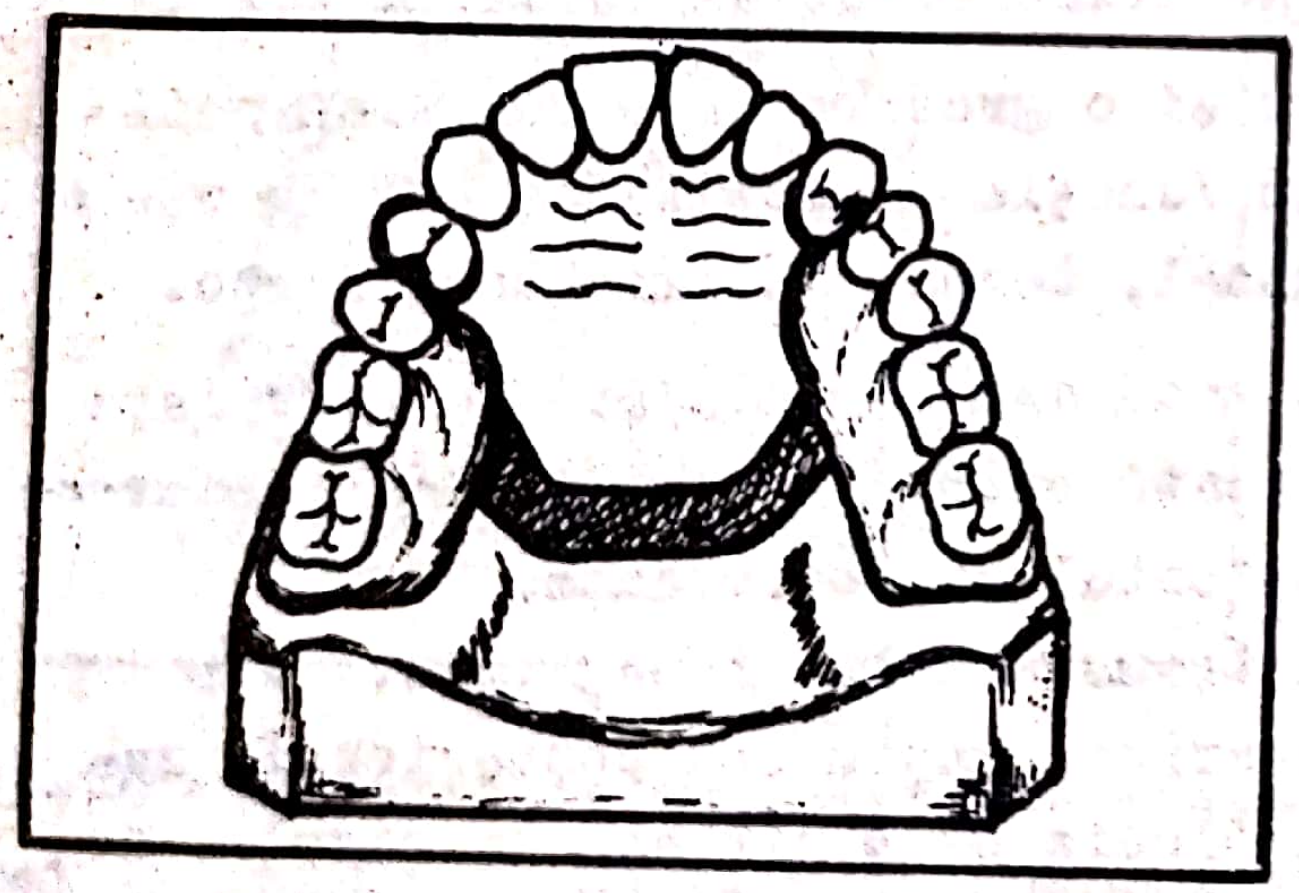

Fig.nr. 120

Barele mandibulare pot fi plasate lingual, vestibular sau dentar, au formă semilunară deschisă posterior, iar pe secţiune pot fi; ovalară, rotundă, semieliptice, bifilare sau în semipară.(Fig. nr. 122 a,b,c,d).

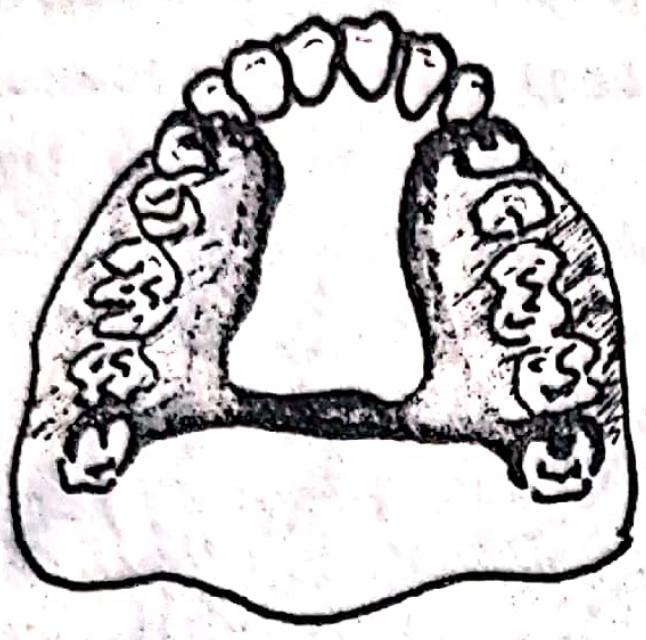

Fig.nr. 121 a

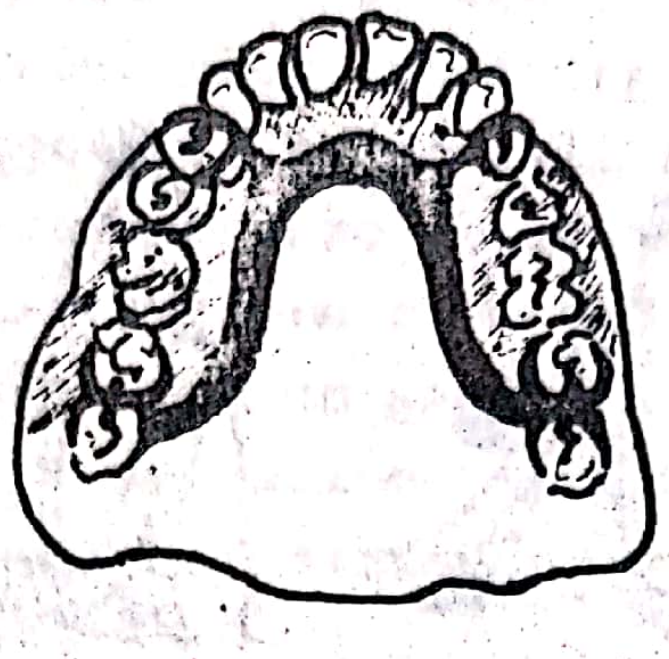

Fig.nr. 121 b

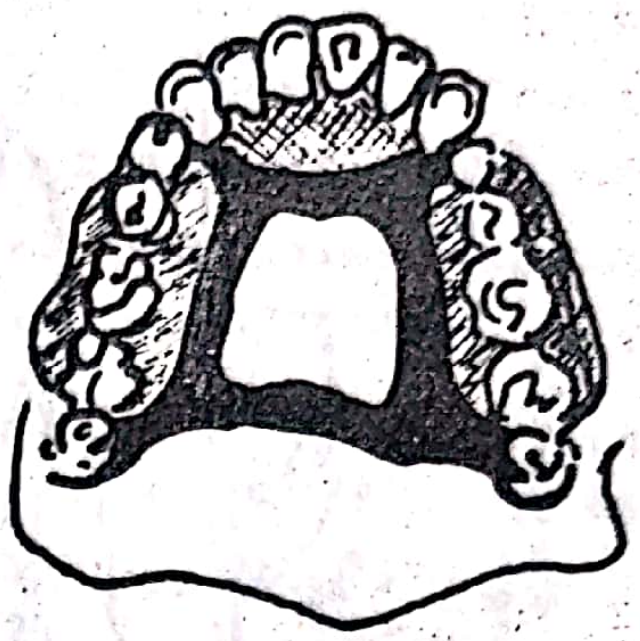

Fig.nr. 121 c

Bara linguală se plasează între limbă, dinţi şi parodonţiu, planşeul bucal şi versantul oral al crestei alveolare cît mai profund dar fără să interfereze cu planşeul bucal. Distanţa de la parodonţiul marginal la bară va fi de cel puţin 3 mm, aceeaşi distanţă va trebui respectată şi între bare şi planşeu bucal. Lăţimea barei va fi de 4-5 mm, iar grosimea de 2 mm.

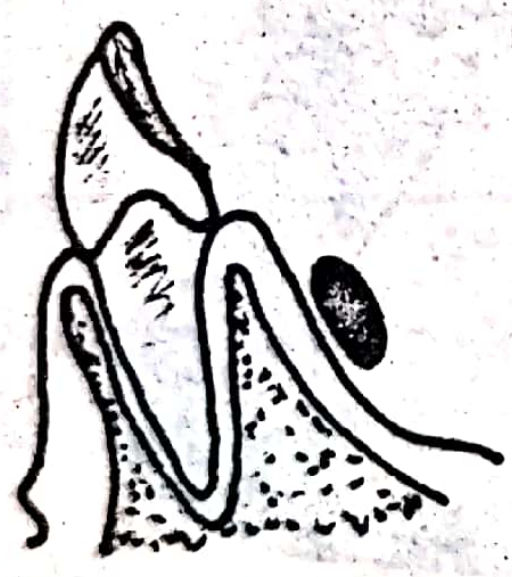

Fig.nr.122 a

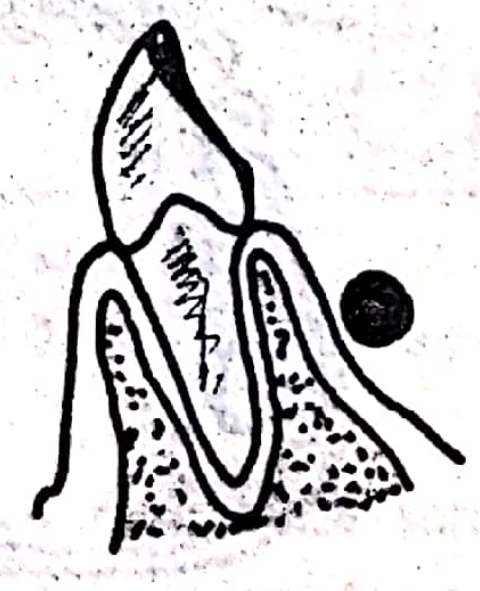

Fig.nr.122b

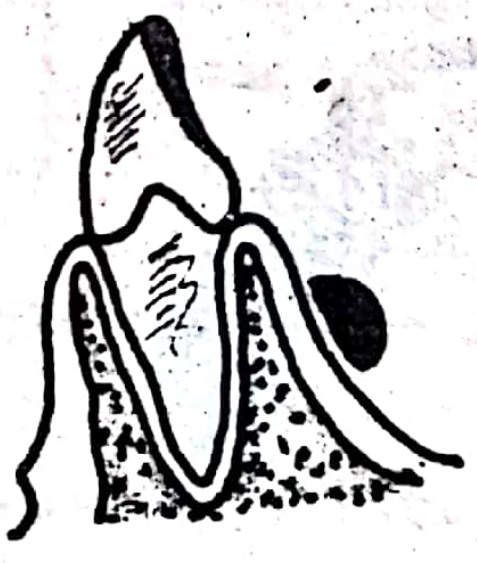

Fig.nr.122 c

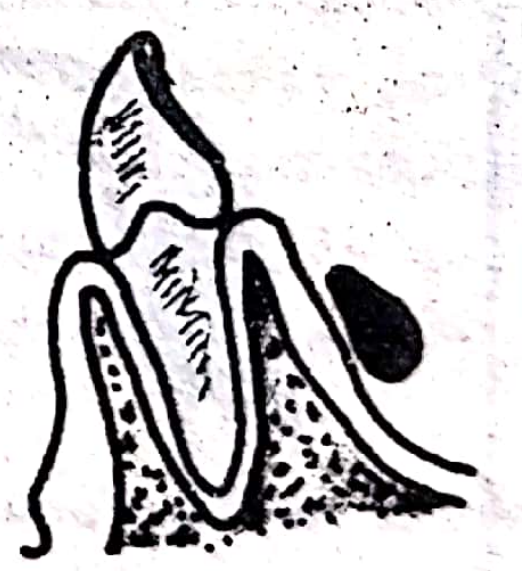

Fig.nr.122d

In concluzie aplicarea barei linguale este în funcţie de înălţimea şi înclinarea versantului vestibular al crestei alveolare; înălţimea versantului lingual al crestei alveolare trebuie să depăşească 9 - 10 mm. (Fig.nr.123). Distanţarea barei de versantul lingual al crestei alveolare este în funcţie de orientarea acestuia. Cînd versantul lingual al crestei este vertical bara se va plasa la o,5 mm de acesta, iar în cazul cînd este oblic bara va fi distanțată de versant la 1-1,5 mm. Atunci cînd versantul este retentiv distanța dintre bară și retentivitate trebuie să fie de o,5 mm.(Fig.nr.124 a,b,c).



Fig.nr.123

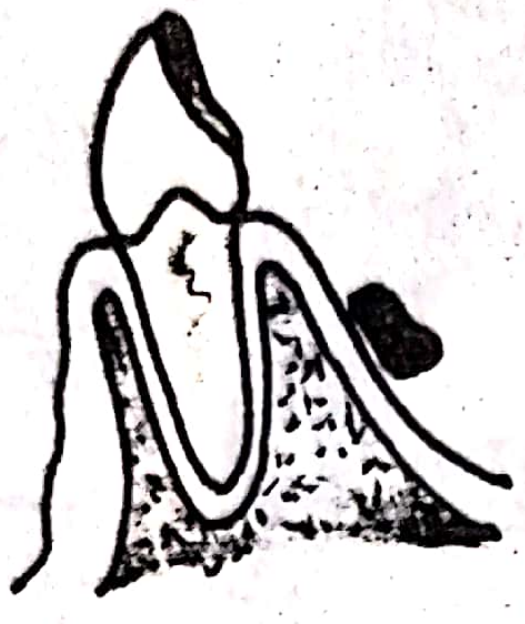

Fig.nr.124 a

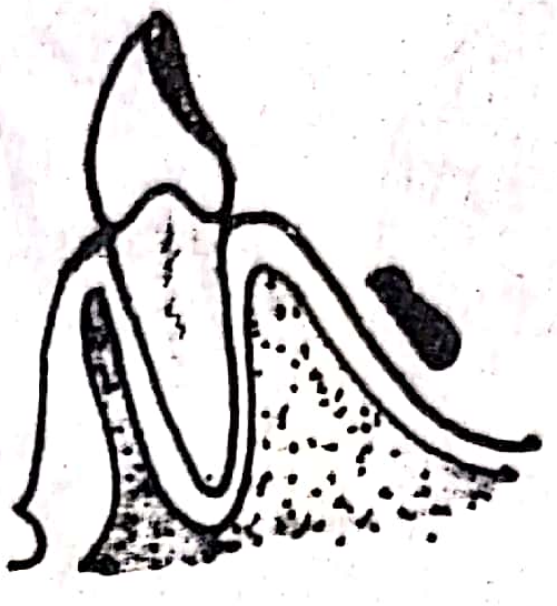

Fig.nr.124 b

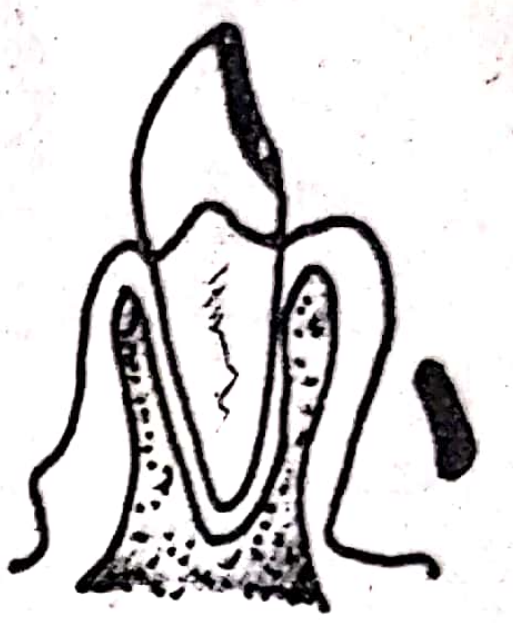

Fig.nr.124c

Bara linguală se contiună cu șeile protetice și susține conectorii secundari.

Atunci cînd arcada dento-alveolară are o încliare linguală prea mare și bara linguală nu poate fi aplicată se indică bara mandibulară vestibulară situată în șanțul vestibular frontal în aceleași condiții ca și bara linguală. (Fig.nr.125,a b).

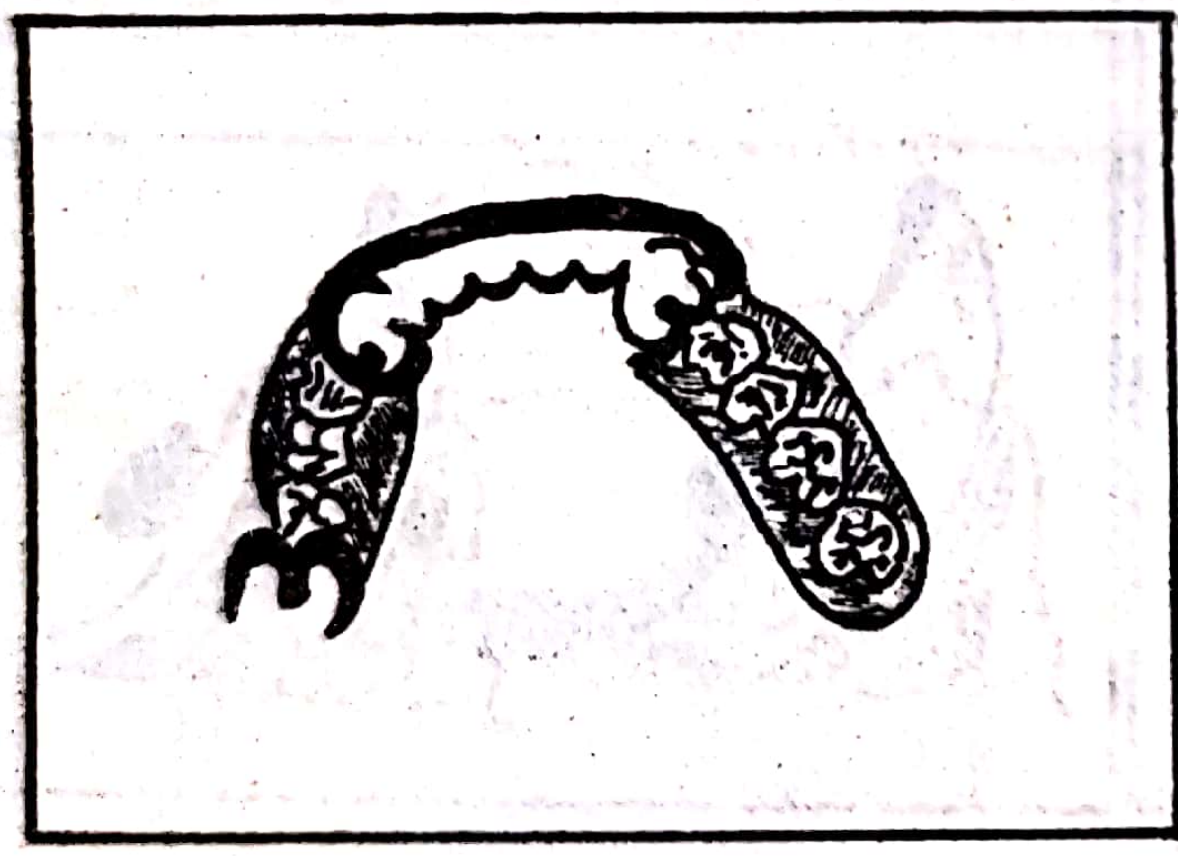

Fig.nr.125 a

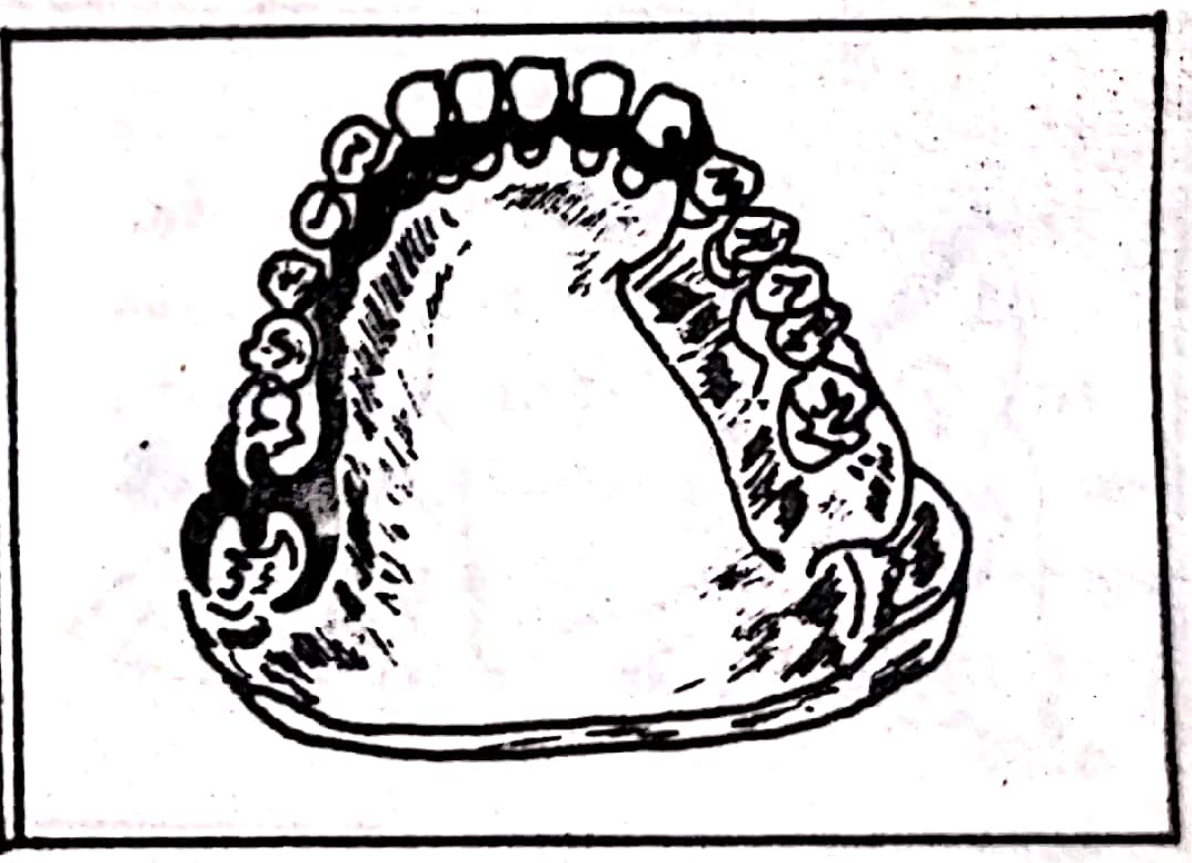

Fig.nr.125 b

Dacă versantul vestibular al crestei este redus ca înălțime bara vestibulară nu se poate aplica. In cazul în care ambii versanți ai crestei alveolare sînt de înălțime redusă se indică aplicarea conectorului principal dentar - bara dentară care poate fi situată fie vestibular - caz în care este inestetică, fie lingual, supracingular sau supraecuatorial (Fig.nr.125). Se aseamnă cu croșetul continuu avînd lățime de 3-4 mm și grosime 2mm. Bara dentară nu trebuie confundată cu croșetul continuu deoarece dimensiunile și funcțiile lor diferă.

Conectorul principal metalic sub formă de plăcuță poate fi situat maxilar sau mandibular. Conectorul maxilar sub formă de plăcuță poate avea contact mucozal sau dento-mucozal în timp ce conectorul principal mandibular sub formă de plăcuță are raport numai dento-mucozal. Conectorii principali sub formă de plăcuță sînt benzi metalice cu lățime mai mare de 10 mm și o grosime cuprinsă între 0,3-0,5 mm. Cu cît lățimea conectorului plăcuță este mai mare cu atît mai mult se poate reduce grosimea ei. Plăcuța mucozală palatină se poate realiza în mai multe variante, medicul fiind răspunzător de stabilirea elementelor structurale ale aparatului gnatoprotetic adjunct scheletizat.

Concepția americană urmărește plasarea conectorului principal plăcuță palatină în limitele edentației stabilite de dinții limitrofi spațiului edentat. (Fig.nr.126)• Prezintă avantajul utilizării unei suprafețe mari de sprijin, folosind cu precădere zona centrală a bolții palatine. Nu ține cont de principiul profilactic, trecînd peste torus și parodonțiu marginal și este în același timp destul de incomodă. Acest tip de conector poate fi utilizat și în edentația subtotală acoperind în întregime blta palatină și în edentația totală cu indicație la bolnavii epileptici.

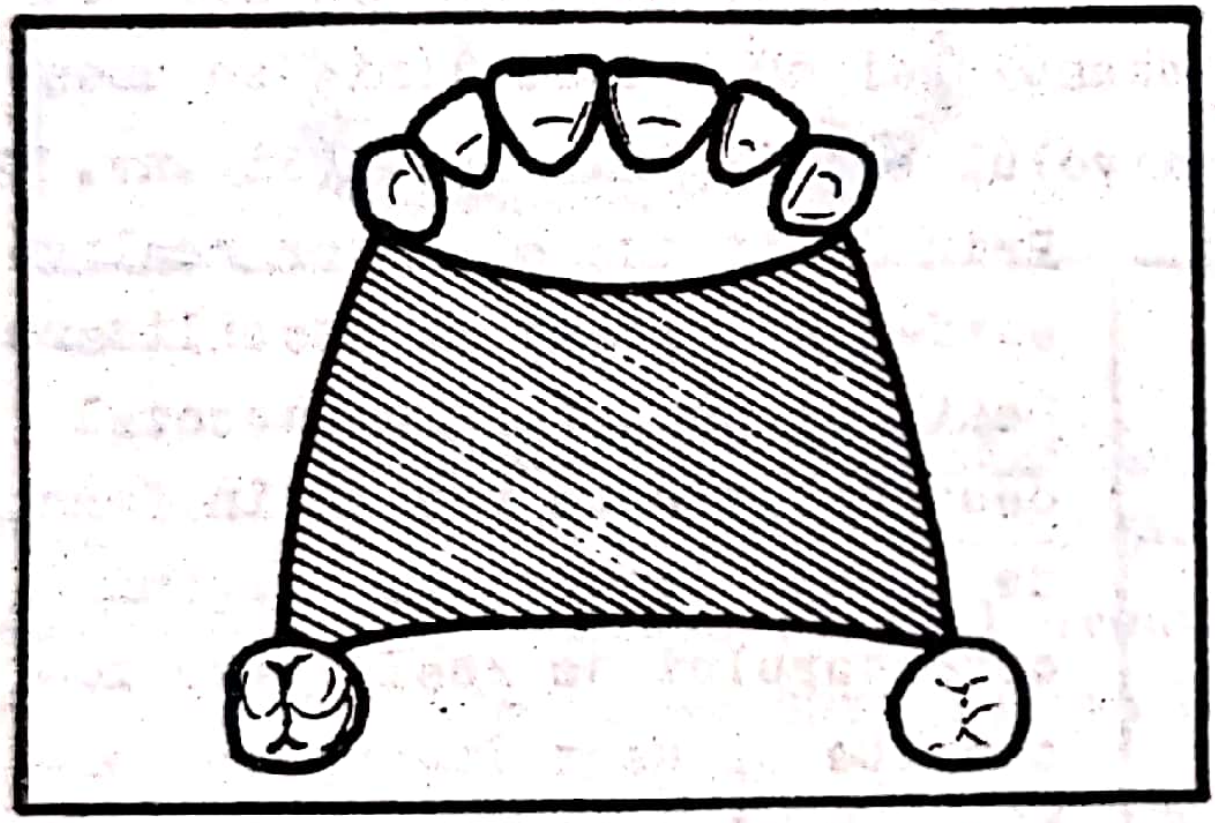

Fig.nr.126

Varianta franceză utilizează suprafața mucozală cu discernămînt realizînd conectorul mucozal plăcuță palatină decoletată, metodă introdusă de Housset în 1933 și continuată de Battarec și Soyer în 1950. La clinica de protetică din Iași metoda decoletării în confecționarea conectorului palatin metalic sub formă de plăcuță mucozală a fost introdusă de Chiru Maria și Burlui V. După ce s-au stabilit indicii clinico-biologici pozitivi și negativi se marcează pe modelul funcțional cu creion roșu zonele ce trebuiesc ocolite de către plăcuța mucozală (parodonțiu marginal, rugine palatine, zonele Schröder, papila bunoidă) iar cu verde zonele ce contribuie la sprijinul muco-osos (muchia crestei edentate și bolta palatină).

Pe model se trasează apoi linia mediană sagitală, două linii de simetrie ce pornesc din punctul interincisiv spre extremitățile distale ale arcadei și apoi două axe ce pornesc în diagonală de la nivelul dinților limitrofi și a căror intersecție vor stabili zona de maximă stabilitate a conectorului principal (centrul C).(Fig.nr.127).

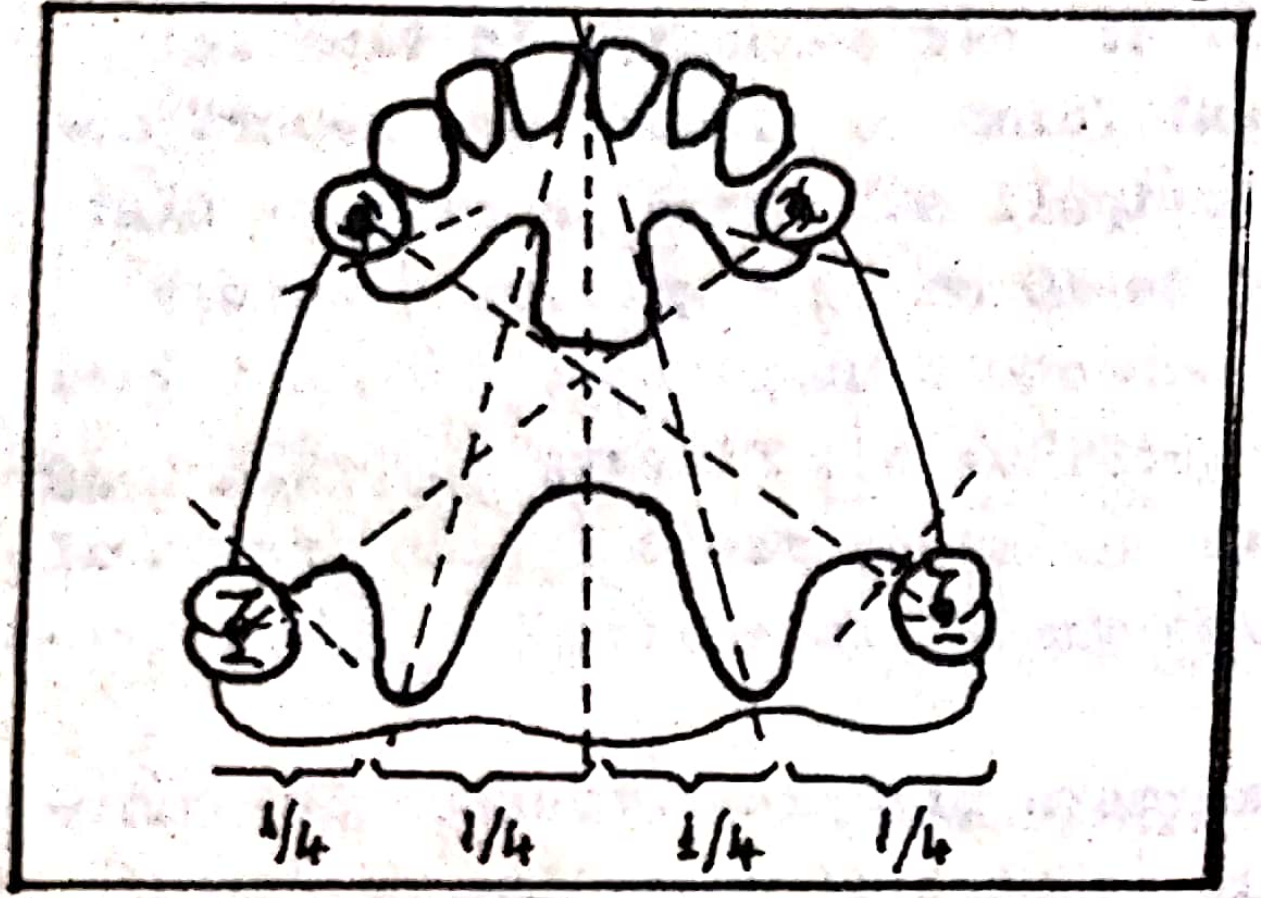

Fig.nr. 127

Se trasează două linii la 5 mm anterior și posterior de centrul C pe linia medio-sagitală cu direcție transversală pînă la intersecția cu axele de simetrie. Se stabilește apoi tangența unghiului palatinal proximo-edental al fiecărui dinte limitrof, iar din punctul tangent la unghi se ridică o perpendiculară de 5 mm. Se continuă în linie curbă ocolind parodonțiul marginal la 5-8 mm și mergînd paralel cu el pînă la unghiul proximal opus edentației după care linia se unește cu liniile transversale de la nivelul bolții palatine. (Fig.nr.128)

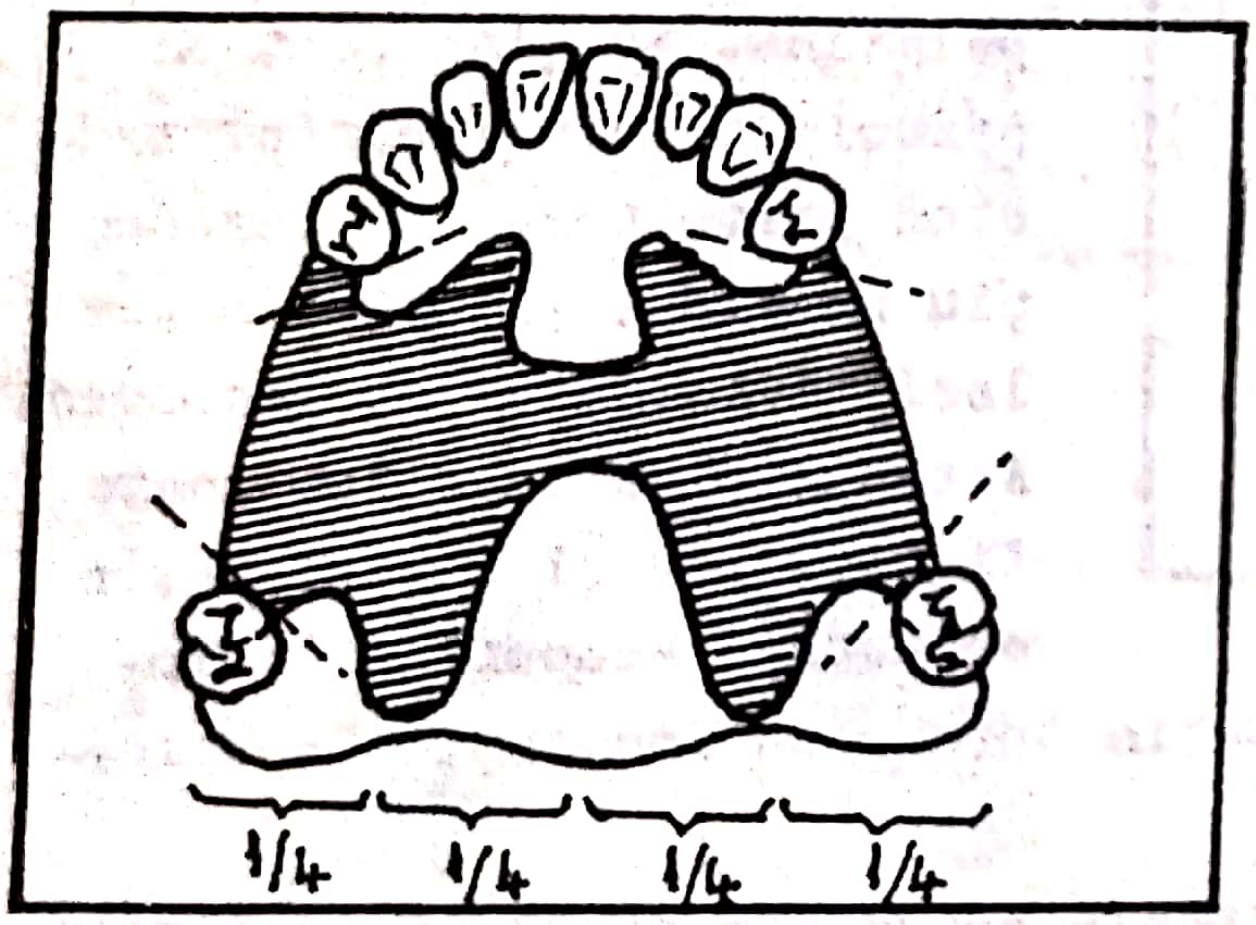

Fig.nr. 128

Prin linii curbe se vor realiza astfel aripioare de stabilizare. Designul conectorului mucozal deconectat este variat în funcție de forma edentației. Marginile conectorului se realizează rotunjite și ușor îngroșate pentru a mări rezistența și a evita leziunile de decubit. La nivelul rugilor palatine plăcuța mucozală palatină, prin aripioarele de stabilizare, se va termina în depresiunea dintre două rugi palatine sau pe versantul ascendent al rugii, niciodată pe vîrful ei. Conectorul trebuie să fie simetric, iar în zonele Schröder plăcuța nu trebuie să ia sprijin. Acest tip de conector dă posibilitatea ca din porțiunea aripioarelor de stabilizare, prin prelungiri să se realizeze o închidere inelară a conectorului sau să se trimită degete Cummer sprijinite pe dinții anteriori. Tot din aripioară există posibilitatea de a se realiza prelungiri anterioare pentru edentațiile frontale.

O variantă de conector metalic este miniconectorul palatin utilizat în edentația unilaterală, denumit și conector unilateral, variantă scheletizată a protezei de retenție Kemmeny. Utilizarea sa nu este avantajoasă putîndu-se rota foarte ușor datorită echilibrului său precar.

Plăcuța dento-mucozală maxilară se sprijină cu o margine pe dinții restanți și cu cealaltă pe mucoasă. Are de regulă aspect de "U" deschis posterior sprijinindu-se dentar pe marginea cingulară sau pe un prag supracingular avînd și rol de croșet continuu, trece apoi în punte peste parodonțiul marginal și ia contact în suprafață cu mucoasa palatină. (Fig.nr.129). Porțiunea orală va fi modelată cu replică anatomică, iar marginea liberă este îngroșată pentru a nu avea acțiune secantă asupra mucoasei. La nivelul rugilor va fi situată în depresiunea dintre două rugi sau pe versantul ascendent al rugii palatine pentru a fi disimulată.

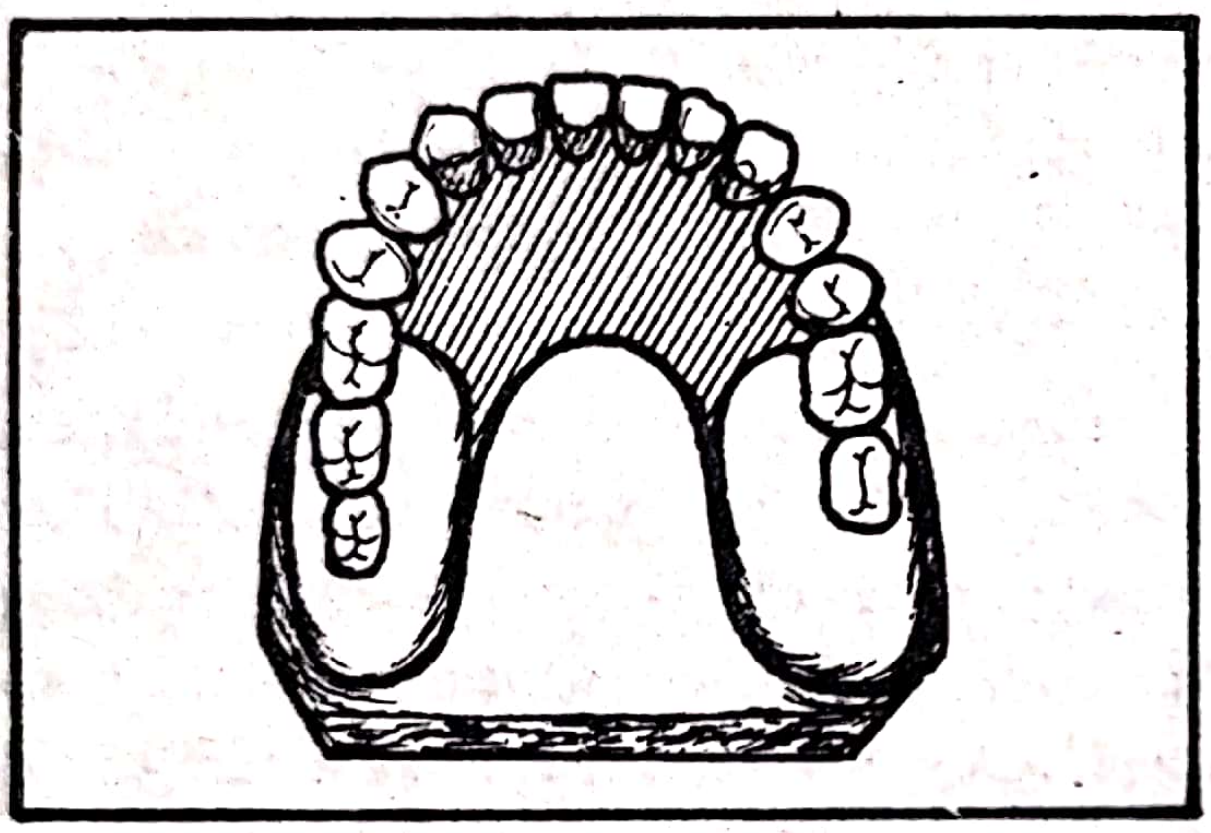

Fig.nr. 129

Plăcuța dento-mucozală linguală se aplică în situația în care dinții restanți prezintă un grad de parodontopatie marginală cronică, iar versantul oral al crestei alveolare are înălțime redusă. (Fig.nr. 13o). Se sprijină pe un prag plasat supracingular, iar decoletarea, dacă este posibilă, se realizează în aceeași manieră ca și la maxilar. Fața dento-alveolară nu se lustruiește în timp ce fața orală lustruită va fi modelată cu replica anatomică. Există și la mandibulă un miniconector metalic unilateral care prezintă aceleași inconveniente ca și la maxilar.

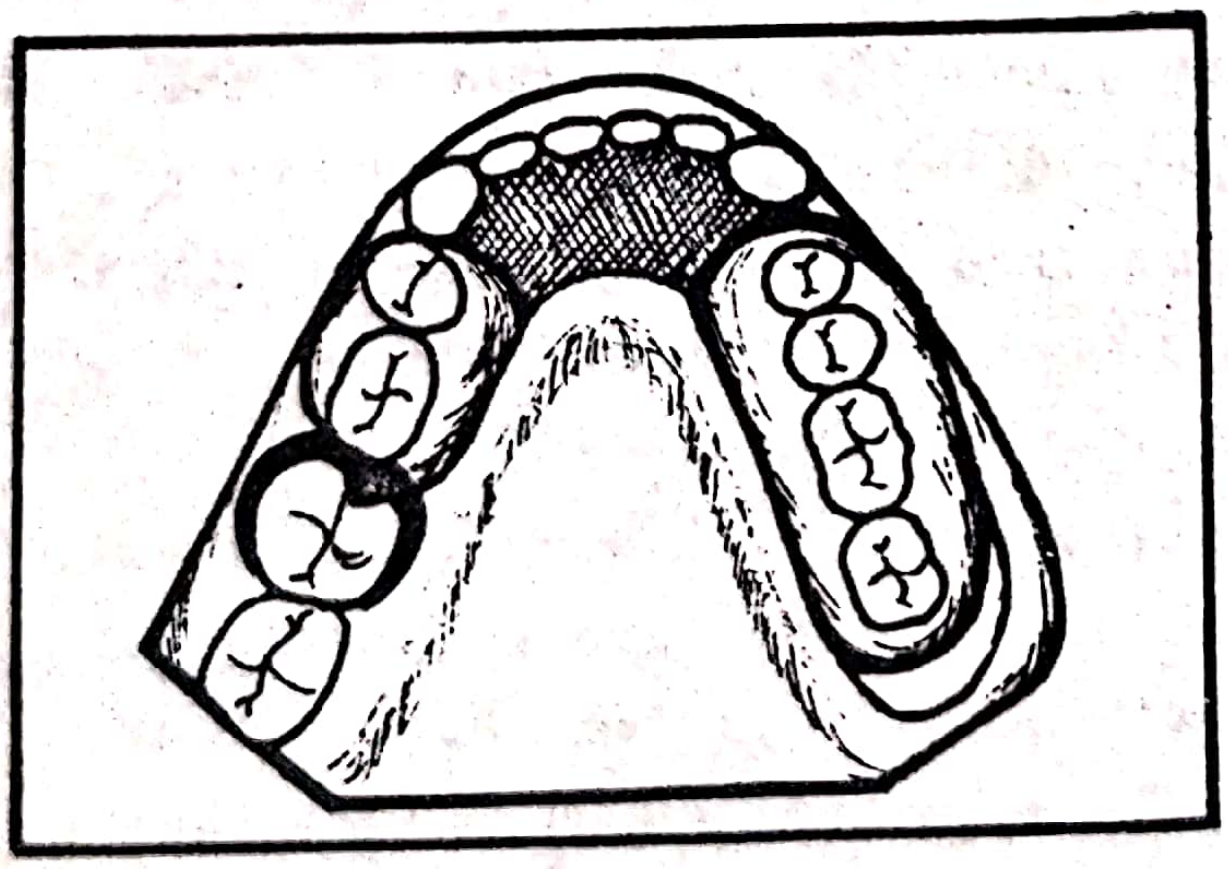

Fig.nr. 13o

Conectorii secundari sînt elemente rigide ale aparatelor protetice adjuncte parțiale scheletizate ce se realizează prin turnare odată cu celelalte elemente metalice ale protezei. Au rolul de a uni, fie șeile protetice la elementele de menținere și stabilizare, fie pe acestea din urmă la conectorul principal. Conectorii secundari pot fi: elastici, rigizi sau articulați.

Conectorii secundari elastici au formă de "S" și unesc șeile segmentate cu conectorul principal în sistemul Rigolet. Conexiunea elastică se poate aplica și lingual între un croșet și conectorul principal lingual sub formă de bară (stress brackers).

Conectorii secundari rigizi frecvent utilizați pot fi situați proximal, legînd șaua de elementele de menținere și stabilizare sau interdentar, făcînd legătura dintre conectorul principal și elementele de menținere, sprijin și stabilizare. Plasarea sa interdentar se face astfel încît să nu interfereze zonele de retenție și va avea o formă triunghiulară pe secțiune, porțiunea mai îngustă fiind plasată în spațiul interdentar. Adeseori în vederea anulării retentivității dentare se cere pregătirea prin șlefuire a dinților între care se plasează. Vor fi distanțați de parodonțiul marginal, iar unirea cu conectorul principal ca și cea cu elementele de menținere și stabilizare va fi ușor îngroșată și terminată prin unghiuri rotunjite pentru a se asigura confortul și rezistența.

Conectorii secundari ai brațelor elastice ale croșetelor turnate sînt bare metalice de diferite forme și lungimi ce susțin brațele active ale croșetelor.

d. Elementele de menținere, sprijin și stabilizare

Mijloacele protetice adjuncte parțiale și în special cele scheletizate beneficiază în slabă măsură de unele dintre forțele ce mențin aparatele protetice adjuncte totale (succiune, adeziune), în schimb posedă diverse mijloace mecanice ce le ancorează de dinții restanți. Elementele de menținere, sprijin și stabilizare sînt părți componente ale aparatelor gnatoprotetice adjuncte parțiale ce asigură contactul permanent al piesei protetice cu cîmpul protetic atît în poziție statică cît și în timpul funcționării sistemului stomatognat. Aparatul gnatoprotetic adjunct parțial scheletizat trebuie considerat ca o unitate; a considera scheletul metalic ca un ansamblu de croșete, bare și șei ce pot fi trasate fără raport unele cu altele este o gravă eroare care nu poate duce, de cele mai multe ori, decît la eșec.

1°. Axa de inserţie

Pentru realizarea mijloacelor de sprijin şi retenţie, specifice aparatelor gnatoprotetice adjuncte parţiale, este necesar să depistăm zonele de retenţie şi zonele de sprijin. Detectarea se face pe modelul de studiu şi apoi se transferă pe modelul de lucru avînd ca scop stabilirea unei axe de inserţie în raport de care se trasează linia celui mai mare contur coronar denumită linia ecuatorului protetic sau linia ghid. Determinarea axei de inserţie este dificilă datorită abaterii de la paralelism a dinţilor restanţi prin poziţia lor naturală cît şi prin malpoziţii secundare consecutive edentaţiei parţiale sau a diverselor anomalii dento-maxilare.

Mc. Cracken defineşte axa de inserţie ca fiind direcţia de mişcare a unei proteze mobile de la contactul iniţial al părţilor ei rigide cu dinţii de sprijin spre poziţia de repaus terminal, cu stabilirea sprijinelor ocluzale şi a contactului dintre baza aparatului gnatoprotetic şi ţesuturile cîmpului protetic.

De-a lungul anilor s-au cristalizat mai multe concepţii privitoare la alegerea axei de inserţie a aparatelor gnatoprotetice adjuncte parţiale.

Scoala franceză prin Dubecq şi Legerodie susţin ideea că axa de inserţie trebuie să fie totdeauna verticală în timp ce planul ocluzal al modelului se orientează cu o înclinare antero-posterioară de 30° faţă de orizontală.

Ackermann consideră axa de inserţie a protezei ca bisectoarea unghiului format de axele dinţilor limitrofi edentaţiei care vor primi elemente de sprijin şi retenţie. Pentru determinarea ei se trasează pe soclul modelului şi apoi se prelungesc şi se preiau pe un cartonaş, axele celor doi dinţi limitrofi. Bisectoarea unghiului, format prin intersecţia celor două axe, este drept axa de inserţie a aparatului gnatoprotetic. In cazul folosirii mai multor dinţi se determină mai întîi bisectoarea unghiului format de axele a doi dintre ei, apoi se află bisectoarea unghiului dintre aceasta şi cel de-al treilea dinte şi aşa mai departe în funcţie de numărul dinţilor ce limitează edentaţie şi care vor susţine croşetele. Ultima bisectoare se consideră a fi axa de inserţie a aparatului gnatoprotetic adjunct parţial. Aceste concepţii stabilesc un raport de strictă dependenţă a conceperii aparatului protetic faţă de o axă de inserţie determinată pe baza unor norme rigide.

Concepţia americană consideră că axa de inserţie a protezei poate fi aleasă în funcţie de zonele de retenţie ale modelului şi de posibilităţile de realizare practică a aparatului protetic. In acest fel modelul poate fi înclinat în orice direcţie care să favorizeze raportul retenţie-sprijin în conformitate cu imaginaţia şi priceperea specialistului, în timp ce tija inscriitoare a paralelografului rămîne verticală. Astfel, se lasă o libertate totală în alegerea axului de inserţie a protezei, grupînd totuşi infinitatea de posibilităţi în : calea anterioară, posterioară, laterală -dreapta-stînga şi orizontală.

Maria Chiru şi colaboratorii propun o metodă de alegere a axului de inserţie plecînd de la ideea că nu se poate obţine un ax bisector corect prin metoda Ackermann deoarece proiecţia se face într-un plan oarecare. Este necesar realizarea proiecţiei în trei planuri ale spaţiului. Pentru aceasta a fost imaginat un paralelograf de concepţie proprie prevăzut cu raportoare aşezate în cele trei planuri, măsurînd înclinarea fiecărui dinte proiectat în cel puţin două planuri. Axa de inserţie se realizează prin stabilirea înclinării medii faţă de înclinarea celor două axe, ea însăşi fiind determinată prin stabilirea angulării proiecţiei sale în planurile de referinţă. Indiferent de concepţia ce a stat la baza alegerii axei de inserţie a protezei, ea serveşte la trasarea, cu ajutorul paralelografului a liniei ghid precum şi la depistarea zonelor retentive ale modelului, plasarea elementelor de retenţie şi a punctelor de sprijin, efectuarea unor preparării proprotetice etc. Printre cele mai cunoscute şi mai folosite paralelografe se citează cele imaginată de Ney, Jelenko, Devin, Williams, iar mai recent Paralelografe foarte perfecţionate cum ar fi microanalizorul Austenal, stressograful Ticonium, retentoscopul Sadle Lock şi în ultimul timp înregistratoarele electronice foarte sofisticate dar precise.

Paralelograful Ney este alcătuit dintr-un soclu pe care se află fixată platforma ce oferă sprijin modelului de gips. Această platformă este mobilă în orice direcţie orizontală, pe soclul aparatului, graţiei unei articulaţii sferice şi se poate fixa într-o poziţie cu ajutorul unui şurub. Pe soclul apratului este fixat şi un braţ vertical ce se continuă cu un braţ orizontal ce prezintă la extremitatea sa liberă o piesă prin care culisează în plan vertical o tijă ce poate fi fixată în poziție cu ajutorul unui șurub. La această tijă, cu ajutorul altui șurub se pot fixa accesoriile paralelografului. In timpul analizei modelul este mobilizat împreună cu platforma, în jurul tijei verticale pe care sînt aplicate accesoriile paralelografului (fig.nr.131). Se cunosc și se descriu două grupe de elemente de menținere și stabilizare a aparatelor gnatoprotetice adjuncte parțiale și anume: croșetele și elementele speciale de menținere și stabilizare. Indicațiile acestor elemente și trasarea lor va fi judicios efectuată de către clinician, colaborarea între acesta și tehnicianul dentar este obligatorie în vederea obținerii unui succes deplin.

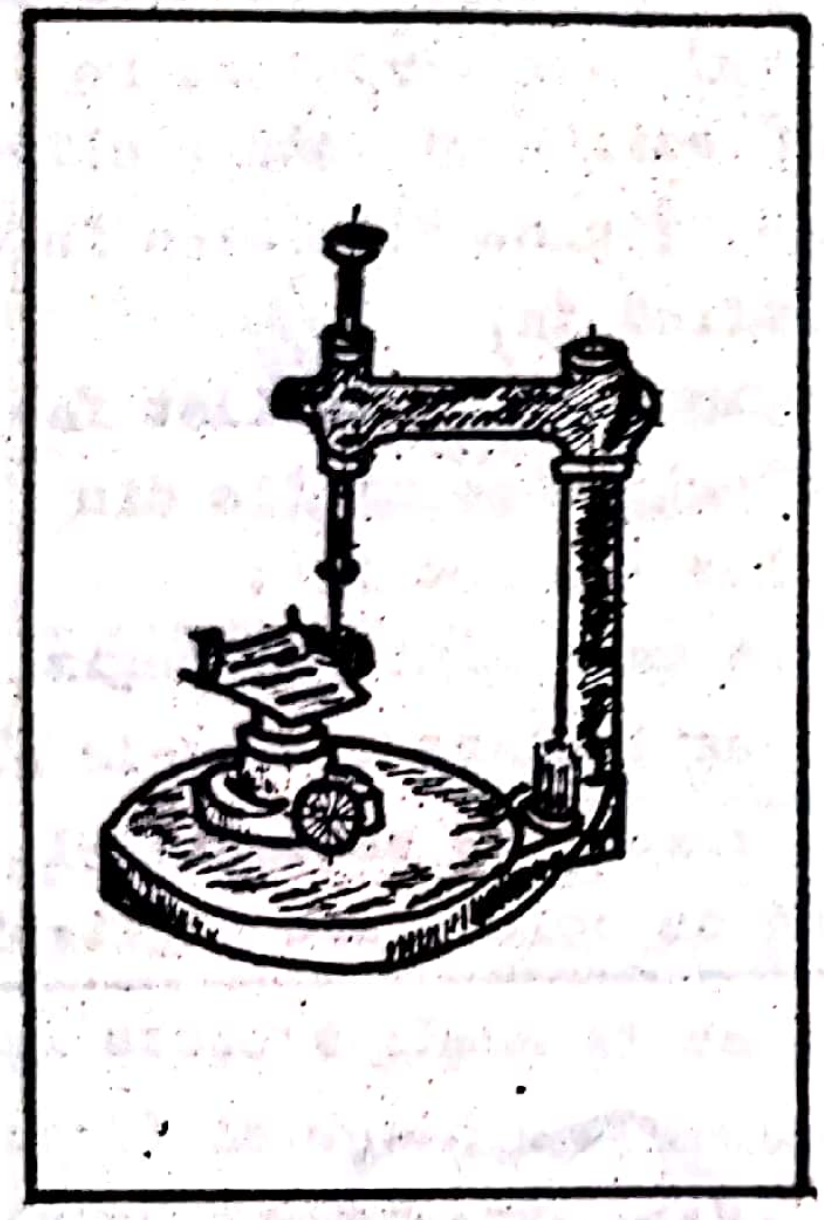

Fig.nr.131

2°. Croșetele constituie legătura directă a protezei parțiale cu dinții naturali de pe arcadă. Croșetul este elementul de menținere și stabilizare cel mai vechi cunoscut și trebuie considerat și ca mijloc de profilaxie și terapie, a cărui valoare mecano-estetică și ale cărui calități profilactice și de confort realizează, odată cu funcția, conservarea dinților restanți. Din punct de vedere didactic noi clasificăm croșetle în:

1. Croșete simple
   a. Croșete simple acrilice;
      - croșete simple acrilice alveolare;
      - croșete simple acrilice dentare;
      - croșete simple acrilice dento-alveolare.
   b. Croșete simple metalice:
      - croșete simple metalice plane
      - croșete simple metalice din sîrmă (cervico-ocluzale, cervico-alveolare, muco-alveolare, etc.)
   c. Croșete simple acrilo-metalice.
2. Croșete sistemice
   a. Sistemul Ney (croșetul nr.1, croșetul nr.2, croșetul combinat 1-2, croșetul cu acțiune posterioară, croșetul inelar, etc.);

b. Sistemul Roach (croşete divizate sau croşete bară- C,L,U,S, T,I,R; pensele, croşetul unibar, croşetul inelar etc.).

3. Croşetele speciale sau nesistematizate (croşetul circular Ackers, croşetul Bonwill, croşetul continuu, croşetul R.P.I., croşetul în săgeată etc.).

Croşete simple

Croşetele simple asigură, în general, ancorarea şi deci menţinerea aparatelor gnatoprotetice adjuncte parţiale acrilice. Pe lîngă latura tehnologică o mare importanţă prezintă şi latura clinică, de proiecţie, care va fi efectuată obligatoriu de clinician în colaborare cu tehnicianul dentar. Ele se clasifică în:

Croşete acrilice care sînt confecţionate din acrilat fac corp comun cu restul construcţiei protetice putînd porni fie din conectorul principal fie din şa. La rîndul lor ele pot fi :

- croşete simple acrilice alveolare care sînt prelungiri ale şeilor ce utilizează zonele retentive vestibulare sau orale ale crestei alveolare, fiind deci în funcţie de gradul de retenţie al acesteia. (Fig.nr.132a) Ele pot fi sub formă de pelote sau digitaţii cu o grosime de 2-3 mm. Au dezavantajul că fiind rigide produc leziuni de decubit şi se fracturează uşor;



Fig.nr.132 a,b.

- croşete simple acrilice dentare între care cel mai cunoscut este cel în tură de şah descris de Kemmeny în care porţiunea dentară este realizată din acrilat de culoarea dintelui, iar porţiunea gingivală din acrilat roz. Extremitatea sa se situează sub linia ghid. (Fig.nr.132b). Au dezavantajul că se fracturează uşor şi se refac cu dificultate. Croşetele dentare cu aspect de epiteze folosite în caz de recesiune parodontală, în proteze zise parodontale după gingivo-alveolo-plastii; ele favorizează retracţia parodontală şi retenţia de placă dentară.

- croşete simple acrilice dento-alveolare ce au formă de inel secţionat pentru a putea fi introduse pe dinte; se sprijină parţial pe dinte parţial pe procesul alveolar. Pot fi acrilice sau mixte acrilo-metalice (Fig.nr.133 a).

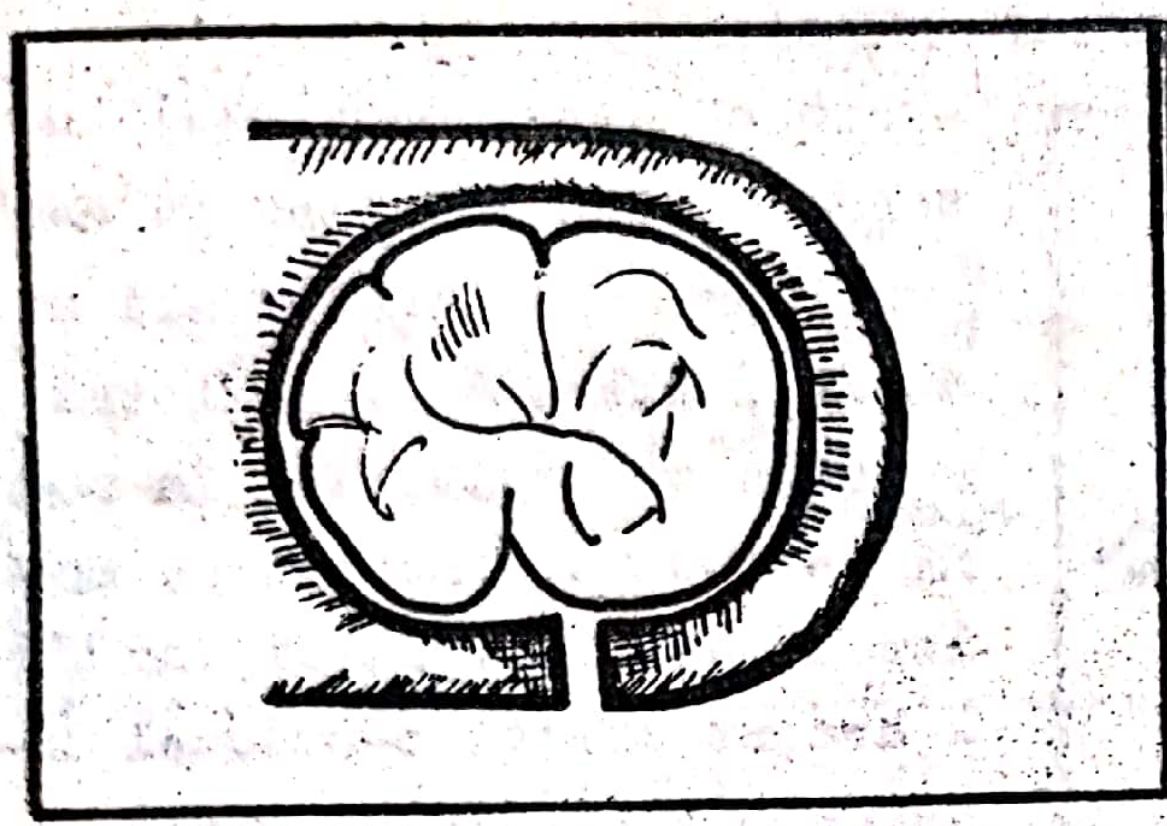

Fig.nr.133a

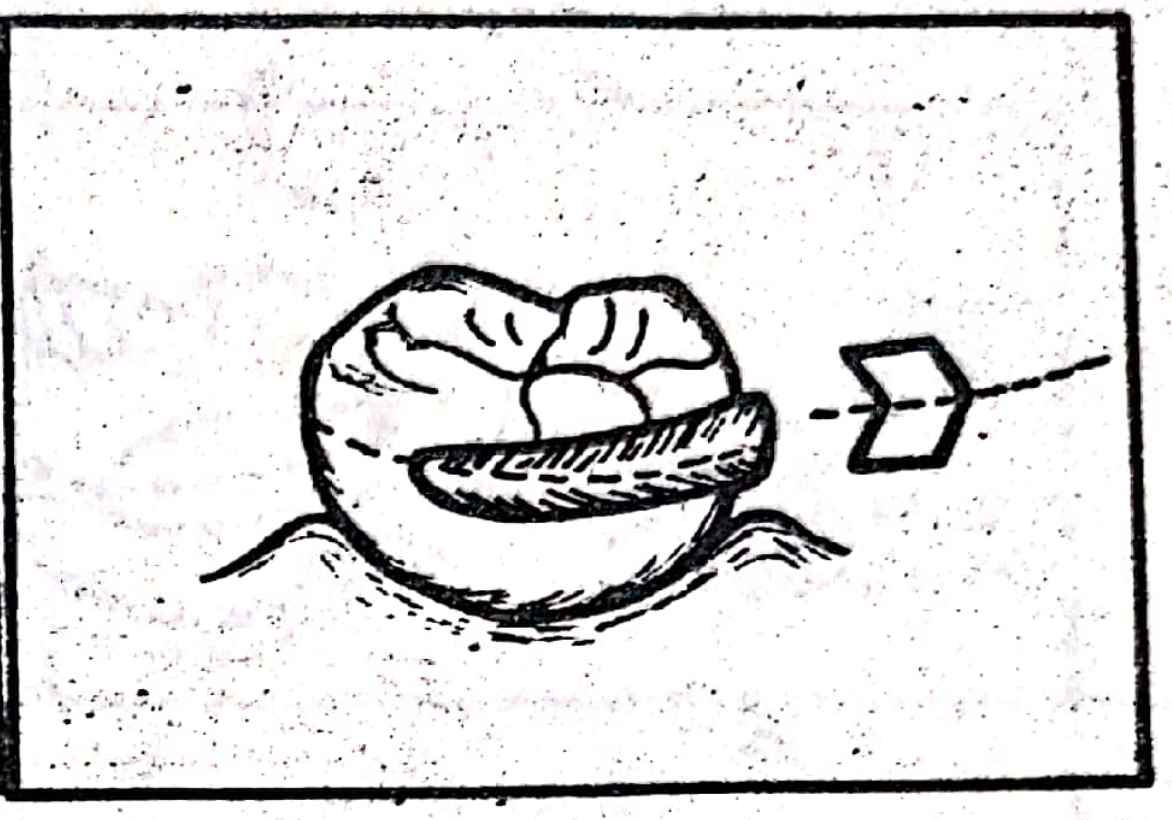

Fig.nr.133 b

Croşete simple metalice ce pot fi confecţionate din folie metalică sau din sîrmă.

- croşetele metalice din folie sau bandă sînt denumite şi croşete plane şi se plasează pe ecuatorul protetic, jumătate în conul de sprijin, jumătate în conul de retenţie. (Fig.nr.133b). Avînd suprafaţă mare de contact cu dintele duce, pe de o parte la eroziuni dentare, iar pe de altă parte favorizează acumularea plăcii dentare.

- croşetele din sîrmă rotundă sau semirotundă de 0,6-0,8 mm diametru prezintă o mare elasticitate în toate sensurile şi un contact redus cu dintele. După raportul pe care îl au cu dintele ele se clasifică în:

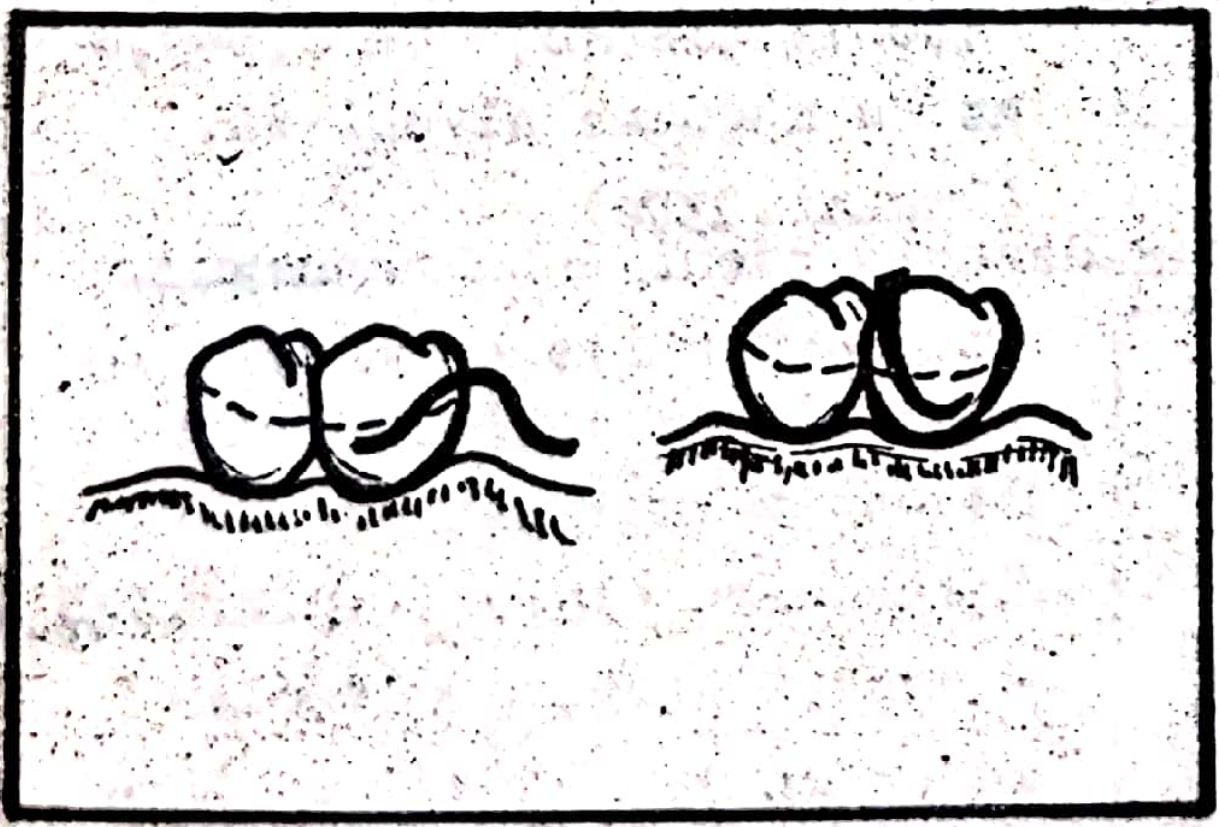

Fig.nr.134 a,b.

- croşet cervico-ocluzal deschis dental sau croşetul cu umăr. (Fig.134 a). Este indicat pe dinţi cu retentivităţi moderate, asigură retenţia prin braţul elastic şi un oarecare sprijin prin umăr ; favorizează însă basularea protezei.

- croşet cervico-ocluzal deschis edental cu acelaşi traseu ca şi primul dar cu extremitatea liberă orientată spre edentaţie. (Fig.nr.134 b). Este indicat în edentaţiile terminale cînd între dintele stîlp și vecin există tremă.; are acțiune antibasculantă.

- croșet cervico-ocluzal bidentar, indicat în situația cînd pe arcadă sînt restanți doi dinți vecini (doui premolari sau un canin și un premolar). Reciprocitatea este asigurată de conectorul principal situat oral. (Fig.nr. 135 a).

- croșet cervico-ocluzal întors. brațul său elastic are porțiune supraecuatorială și o alta, extremitatea liberă, situată subecuatorial în zona retentivă; indicat pe molarii mezializați.(Fig.nr 135 b)

- croșet cerivico-ocluzal interdentar (croșetul Stahl, Adams) este utilizat mai ales pentru ancorarea aparatelor ortodontice.

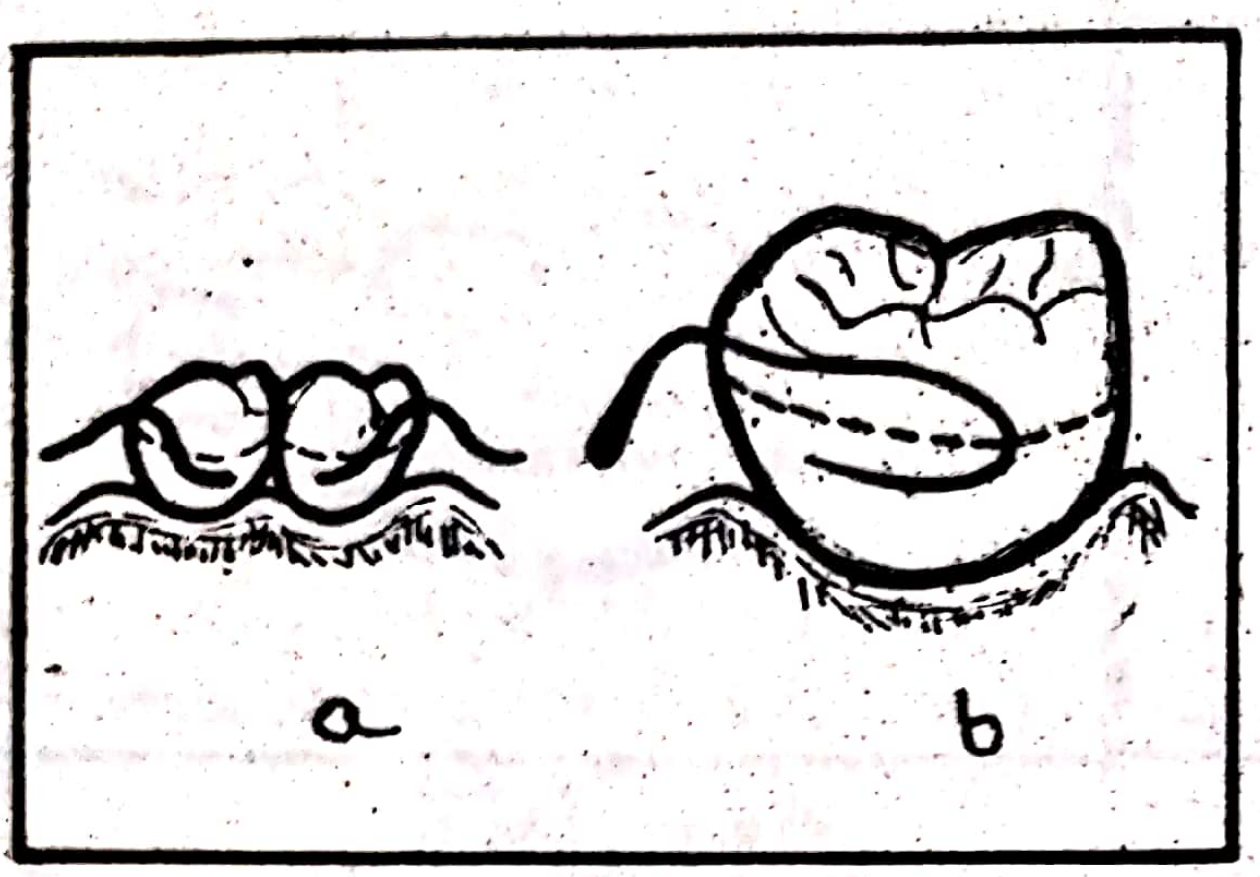

Fig.nr. 135a,b

De aceeași manieră sînt și croșetele Schwartz, Jakson (Fig.nr. 136)

- croșet cervico-alveolar deschis dental denumit și croșet cu buclă este indicat pe dinții retentivi, lungimea buclei permițînd o mai mare elasticitate. Are deschidere spre dinți, bucla poate fi în formă de "Z" sau "V" și este la distanță de 0,5-0,6 mm de mucoasa alveolară. (Fig.nr. 137a)

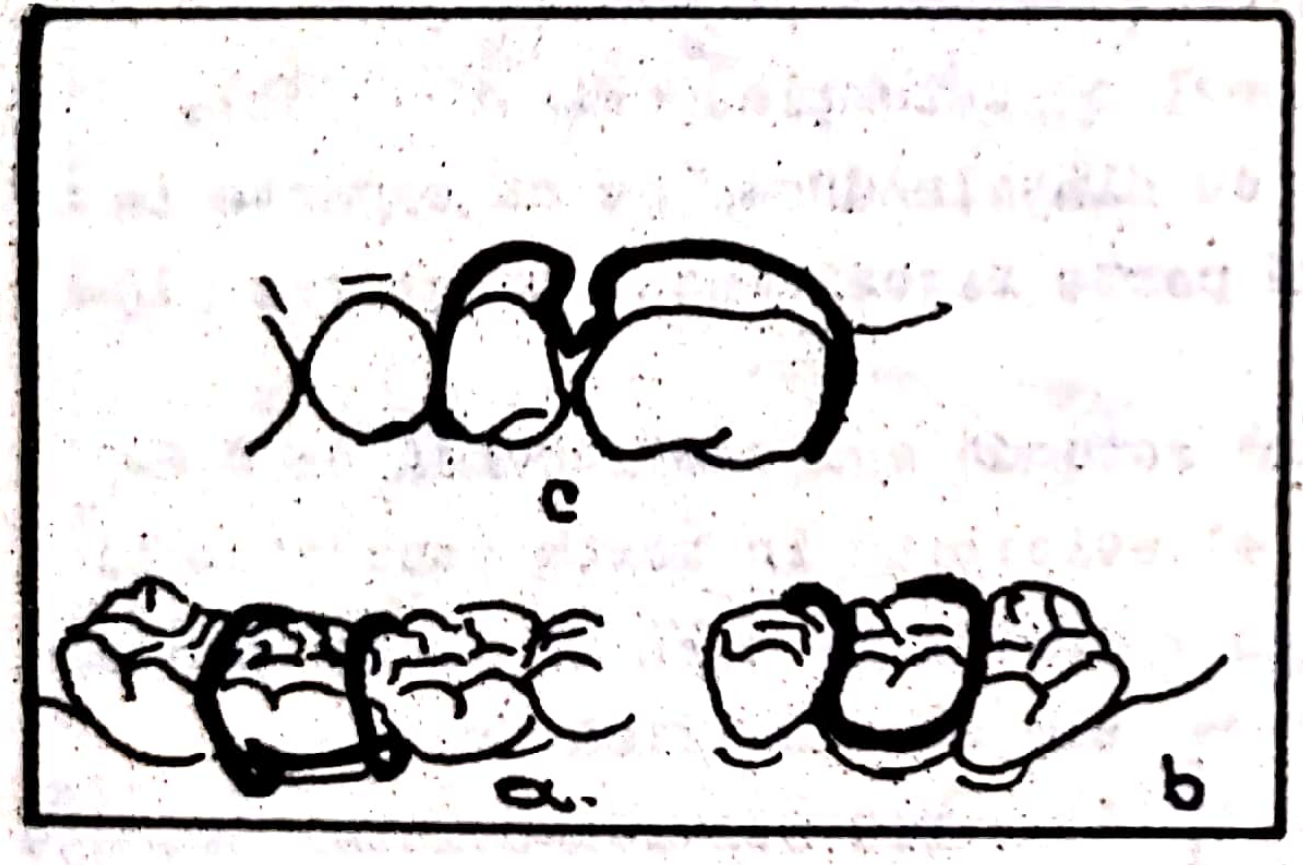

Fig. nr. 136a,b,

- croșet cervico-alveolar deschis edental se recomandă în edentațiile terminale avînd și rol antibasculant. Retenție bună dar prezintă încercuire slabă. Fig.nr. 137 b

- croșet cervico-alveolar interdentar, abordează zona interproximală vestibular unde se termină cu o buclă situată interdentar (Fig.nr 138)

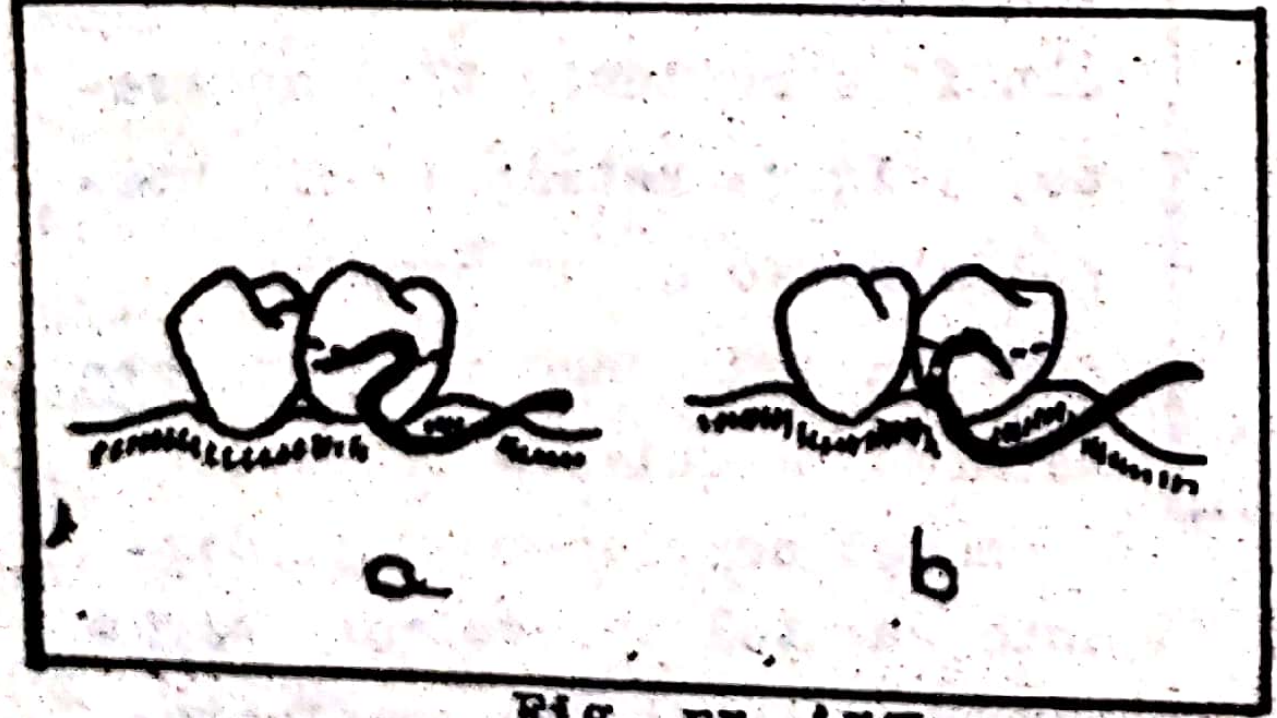

Fig. nr. 137

- croşet proximal cu patrice, recomandat în zona frontală şi ancorat pe o patrice situată pe o microproteză cimentată pe dintele limitrof spaţiului edentat. (Fig.nr. 139).

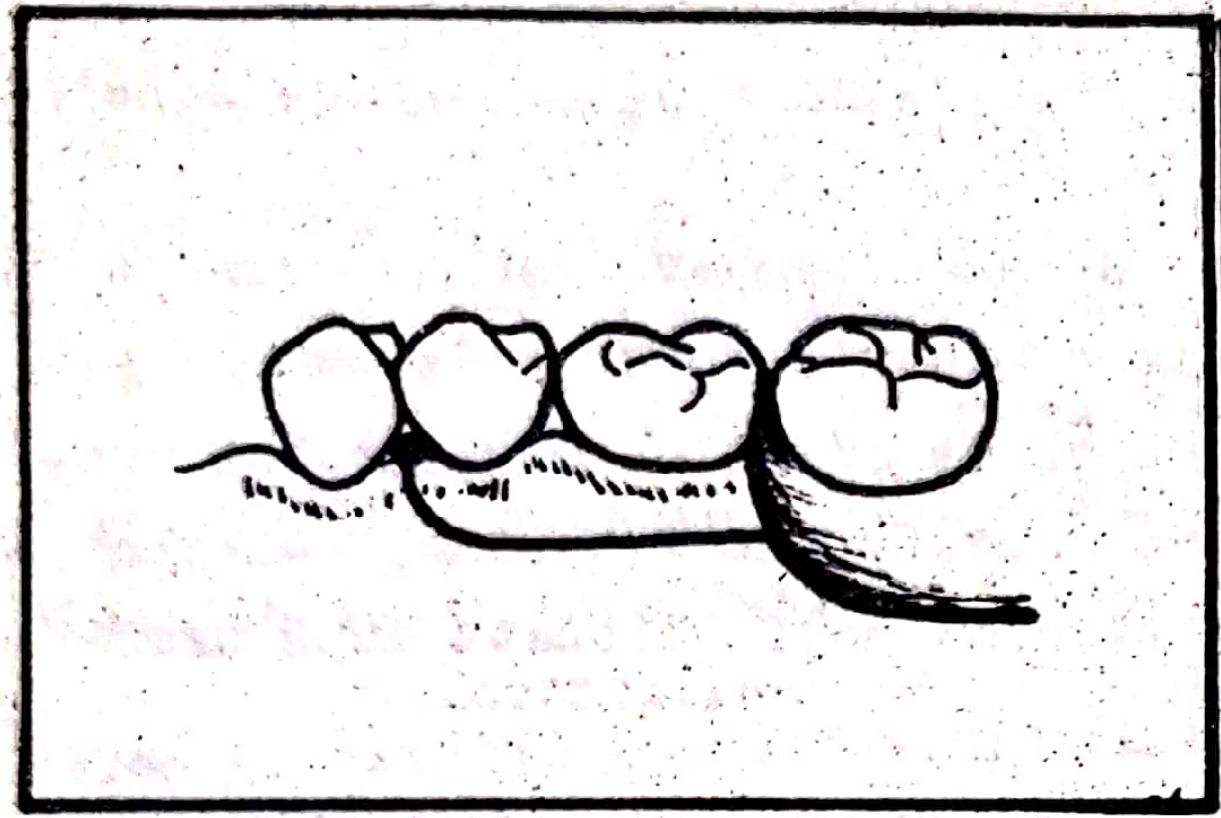

Fig.nr. 138

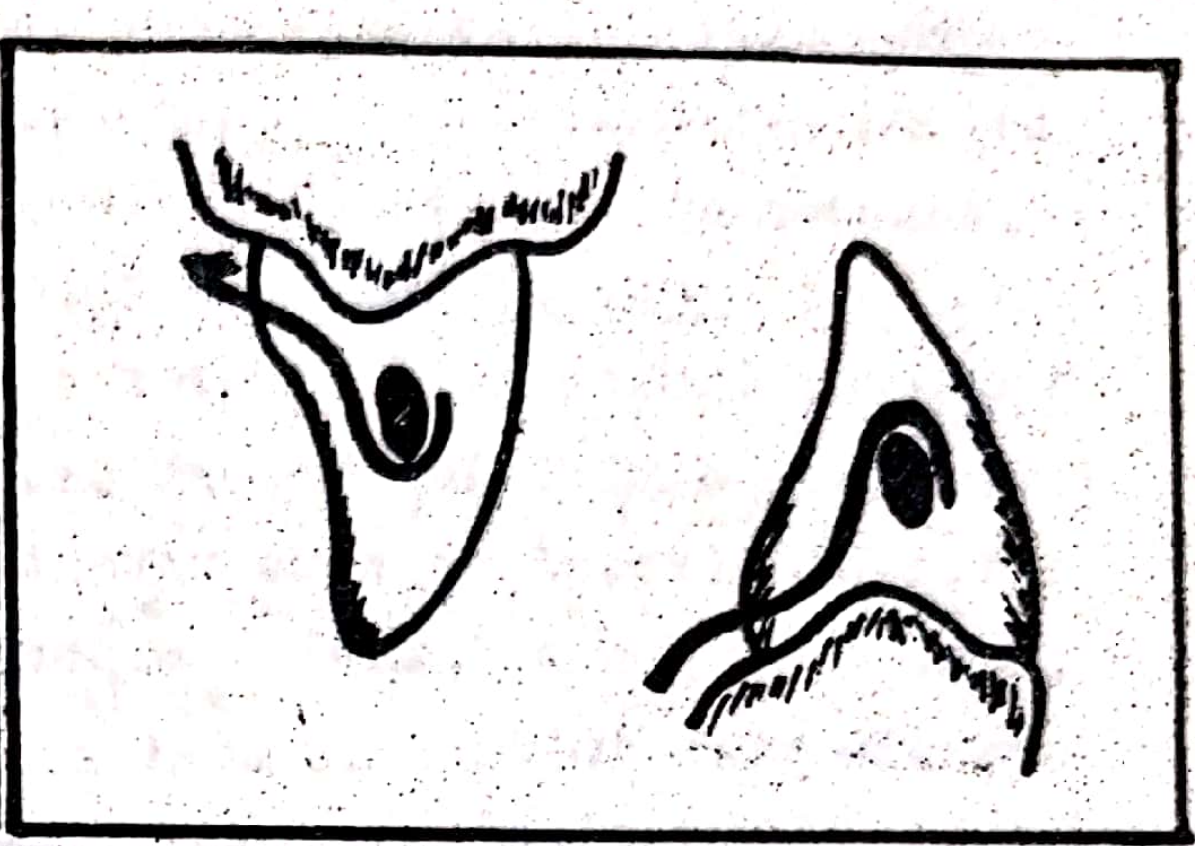

Fig.nr 139 a,b,

- croşet proximal cu casetă, a cărei extremitate liberă se sprijină într-o casetă realizată pe faţa proximală a dintelui natural limitrof edentaţiei sau într-o microporteză. (Fig.nr. 140 a).

- croşetul din sîrmă cu trei braţe este realizat din sîrmă de viplă de 0,6 - 0,8 diametru. Este asemnător croşetului Ackers. Pe lîngă încercuire şi retenţie asigură şi sprijinul. (Fig.nr.140 b)

- croşetul alveolar (muco-alveolar aflat sub formă a două anse din sîrmă situate pe versantul vestibular al procesului frontal de o parte şi de alta a frenului labial superior la distanţă de mucoasă. Retenţia este în funcţie de retentivitatea -tea procesului alveolar şi de tonicitatea musculară.(Fig.nr. 140 a).

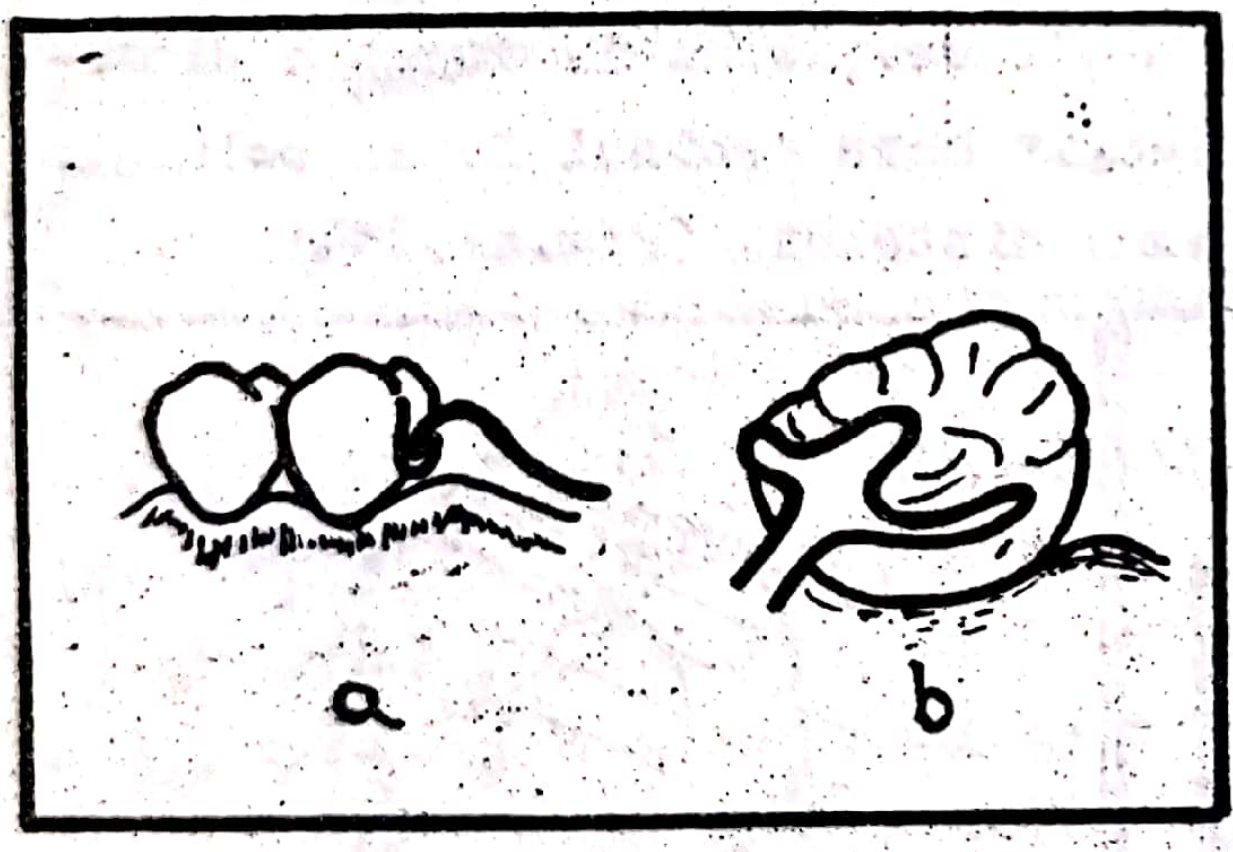

Fig.nr. 140 a,b.

Croşete simple metalo-acrilice sînt formate dintr-un fir metalic din viplă de grosime variabilă ce susţine la extremitatea liberă o porţiune acrilică sub formă de pelotă. Lungimea firului metalic îi conferă elasticitate mare şipposibilitatea de a fi activate. (Fig.nr.   b). Pot fi şi ele : dentare, alveolare sau dento-alveolare.

Croșete sistemice

Acestea sînt turnate odată cu scheletul metalic al aparatului gnatoprotetic scheletizat și sînt cele mai utilizate elemente de menținere și stabilizare. Se cunosc două sisteme utilizate astăzi cel mai mult în confecționarea aparatelor gnatoprotetice scheletizate: sistemul Ney și sistemul Roach.

Sistemul Ney este unicul sistem standardizat de croșete turnate. Indicațiile acestor croșete sînt în funcție de natura și calitatea dintelului suport precum și de profilul ecuatorului protetic.Utilizează ca zone retentive suprafețele laterale, vestibulare și orale- ale dintelui suport și sînt confecționate după următoarele principii:

-Sprijinul ce este asigurat în general de toate porțiunile rigide situate în conul de sprijin sau supraecuatorial; elementul principal de sprijin este însă pintenul ocluzal plasat într-un lăcaș pregătit fie în foseta mezială fie în foseta distală a dintelui natural limitrof edentației sau pe o microproteză ce acoperă acest dinte. Utilizat adeseori în foseta distală poate fi poziționat și în foseta mezială,adeseori putîndu-se utiliza doi pinteni ocluzali pe același dinte suport. Atunci cînd diametrul mezio-distal sau vestibulo-oral este mai mare decît secțiunea la colet a dintelui respectiv pintenul va fi prelungit spre centrul feței ocluzale pentru a transmite presiunea în axul dintelui. (Fig.nr.141).

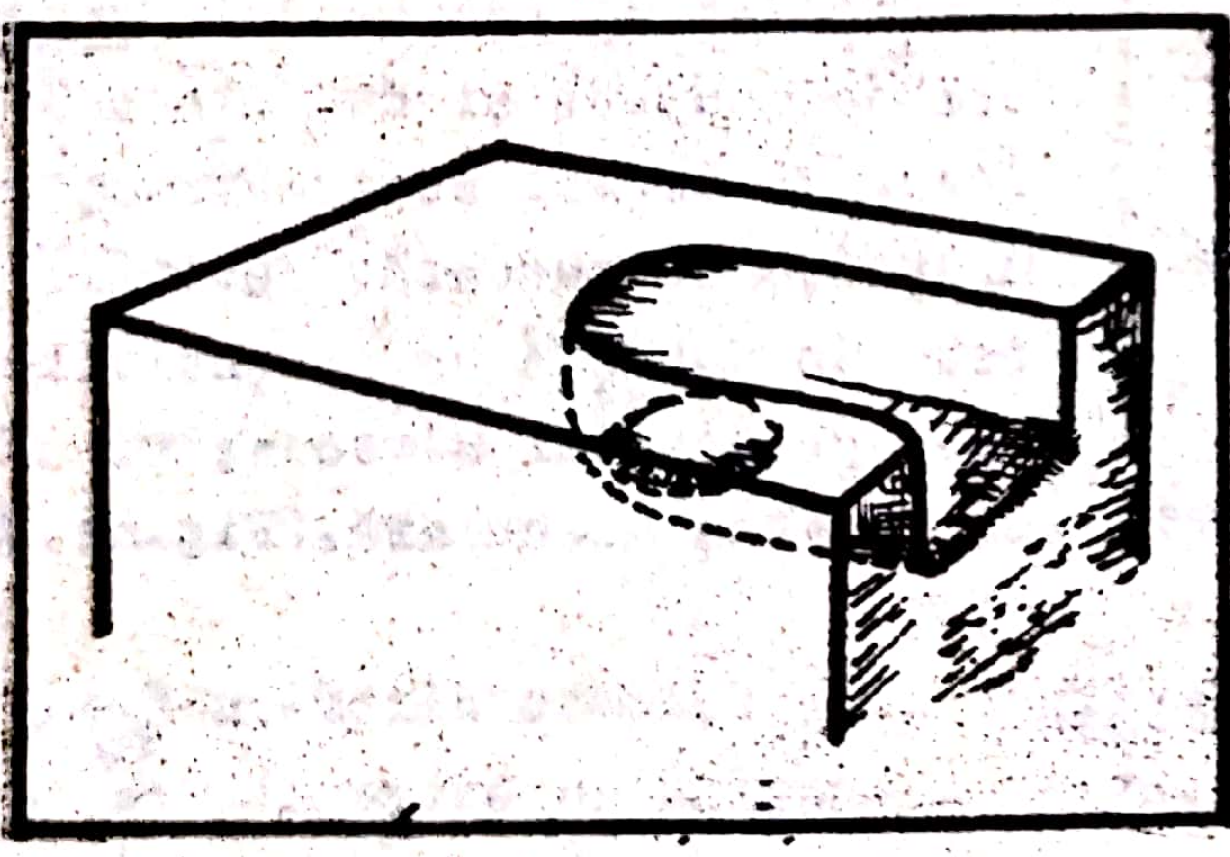

Fig.nr.141

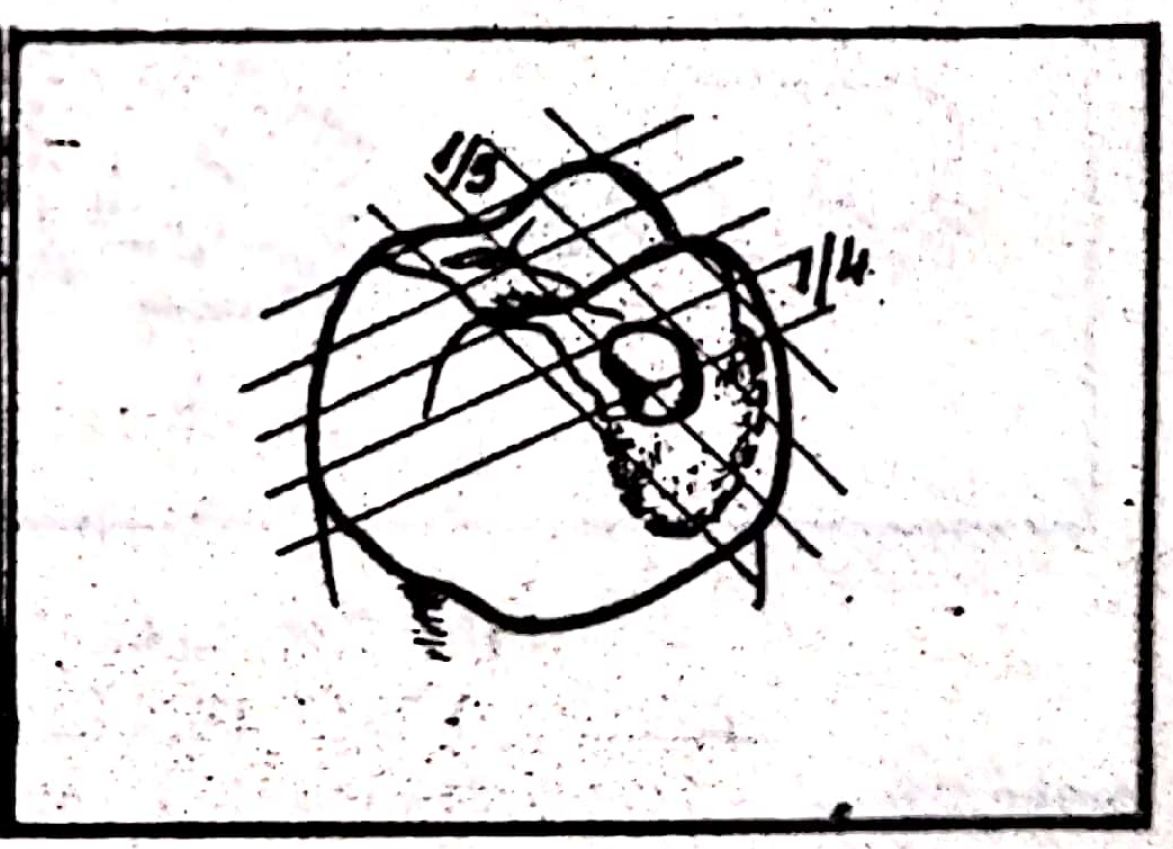

Fig.nr.142

Lăcașul va avea o adîncime de 1,5 mm, va fi de formă ovalară cu unghiuri rotunjite. Lungimea sa va fi 1/4 din diametrul mezio-distal al feței ocluzale, iar lățimea 1/3 din diametrul vestibulo-oral al aceleeași fețe , (Fig.nr.141). Lăcașul are o formă de linguriță

(Fig.nr.142), iar în cazul în care coroana naturală este afectată sau există predispoziţie la carie se va aplica într-un lăcaş realizat pe faţa ocluzală a unei microproteze. Sprijinul poate fi realizat fie pe praguri situate supracingular pe dinţii frontali naturali, fie pe microproteze care în zona laterală a arcadei asigură şi o bună reciprocitate. Sprijinul poate fi realizat de asemenea şi prin gheruţe incizale, pinteni metalici sprijiniţi incizal deasupra punctului de contact a doi dinţi frontali. (Fig.nr. 143). Se mai poate realiza sprijinul prin onaly ocluzal mai ales pe dinţii suport din zona laterală aflaţi în infraocluzie (sprijin de tip Steigert).

– încercuirea este funcţia croşetului ce asigură stabilitatea aparatului gnatoprotetic în sens lateral ; se realizează atunci cînd croşetul cuprinde dintele pe mai mult de jumătate de circumferinţa sa. (Fig.nr. 144). Croşetul trebuie să încercuiească coroana dentară pe 2/3 din circumferinţă, lucru ce se poate realiza şi prin stabilirea a patru puncte de contact – unul ocluzal la nivelul pintenului, două la nivelul elementelor rigide (corp, umăr, contracroşet) şi unul la extremitatea elastică.

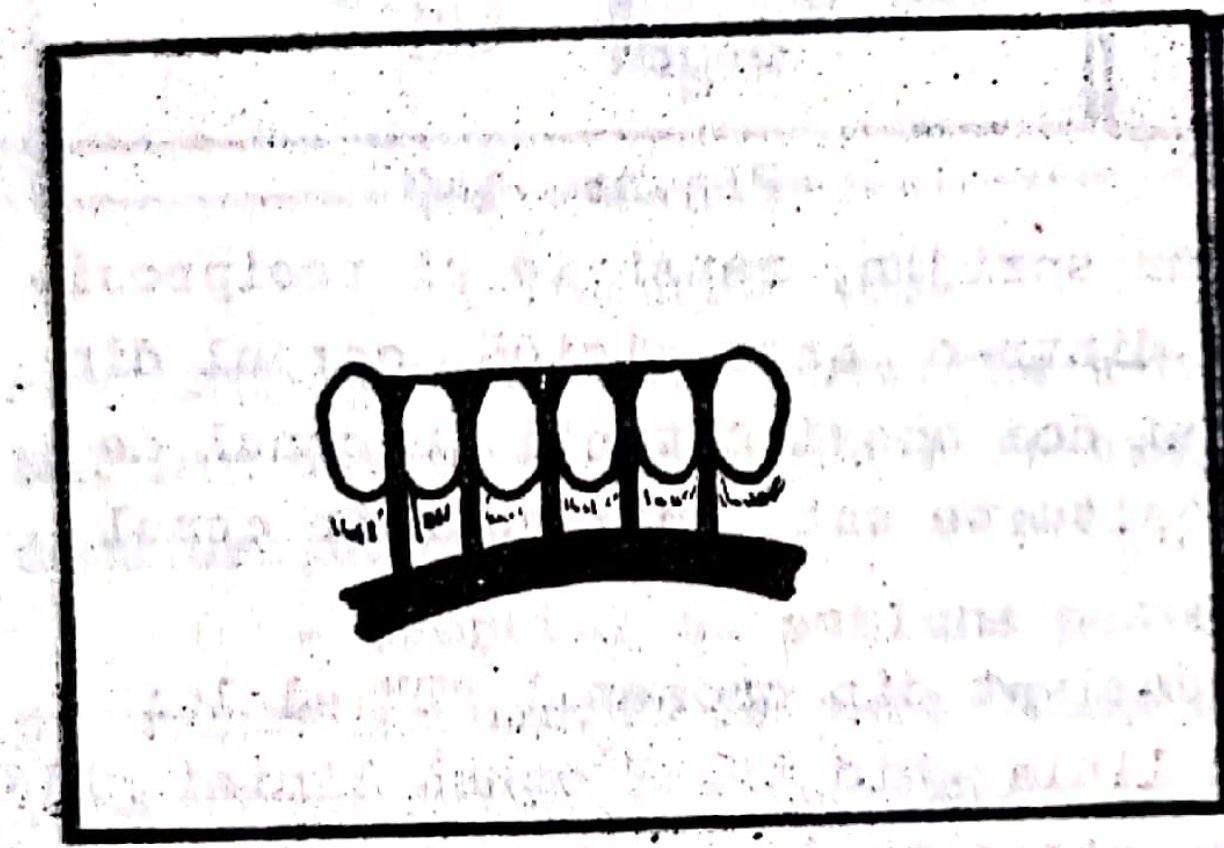

Fig.nr. 143



Fig.nr. 144

–Retenţia este funcţia ce tinde să se opună forţelor verticale de desprindere.(Fig.nr.145) Această funcţie se realizează prin plasarea braţului elastic în conul de retenţie. Pentru ca retenţia să fie eficientă se cere şi reciprocitate care este asigurată de braţul opozant sau de conectorul secundar.

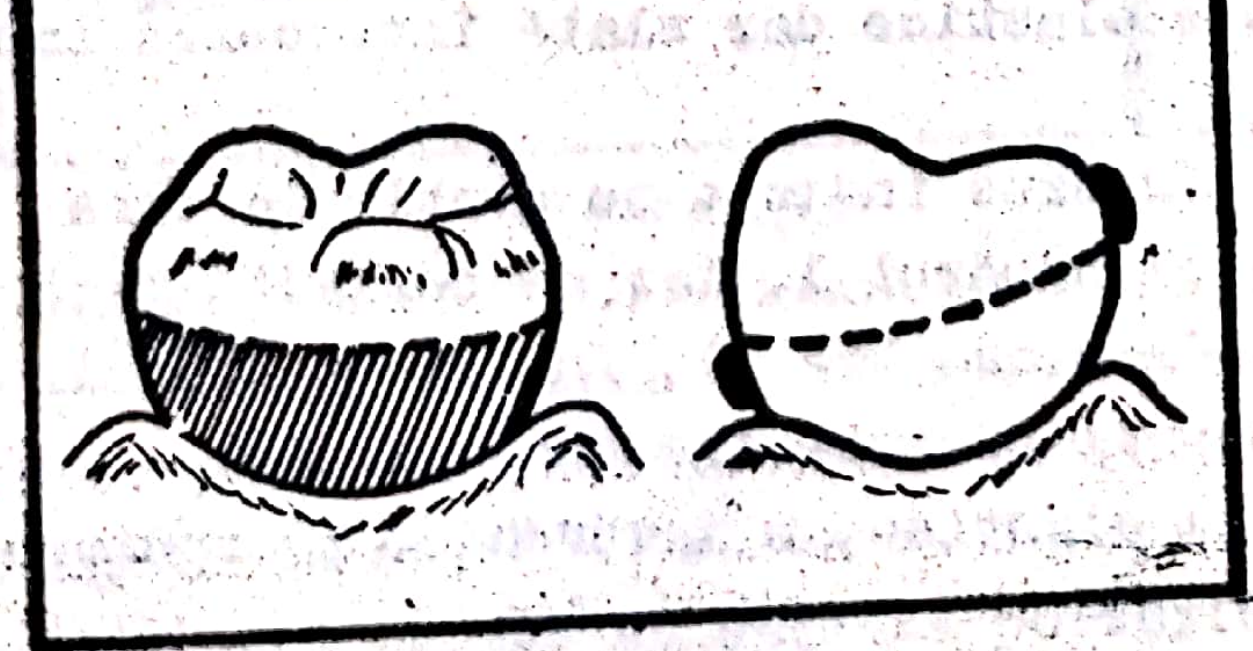

Fig.nr. 145

- croşetele Ney sînt standardizate în funcţie de linia ghid în două grupe: primul grup ce cuprinde patru croşete biactive şi un al doilea grup de două croşete.

- croşetul numărul 1. este derivat din croşetul Ackers şi aplicat pe dinţii cu linia ghid nr.1 ce porneşte aproape de jumătatea feţei proximale adiacente edentaţiei şi urcă spre ocluzal la nivelul feţei proximale opuse.


Fig.nr. 146

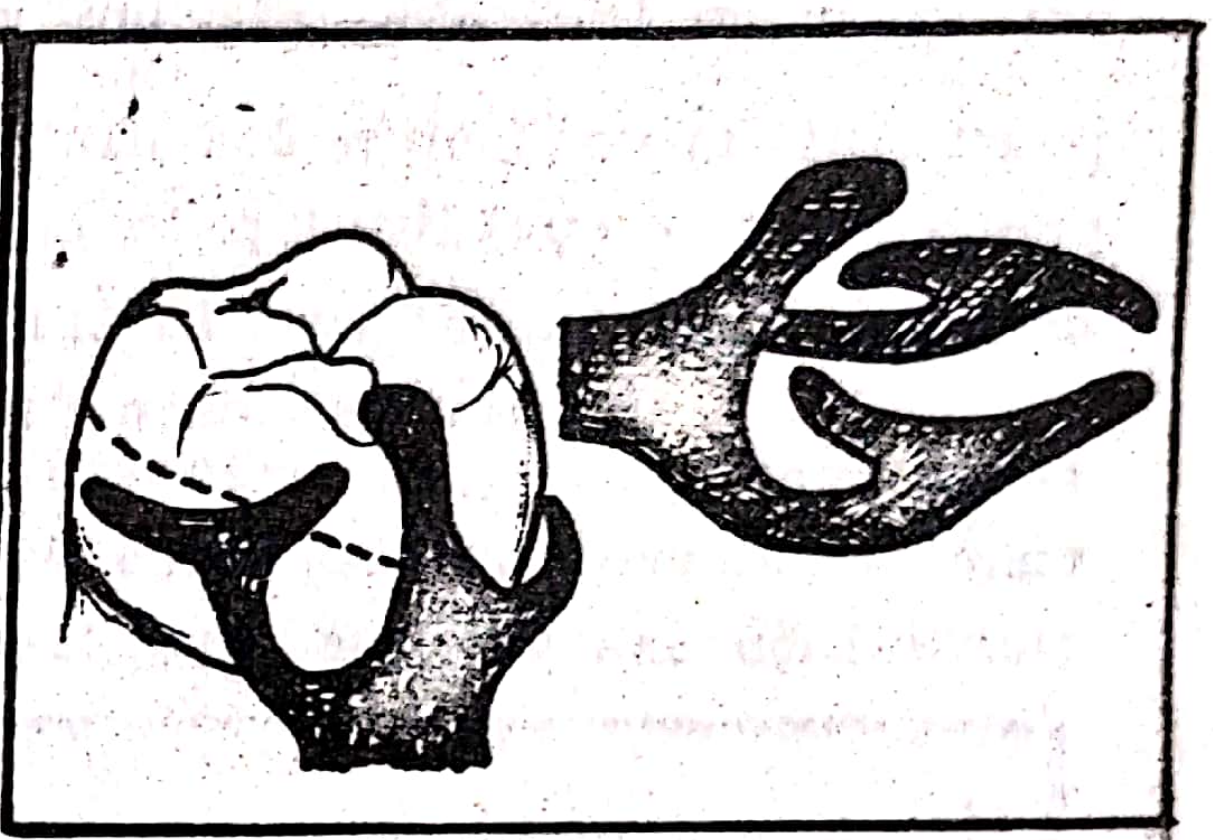
Fig.nr. 147

Prezintă excelentă încercuire, bun sprijin, retenţie şi reciprocitate satisfăcătoare. Este format dintr-o parte rigidă, corpul din care porneşe pintenul ocluzal, cei doi umeri situaţi în conul de sprijin şi două braţe elastice situate sub linia ghid în conul de retenţie, (fig.nr.146)

- croşetul nr. 2 este derivat din croşetul "T" al lui Roach şi se aplică pe dinţii cu linia ghid nr. 2 opusă liniei ghid numărul 1. (Fig.nr.147), Aceasta porneşte înalt, aproape de faţa ocluzală proximal limitrof edentaţiei şi coboară oblic pe feţele laterale aproape de colet spre faţa proximală opusă. Prezintă un conector secundar ce porneşte separat din şa, conector care se termină cu pinten ocluzal şi doi conectori secundari ce trec în punte peste festonul gingival luînd contact cu dintele la nivel ecuatorial unde braţul elastic se bifurcă. - o parte se aplică în zona de sprijin, o parte în conul de retenţie. Are sprijin foarte bun, retenţie bună prin cele două braţe elastice dar slabă încercuire în comparaţie cu croşetul nr. 1.

- croşetul combinat 1-2 este indicat pe dinţii la care linia ghid are pe o faţă aspectul numărul 1, iar pe cealaltă faţă aspectul linei ghid numărul 2. (Fig.nr. 148). Indicat pe dinţii în versie sau rotaţie şi pe molarii conici. Are bun sprijin, o retenţie bună prin cele două braţe elastice, o încercuire şi reciprocitate satisfăcătoare.

- croşetul numărul 3 este indicat pe dinţii tronconici cu baza mare spre ocluzal, linia ghid fiind înaltă, orizontală aproape de faţa ocluzală. Se aseamănă foarte mult cu croşetul numărul 1 însă corpul croşetului şi pintenul ocluzal sînt realizate prin turnare în timp ce cele două braţe elastice din sîrmă se sudează la corpul croşetului. (Fig.nr.149).

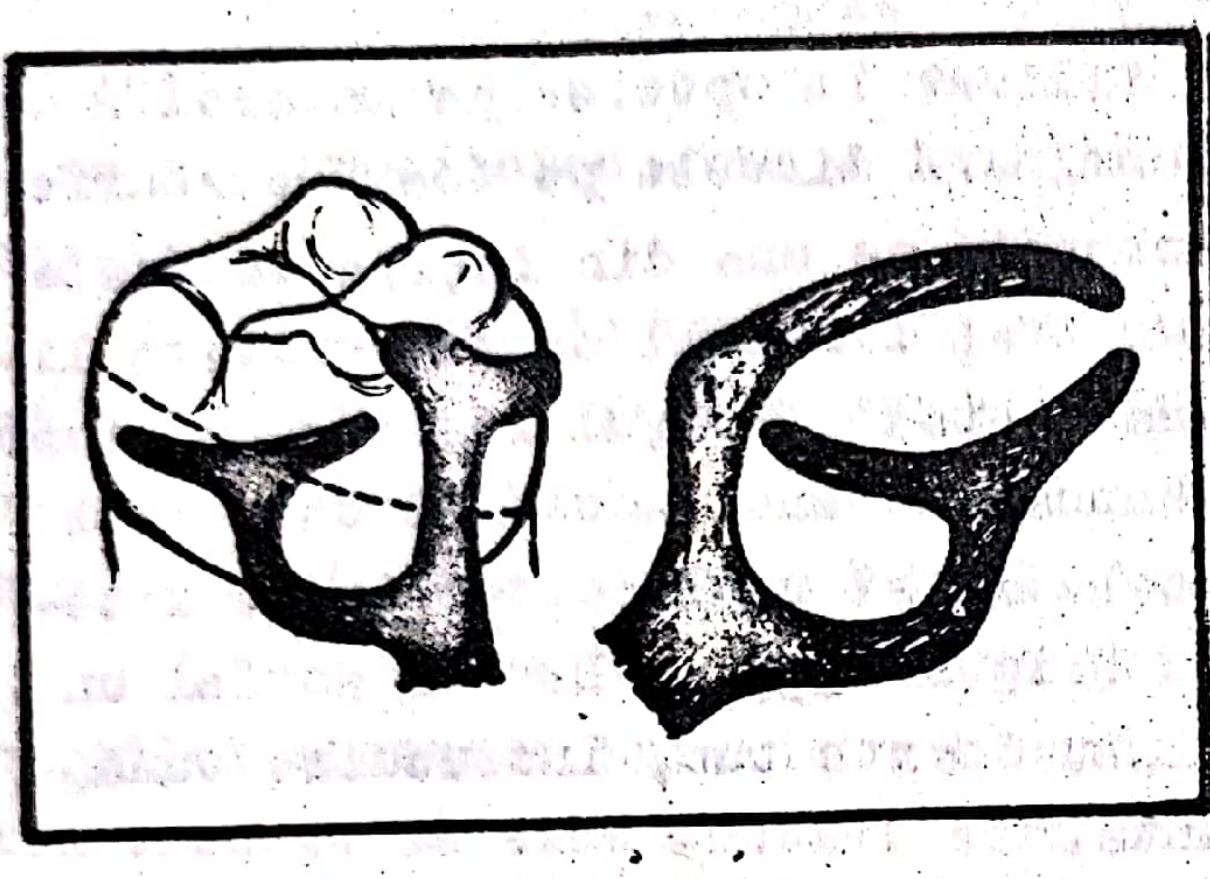

Fig.nr. 148



Fig.nr. 149

Prezintă sprijin bun, retenţie satisfăcătoare dar încercuire slabă. Din cea de-a doua grupă de croşete din sistemul Ney fac parte două croşete:

- croşetul cu acţiune posterioară aplicat în special pe premolari şi canini la care linia ghid este foarte înaltă pe o faţă şi coborîtă pe cealaltă.



Fig.nr. 150

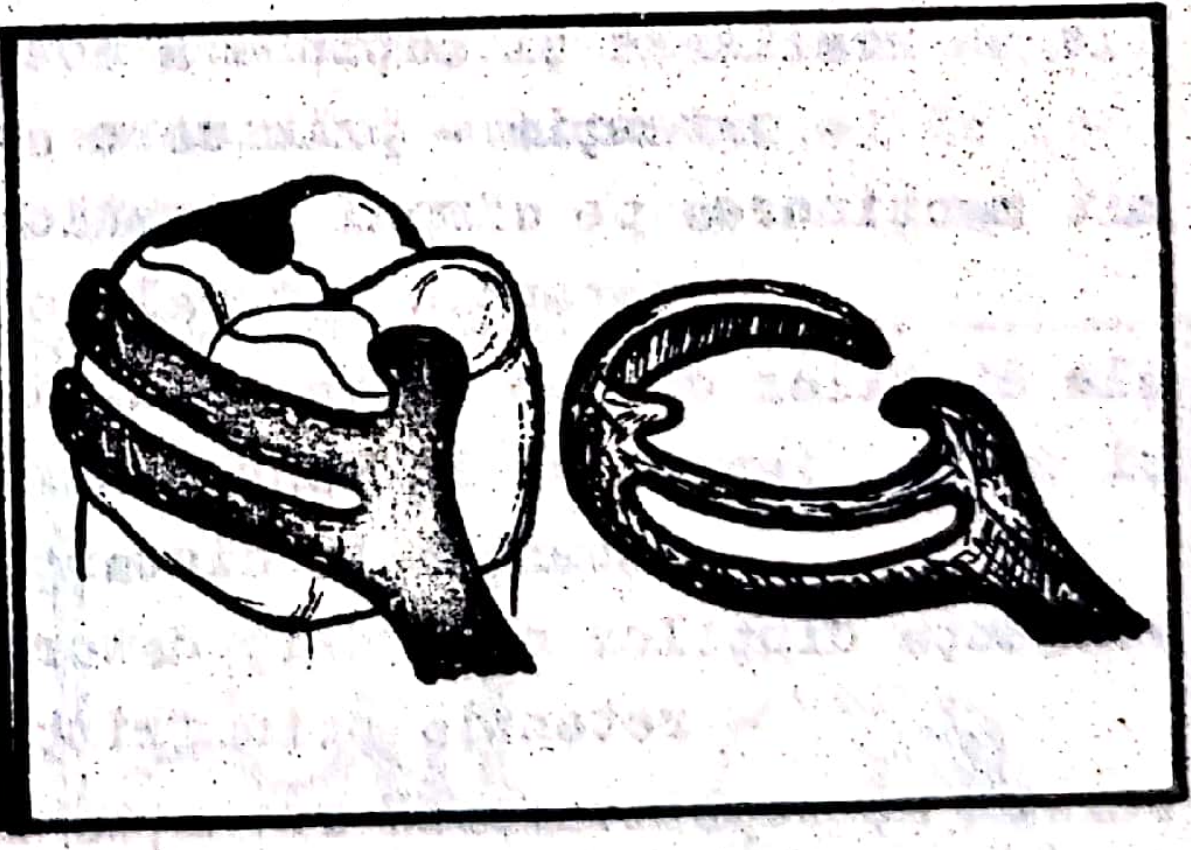

Fig.nr. 151

Prezintă un sprijin ocluzal şi două braţe - unul flexibil şi unul rigid ce se continuă cu conectorul secundar.(Fig.nr.150). Braţul rigid plasat supraecuatorial asigură excelentă încercuire într-o singură direcţie de aceea se impune aplicarea pe hemiarcada opusă a unui alt croşet cu acţiune posterioară pentru a se asigura reciprocitatea. Prezintă o elasticitate foarte bună putînd fi aplicat sub linia ghid chiar şi în zona distală. I se reproşează fatul că pintenul ocluzal nu are un conector secundar şi este plasat într-o zonă de lare elasticitate. Atunci cînd linia ghid este foarte înaltă oral şicoborîtă vestibular (cazul premolarilor inferiori înclinaţi oral) se aplică coreşetul cu acţiune posterioară inversă. Conectorul secundar rigid este plasat vestibular, braţul rigid disto-vestibular, iar braţul elastic este situat lingual.

- croşetul inelar este utilizat în special pe molarul 2 ce delimitează distal edentaţia. Inconjoară dintele pe toată circumferinţa sa. Linia ghid este relativ coborîtă pe una din feţele laterale şi înaltă pe cealaltă. Prezintă un braţ flexibil cu extremitate liberă şi un sprijin ocluzal în zona distală. Braţul rigid este fixat la schelet prin doi conectori secundari - unul anterior ce poartă întotdeauna un al doilea pinten ocluzal şi unul posterior ce întăreşte astfel sprijinul posterior. (Fig.nr.151). Devine astfel un croşet cu patru braţe,avînd sprijin foarte bun, încercuire bună, retenţie şi reciprocitate excelentă.

Sistemul Roach cuprinde croşete ce se mai numesc şi croşete bară sau divizate, deoarece braţele croşetului pornesc separat din conectorul principal sau din şaua protetică. Spre deosebire de sistemul Ney sistemul Roach utilizează zonele proximale ale feţelor laterale, pentru retenţie, ceea ce îl face mai estetic. Braţele divizate îi conferă de asemenea elasticitate mai mare dar trasarea şi proiectarea lor este ceva mai dificilă pentru practician. Principiile de realizare şi acţiune a acestor croşete sînt:

- retenţia - prin care autorul înţelege mijloacele ce permit menţinerea pe cîmpul protetic a protezei. Ea poate fi :
  - retenţia naturală oferită de convexităţile naturale ale dinţilor de sub linia ghid. Ney o caută pe feţele vestibulare şi orale, iar Roach în zonele meziale şi distale ale acestor feţe;
  - retenţia la distanţă oferită de convergenţa sau divergenţa dinţilor naturali, datorită axului de implantare diferit;
  - retenţia prin fricţiune ce completează retenţia naturală şi suplimentează retenţia la distanţă, are loc între suprafaţa internă a elementelor croşetului şi suprafaţele paralele ale dintelui stîlp. Este mai manifestă la elementele speciale de sprijin şi stabilizare.
  - retenţia artificială, creeată de către practician în cazul dinţilor cu retentivităţi reduse. Se obţine fie prin crearea

unei fosete în smalțul dentar unde se va sprijini extremitatea brațului elastic al crosetului fie prin aplicarea de inlay sau microproteze de acoperire;

- reciprocitatea - este neutralizarea forței exercitată de brațul elastic printr-o altă extremitate elastică sau printr-o porțiune rigidă plasată în zona diametral opusă. Reciprocitatea poate fi asigurată, fie pe același dinte, fie la distanță pe un alt dinte. Absența ei duce la traumatizarea dintelui suport. La protezele acrilice reciprocitatea este asigurată de marginea acrilică a bazei protezei;

- stabilizarea - se obține prin plasarea cît mai judicioasă a diferitelor croșete astfel încît să fie situate la periferia cîmpului protetic iar liniile ce unesc croșetele să treacă prin centrul geometric al cîmpului protetic;

- fixarea - se obține prin realizarea și respectarea principiilor enunțate anterior. Anumite porțiunii ale protezei și croșetul trebuie să aibă contact strîns cu dintele.

In acest sistem există unsperezece croșete repartizate în două grupe; o primă categorie de croșete bară memotehnizate în formula - C,L,U,S,T,I,R, datorită asemănării brațului elastic cu aceste litere a alfebetului latin și o adoua grupă de patru croșete. Croșetele din prima grupă sînt:

- croșetul în C - pornește printr-un conector secundar din șa, trece în punte peste festonul gingival și porțiunea retentivă subecuatorială a dintelui, descrie o curbă superior la nivelul liniei ghid, ia contact cu dintele și se termină subecuatorial în zona de retenție vecină șeii (fig.nr. 152a).

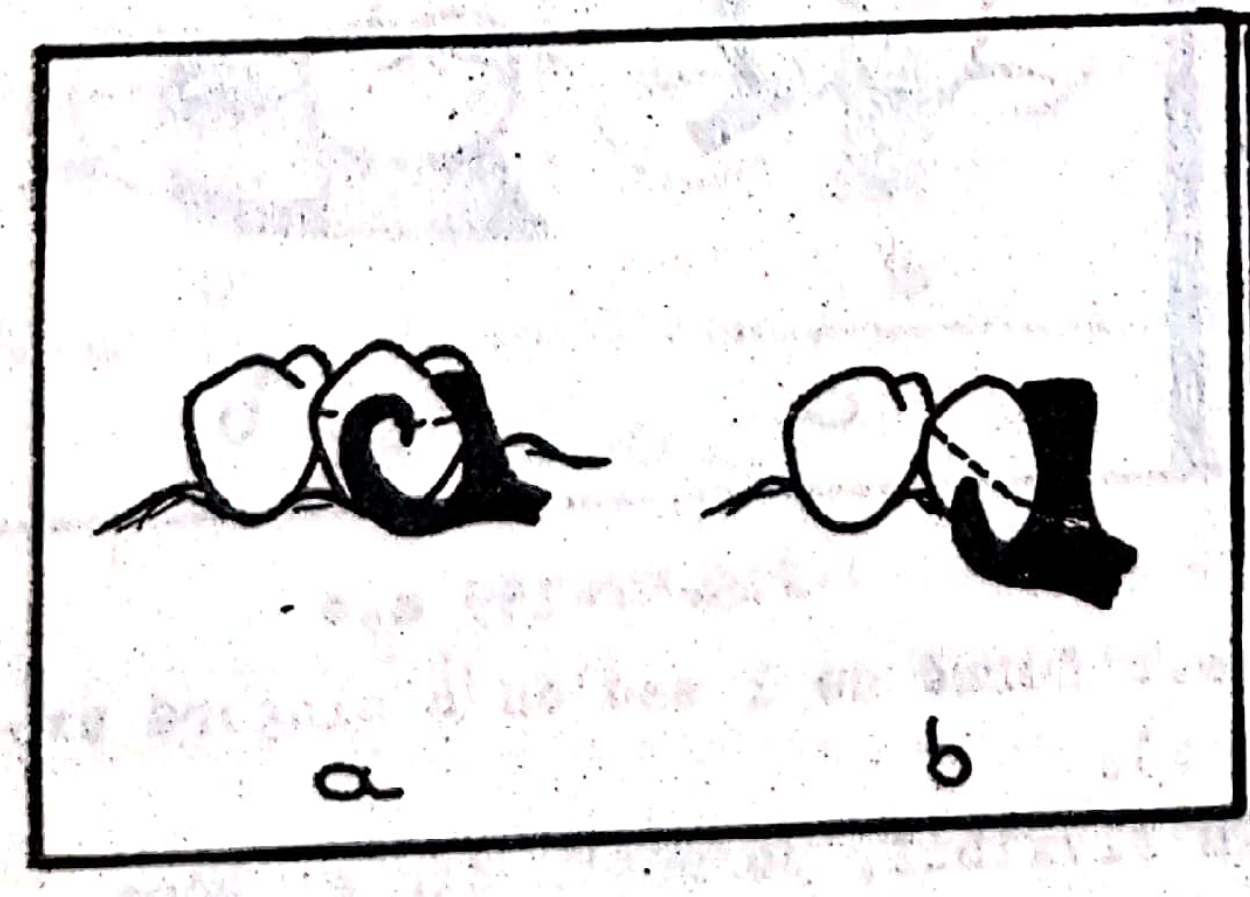

Fig.nr. 152a și b

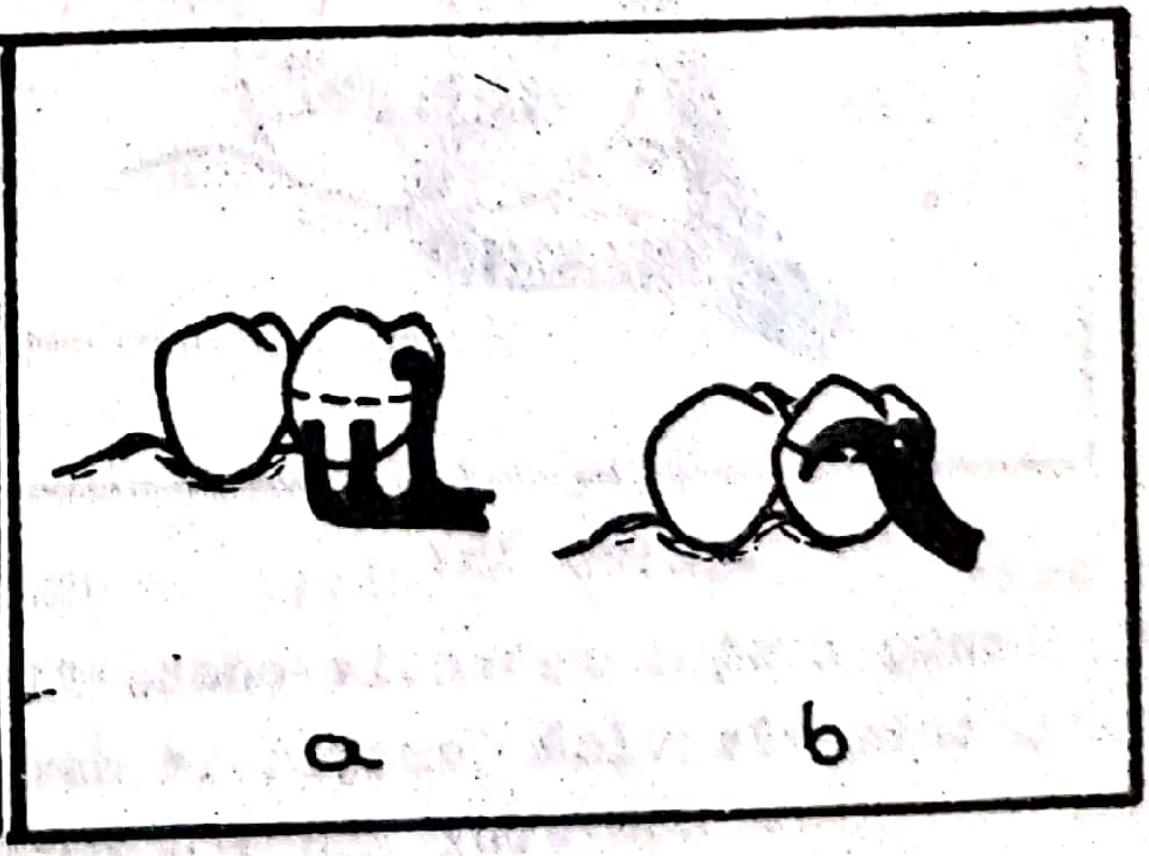

Fig. 153 a și b

Utilizată în regiunea mezio-linguală a molarilor sau vestibulo-distală a premolarilor. Prezintă şi variante cum ar fi croşetul în C inversat sau C întors;

- croşetul în L - porneşte cu un conector secundar ce trece în punte peste rebordul gingival iar porţiunea activă se termină sub linia ghid în partea opusă edentaţiei (fig.nr.152b);

- croşetul în U - pornețte din şa printr-un conector secundar ce trece în punte peste rebordul alveolar şi se termină sub linia ghid prin două braţe,unul în zona disto-vestibulară celălalt în zona mezio-vestibulară (fig.nr.153 a). Este indicat pe premolarii înalţi cu linia ghid apropiată de faţa ocluzală;

- croşetul în S - porneşte din şa printr-un conector secundar scurt, merge oblic spre linia ghid pe care o depăşeşte şi ia contact cu dintele supraecuatorial după care se recurbează, extremitatea liberă terminîndu-se sub ecuatorial în partea opusă edentaţiei (fig.nr. b). Este utilizat pe premolarii inferiori cu rădăcina denudată;

- crosetul în T - este cel mai cunoscut şi frecvent utilizat. Porneşte din şa printr-un conector secundar ce trece în punte peste procesul alveolar iar bara verticală a T-ului ia contact cu mijlocul feţei laterale vestibulare de unde pleacă cele două extremităţi - una spre zona mezială, alta spre cea distală, fie una fie ambele estremităţi terminîndu-se în zona de retenţie (fig. nr.154).Ca variante braţul retentiv poate fi sub formă de Y sau cu o singură extremitate elastică (croşet în semi T);


Fig.nr. 154

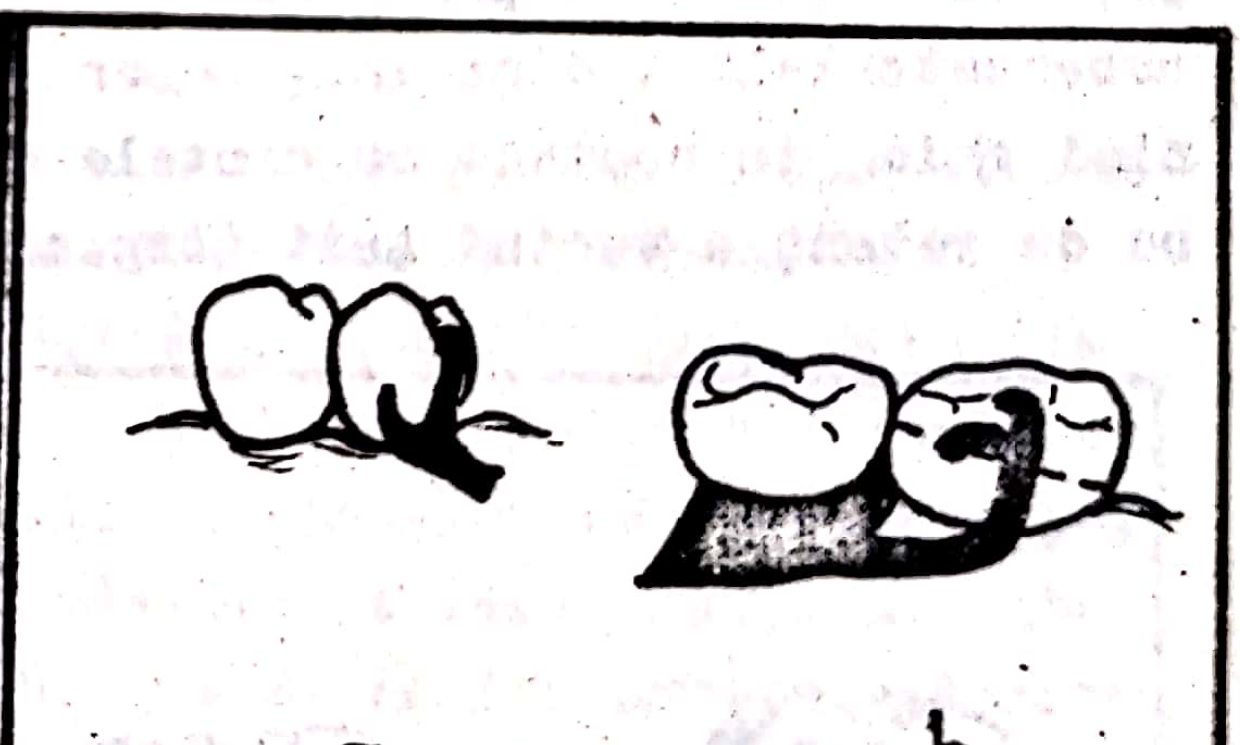

Fig.nr.155 a,b

- crosetul în I - puţin flexibil, porneşte din şa spre zona vestibulară adiacentă spaţiului edentat printr-un conector secundar scurt, extremitatea elastică terminîndu-se vestibulo-distal subecuatorial (fig.nr.155a). Este utilizat pe fața disto-vestibulară a premolarilor superiori din motive estetice. Pentru reciprocitate necesită un alt croșet pe hemiarcada opusă;

- crosetul în R - pleacă din șa printr-un conector secundar ce trece în punte peste mucoasa procesului alveolar, urcă pe fața vestibulară și supraecuatorial se divide în două porțiuni, o parte merge spre ocluzal terminîndu-se printr-un pinten situat în foseta centrală a molarului, iar celaltă parte se recurbează și se termină subecuatorial în zona de retenție adiacentă șeii (fig.nr b).

O a doua categorie de patru croșete sînt astfel prezentate:

- pensele mezio-distale ce sînt utilizate pe dinții frontali și care pot fi:

  - pensa mezio-distală cu dublă extremitate liberă, prezintă un conector secundar situat pe fața linguală a dintelui iar supracingular se divide în două prelungiri în formă de T, una spre mezial, cealaltă spre distal îmbrățișînd dintele (fig.nr.156 a);

  - pensa mezio-distală simplă, prezintă o singură extremitate liberă; pornește dintr-un conector secundar situat oral interdentar, iar la nivelul punctului de contact se desprinde o prelungire orizontală ce îmbrățișează toată fața orală a dintelui supracingular, (fig.nr.156 b).

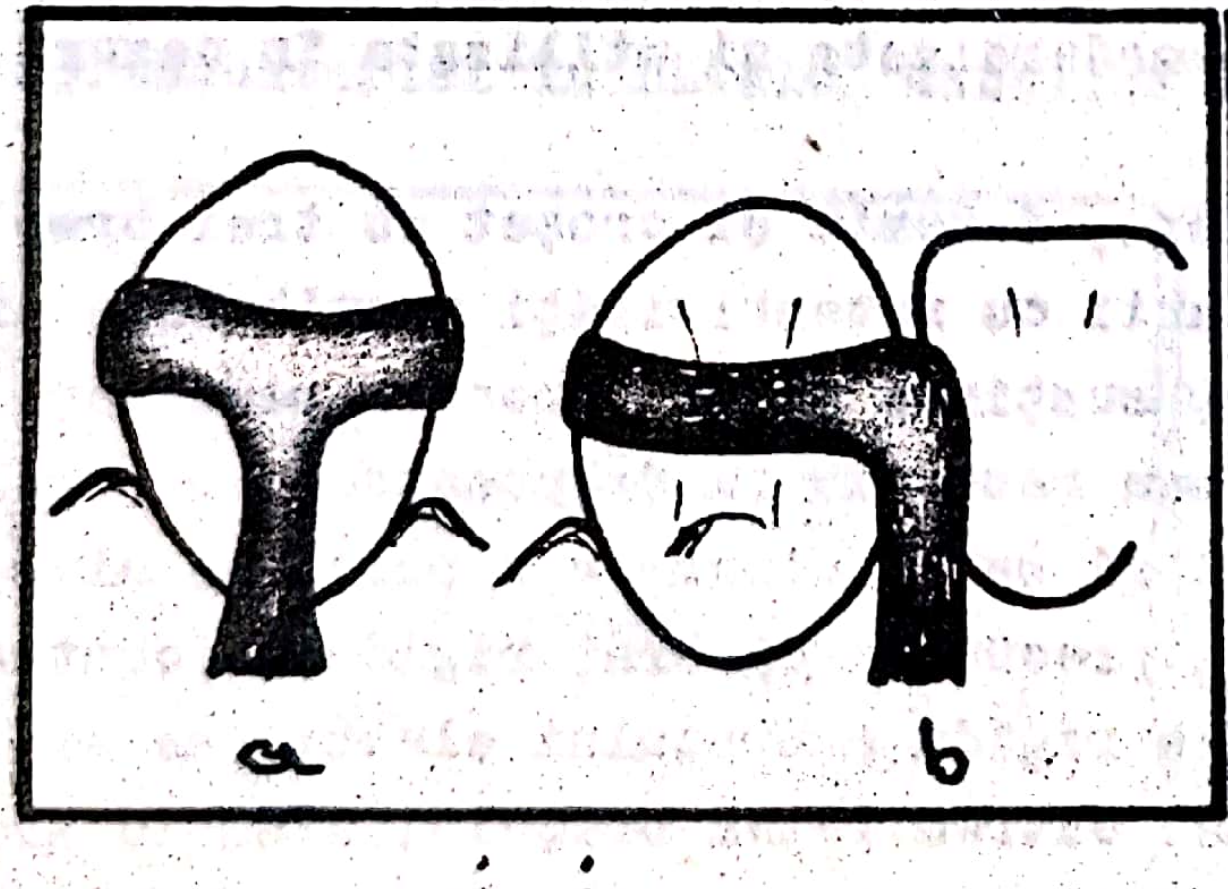

Fig.nr. 156a,b

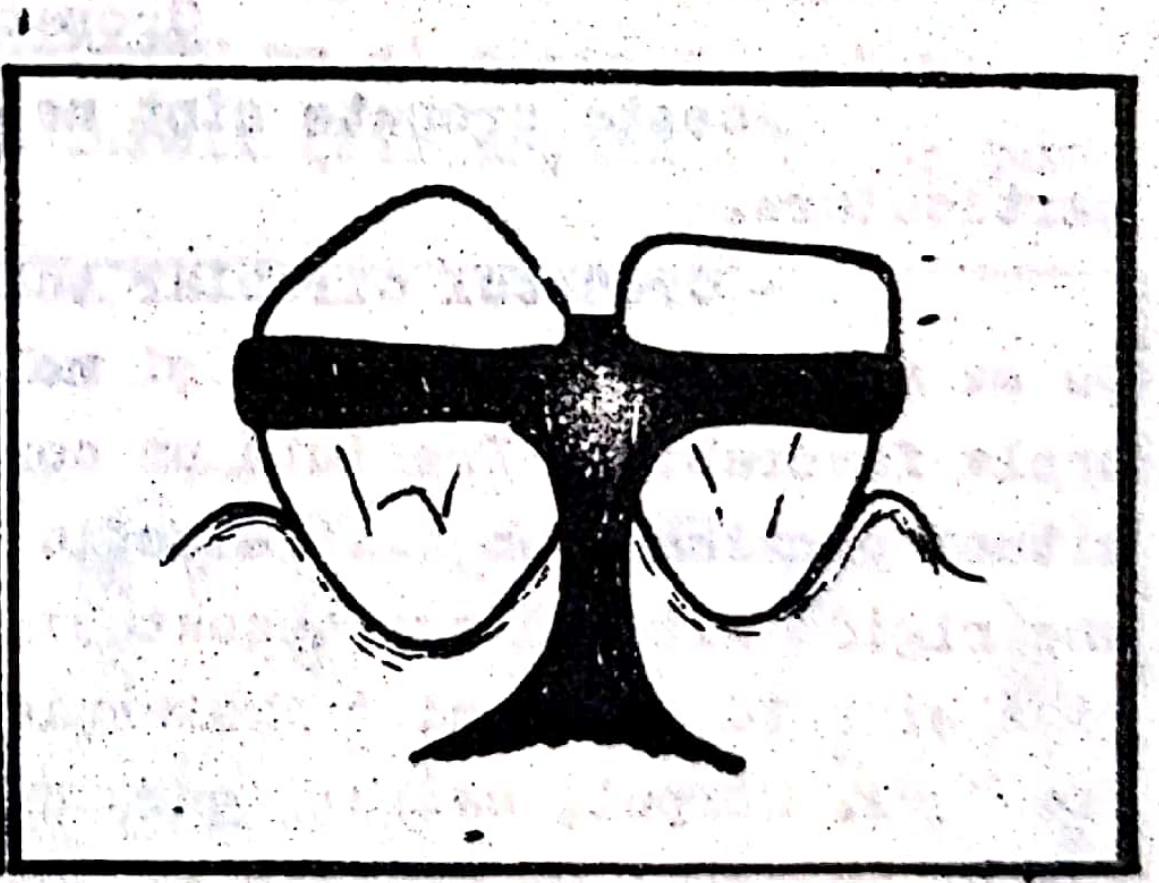

Fig.nr. 157

  - pensa mezio-distală compusă, aplicată în situația cînd pe arcadă rămîn doi dinți restanți. Prezintă un conector secundar situat interdentar din care pornesc, supragingular, două prelungiri orizontale ce îmbrățișează fețele orale ale celor doi dinți (fig.157)

- croșetul unibar, pornește din șa și fie că trece în punte peste mucoasa gingivală a procesului alveolar la nivelul feței laterale a dintelui luînd contact cu dintele pe faţa proximală opusă şeii şi terminîndu-se pe cealaltă faţă laterală, fie că ia contact direct cu dintele pe faţa laterală a porţiunii de unde pleacă şi se continuă pe faţa distală în acelaşi fel (fig.158a). Este indicat pe premolarii izolaţi convergenţi sau divergenţi. Poziţia diferită a molarilor superiori şi inferiori face ca el să se aplice vestibular la molarii inferiori şi oral la cei superiori.

Croşetul cingătoare este o variantă a croşetului unibar aplicat pe o arcadă neîntreruptă.

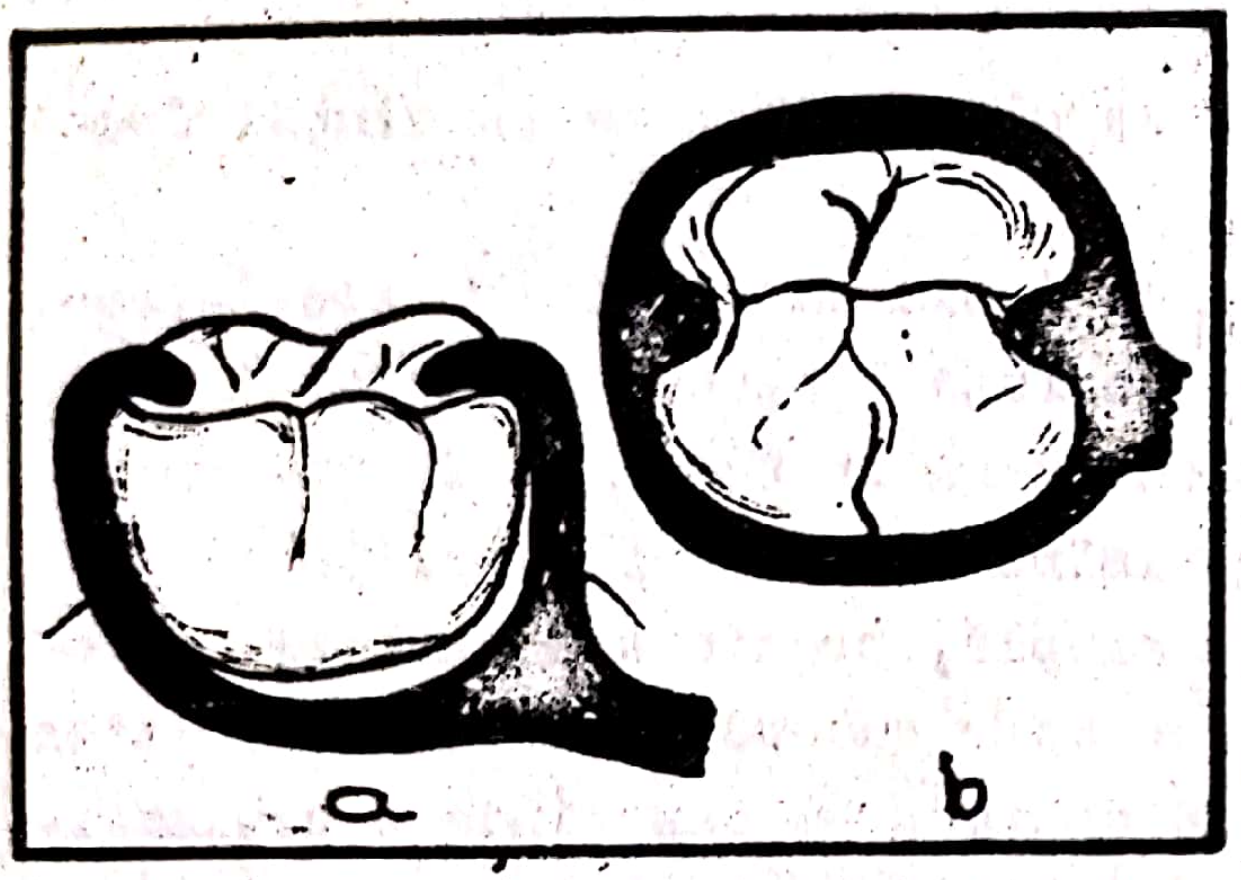

Fig.nr.158 a,b

- Crosetul inelar, folosit pe molarii de minte de formă conică. Poate fi circular în contact strîns cu dintele situat supraecuatorial (fig.nr.158 b). Este excelent factor de sprijin şi stabilizare dar retenţia este nulă. In altă variantă circumscrie dintele la distanţă pe mucoasa gingivală, asigurînd retenţia prin două croşete în C şi sprijinul printr-un pinten ocluzal.

Croşete speciale

Aceste croşete sînt nestandardizate şi utilizate în cazuri particulare.

- Croşetul circular Ackers, denumit şi croşet cu trei braţe se aplică pe premolarii şi molarii cu retentivităţi vestibulare şi orale favorabile. Prezintă un corp susţinut de un conector secundar situat proximal, un braţ elastic sau retentiv ce debutează cu o porţiune rigidă situată supraecuatorial şi se continuă cu o porţiune elasrică situată în conul de retenţie, precum şi un braţ rigid sau contracroşetul. Corpul, umărul, porţiunea rigidă a braţului elastic se situează în conul se sprijin şi numai extremitatea braţului elastic se situează în conul de retenţie. Sprijinul este asigurat de porţiunile rigide, supraecuatoriale şi de către pintenul ocluzal situat mezial sau distal (fig.nr. 159). El poate fi deschis dental sau edental; în funcţie de acest lucru pintenul ocluzal se plasează fie mezial fie distal. Are sprijin si stabilizare bună, reciprocitatea este însă slabă deoarece braţul rigid ce asigură reciprocitatea părăseşte primul dintele la dezinserţia protezei.

- Croşetul circular cu şase braţe sau croşetul cu actiune reciprocă al lui Bonwill este alcătuit din două croşete Ackers unite prin corpul lor (fig.nr. 159). Se plasează de obicei pe o arcadă sau o hemiarcadă integră în vederea stabilizării aparatului gnatoprotetic. Prezintă sprijin excelent, foarte bună încercuire şi bună retenţie prin cele patru braţe care pot fi două rigide şi două elastice sau toate patru braţe eleastice.

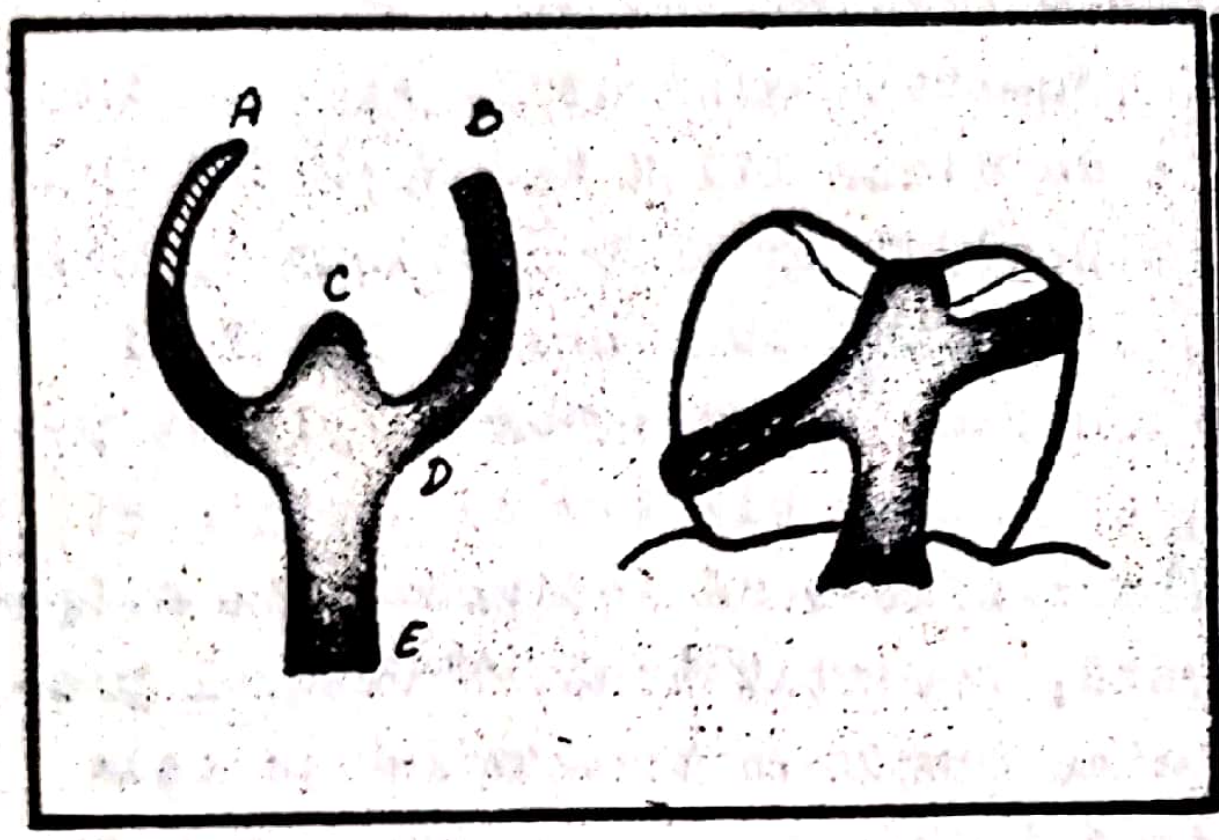

Fig.nr. 159

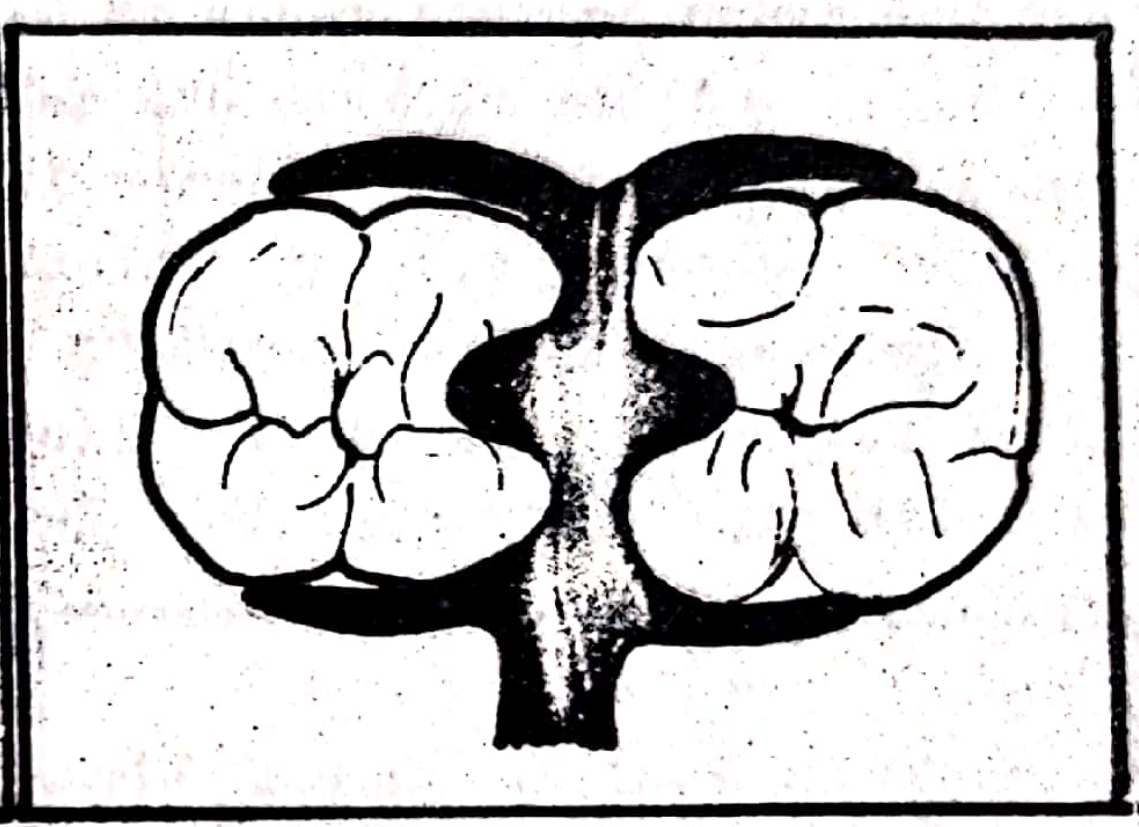

Fig.nr. 160

- Croşetul continuu (Housset) este un foarte bun element de sprijin şi stabilizare utilizat adese ori şi ca element antibasculant în edentaţia parţială de clasa I-a Kennedy, aplicat pe faţa orală a dinţilor frontali, supragingulari sau pe un prag realizat în smalţ sau pe microproteză. Are lăţimea de 2 mm şi poate fi situat supraecuatorial la nivelul dinţilor laterali (fig.nr.161). Poate porni din braţele rigide ale unor croşete Ackers sau separat de aceste croşete şi susţinut de conectori secundari interdentari.

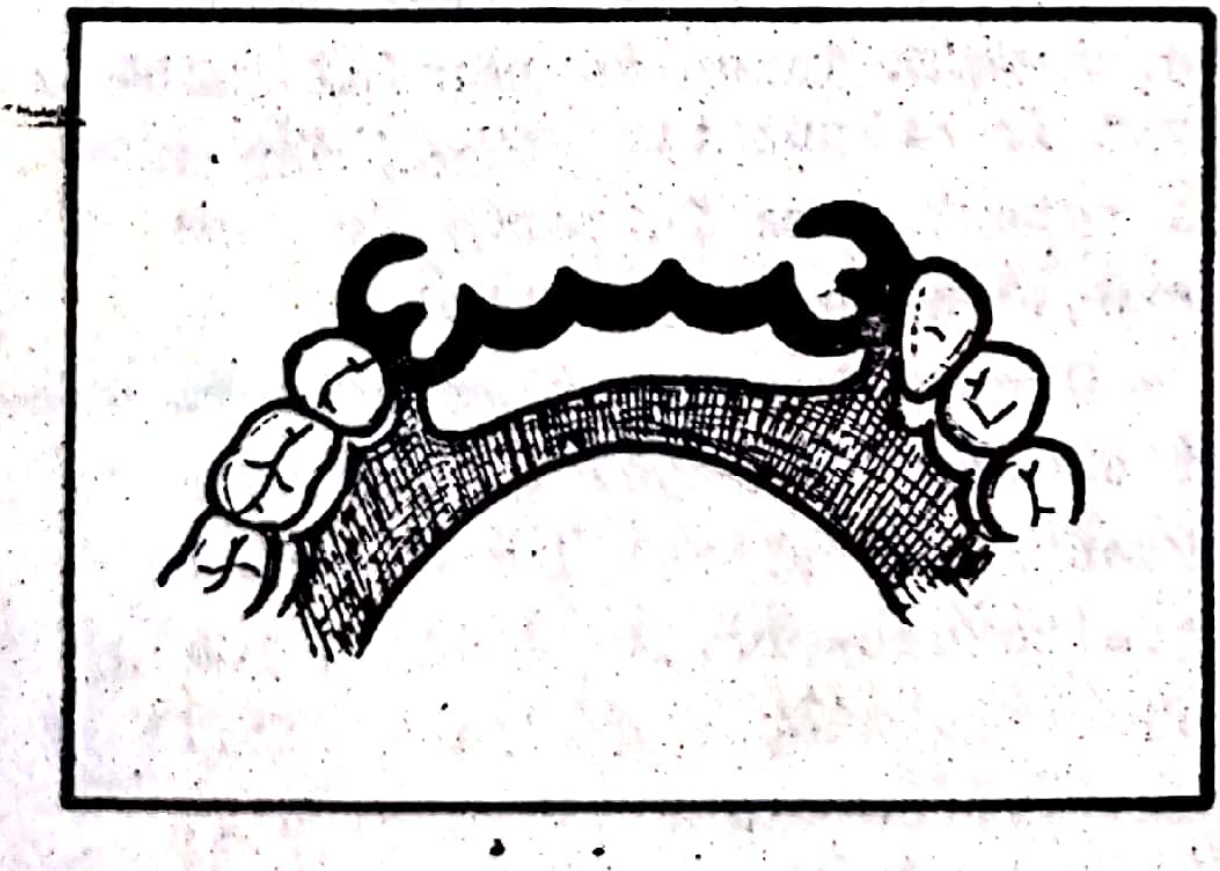

Fig.nr. 161

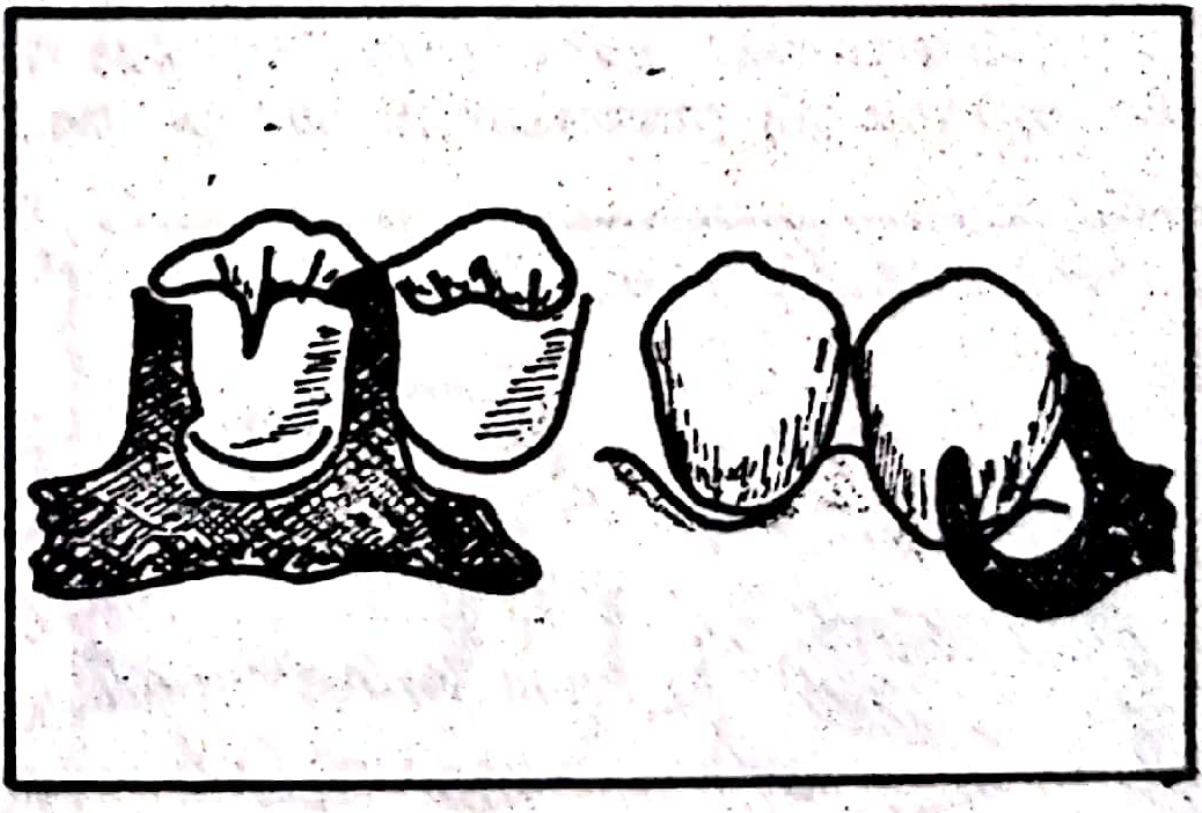

Fig.nr. 162

- Croşetul R.P.I. (Rest-Proximal-played-I) a lui Kroll.Este folosit în edentațiile parțiale pe dintele ce delimitează mezial edentația pentru a evita torsiunea distală a cestui dinte prin basculare. Prezintă pintenul ocluzal plasat în foseta mezială și susținut de un conector secundar plasat interdentar, plăcuța proximo-linguală ce are rol de ghidaj a protezei și realizează reciprocitatea cu brațul retentiv și brațul retentiv, un croșet divizat în I ce pleacă din șea avînd contact redus cu dintele (fig.nr.162).

– Croșetul half and half (jumătate-jumătate), aplicat în special pe premolari în edentațiile de clasa III-a Kennedy. Este un croșet cu patru brațe, un pinten ocluzal și un braț susținut de un conector secundar încercuește o față iar un alt pinten ocluzal și alt braț susținut de un al doilea conector secundar este aplicat pe cealaltă față. (fig.nr.163b). Este un croșet biactiv cu sprijin și încercuire bună reciprocitate asigurată, retenție bună. Ecuatorul protetic are orientare opusă pe cele două fețe.

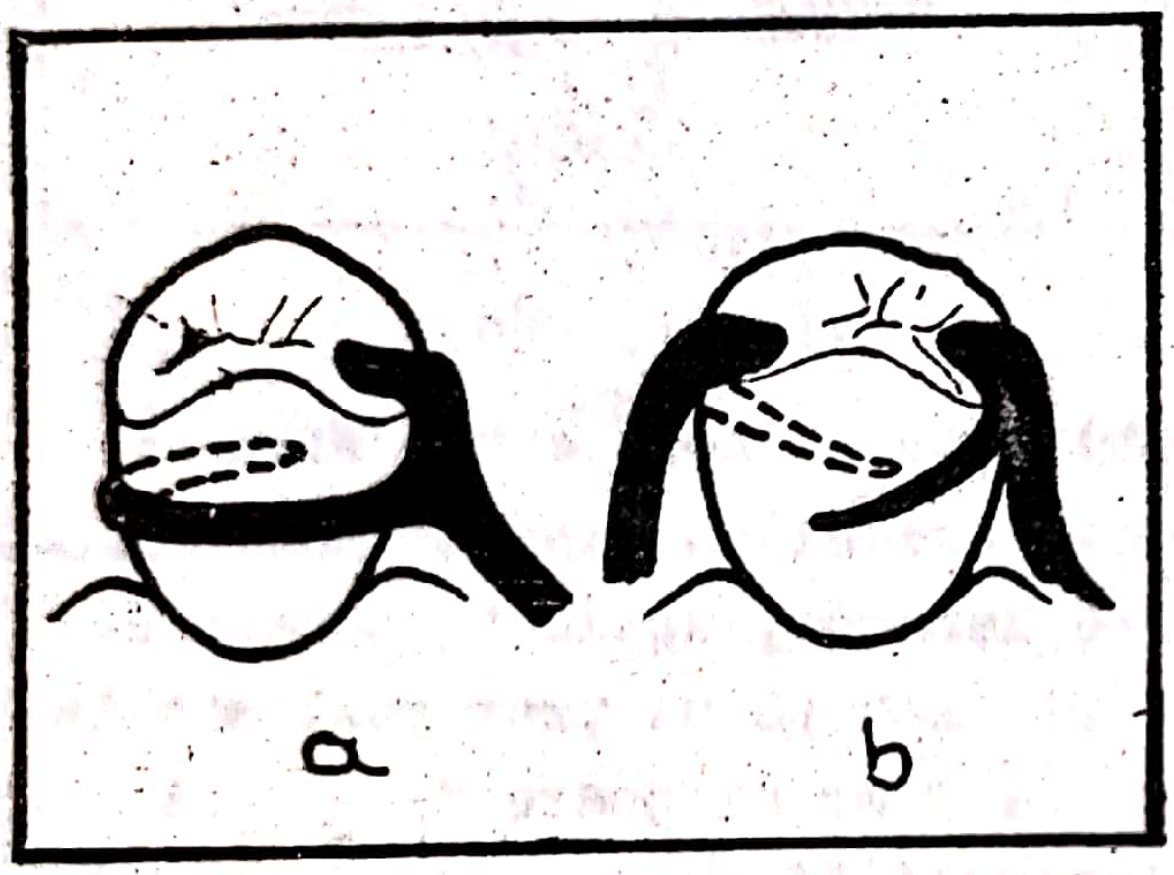

Fig.nr. 163a,b

– Croșetul Nally-Martinet, este un croșet circular dar cu pintenul ocluzal situat în foseta mezială. Utilizat de obicei pe premolari cu scopul de a împiedeca bascularea dintelui spre edentație (fig. 163 a)

– Croșetul în formă de agrafă de păr, este un croșet Ackers la care brațul elastic este recurbat formînd o buclă în ac de păr. (fig.164 a) Se aplică pe premolarii sau pe molarii în malpoziție secundară. Brațul retentiv se întoarce în zona de retenție dinspre edentație.

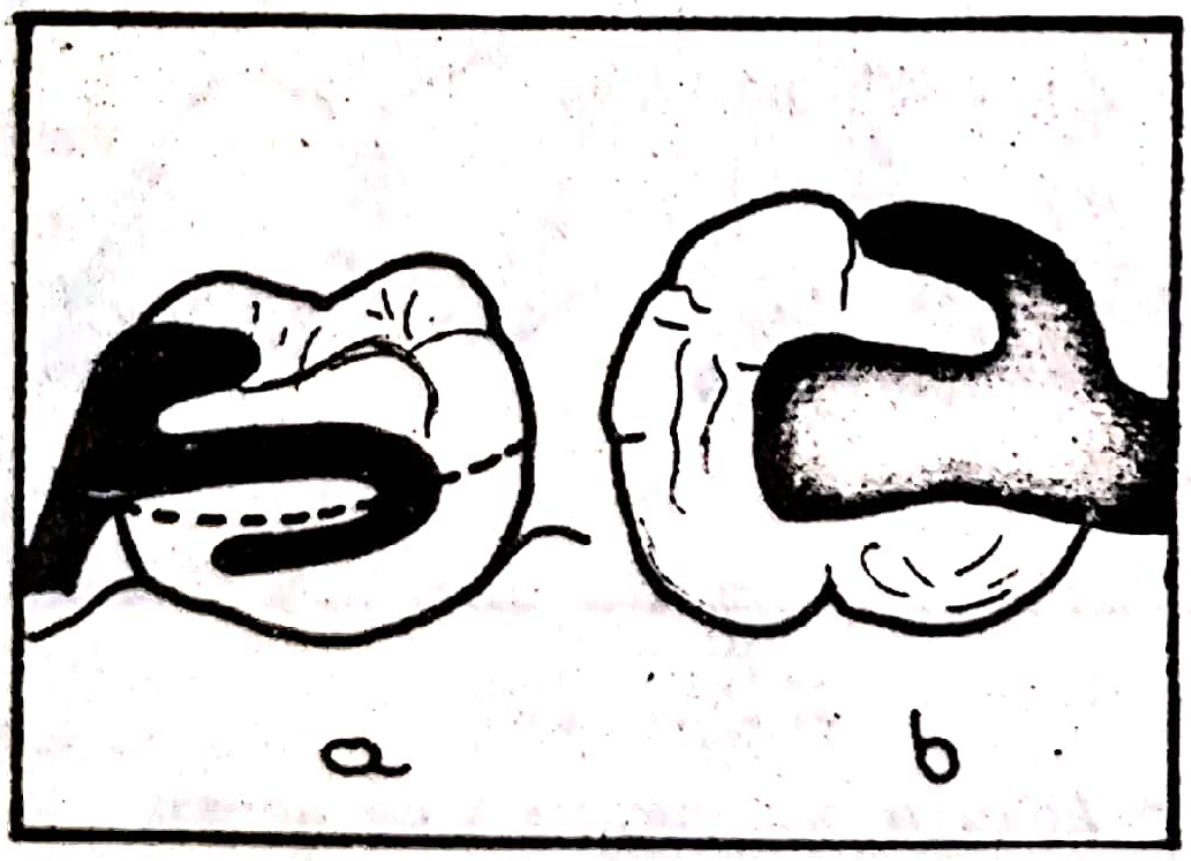

Fig.nr. 164a,b

– Croșetul equi-poise este un croșet descris de Soyer și prezintă un pinten liber situat într-o incrustație ocluzo-proximală (fig. 164b) Indicat pe dinții stîlpi vizibili în edentația de clasa III-a și a IV Kennedy.

– Croșetul în T cu conector secundar prelungit imaginat de Bonyhard. Se utilizează în edentațiile de clasa I-a și a II-a Kennedy atunci cînd se cere aplicarea unui croșet cu un conector secundar cît mai elastic pentru a reduce efectul de pîrghie asupra dintelui stîlp. Conectorul secundar prelungit pornește din mijlocul șeii (fig.nr. 165).



Fig.nr. 165

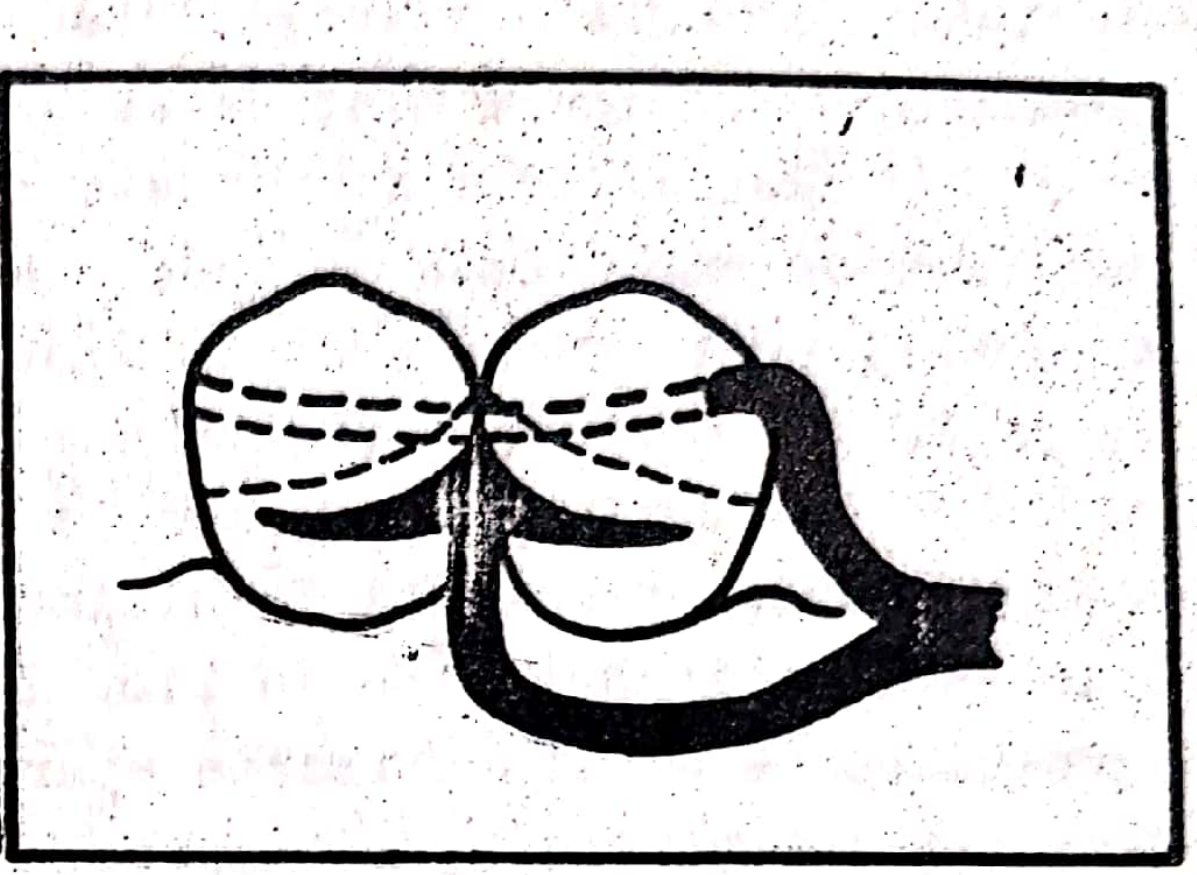

Fig.nr. 166

- Croșetul în formă de săgeată (flash) indicat în edentațiile terminale clasa I-a și a II-a Kennedy. Prezintă un conector secundar prelungit ce trece în punte peste procesul alveolar iar partea activă în formă de săgeată se sprijină interdentar sub punctul de contact. (fig.nr.166).

Crosetele dentare sînt elemente de menținere și stabilizare simple, accesibile oricărui specialist stomatolog, necesitînd o dotare minimă a laboratorului de tehnică dentară. Există, însă, elemente de menținere și stabilizare mult mai complexe și mai sofisticate care cer din partea clinicianului mult discernămînt, privind indicațiile lor iar din partea tehnicianului dentar o pregătire tehnică deosebită.

3°. Elementele speciale de menținere, sprijin și stabilizare.

In ultimii ani se perfecționează tot mai mult elementele speciale de menținere, sprijin și stabilizare ale aparatelor gnatoprotetice parțial mobilizabile și capătă o utilizare tot mai largă. Ele asigură o stabilitate și o menținere foarte bună a aparatelor amovibile în condiții de înaltă precizie și de sortiment variabil adaptabil variatelor situații clinice. Elementele speciale sînt mecanisme de înaltă precizie, fiind compuse din două porțiuni ce se imbrică: o porțiune ce se fixează la dintele suport, acoperit cu un element conjunct și o porțiune ce se atașează la aparatul gnatoprotetic mobilizabil. In decursul anilor ele au fost definute diferit

Mc. Creacken în 1964 referindu-se la elementele speciale de menţinere şi stabilizare afirmă că ele sînt reprezentate de orice construcţie protetică care aplicată pe dinte asigură fixarea protezei. Jablonsky în 1982 denumeşte elementele speciale de manţinere şi stabilizare ca "mecanisme ce sigură menţinerea şi stabilizarea protezelor".

Noi definim elementele speciale de menţinere,sprijin şi stabilizare ca "mecanisme de precizie care asigură prin imbricare legătura temporară dintre proteza amovibilă şi elementele conjuncte fixate pe dinţii restanţi" (V.Burlui).

Datorită avantajelor pe care le prezintă, elementele speciale sînt mai preferate în ultimul timp faţă de croşete. Analizînd frecvenţa utilizării lor în timp în raport cu utilizarea croşetelor în menţinerea şi stabilizarea aparatelor gnatoprotetice mobilizabile, diferiţi autori dau date variate: Mc.Cracken în 1964 dă o frecvenţă de utilizare de 1%; Ene,Ionescu în 1984 dau o frecvenţă de utilizare de 10%; Burlui în 1987 dă o fresvenţă de utilizare de 51%. In ultima perioadă se preferă utilizarea acestor elemente datorită rezultatelor mult mai bune pe care le oferă.

Obiectivele utilizării lor sînt multiple. După Rudd-Morrou-Eisman, elementele speciale de menţinere, sprijin şi stabilizare trebuie să asigure construcţiei protetice o bună eficienţă funcţională fără a suprasolicita dinţii de sprijin, fără a modifica forma lor anatomică şi fără a depăşi conturul coronar. Aceste elemente trebuie să fie realizate din materiale biocompatibile, să protejeze ţesuturile periprotetice, să necesite minimum de ablaţie de ţesuturi dentare şi să nu necesite devitalizări. Elementele speciale trebuie să corespundă tipului de ocluzie şi să nu aibă o uzură repidă.

Indicaţiile elementelor speciale de menţinere,sprijin şi stabilizare sînt bine justificate şi argumentate în asigurarea menţinerii, sprijinului şi stabilizării protezelor composite, protezelor overlay, protezelor Swing-lock, protezelor conjuncte. Elementele concepute pentru regiunea anterioară să rezolve exigenţele estetice (să fie elemente discrete). Sînt indicate de asemeni în edentaţiile terminale şi subtotale unde croşetele dentare nu dau totdeauna rezultate bune ca şi în situaţiile clinice în care reciprocitatea croşetelor nu se poate realiza. Sînt indicate în rezolvarea edentaţiilor de clasă B şi C Lejoyeux protezabile adjunct cînd fie suportul muco-osos fie cel dento-parodontal este nefavorabil. Sînt indicate şi în cazurile cînd dinţii restanţi urmează să primească protezări conjuncte.

Aplicarea elementelor speciale are însă o serie de contraindicații. Sînt contraindicate la pacienții cu stare generală precară, la bolnavii necooperanți sau cu deficite psihomotorii. Nu sînt indicate în edentațiile de clasă D Lejoyeux cînd atît suportul dento-parodonta cît şi cel muco-osos nu sînt favorabile. Sînt contraindicate pe dinți limitrofi subdimenționați vertical şi vestibulo-oral, datorită retentivității scăzute pe care o prezintă. Nu se vor indica în cazurile în care nu există indicații ale protezei fixe pe dinții restanți.

Elementele de menținere, sprijin şi stabilizare prezintă o serie de avantaje față de croşetele dentare. Ele reduc numărul de elemente constructive, putînd fi realizate în raport de concepția în care construim aparatele gnatoprotetice. Realizează o foarte bună menținere, sprijin şi stabilizare aparatelor gnatoprotetice mobilizabile pe cîmpul protetic. Asigură o foarte bună solidarizare a protezei la elementele restante, realizînd o legătură stabilă şi inofensivă pentru țesuturile orale. Prin distribuirea corectă a forțelor la nivelul cîmpului protetic pot reduce sau amortiza într-o anumită măsură forțele care se transmit de la proteză la dinții restanți. Sînt elemente puțin vizibile, discrete, plasîndu-se intra sau extracoronar în zona aproximală a dinților restanți, respectînd astfel funcția fizionomică. Se depreciază greu, avînd o bună rezistență în timp. In caz de dezactivare şi depreciere există posibilități de reactivare pentru unele dintre ele. Reduc brațul pîrghiei prin plasarea punctului de aplicare a forței spre colet.

Elementele speciale de menținere şi stabilizare prezintă însă şi o serie de desavantaje: sînt laborioase, necesită exigențe în execuție şi materiale speciale uneori dificil de procurat; tehnica executării lor este dificilă, aplicarea lor necesitînd o instruire specială a întregii echime stomatologice. Pentru a fi eficiente necesită o amplasare foarte precisă. Nu se pot aplica pe dinți cu diametru vertical mic, neexistînd spațiu suficient pentru amplasarea lor. Presupun totdeauna preparări complexe şi apreciabile cantitativ ale substructurilor organice impunînd de multe ori devitalizarea dinților suport. Prezintă nişe retentive în care pot stagna resturile alimentare şim oferă condiții favorabile dezvoltării şi multiplicării florei microbiene. Creează dificultăți în plasarea primului dinte artificial din şaua protezei. Defectarea lor presupune uneori refacerea întregii construcții protetice. Prețul de cost al elementelor prefabricate este mult mai ridicat în raport cu croşetele.

Elementele speciale de menținere, sprijin şi stabilizare nu pot fi aplicare oricînd ci numai atunci cînd există condiții corespunzătoare tehnico-economice, clinice și un nivel de instruire specială a echipei stomatologice. Realizarea lor este condiționată de utilizarea paralelografului, deosebit de necesar pentru: alegerea axie de inserție; secționarea de suprafețe pe modelul de gips pentru studiul de amplasament; fabricarea de ghidaje metalice utile în preparări intraorale; machetarea în ceară a suprafețelor paralele și plasarea în machetă a elementului special ca și pentru frezajul suprafețelor paralele.

Elementele de menținere, sprijin și stabilizare pot fi elemente prefabricate care se atașează la macheta scheletului aparatului gnatoprotetic, dar ele se pot realiza și în laboratorul de tehnică dentară de către tehnician.

La ora actuală există foarte multe sisteme speciale bazate pe principii diferite și este greu de găsit o clasificare unică a elementelor speciale de menținere și stabilizare. In decursul anilor autorii le clasifică după diferite criterii, fiind cunoscute mai ales după numele celor care le-au imaginat sau al fabricii producătoare. Roucoules, Tabet, Soulet în 1955 face o clasificare a elementelor speciale de menținere sprijin și stabilizare ținînd cont de: calitatea legăturii pe care o asigură, execuția în serie sau individuală, modul de fixare la suport, distribuția pe arcadă, funcțiile îndeplinite și poziția pe care o au pe coroana dintelui. Lubespiere, Rotemberg în 1975 le clasifică în trei grupe principale: semirigide, rigide și distributoare, iar cu un an mai tîrziu în 1976 Goodkin, Baker fac o clasificare a elementelor speciale după poziția pe care o au față de coro roana dintelui în: elemente intracoronare (reziliente, nereziliente) și elemente extracoronare (reziliente, nereziliente). Osborne,Lammia în 1978 le clasifică în: elemente intracoronare, elemente extracoronare, butoni și bare, iar Ene, Ionescu în 1982 fac o clasificare a elementelor speciale în:sisteme de culisare,sisteme de capse,sisteme de bare, sisteme de telescopare și sisteme articulate. In 1981 Burlui clasifică elementele speciale în: sisteme conjunctoare,sisteme disjunctoare (conjunctori cu resort rezilient, articulate fără dispozitiv de revenire, cu dispozitiv de revenire).

Elemente speciale de menținere, sprijin și stabilizare conjunctoare.

Aceste elemente sînt alcătuite din două componente:una fixată pe dintele suport printr-un sistem conjunct și una care se ataşează şi face parte din proteza mobilizabilă şi se cuplează prin imbricare. După felul cum acţionează se descriu elemente conjunctoare realizate prin telescopare, elemente conjunctoare realizate prin culizare, bare şi capse.

Telescoparea se poate realiza coronar, corono-radicular şi radicular.

Telescoparea coronară poate fi totală, parţială(prin inel şi prin coroană parţială tip Steiger). Telescoparea coronară totală (fig.nr. 167) presupune o construcţie conjunctă care se fixează pe substructura organică preparată. Sistemul se compune dintr-o capă metalică cu prag cervical, cu agregare totală, care diferă de coroana de înveliş prin faptul că nu are morfologie coronară ci realizează o suprafaţă tronconică spre cilindrică şi din o coroană de înveliş modelată morfologic şi funcţional. In vederea telescopării capa metalică trebuie să îndeplinească următoarele condiţii: să fie subţire şi să acopere strîns substructura organică; să aibă o înălţime suficientă pentru a asigura retenţia, raportul dintre diametrul vertical şi orizontal al substructurii preparate să fie minimum 1/1, raportul fiind favorabil atunci cînd diametrul vertical este mai mare decît cel orizontal; capa să fie realizată cilindric datorită necesităţii unor pereţi paraleli şi să prezinte la colet un prag cervical pe care se va sprijini coroana care va telescopa; capa va fi cementată definitiv pe dintele suport.

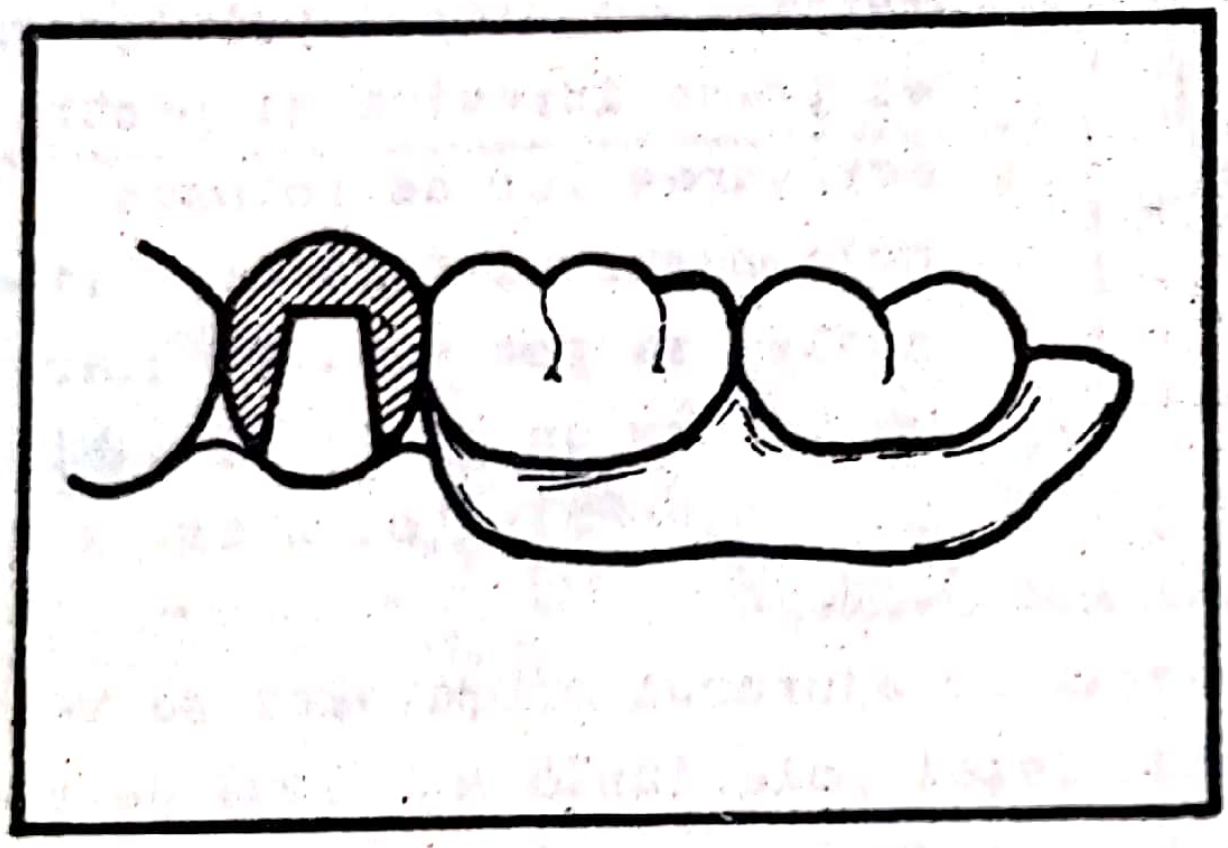

Fig.nr. 167

Coroana care telescopează realizează un raport strîns cu capa metalică, iar la exterior reproduce morfologia dintelui respectiv fiind solidară la conectorul principal al aparatului gnatoprotetic. Sprijinul este realizat la nivelul feţelor ocluzale ale capei şi coroanei prin porţiunile orizontale de la nivelul pragului. Incercuirea se realizează pe toată circonferinţa coronară prin care este înconjurată capa. Retenţia este dată de forţa de frecare dintre capă şi coroana telescop, în urma contactului strîns între suprafeţele acestora ce permit apariţia fricţiunii. Forţa de fricţiune la început este mare însă după utilizare, în timp, scade datorită numeroaselor mişcări funcţionale efectuate în masticaţie şi deglutiţie. Pentru îmbunătăţirea retenţiei coroanei telescop se pot aplica o serie de elemente suplimentare de retenţie cum ar fi clipsurile, croşetele.

Clipsul constă dintr-o sferă de dimensiuni mici plasată în grosimea coroanei în care se află un canal filetat (fig.nr.168 a) şi este acţionată de un arc ce o o împinge permanent într-un godeu realizat în capă. Diametrul sferei trebuie să pătrundă în godeu pînă la jumătate. Cu timpul prin uzură se poate inactiva şi pentru activarea lor se folosesc hold-suruburi fără cap. Clipsurile se pot activa chiar de bolnav cu ajutorul unei mici surubelniţe. Acest sistem se mai poate folosi la sistemul Ancorvis.

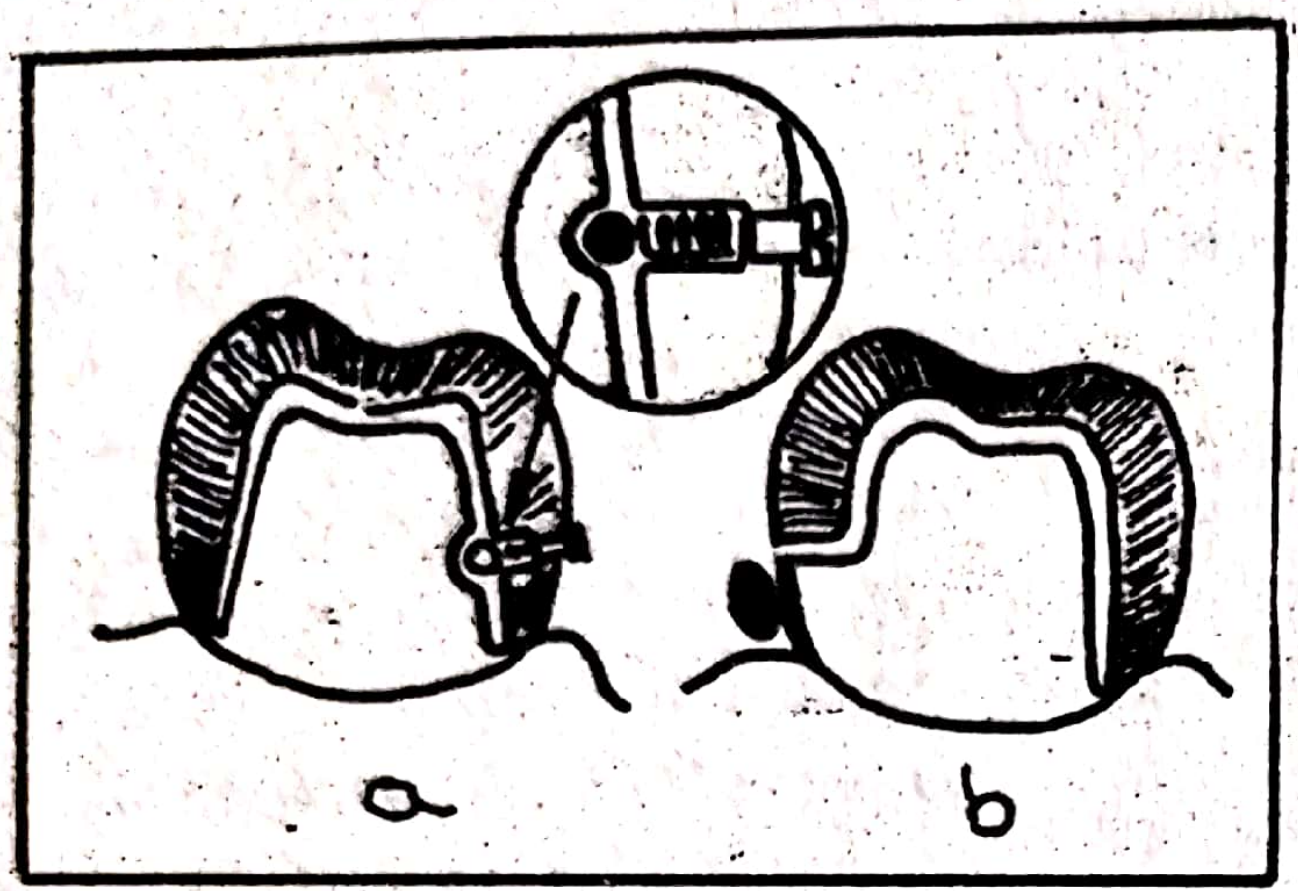

Fig.nr. 168 a,b

Pentru a îmbunătăţi retenţia cu ajutorul croşetelor se va realiza un prag mai înalt la nivelul feţei palatinale sub zona de retentivitate maximă şi se va plasa sub această retentivitate braţul activ al unui croşet solidarizat la coroana telescop (fig.nr.168 b).

In distribuirea forţelor de la nivelul aparatului gnatoprotetic pe dinţii suport şi pe suportul muco-osos trebuie să se ia în consideraţie diferenţa de rezilienţă dintre suportul dento-parodontal şi muco-osos. Dintele are o rezilienţă de zece ori mai mică decît mucoasa cîmpului protetic. Transferul forţei pe cîmpul protetic se poate realiza ceînd un spaţiu între capă şi coroană la nivelul pragului gingival şi la nivelul suprafeţei ocluzale (fig.nr. 169). Cînd nu exercită forţă masticatorie spaţiul este real. Cînd apare forţa deplasarea se realizează prin înfundare pe cîmpul protetic, forţa masticatorie fiind preluată de mucoasă, pînă în momentul cînd co-

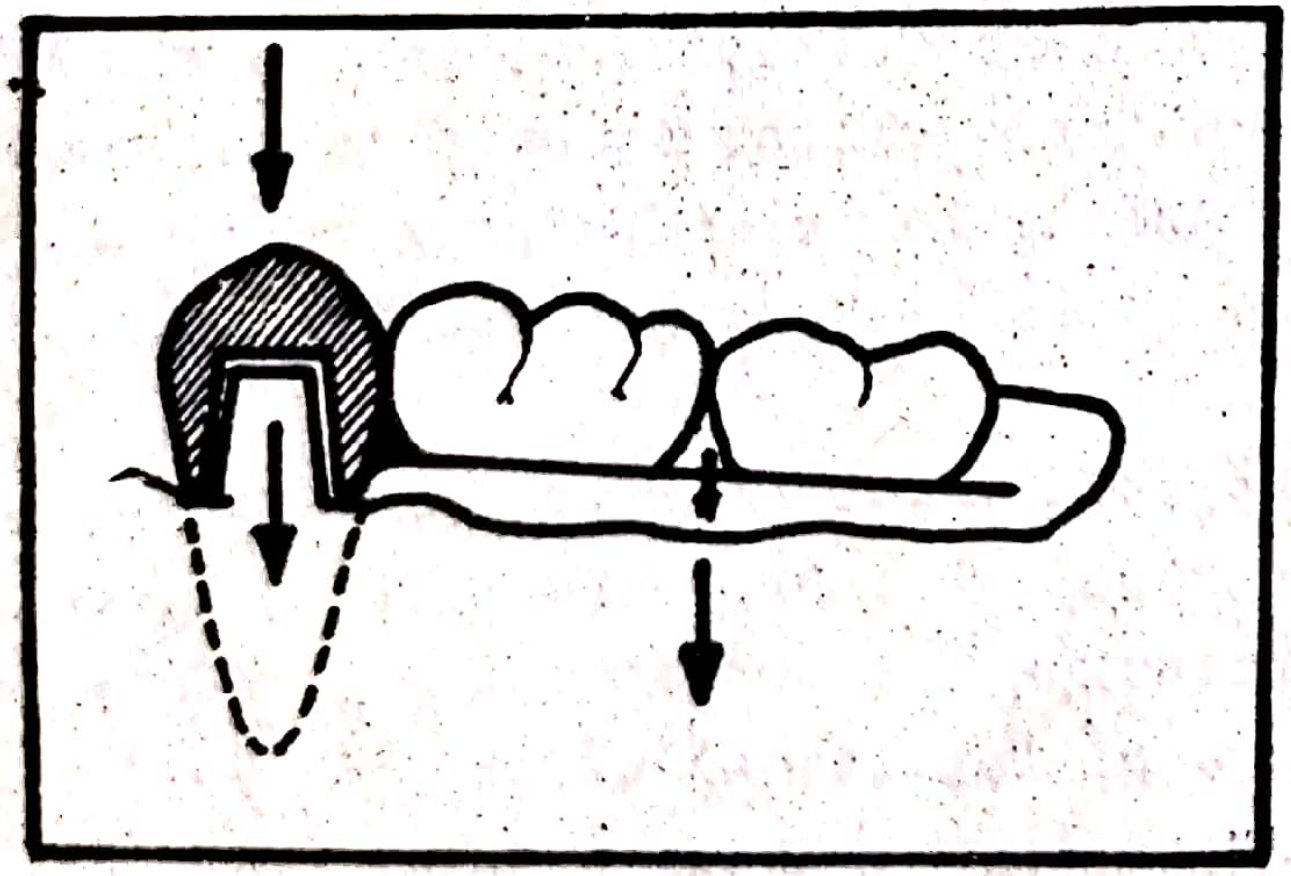

Fig.nr. 169

roana ajunge în contact cu pragul capei, după care forța va fi transmisă și la nivelul suportului dentar. Realizarea spațiului dintre capă și coroană este necesară pentru distribuirea forțelor atît pe suportul muco-osos cît și pe suportul dento-parodontal, existența acestui spațiu impunînd obligatoriu dispensarizarea sistematică a purtătorilor de coroane telescop. O variantă a coroanei telescop o constituie telescoparea bazei protezei în sistem over-lay peste cape cilindrice sau cilindro-conice. Dacă fricțiunea dintre baza protezei și capă dispare, sistemul se poate reactiva prin căptușiri cu acrilat.

Telescoparea parțială inelară (fig.nr.170 a presupune o construcție compusă dintr-un element conjunct reprezentat de o capă metalică cu prag care păstrează morfologia ocluzală a dintelui și care se fixează pe dinte și un element inelar care realizează telescoparea pe fețele laterale ale capei sprijinindu-se pe prag și fiind solidarizat la aparatul gnatoprotetic scheletizat. Inelul care realizează telescoparea reproduce la exterior morfologia fețelor laterale ale dintelui respectiv.

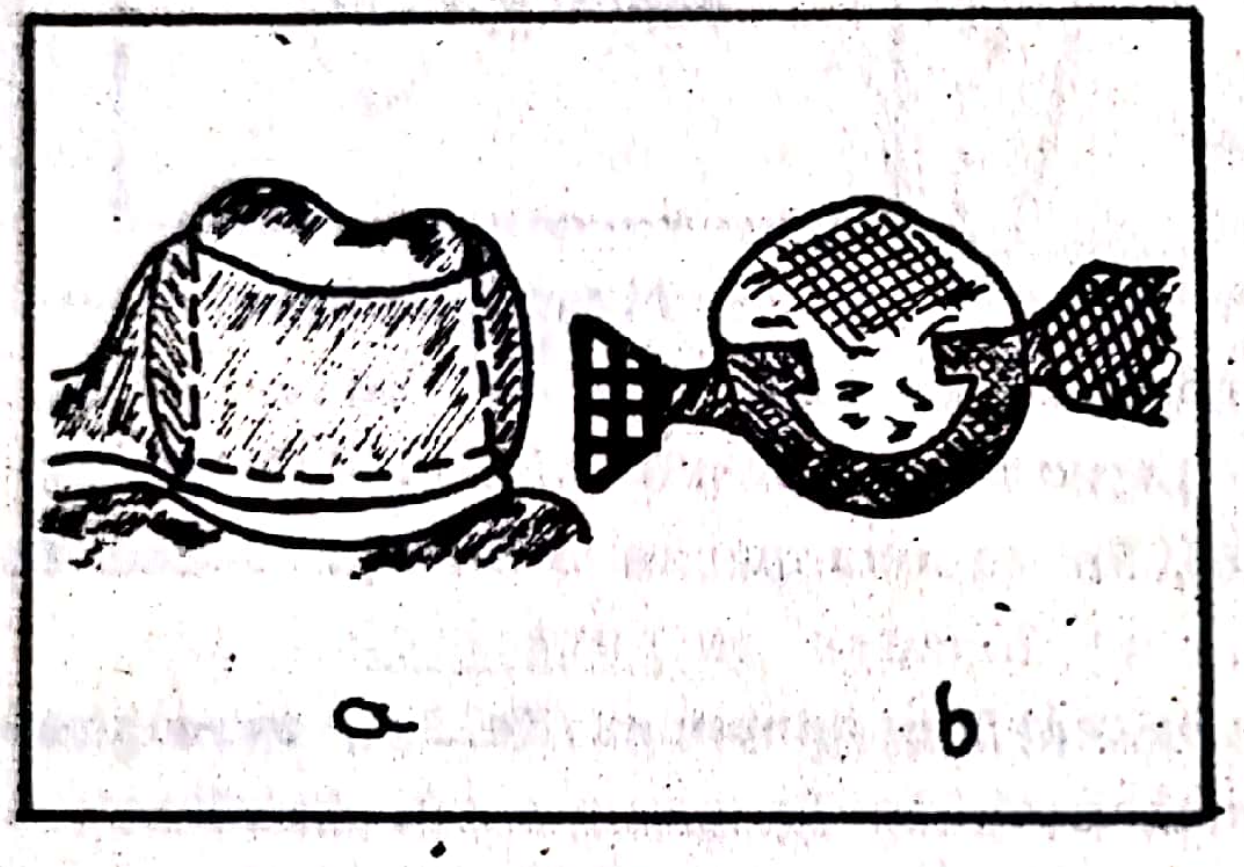

Fig.nr. 170 a,b

Telescoparea prin coroana parțială (fig.nr. 170b) de tipul coroanei Steiger. Coroana Steiger este realizată dintr-un element conjunct (coroană semifizionomică sau metalică) la care jumătatea orală este realizată asemănător preparării substructurii organice pentru o coroană parțială. Fețele laterale ale cuspidului oral sînt paralele, telescoparea realizîndu-se în jumătatea orală a dintelui. Partea adjunctă este fixată în aparatul gnatoprotetic scheletizat și completează morfologia dintelui prin suprapunere. Prezintă o nervură ce intră în șanțul în formă de U care îi oferă o bună retentivitate. O variantă acoroanei Steiger este coroana cu elemente suplimentare de retenție prin arcuri sau clipsări.

Coroana Kelly este o coroană ce se aplică pe dinți sau resturi radiculare care au fost preparați ca pentru coroana de substituție (fig.nr.171). Elementul conjunct este alcătuit dintr-un pivou radicular, o capă coronară și un bont metalic care se fixează pe dintele suport. Peste bontul metalic telescopează o coroană semifizionomică ce este fixată la aparatul scheletizat. Avantajele utilizării coroanei Kelly constau în micşorarea pîrghiei extraalveolare şi posibilitatea realizării unui aspect fizionomic cît mai natural. Aceste coroane pot fi utilizate şi în telescoparea bazei protezei în sistem over-lay.

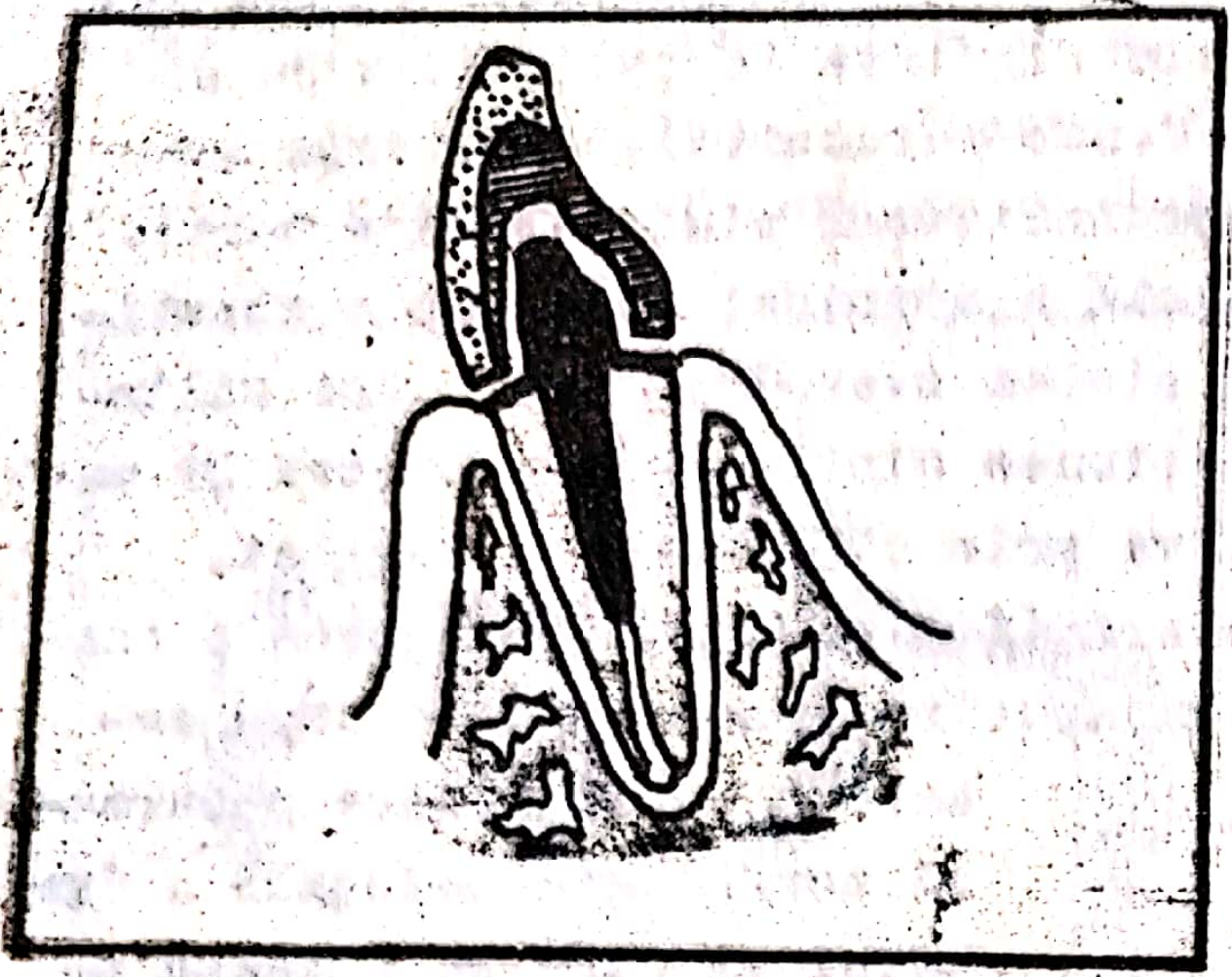

Fig.nr.171

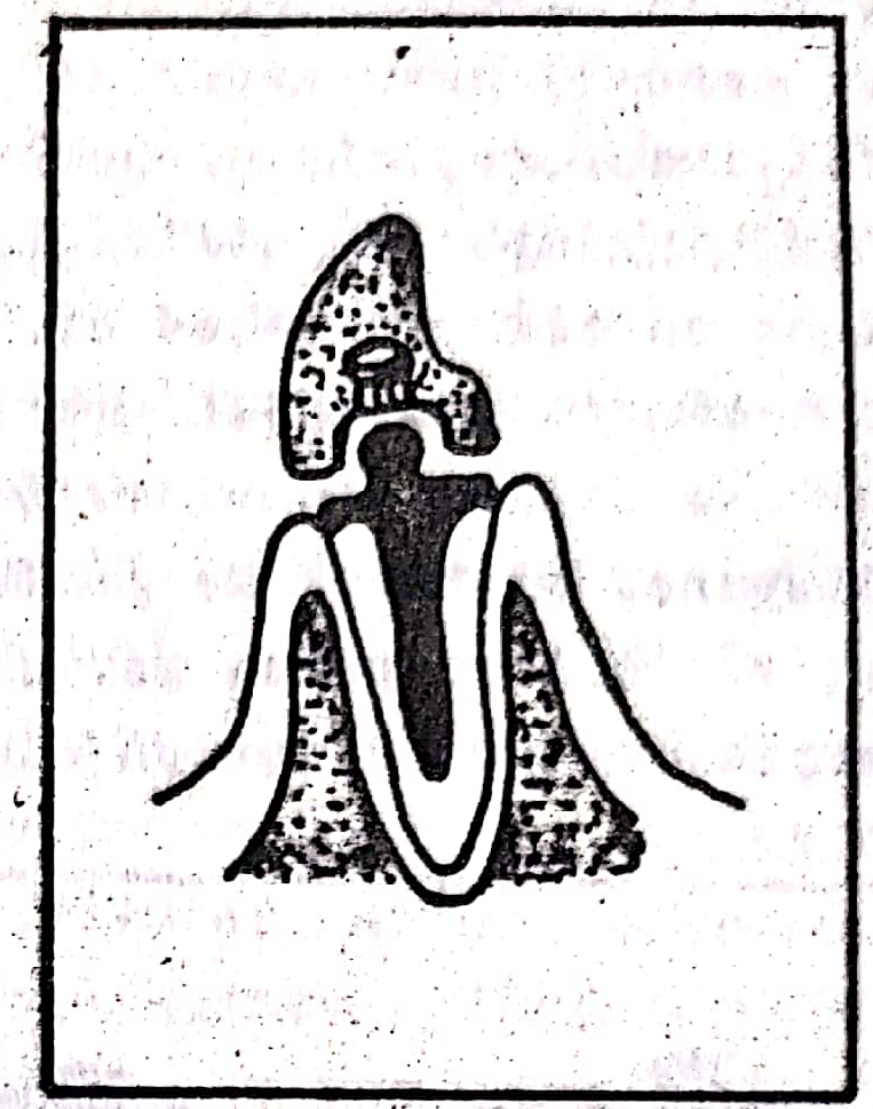

Fig.nr.172

Coroana Gerber este o variantă a coroanei Kelly, care prezintă un şanţ de retenţie pe bontul metalic în care se fixează un arc metalic.

Capsele reprezintă o altă variantă a telescopării. Ele se compun dintr-un dispozitiv corono-radicular, în care bontul coronar este sub forma unei sfere retentive (fig.nr.172). Dispozitivul se fixează la substructura preparată. La nivelul aparatului protetic scheletizat se fixează o capsă care permite angajarea pe acest bont şi încercuirea lui realizînd retenţia. O variantă a capselor metalice este reprezentată de utilizarea acrilatului elastic cu care se poate căptuşi zona din imediata vecinătate a sferei retentive, permiţîndu-se astfel inserţia şi dezinserţia protezei. Se mai cunosc capsele prefabricate: Sandri, Bona, Dalbo, Bayer, etc.

Telescoparea radiculară se realizează prin prepararea substructurii organice la nivelul dinţilor restanţi ca pentru o coroană de substituţie. Se aplică pe substructura respectivă un dispozitiv corono-radicular format dintr-o capă şi pivot ce prezintă în interior o teacă în care va telescopa un pivou radicular solidarizat la o coroană de substituţie ce face parte din aparatul adjunct. (fig.nr.173)

Există posibilitatea de a secţiona pivoul radicular prin secționarea axială a dispozitivului radicular (fig.nr.174).

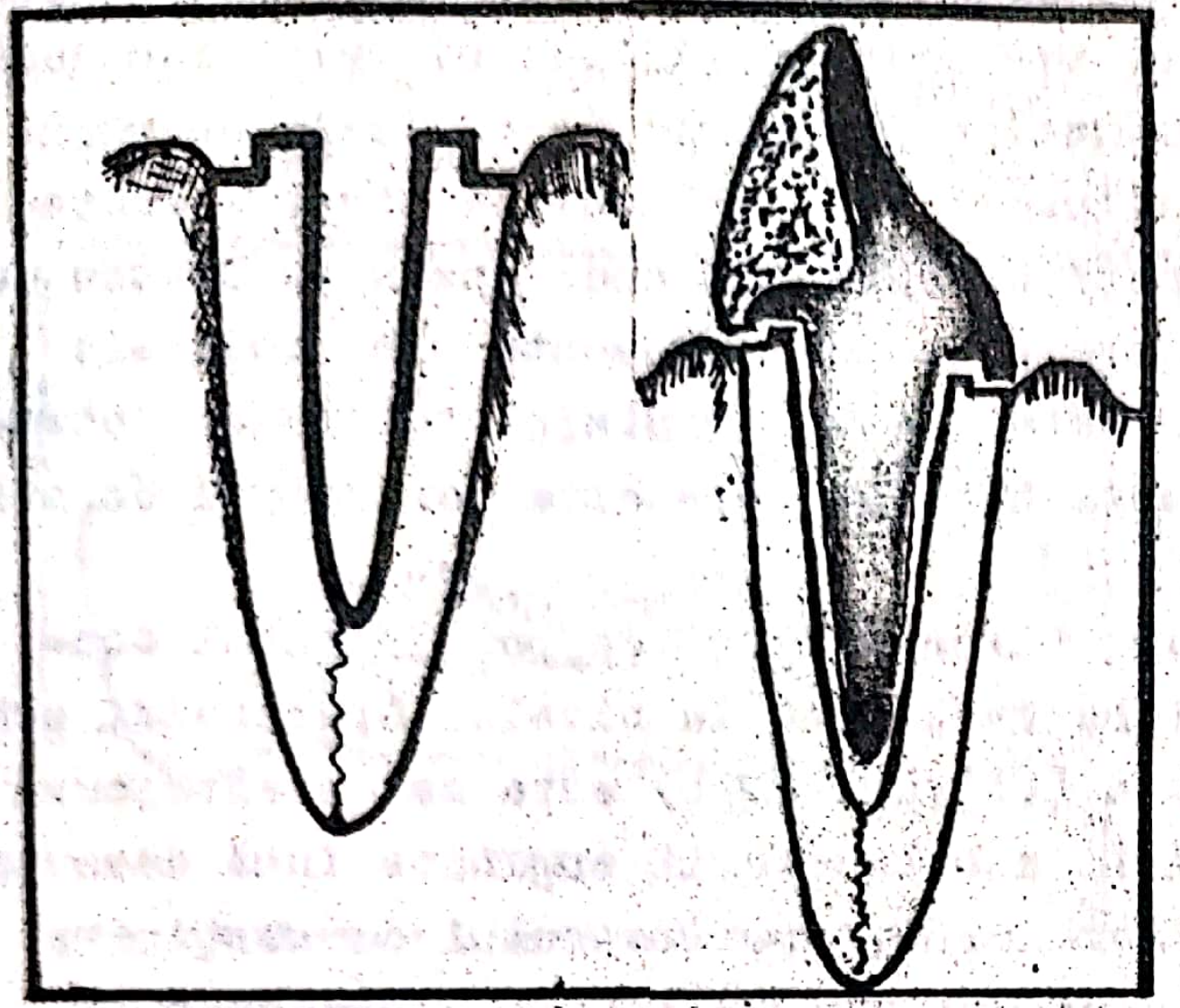

Fig.nr. 173

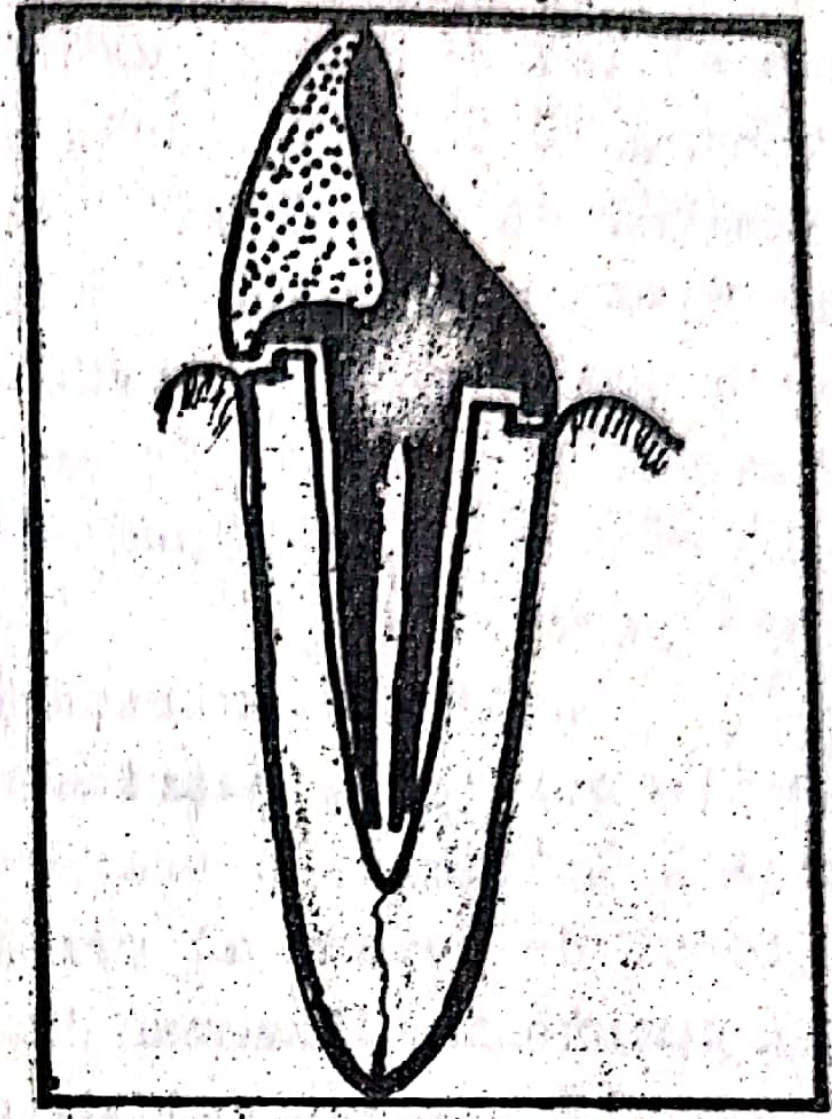

Fig.nr. 174

Dezavantajul acestui sistem este că necesită o preparare largă a canalului radicular și nu se poate igieniza corect.

Culisarea se bazează pe fricțiunea ce apare între suprafețele de contact dintre o patrice și metrice și se poate realiza intracoronar și extracoronar.

Culisele intracoronare (fig.nr.175a) sînt elemente conjunctoare ce se fixează pe substructura organică printr-o coroană de înveliș (metalică, esmifizionomică) sau corp de punte, care în interior prezintă un lăcaș retentiv în toate sensurile cu excepția axului de inserție și dezinserție a aparatului scheletizat. Cavitatea retentivă necesită o preparare profundă a substructurii organice uneori fiind necesară devitalizarea dinților suport. Forma cavității poate fi realizată în coadă de rîndunică sau în formă de "T" cu unghiurile rotunjite. In lăcașul realizat vor fi aplicate elemente prefabricate ce se fixează în perioada de machetare cu ajutorul tijei paralelografului atașîndu-se machetei scheletului în poziție paralelă cu axul de inserție al protezei scheletizate. In par-

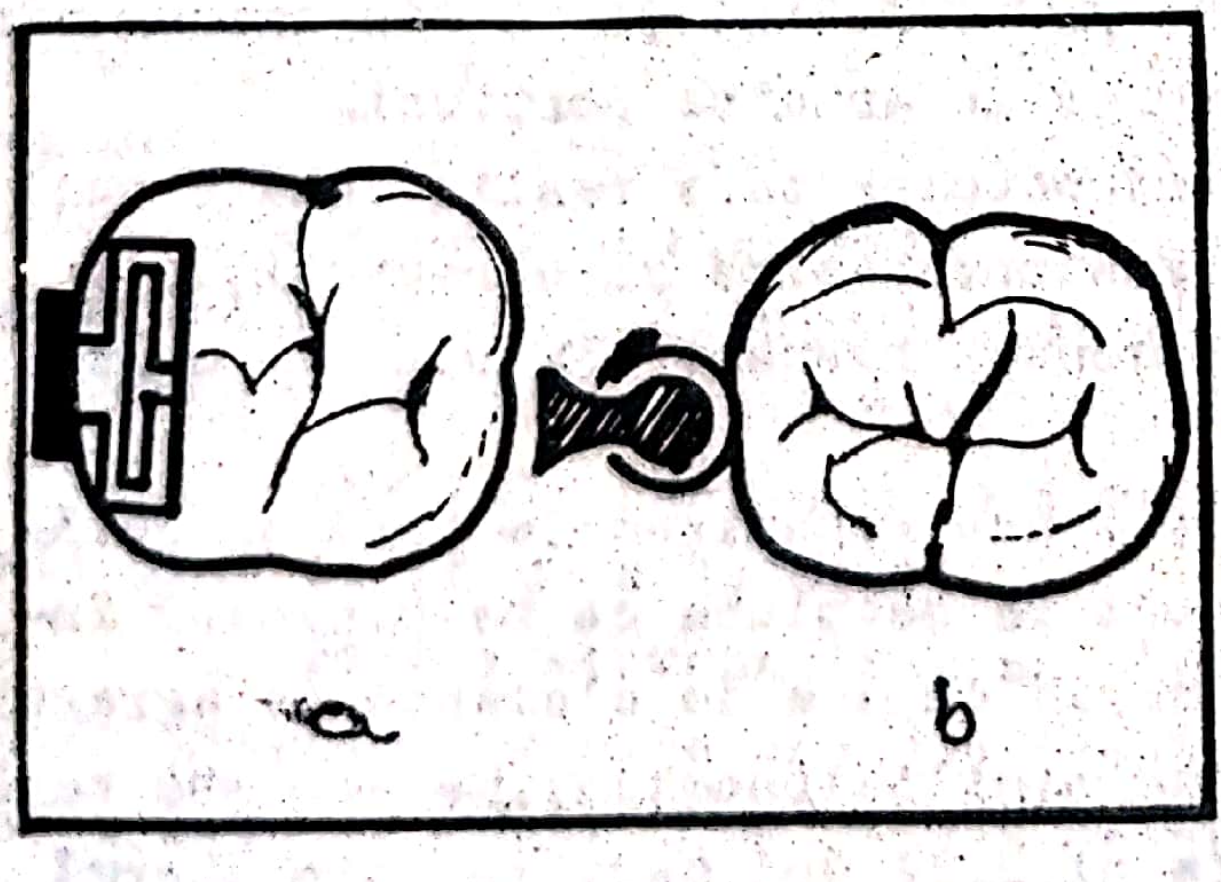

Fig.nr. 175 a,b

tea mobilă se află patricea care prin culisare pătrunde în cavitatea elementului conjunct (matricea) realizînd sprijinul şi prin fricţiune retenţia. Datorită uzurii elementelor prefabricate culisele au posibilitatea de reactivare prin clipsuri sau secţiuni la nivelul braţelor "T"-ului ce pot fi acţionate cu ajutorul unei spatule. Dintre culisele intracoronare prefabricate cele mai cunoscute sînt culisele Crismani, Mc.Collum, Brown, Sorensen, etc. Avantajul culiselor intracoronare constă în faptul că sprijinul nu depăşeşte perimetrul de susţinere parodontal.

Culisele extracoronare fixează patricea pe elementul conjunct (o coroană), matricea fiind realizată la nivelul aparatului scheletizat. Culisarea extracoronară (fig.nr. 175 b) este mai avantajoasă din punct de vedere al preparării substructurii organice însă dezavantajul constă în plasarea forţelor înafara perimetrului de susţinere parodontală. Există mai multe variante ale culiselor extracoronare. Toate culisele intracoronare pot fi utilizate şi în culisarea extracoronară. Firme diverse pun la dispoziţie diferite forme de culise prefabricate: Ancorvis, Dalbona, Ceka, Z.L.,Roach,etc.

Culisele Ceka sînt compuse dintr-un element inelar ce se fixează conjunct la nivelul coroanei. In orificiul inelului pătrunde patricea reprezentată de un buton metalic secţionat în patru în vederea asigurării elasticităţii şi posibilităţii de reactivare.

Culisa Roach este asemănătoare cu o articulaţie fiind alcătuită dintr-un tub metalic închis la un capăt, fixat pe coroana metalică şi prevăzut cu o fantă laterală (vezi fig,nr. 175 b). In această fantă şi în tub pătrunde patricea formată dintr-o sferă cu un col îngustat. Colul opreşte pătrunderea sferei în tub datorită apariţiei forţei de presiune. Forma de sferă permite o oarecare mişcare a patricei în matrice. Acest sistem se poate folosi şi ca disjunctor cînd se evaluează că proteza se va înfunda în anumite porţiuni.

Barele sînt elemente conjunctoare care realizează o bună stabilizare, sprijin aparatelor gnatoprotetice şi o repartiţie a presiunilor pe suportul dento-parodontal restant. Există mai multe tipuri de bare:

- bara Gilmore - cunoscută sub denumirea de bară cu călăreţ sau cavaler, este o bară rotundă pe secţiune ce se plasează într-o breşă edentată fiind susţinută la capete de elemente de agregare (coroane de înveliş metalice sau semifizionomice). Pe această bară se va aplica şaua protezei în care se află doi cavaleri din sîrmă elastică sub formă de buclă ce pătrund pe bară şi retenţionează şaca fig.nr.176);

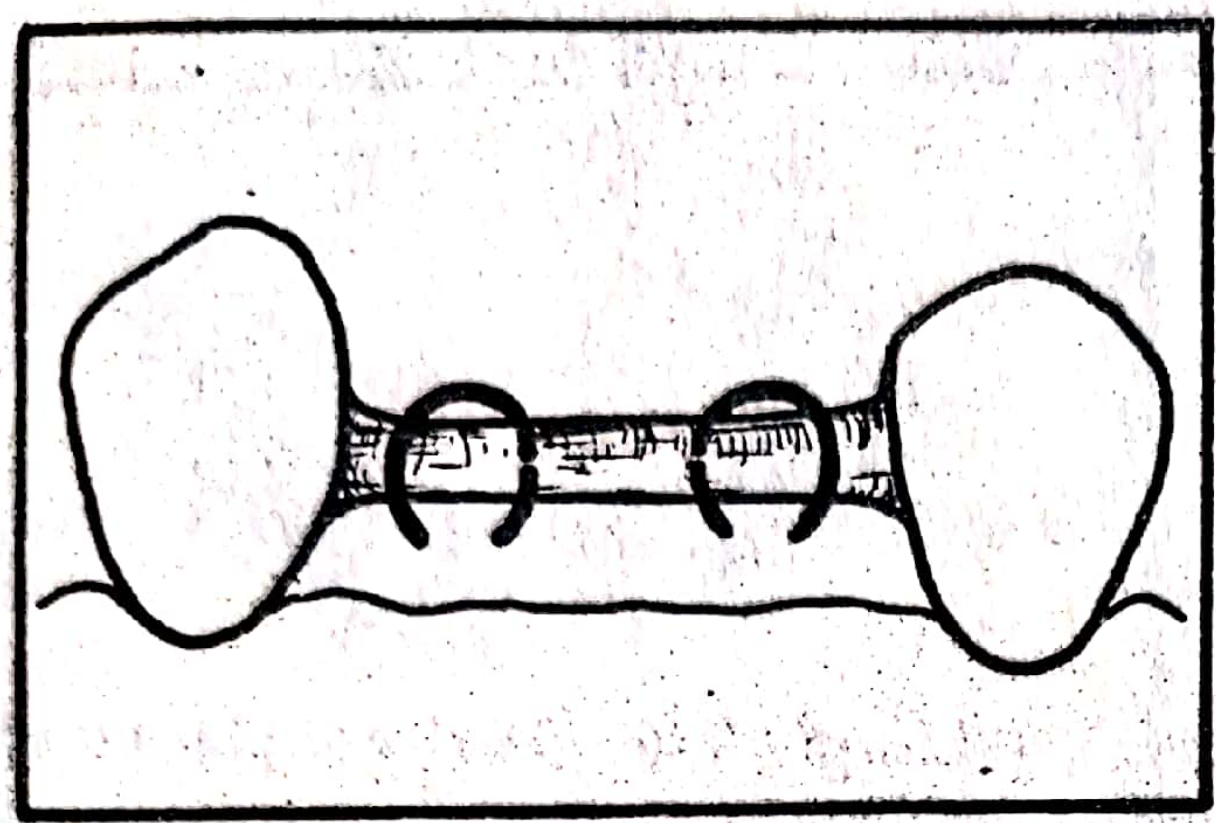

Fig.nr. 176

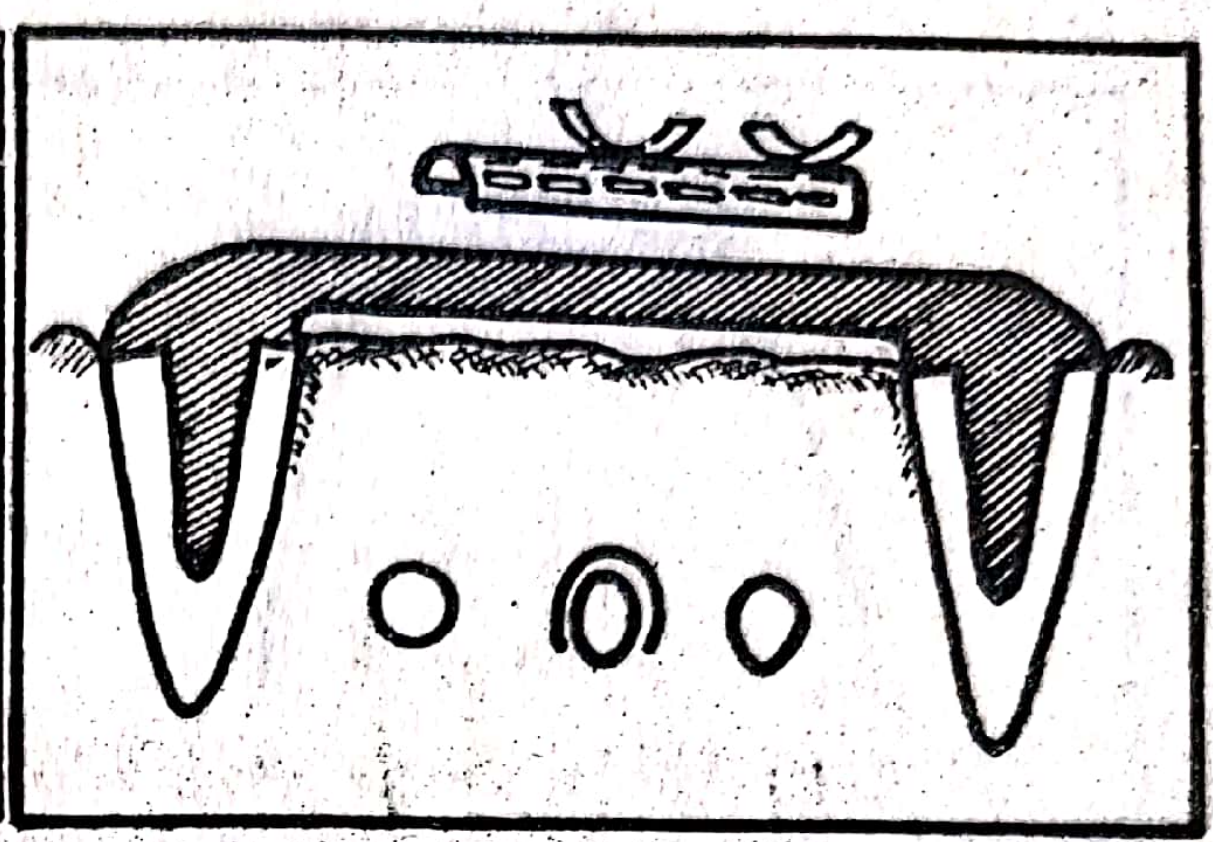

Fig.nr. 177

- bara Dolder (fig.nr.177) este o bară ce se aplică în edentațiile subtotale pe ultimii dinți restanți, de obicei ultimii doi canini. Dinții vor fi tratați radicular și preparați pentru a primi coroane de substituție. Elementele de susținere sînt cape cu pivouri radiculare peste care se aplică bara Dolder. Pe secțiune, raportat la creasta alveolară, bara poate avea forme variate: elipsoidală, pară inversată, picătură inversată. Forma pe secțiune realizează zona retentivă. Bara retenționează proteza printr-o gutieră metalică cu extremități elastice care acoperă bara pe toată lungimea ei. Extremitățile elastice se desfac și lasă bara să pătrundă pe gutieră după care se strîng din nou. Gutierile elastice au elemente care le permit retenționarea în șaua acrilică a protezei. Barele Dolder descrise prezintă desavantajul că necesită devitalizarea dinților suport și un sacrificiu mare de substanță amelo-dentinară, prin secționarea coroanei. Prof.Maria Chiru a aplicat la Iași bara Dolder aducîndu-i unele modificări, prin care se evită devitalizarea dinților stîlpi și secționarea coroanelor. Procedeul constă în aplicarea pe dinții restanți a două coroane de înveliș, bara fiind fixată între acestea. Pentru aplicarea barei Dolder, la nivelul crestei edentate între dinții restanți trebuie să existe un spațiu suficient de înalt iar creasta să fie rectilinie. Bara este indicată în edentațiile subtotale atît în zona frontală cînt și în zona laterală.

Bara Ackermann (fig.nr. 178) este o bară angulată ce se aplică în cazurile în care creasta edentată între dinții restanți nu este rectilinie ci curbă. Are marele dezavantaj că prelungește solicitarea dento-parodontală dincolo de poligonul de sprijin. Se pot construi și două bare în extensie distală, care vor schimba axul de basculare a aparatului gnatoprotetic mobilizabil, şi vor suprasolicita dinţii restanţi propunîndu-se aplicarea de implanturi dentare pentru echilibrarea forţelor.

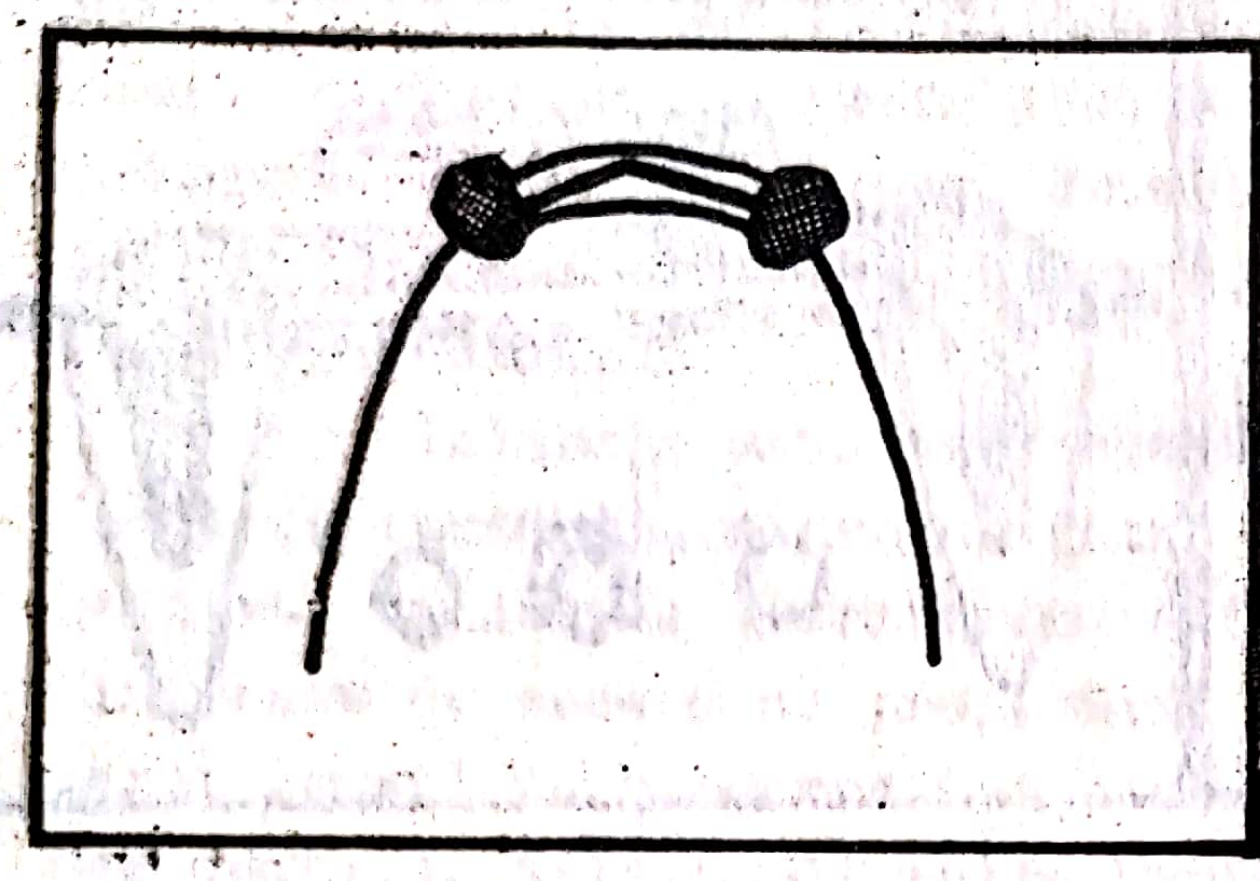

Fig.nr. 178

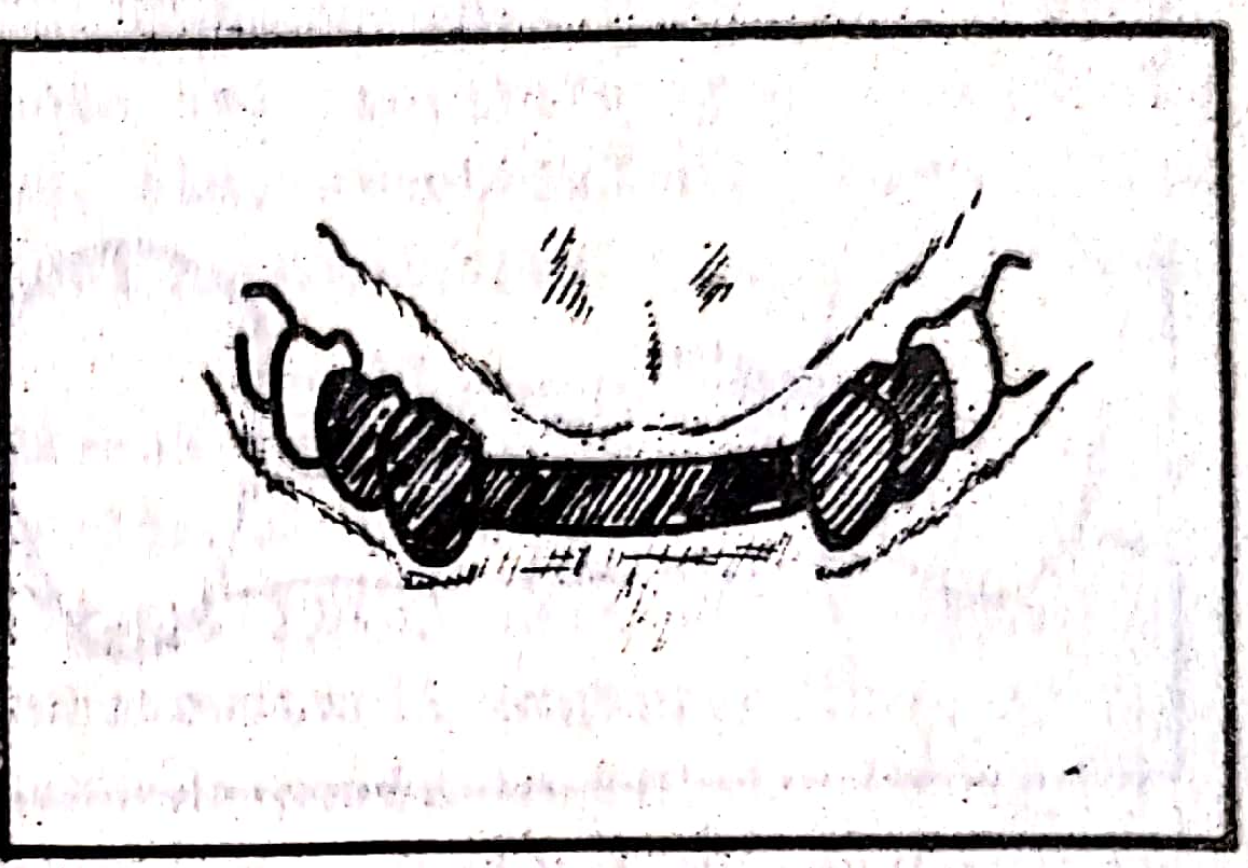

Fig.nr. 179

Bara de tip Steg (fig.nr. 179) cunoscută sub denumirea şi de bară de fricţiune. Este o construcţie simplă de formă dreptunghiulară pe secţiune. Este plasată între doi sau mai mulţi dinţi de pe arcadă avînd o grosime de minimum 1 mm, şi urmărind curbura arcadei. Se aplică în caz de breşe întinse (3 dinţi succesivi) forma fiind liniară în plan vertical, iar în plan orizontal urmărind conturul crestei. Bara se realizează în scopul îmbunătăţirii retenţiei aparatului gnatoprotetic scheletizat, fiind acoperită în totalitate de proteza mobilizabilă şi realizînd o variantă a protezării Over-lay.

Elemente speciale de menţinere şi stabilizare.disjunctoare sau distributoare simple.

Eelemente conjuncte cu amortizor (cu resort rezilient) sînt elemente de precizie concepute pentru a anihila suprasolicitarea cîmpului protetic şi deplasările aparatelor gnatoprotetice generate de diferenţa între rezilienţa mucosală şi cea parodontală. Ele au fost imaginate datorită dezavantajelor pe care le prezintă elementele conjunctoare care sînt prea rigide şi suprasolicită dinţii. Din acest grup fac parte croşetele disjunctoare:

- croşetul în formă de balansoar descris de Kennedy este un spărgător de forţă foarte util la protezarea mandibulară (fig.180). Este alcătuit din două croşete Ackers fixate la conectorul principal prin doi conectori secundari prelungiţi ce conferă o elasticitate foarte bună. Cînd este solicitată una din cei dinţii restanţi respectivi nu suportă în totalitate forța deoarece aceasta nu se transmite

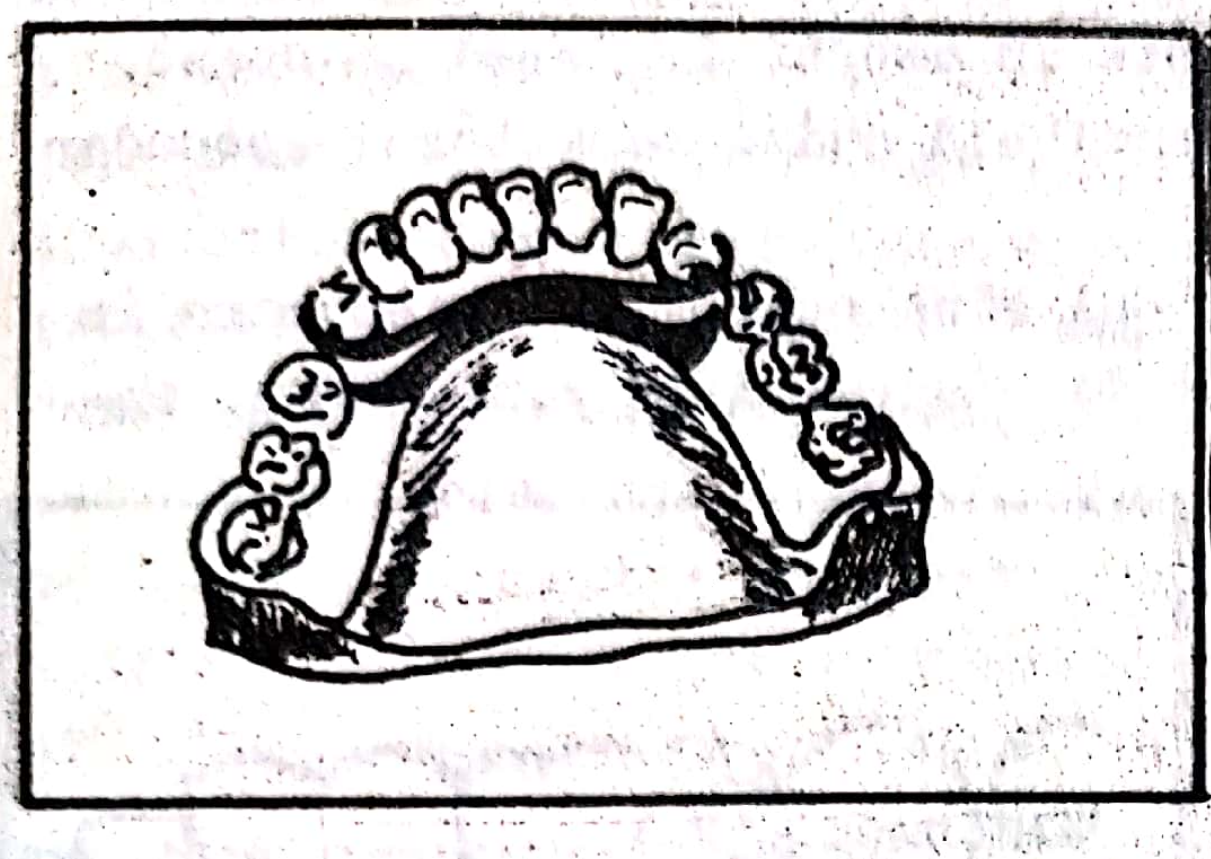

Fig.nr. 180



Fig.nr. 181

în totalitate datorită conexiunii prelungite, șocul fiind absorbit de bucla de balansare, șaua înfundîndu-se pe cîmpul protetic, sprijinul muco-osos va primi presiunea ce va fi distribuită și pe dinții restanți. In sistemul rigid numai dinții restanți vor primi și transmite forța de presiune;

- Croșetul cu conector în formă de "S" (fig.nr.181) realizează unirea unui croșet Ackers cu conectorul principal printr-un conector secundar în formă de "S";

- croșetul cu acțiune contrară este realizat din două croșete Ackers care sînt unite cu conectorul principal printr-un conector secundar prelungit în formă de buclă, inserate în partea opusă;

- croșetul prelungit este un croșet a cărui braț elastic depășește dinții vecini edentației fiind plasat pe dinții restanți la distanță de breșa edentată ceea ce îi conferă o elasticitate crescută;

- croșetul cu extremitate liberă Rigolet (fig.nr. 182) este

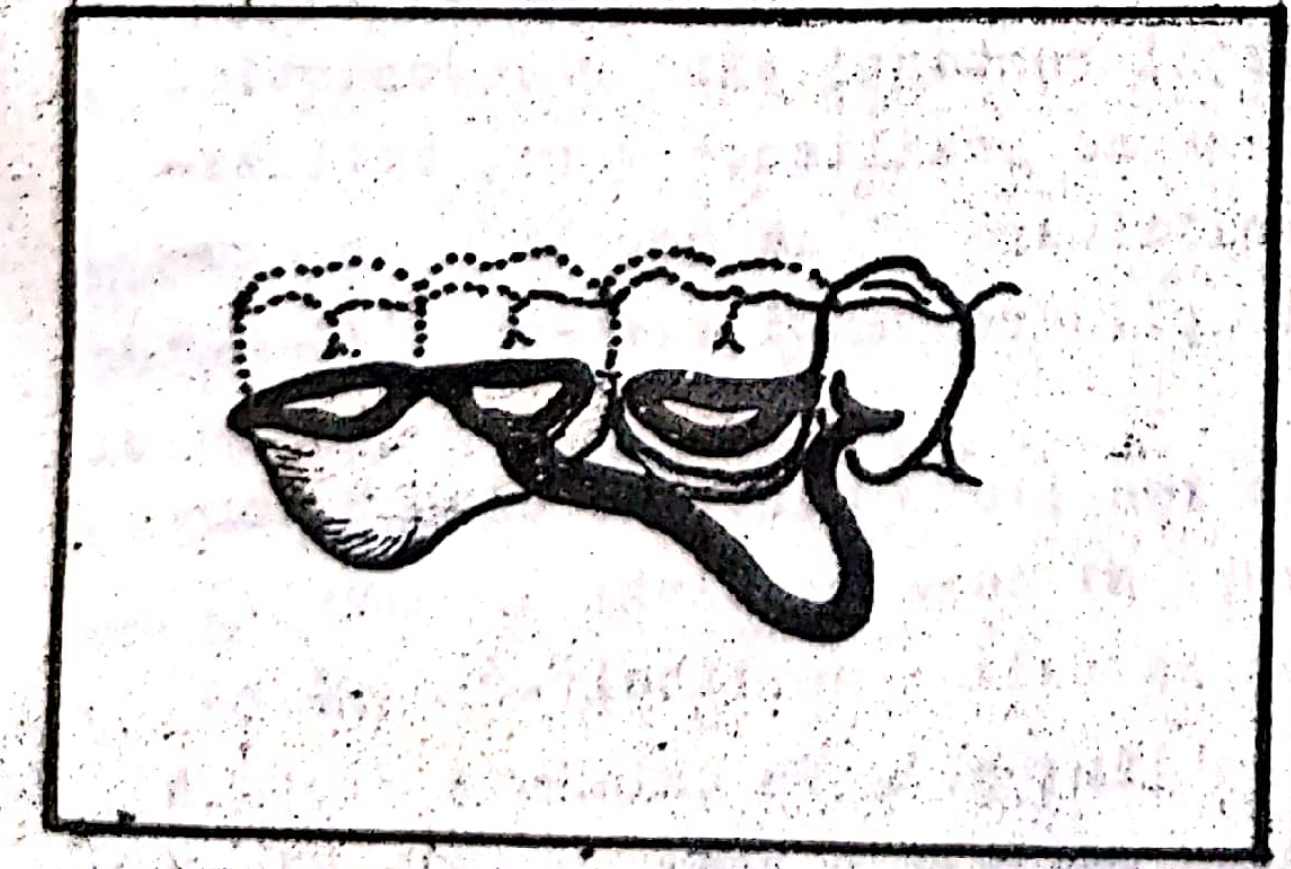

Fig.nr. 182



Fig.nr. 183

un croşet în formă de "S" ce uneşte şaua segmentată a protezei echilibrate de conectorul principal;

- croşetul lui Thompson este un croşet în formă de coasă (fig.nr. 183) ce este utilizat la mandibulă avînd conectorul secundar angulat.

Culisele fără sprijin ocluzal sînt culise extracoronare în care patricea este în formă de coadă de rîndunică (fig.nr. 184). Matricea plasată la nivelul aparatului adjunct culisează peste patrice atît cît permite mucoasa, datorită desfiinţării sprijunului ocluzal la nivelul matricei.

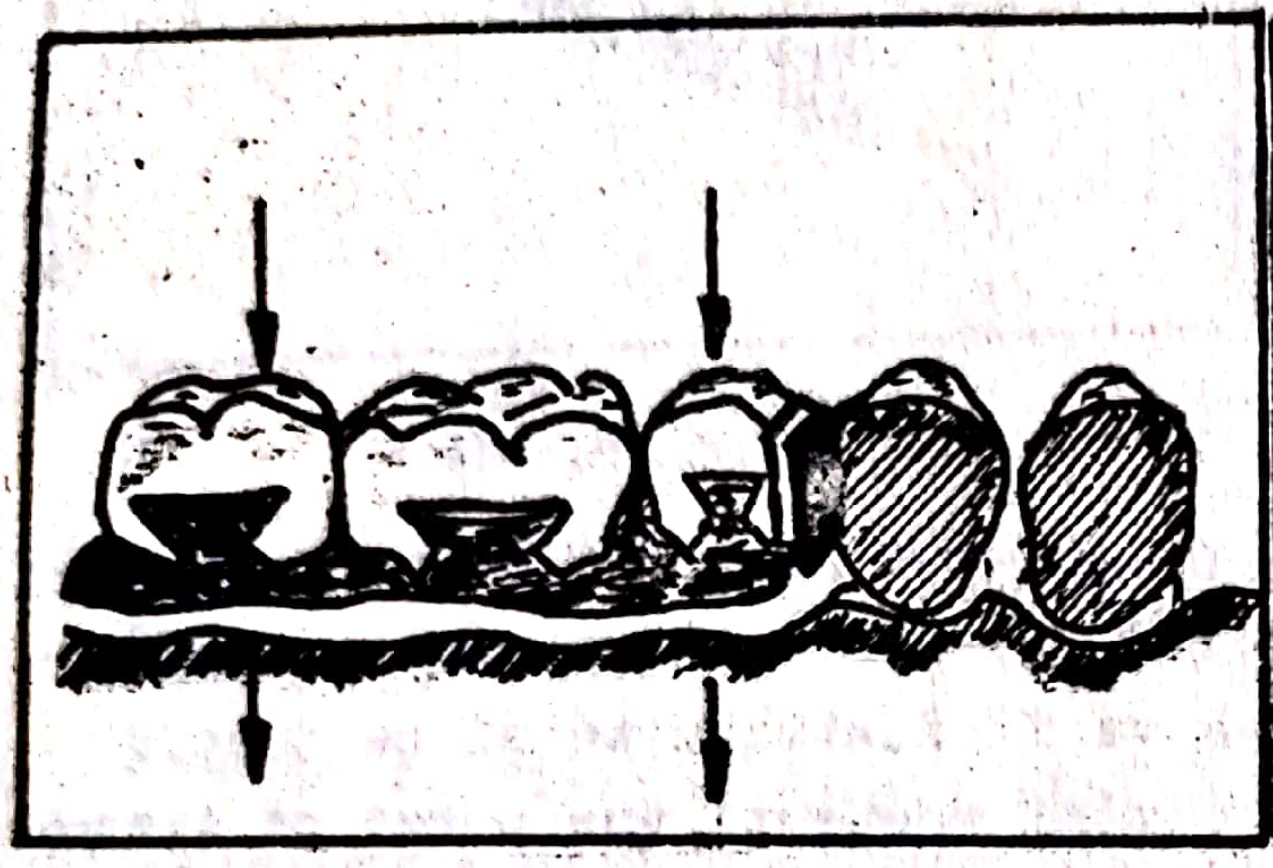

Fig.nr. 184

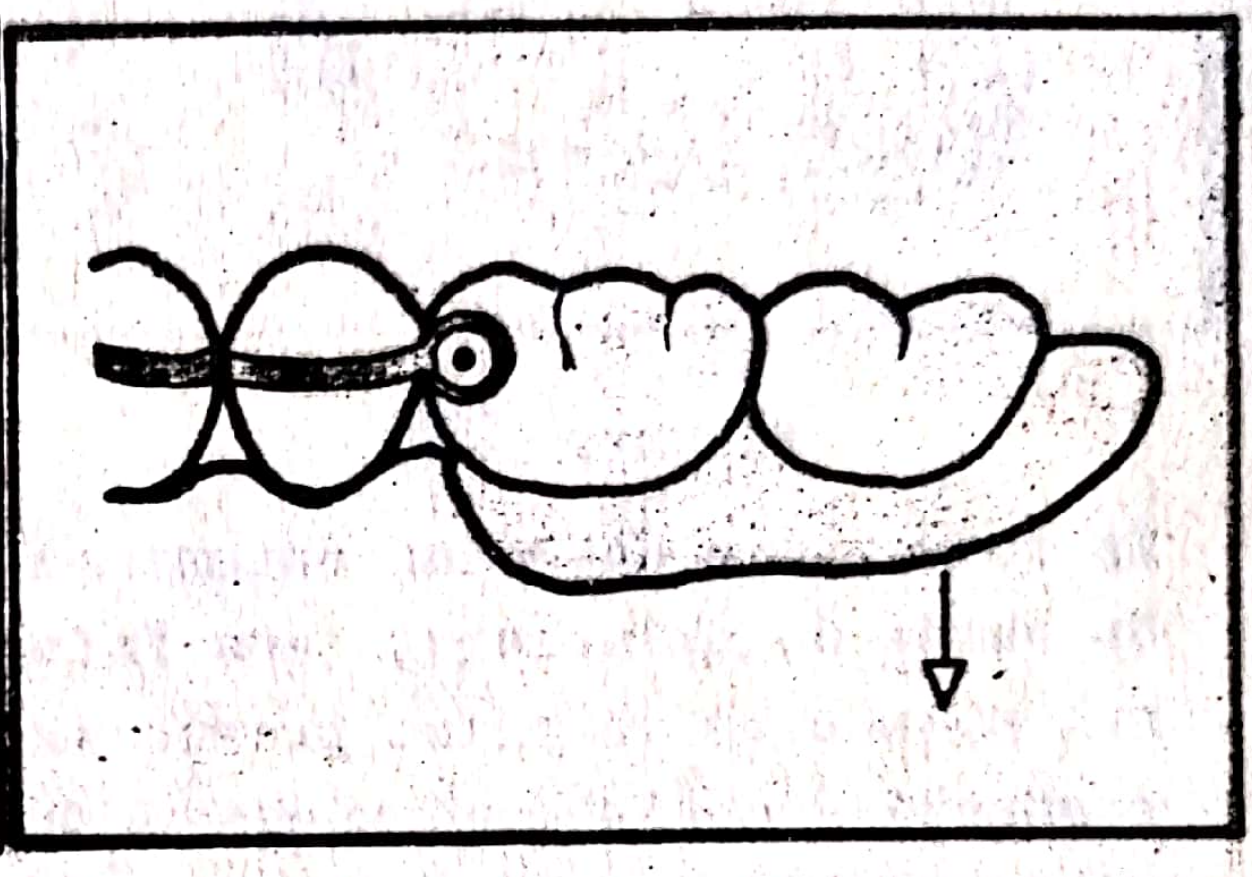

Fig.nr. 185

Elemente disjunctoare articulate fără dispozitiv de revenire

Şarnierele (balamalele) sînt elemente disjunctoare larg utilizate în edentaţiile terminale de cl.I şi a II-a Kennedy. Şeile terminale ale aparatului gnatoprotetic mobilizabil dacă sînt unite rigid la dinţii restanţi, aceştea vor fi suprasolicitaţi, torsionaţi în sensuri neadacvate şi în cele din urmă mobilizaţi. Atunci cînd dinţii restanţi prezintă un parodonţiu sănătos iar şaua terminală se sprijină pe o creastă osoasă înaltă acoperită de o mucoasă fermă se pot utiliza sisteme conjunctoare. Cînd dinţii restanţi sînt parodontotici cu creasta osoasă resorbită, cu mucoasa cu rezilienţă mare, utilizarea sistemului fix va duce la suprasolicitare şi la mobilizarea dinţilor restanţi, acest lucru impunînd aplicarea unui element disjunctor.

Şarniera (fig.nr. 185) este realizată dintr-un croşet continuu care se aplică pe dinţii restanţi şi care prezintă la nivelul zonelor distale un orificiu sub formă de culisă vestibulo-oral. Croşetul continuu este fixat la o bară sublinguală. Pe extensia distală a croşetului continuu se va aplica zona mezială a şeii, ambele elemente fiind traversate de un ax (balama) permiţînd şeii rotirea în jurul acestuia. Solicitarea şeii va permite înfundarea înspre distal evitînd suprasolicitarea dinţilor restanţi. O variantă a şarnierei este reprezentată de şarniera lui Strini (fig.nr. 186). Saua terminală în urma solicitărilor funcţionale se înfundă distal şi realizează suprasolicitarea în zona distală a suportului muco-osos, fapt ce accentuează resorbţia crestei alveolare. Pentru evitarea sindromului de resorbţie alveolară solicitarea crestei edentate trebuie să se realizeze uniform. Strini a imaginat o şarnieră dublă cu două etaje care realizează o distribuţie uniformă a forţei pe întreaga creastă edentată. Etajul superior este etajul care suportă arcada artificială şi

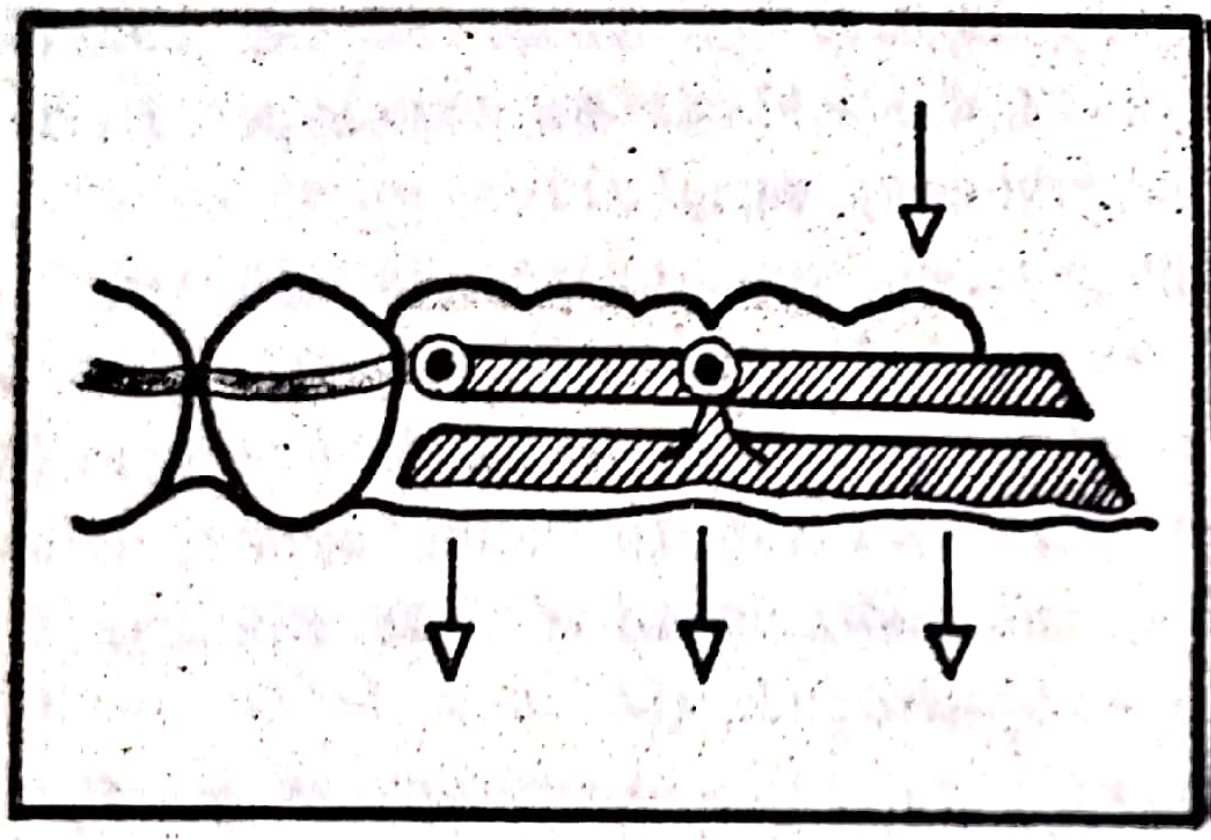

Fig.nr. 186

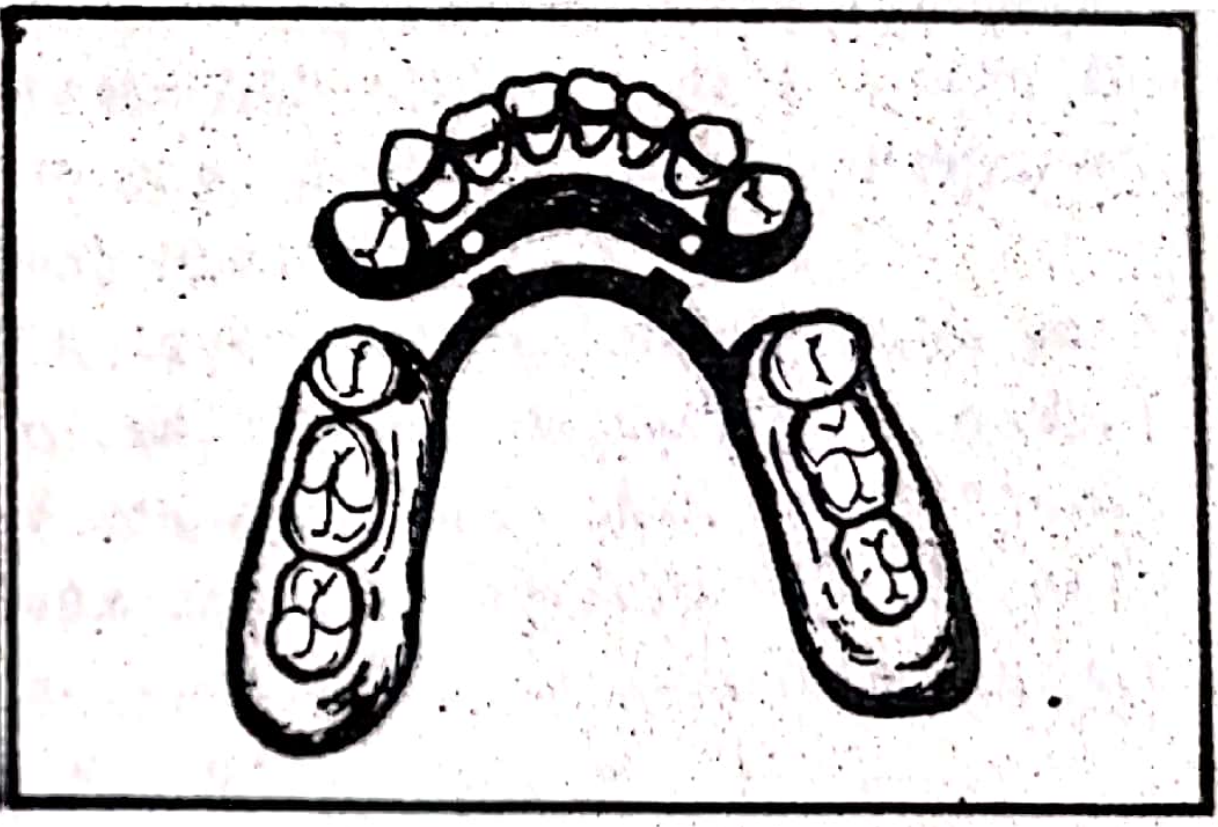

Fig.nr. 187

este cuplat de dinţii restanţi printr-un sistem clasic de şarnieră. Etajul inferior este zona şeii de sprijin în contact direct cu creasta şi este cuplat de primul etaj printr-o şarnieră a cărui ax este paralele cu axul primei şarniere. Etajul inferior se poate roti în jurul axului în orice direcţie. Cînd forţa de masticaţie înfundă etajul superior basculîndu-l spre distal, etajul inferior intră în acţiune în urma rotaţiei celui de al doilea ax, permiţîndu-i un contact intim pe toată lungimea crestei edentate.

Sistemul Ax-Ro este un sistem compus dintr-un croşet continuu terminat distal cu două croşete Ackers ce sînt unite la o bară palatinală sau linguală, bară ce prezintă două orificii paralele. Cealaltă componentă a sistemului este realizată din două şei unite printr-o bară care în dreptul orificiilor prezintă două patrici ce culisează (fig,nr.187). Cînd se aplică în cavitatea orală, se aplică întîi şeile cu patricele şi apoi croşetul cu orificiile de culisare care pătrund pe patrice retenţionînd aparatul mobil. Rolul acestui sistem este de a realiza retenţia prin fricţiune,favorizînd solicitarea egală a suportului osos şi despovărînd suprafeţele odonto-parodontale. Acţionează împotriva forţelor de solicitare orizontală a aparatelor gnatoprotetice.

Elemente disjunctoare articulate cu dispozitiv de revenire.

Acest tip de elemente prezintă structura identică cu a elementelor disjunctoare descrise mai sus, cu diferenţa că sînt prevăzute cu dispozitive elastice (resorturi) cu rol de amortizare a forţelor masticatorii, ce aduc elementele speciale în poziţia iniţială după încetarea acţiunii forţei. Dintre acestea cea mai cunoscută este şarniera cu resort elastic - o rarnieră pravăzută cu un dispozitiv sub formă de arc ce permite aparatului gnatoprotetic o revenire în poziţia iniţială, ceea ce face ca solicitarea cîmpului protetic să fie intermitentă. Alte elemente disjunctoare cu dispozitiv de revenire sînt: coroanele cu amprtizor, barele cu amortizor, etc.

Elementele speciale de menţinere, sprijin şi stabilizare s-au impus definitiv în tehnologia protetică prin efectul lor de menţinere şi stabilizare. Multitudinea sistemelor speciale face dificilă clasificarea lor. Frecvenţa lor tot mai ridicată în tehnologia protetică trebuie dublată de o cunoaştere mai amănunţită a indicaţiilor, contraindicaţiilor, avantajelor şi desavantajelor.

Utilizarea corectă a acestor elemente este posibilă numai prin asigurarea condiţiilor corespunzătoare de execuţie. Tehnologia realizării elementelor speciale este deosebit de precisă, orice rabat la exigenţe realizînd condiţii de suprasolicitare a cîmpului protetic. Extinderea metodologiei se va face cu prudenţă, pe măsura căpătării experienţei şi numai cu indicaţii foarte bine justificate.

4. INTOCMIREA PLANULUI DE TRATAMENT PRIN MIJLOACE PROTETICE ADJUNCTE

Cunoştinţele dobîndite pînă în momentul de faţă permit ca pe baza unui examen clinic şi paraclinic amănunţit să se poată stabili un diagnostic corect al afecţiunilor sistemului stomatognat interpretate în strînsa interdependenţă bio-psihi-socială.

Intocmirea planului de tratament înseamnă de fapt individualizarea tuturor datelor generale, referitoare la aspectele clinice, paraclinice şi constructive ale protezei amovabile, sintetizarea de fapt a indicilor clinico-biologici pozitivi şi negativi şi căutarea corespondentului terapeutic potrivit formei clinice de edentaţie parţială care să sigure în cea mai înaltă măsură realizarea obiectivelor profilactice şi curative, restaurarea morfologică şi funcţională a sistemului stomatognat de manieră cît mai completă.

Din prelegerile anterioare s-a luat act de tipurile de protezare posibile, de elementele constructive protetice care compun aparatele amovibile, eventual de indicaţiile şi contraindicaţiile lor, de particularităţile lor constructive în raport de unele particularităţi clinice. Avînd în vedere faptul că nu există boli ci există bolnavi, cum se poate realiza un aparat gnatoprotetic parţial amovibil care să corespundă tuturor exigenţelor într-o măsură cît mai completă? In această etapă raţionamentul medical trebuie să decelze pe baza experienţei teoretice şi practice soluţia terapeutică optimă pentru cazul în discuţie, soluţia terapeutică care formulată corespunzător va subordona ulterior întreaga etapă de pregătire generală şi locală pre şi proprotetică, pentru ca mai apoi pe baza acestei pregătiri sistemul stomatognat să fie apt de a recepta soluţia propusă iniţial. Atîta timp cît planul de tratament întocmit iniţial nu e validat ca posibilitate terapeutică, el rămîne o tentativă de proiect cu efect coordonator asupra tuturor procedurilor ce preced momentul abordării construcţiei protetice propriu-zise. Iată de ce credem că e mai corect să formulăm problema în sensul întocmirii unui plan de tratament al edentaţiei parţiale, care poate fi un plan deosebit de complex incluzînd în el bineînţeles, şi soluţia protetică şi să nu considerăm nicidecum că tratamentul edentaţiei parţiale se realizează prin proteză conjunctă sau adjunctă. Este vorba de un întreg proces de proceduri preprotetice, protetice şi postprotetice şi toate aceste trei etape concură la obţinerea unui tratament corespunzător. Insuficienţa oricărei etape se repercută asupra viabilităţii tratamentului edentaţiei parţiale, subminînd longevitatea aparatului gnatoprotetic dar ceea ce este şi mai grav, producînd deteriorări grave la nivelul componentelor sistemului stomatognat.

Din motivele expuse, planul de tratament într-un caz dat, trebuie ca pe baza diagnosticului stabilit anterior să-şi stabilească obiective precise profilactice şi curative a căror îndeplinire în concordanţă cu principiile expuse anterior să poată anula cel puţin parţial efectele nefavorabile ale edentaţiei. Subliniem că diagnosticul în sine, nu reprezintă decît în extrem de rare cazuri, bolnavul, cu totalitatea elementelor sale clinice şi paraclinice, existînd infinite particularităţi clinice ce dau o coloratură aparte cazului. Iată de ce schema de tratament se poate stabili în linii generale, în raport de diagnosticul stabilit, dar coloratura soluţiei terapeutice o dă cunoasterea amănunţită a cazului, ce trebuie să premeargă diagnosticului.

In ceea ce priveşte obiectivele planului de tratament, ele se particularizează, urmărind ca în cadrul soluţiilor terapeutice să se d a răspuns la toate problemele clinice şi paraclinice înregistrate în etapa anterioară.

Obiectivele profilactice urmăresc realizarea unei profilaxii generale şi a unei profilaxii locale (nespecifice şi specifice). Profilaxia generală va fi individualizată cazului clinic şi are în vedere prevenirea agravării unor afecţiuni generale pe care le prezintă bolnavul ca şi prevenirea apariţiei unor îmbolnăviri noi pe tot parcursul tratamentului stomatologic. Profilaxia locală nespecifică urmăreşte păstrarea sănătăţii ţesuturilor de la nivelul cavităţii orale, prevenirea apariţiei leziunilor odontale, parodontale, mucosale suplimentare făcînd uz de mijloace de profilaxie locală (educaţia sanitară, detartraj, tratament antiinflamator, fluorizări, duşuri bucale, masaje gingivale, ionizări, etc.). Profilaxia locală specifică (gnatoprotetică) urmăreşte conservarea unui metabolism optim şi a unei stări de sănătate optime a ţesuturilor cu care aparatele gnatoprotetice vin în contact. Tratamentul propus să aibă în vedere oprirea evoluţiei edentaţiei parţiale, încetinirea ei cu păstrarea pe arcadă a tuturor elementelor odonto-parodontale pe o perioadă cît mai lungă. Elementele protetice să nu creeze noi îmbolnăviri, să nu suprasolicite ţesuturile suport, să prevină dezechilibrele de ansamblu ale sistemului stomatognat (dishomeostazia), malocluziile, malpoziţiile mandibulo-craniene şi să conserve parametrii ocluzali cînd este posibil.

Obiectivul curativ este strîns legat de cel profilactic şi prezintă două aspecte: morfologic şi funcţional. Aspectul morfologic al obiectibului curativ urmăreşte o reaşezare a elementelor sistemului stomatognat într-un echilibru optim şi se rezolvă în edentaţia parţială întinsă prin aparate gnatoprotetice mobilizabile care refac integritatea arcadei dento-alveolare, volumul crestelor resorbite, reconstituie ariile ocluzale realizînd rapoarte ocluzale stabile. Refac de asemeni arhitectura facială distrusă prin edentaţie rapoartele mandibulo-craniene corecte, etc. Aspectul funcţional al obiectivului curativ se adresează refacerii funcţiilor sostemului stomatognat tulburate şi se realizează prin reconstituirea cadrului morfologic.

Formularea planului de tratament este precedată de un raţionament medical ce trece în revistă modul în care cazul luat în discuţie îndeplineşte criterii corespunzătoare unor formule de tratament nesistematizate încă (în gîndirea medicului) dar pe care medicul le are în vedere ca posibilităţi de tratament.

In urma confruntării paletei de posibilităţi terapeutice selectate din experienţa teoretică şi practică personală, cu criteriile pe baza cărora se stabileşte planul de tratament, este individualizată "tentativa de proiect" ca formă primară a planului de tratament.

Criteriile ce orientează planul de tratament în edentaţia parţială întinsă sînt cele expuse deja la capitolul "Tratamentul edentaţiei parţiale prin mijloace conjuncte". Vom reaminti că, în orientarea tratamentului edentaţiei parţiale trebuie să avem în vedere următoarele criterii: socio-economic, criteriul dotării tehnice, criteriul competenţei profesionale, biologic, mecanic.

Criteriul socio-economic,ce ţine cont de statutul socio-economic al pacientului, de distanţa faţă de cabinetul stomatologic, mediul din care provine (urban, rural) de timpul liber pe care bolnavul îl poate afecta tratamentului stomatologic. Profesia reprezintă un criteriu care ne poate influenţa conduita terapeutică şi alegerea mijloacelor de protezare.

Criteriul dotării tehnice a serviciului urmăreşte dotarea laboratorului cu materiale, cu aparatură astfel încît nivelul rezolvărilor protetice să nu depăşească nivelul dotării tehnice. Vor fi necesare dispozitive de topire a metalelor, eficiente (flacăra oxiacetilenică, curenţi de înaltă tensiune) capabile să dezvolte o temperatură suficientă pentru topirea aliajelor. In cazul lipsei acestor mijloace utilizarea arcului voltaic va realiza incluzii de carbon în scheletul metalic slăbind rezistenţa acestuia.

Criteriul competenţei profesionale al echipei stomatologice este foarte important şi se referă la pregătirea profesională a medicului, sorei de cabinet şi tehnicianului dentar. Se vor indica numai soluţii protetice ce asigură succesul tentetivei terapeutice. Se va asigura o securitate totală a bolnavului dar şi a medicului răspunzător material şi moral.

Criteriul biologic este legat de starea clinică a organismului şi a sistemului stomatognat. El însoţeşte planul terapeutic ca un adevărat filtru pentru întocmirea planului de tratament va fi necesară o evaluare a tuturor indicilor clinico-biologici stabiliţi prin examenul clinic și paraclinic astfel ca tratamentul să fie cît mai eficient. Se vor avea în vedere indicii clinico-biologici generali, loco-regionali și locali.

In aprecierea indicilor clinico-biologici generali, se iau în considerație starea generală, vîrsta și sexul. Din punct de vedere al stării generale, organismul poate fi sănătos clinic și în acest caz nu există probleme în stabilirea planului de tratament, bolnavul fiind apt să suporte orice tratament gnatoprotetic complex. Organismul poate fi marcat de o maladie generală ce influențează indicii clinico-biologici generali sau de o maladie generală ce nu-i influențează. Vîrsta pacientului poate constitui un indice clinico-biologic negativ cînd este avansată, bolnavul prezentînd reflexe greoaie, lipsă de concentrare în timpul examinării, lipsă de cooperare. La vîrstnici perioada de adaptare la aparatul gnatoprotetic se face mai greu la fel și igienizarea de aceea la acești bolnavi cînd sîntem siliți să facem un tratament protetic alegem calea cea mai simplă. La vîrstele tinere aparatele gnatoprotetice mobilizabile sînt mai greu acceptate necesitînd o motivație mai bogat argumentată. Sexul poate influența stabilirea planului de tratament în sensul că, sexul feminin este mai exigent în ceea ce privește realizarea aspectului fizionomic. Sexul feminin acceptă mai greu aparatele mobilizabile din teama de a nu creea senzația de infirmitate. In raport de acești indici se vor lua măsurile protetice corespunzătoare și se vor hotărî pregătirile pre și proprotetice și indicarea tipului de protezare.

Indicii clinico-biologici locoregionali se referă la articulația temporo-mandibulară, mușchi, dinamică mandibulară, relații mandibulo-craniene. Articulația temporo-mandibulară posedă indici clinico-biologici pozitivi atunci cînd nu prezintă semne clinice și radiografice care să ne indice o suferință articulară și indici clinico-biologici negativi cînd prezintă semne disfuncționale (durere, hipermobilitate, zgomote articulare, limitarea mișcărilor, etc.). O articulație temporo-mandibulară dureroasă, suferindă obligă la calmarea durerii, la tratarea suferinței și la temporizarea tratamentului gnatoprotetic. Mușchii manducatori fără semne subiective sau obiective de suferință reprezintă indici clinico-biologici pozitivi, iar cei dureroși, spasmați cu contracții neechilibrate reprezintă indici negativi. Existența unor tipare normale de dinamică mandibulară și a unor relații mandibulo-craniene corecte constituie indici clinico-biologici pozitivi în timp ce prezența unor modificări ale excursiilor mandibulare în mişcările test şi funcţionale şi prezenţa malrelaţiilor mandibulo-craniene (prin rotaţie,translaţie, basculare) constituie indici clinico-biologici negativi. In cazul unei malrelaţii mandibulo-craniene, în faza preprotetică se va realiza o repoziţionare mandibulo-craniană, uneori chiar o protezare tranzitorie ce va temporiza tratamentul definitiv. Parafuncţiile reprezintă indici clinico-biologici negativi.

Se stabilesc în continuare indicii clinico-biologici ai cîmpului protetic pozitivi şi negativ.

O arcadă dentară integră, armonios dezvoltată constituie un indice clinico-biologic pozitiv în timp ce o arcadă dizarmonică cu distrugerea arhitecturii este un indice negativ.

Suportul dento-parodontal posedă ca indici clinico-biologici pozitivi: prezenţa dinţilor pe arcadă; distribuirea lor grupată,cînd formează un grup compact ce conservă papila, parodonţiul, osul;numărul mare de dinţi restanţi; topografia lorv pe arcadă ce stabileşte clasa de edentaţie (breşele delimitate la ambele capete de dinţi restanţi cînd sînt reduse beneficiază de protezare conjunctă); implantarea normală; morfologia coronară integră cu retentivităţi normale ale feţelor laterale, cu abraziune fiziologică; dinţi înalţi; puncte de contact prezente; suportul parodontal sănătos ce va putea prelua o parte din solicitările mecanice pe care le presupune un tratament.

Indicii clinico-biologici ai suportului dento-parodontal sînt reprezentaţi de: numărul redus de dinţi; absenţa punctelor de contact; implantarea deficitară (dinţi în malpoziţie cu înclinare mai mare de 35° nu au valoare de suport în proteza conjunctă şi nu se vor utiliza); morfologie coronară afectată (prin carie, abraziune,coloraţii, distrofii); dinţi scurţi ce nu oferă suprafeţe suficiente pentru aplicarea elementelor de menţinere şi stabilizare; distribuirea grupată a dinţilor pe arcadă poate constitui un indice negativ din punct de vedere al echilibrării forţelor de presiune şi rezistenţă; ţesutul parodontal afectat (cu indici de inflamaţie, recesiune, mobilitate,resorbţie osoasă crescuţi). Dacă există resorbţie osoasă însoţită de mobilitate nu se aplică aparate conjuncte decît provizoriu sau se aplică atele de imobilizare provizorie. Cînd aparatul conjunct nu este aplicabil din cauza mobilităţii, se face o etapă de imobilizare provizorie prin şine de imobilizare şi după îndepărtarea lor se verifică dacă s-a redus mobilitatea, numai atunci putîndu-se aplica un tratament conjunct. Un spaţiu periodontal lărgit cu lamina-dura îngroşată sau subţiată reprezintă tot un indice negativ întrucît dintele şi osul nu pot rezista la presiuni şi se vor lua măsuri de protecţie.

Substratul muco-osos posedă indici clinico-biologici pozitivi atunci cînd:crestele edentate sînt favorabile (înalte,late, rotunjite, orizontale) cu grad redus de resorbţie osoasă, cu indici Rubens-Duval favorabili (corticală continuă, trabeculaţie îngroşată continuă; versant lingual al crestei mandibular înalt, cu înclinare favorabilă; bolta palatină medie sau plană; absenţa torusului;zone biostatice (tuberozitate maxilară, tubercul piriform) favorabile cu conformaţie normală; indici de mucoasă favorabili; limbă în poziţie intermediară cu aspect, volum normal.

Indicii clinico-biologici negativi ai suportului muco-osos sînt reprezentaţi de: creste edentate ascuţite, joase, resorbite (cl.V, VI Atwood) ascendente, descendente; versant lingual al crestei redus, cu înclinare nefavorabilă, hernierea planşeului; boltă palatină ogivală; prezenţa torusului; zone biostatice atrofiate;indici Rubens-Duval crescuţi; indici de mucoasă nefavorabili (2;3); limbă în poziţie posterioară cu ticuri de succiune. Amplitudinea spaţiului protetic potenţial ne oferă de asemeni unele indicaţii în alegerea tipului de protezare:cînd amplitudinea este micşorată la dimensiunile unui spaţiu de trei dinţi există posibilitatea unui tratament conjunct, dacă amplitudinea este mai mare se va indica protezarea adjunctă. Modificarea lăţimii şi înălţimii spaţiului protetic potenţial poate influenţa de asemeni conduita terapeutică. Curbura arcadei în zona anterioară este un indice clinico-biologic pozitiv, în cazul unei curburi cu rază mare şi negativ cînd curbura are o rază mică. Dacă curbura se asociază cu criteriul ocluzal, oferă aspecte variate care pot merge pînă la contraindicarea aparatului conjunct în zona frontală.

Complicaţiile ocluzale survenite în urma edentaţiei pot constitui de asemeni un indice clinico-biologic negativ fiind necesară reechilibrarea ocluzală înaintea începerii oricărui tratament gnatoprotetic.Igiena nefavorabilă constituie tot un indice negativ.

Indicii clinico-biologici legaţi de suportul dento-parodontal şi muco-osos încep să sugereze medicului anumite elemente (soluţii protetice, tipul de conector, elementele de menţinere şi stabilizare) ce pot fi sau nu pot fi aplicate cazului respectiv. Astfel o creastă ascuţită ne poate sugera o arcadă artificială îngustată, o creastă resorbită sugerează o cuspidare mai redusă. Forma bolţii palatine, prezenţa torusului ne sugerează tipul de conector principal şi localizarea lui. O boltă palatină ogivală va oferi un sprijin deficitar iar una plană, un sprijin optim. Dinţii cu leziuni coronare ne sugerează o combinare a protezării adjuncte cu o protezare conjunctă. Dinţii cu mobilitate însă ne sugerează necesitatea contenţiei lor. Forma clinică a edentaţiei şi întinderea ei ne pot sugera tipul de protezare, astfel edentaţiile de clasa I-a şi a II-a Kennedy, a III-a şi a IV-a Kennedy întinse sugerează soluţii mobilizabile în timp ce edentaţiile de cl.III-a şi a IV-a Kennedy reduse sugerează soluţii conjuncte. Edentaţiile de cl.I-a şi a II-a cu modificări şi clasele a III-a şi IV-a întinse cu modificări ne sugerează o protezare mixtă. O dentaţie maxilară întinsă ne poate sugera alegerea unui conector principal sub formă de plăcuţă. Subclasele lui Lejoyeux necesită diferite soluţii terapeutice pentru aceiaşi clasă Kennedy. O curbură frontală însoţită de inocluzie în această zonă (se elimină suprasolicitarea dinţilor frontali) poate sugera aplicarea unui aparat conjunct chiar în situaţia unui suport dento-parodontal deficitar.

Nu ne mulţumim cu ideea de a constata că indicii clinico-biologici sînt deficitari, ci prescriem şi măsurile generale, locale, loco-regionale care să ducă la consolidarea acestor indici, eventual la îmbunătăţirea lor prin mijloace specifice şi nespecifice.

In cadrul criteriului biomecanic trebuie să reevaluăm capacitatea cîmpului protetic de a suporta presiuni. Deoarece în mod obişnuit, fiziologic presiunile sînt receptate de dinţi şi suportul dento-parodontal, pe acesta îl vom lua în consideraţie iar gradientul de solicitare căruia nu-i putem opune rezistenţă dento-parodontală şi pe care încercăm să-l completăm prin sprijin muco-osos. Planul de tratament se va realiza pe baza datelor culese din examenul clinic şi paraclinic şi revăzute cînd este cazul. De regulă realizăm acest plan pe modelul de studiu în mai multe etape.

Diagrama statică ne indică localizarea centrului de greutate a cîmpului protetic sugerîndu-ne zona de stabilitate maximă a bolţii palatine care trebuie cuprinsă în perimetrul protetic. Ne arată de asemeni dacă edentaţia este simetric sau asimetric echilibrabilă şi dispunerea arcului de stabilizare. Raportată individualizat la forma clinică a edentaţiei, diagrama statică ne indică uneori situaţii de neprevăzut, proteze ce nu pot fi echilibrate decît cu mare efort din partea cîmpului protetic. O astfel de situaţie o reprezintă o edentaţie biterminală, la care zona unde se află arcul de stabilizare este edentată şi nu o putem echilibra distal. In acest caz este necosară prelungirea arcului de stabilizare pe arcada restantă, deşi poziţia optimă nu este acolo. De asemeni în acest caz avem nevoie de elemente de menţinere şi stabilizare mai puternice (fig.nr. 186) ceea ce va duce la solicitarea în plus a dinţilor restanţi pentru a stabiliza proteza. Situaţia este optimă cînd forma clinică a cazului oferă în zona de echilibrare un arc de stabilizare reprezentat de dinţi restanţi prezenţi, sănătoşi. Cînd dinţii restanţi situaţi la nivelul arcului de stabilizare prezintă leziuni coronare,parodontopatie, se apreciază oportunitatea tratamentului conjunct ce rezolvă leziunile odontale, sau imobilizarea dinţilor parodontotici pentru ca arcul de stabilizare să capete mai multă rezistenţă. Aceste concluzii ale studiului biomecanic vor fi reţinute pentru planul de pregătire proprotetică.

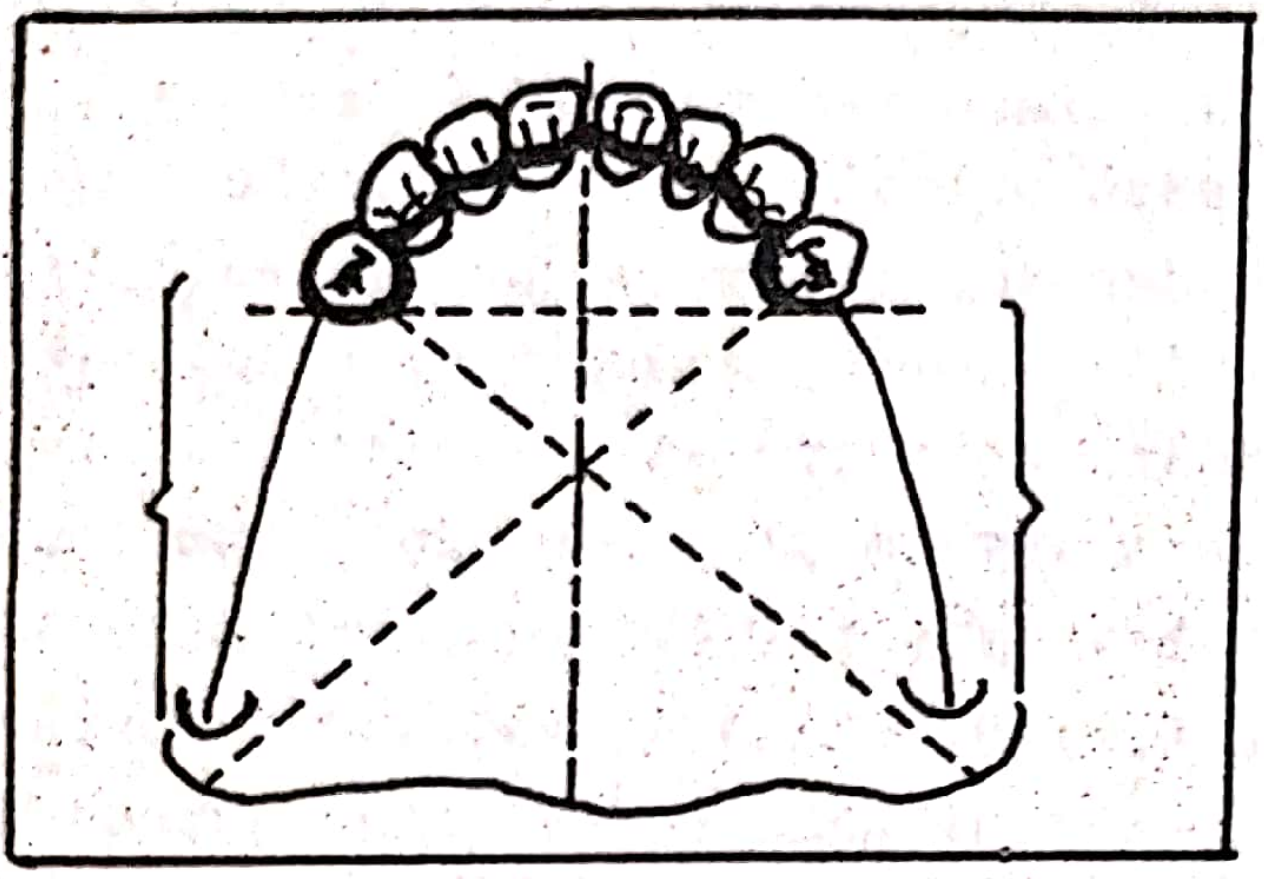

Fig.nr. 186

Diagrama dinamică, se va întocmi în următoarea etapă de reevaluare biomecanică. Diagrama dinamică urmăreşte de asemenea punerea în valoare a capacităţii suportului dento-parodontal de a suporta solicitări. Pentru aceasta este necesară o comparare a forţei de solicitare activă realizată de către un ipotetic aparat gnatoprotetic care ar înlocui toţi dinţii restanţi. In acest scop se sumează mai întîi coeficienţii de masticaţie ai dinţilor respectivi, după Duchange sau se pot folosi indicii lui Watt, Ante, etc. care evaluează suprafeţele membranei desmodontale, ceea ce reprezintă de fapt expresia forţei activè de solicitare a cîmpului protetic. Se sumează apoi coeficienţii dinţilor restanţi limitrofi edentaţiei şi ai celor ce ar putea fi necesari în sprijinul şi stabilizarea aparatelor gnatoprotetice, ceea ce reprezintă valoarea forţei de rezistenţă dento-parodontală. Compararea forţei active (Fa) şi a forţei de rezistenţă (Fr), verifică valabilitatea relaţiei Fa Fr. Dacă această relaţie nu este satisfăcută, se adaugă dinţi suport ai căror coeficienţi măresc valoarea polinomului Fr - Fa. Dacă în urma adăugării tuturor dinţilor restanţi nu se obţine o valoare suficient de mare, pentru a satisface relaţia se micşorează valoarea forţei active prin micşorarea suprafeţei dinţilor artificiali. Dacă nici această măsură nu este suficientă, se recomandă sprijin mixt dento-parodontal şi muco-osos. In cazul în care diferenţa celor două valori Fa şi Fr este foarte mare în defavoarea forţei de rezistenţă se trece la sprijin muco-osos prin conectori şi şei întinse. După verificarea legii polinomului, se hotărăşte maniera de sprijin: dento-parodontal, muco-osos sau mixt.

In etapa următoare se trasează diagrama dinamică sub forma vectorului RP care oferă indicaţii privitor la dinţii ce trebuiesc încă incluşi, pentru a realiza stabilitatea sistemului.

In această etapă, după ce au fost precizate indicaţiile privind arcadele artificiale, localizarea şi mărimea suprafeţelor lor, se conturează suprafeţele şeilor protetice pe modelul de studiu pînă în zonele permise de limita de reflexie, după care se trece la realizarea arcului de conexiune: bară, plăcuţă, conector acrilic, în raport de indicii amintiţi, astfel încît arcul de conexiune să înglobeze limita orală a şeilor şi să realizeze un design acceptabil din punct de vedere al morfologiei cîmpului protetic (torus,rafeu,rugi, papilă bunoidă) precum şi din punct de vedere al centrului de greutate al bolţii palatine ce se cere înglobat în desenul respectiv aşa cum s-a arătat la diagrama dinamică.

Pentru prescrierea elementelor de menţinere şi stabilizare există cîteva criterii ce trebuiesc parcurse obligatoriu. Ca o primă regulă generală elementele de menţinere şi stabilizare se aplică pe dinţii limitrofi edentaţiei. A doua regulă o completează pe prima şi se referă la includerea dinţilor limitrofi arcului de stabilizare sau în raport de gradul de solicitare şi de indicii clinico-biologici şi mecanici, includerea tuturor dinţilor de la nivelul arcului de stabilizare. A treia regulă de aplicare a elementelor de menţinere,sprijin şi stabilizare pe anumiţi dinţi priveşte dinţii incluşi în menţinere şi stabilizare în scopul îmbunătăţirii raportului dintre forţa activă şi forţa de rezistenţă. Se includ de asemeni dinţii recomandaţi de săgeata vectorului RP. Ultimul criteriu de stabilire a dinţilor ce trebuiesc incluşi îl reprezintă forţele şi tendinţele de dislocare a protezelor.

Acelaşi criteriu stabileşte în urma unei analize profunde a forţelor verticale, orizontale, de basculare, modalitatea constructivă a elementelor de menţinere şi stabilizare.

Din cele expuse am reuşit să prescriem, arcadele artificiale, şeile, conectorii, elementele de menţinere şi stabilizare care asamblate în raport de principiile expuse, de indicii clinico-biologici şi mecanici, de posibilităţile constructive, ne oferă diferite tipuri de protezare.

Intocmirea tentativei de proiect. In urma analizei pe care am efectuat-o se poate întocmi un proiect al aparatului gnatoprotetic, o "tentativă de proiect" ce poate avea mai multe variante:protezarea acrilică, scheletizată, mixtă, composită, etc.

Protezarea acrilică. La acest tip de protezare i se descriu:

- şeile acrilice, numărul lor (egal cu numărul breşelor edentate,exceptînd breşele închise conjunct), întinderea şeilor;
- dinţii artificiali, numărul dinţilor pentru fiecare şa în parte cu caracteristicile lor morfologice (decuspidări) cu modalitatea de concepţie a aracdei artificiale (ocluzie unilateral sau bilateral echilibrată, conducţie canină sau funcţie grup);
- conectorul principal sub formă de placă palatină maxilară totală sau ameliorată(prin răscroire distală, decoletare,fenestrare, miniconectorul acrilic, conectorul Spoon) sau sub formă de placă linguală mandibulară. Conectorul acrilic cu suprafaţă redusă (miniconectorul) se utilizează de obicei în protezările provizorii de tip Kemmeny;
- elementele de menţinere şi stabilizare reprezentate de croşetele simple acrilice, metalice, acrilo-metalice.

Protezarea scheletizată, la care se descriu:

- şeile, tipul şeilor (metalice,mixte), numărul lor, întinderea lor;
- dinţii artificiali confecţionaţi din acrilat,porţelan sau metalo-acrilici, numărul dinţilor, morfologia lor, principiul de realizare a arcadelor artificiale cu caracteristicile de montare; conectorul principal sub formă de bară(palatină, linguală,dentară) şi sub formă de plăcuţă palatină(mucosală, dento-mucosală)şi plăcuţă linguală dento-mucosală;
- elementele de menţinere şi stabilizare reprezentate de croşete turnate, croşete particulare, elemente speciale (conjunctoare sau distributoare).

Protezarea mixtă, reprezintă o asociere a unui aparat gnatoprotetic conjunct cu un aparat adjunct parţial mobilizabil acrilic sau scheletizat. Pentru proiectarea unei protezări mixte se va preciza aliajul din care este realizată componenta metalică şi materialul din care este realizată componenta fizionomică, elementele de agregare justificate cu argumente, dinţii stîlpi, corpul de punte (metalic ,nemetalic,mixt) cu numărul intermediarilor, dinţii pe care îi înlocuieşte, raportul corpului de punte cu creasta edentată (suspendat, tangenţial, punctiform, semişa, şa) şi tipul de retenţionare a materialului fizionomic (retenţie în ciupercuţe, casetă, semicasetă, cupă,corp de punte ajurat). Toate aceste elemente se vor preciza pentru proteza conjunctă. Pentru componenta adjunctă se descriu elementele protezei acrilice sau a protezei scheletizate.

Protezarea composită, constă în combinarea prin imbricare a unei proteze conjuncte şi a unei proteze parţiale acrilice sau scheletizate. Este de fapt o protezare adjunctă care foloseşte în menţinere şi stabilirare elemente ale protezei conjuncte. Se descriu elementele fiecărei proteze în parte precizîndu-se la fiecare sistemul de imbricare (bare, culise, telescoape, balamale, etc.).

In funcţie de elementele de menţinere şi stabilizare pe care le prescriem şi în funcţie de sprijinul pe care îl utilizează acestea vom putea indica: proteze de tip elastic, care utilizează elemente elastice de menţinere şi stabilizare; proteze de tip rigid care utilizează elemente speciale conjunctoare şi proteze semirigide care utilizează în menţinere şi stabilizare croşetele turnate.

Protezarea tip Over-lay, realizează o telescopare a bazei protezei peste elementele dento-parodontale restante. Acest tip de protezare îmbină o protezare acrilică totală cu conservarea rădăcinilor pe arcadă după ce au fost tratate odontal şi protetic.

Ca sisteme protetice de protecţie radiculară se pot indica: capa metalică simplă, capa şi falsul bont metalic (coroana Kelly), o capsă cu matrice elastică, culise tip Ceka, culise tip ZL, bare de fricţiune. Peste aceste elemente conjuncte va culisa proteza mobilă totală.

Proteza echilibrată, o indicăm atunci cînd nu trebuiesc solicitaţi dinţii restanţi. Ii vom descrie tipul de şei (Rigolet),reprezentate de o succesiune de inele metalice separate între ele,numărul de şei (egal cu numărul de dinţi pe care îi înlocuieşte, dinţii artificiali cu caracteristicile lor morfologice, fiecare şa suportînd un dinte, conectorii secundari cu buclă dublă ce le unesc de coectorii principali. Acest tip de proteză se caracterizează prin absenţa sprijunului ocluzal şi transferul forţei pe suportul muco-osos.

Protezarea unilaterală cu miniconector acrilic (proteza Kemmeny) denumită şi proteza de retenţie, este o protezare provizorie de urgenţă formată dintr-o singură şa ce nu traversează linia mediană a arcadei, ce suportă dinţii artificiali (se precizează numărul lor) Versantul palatinal este lărgit spre mezial şi distal. Elementele de menţinere şi stabilizare sînt reprezentate de croşetele alveolare, alveolodentare, în tură de şah şi mai rar croşetele turnate.

Protezarea unilaterală cu miniconector metalic, căreia i se descrie o şa unilaterală sau uniterminală cît mai întinsă, cuprinzînd zonele biostatice şi ajungînd la zona de reflexie a mucoasei şi care suportă dinţii artificiali în număr redus. Se va preciza aspectul mini-conectorului realizat prin extinderea versantului oral al şeii printr-o prelungire metalică sub formă de plăcuţă cu aspectul unei aripioare palatine decoletate sau linguale cu rol antibasculant şi de sprijin. Plăcuţa palatină poate susţine o altă şa în zona anterioară a aceleiaşi hemiarcade sau poate susţine conectori secundari ce deservesc elementele de menţinere şi stabilizare.

Proteza Swing-lock (proteza cu balama şi încuietoare), face parte din protezele articulate iar subiectul a fost elucidat de Simonds în 1963, de Gomes, Antos, Renner, Foerth (1978) şi de Sprigg (1971) Ea este formată din: şei mixte cu dinţi artificiali; conector principal oral (palatinal, lingual) sub formă de bară sau plăcuţă, care leagă şeile şi elementele de sprijin. Mai cuprinde un conector labial articulat la corpul protezei ce susţine elemente de retenţie sub forma unor croşete în"I" sau tură de şah. Aceste croşete nu trebuie să depăşească linia de maximă extensie, linie care este stabilită de medic. Conectorul labial poate fi metalic sau metalo-acrilic, cînd se transformă într-o epiteză ce rezolvă fizionomia şi retenţia.

Conectorul labial este articulat prin balama şi încuietoare astfel aşezate încît arcul de deschidere să meargă spre marginea buzei asigurîndu-se o deschidere de 90°. Balamaua asigură mobilizarea barei iar încuietoarea asigură blocajul barei prevăzut cu un bont sau un mic bulb metalic pentru a uşura tracţiunea.

După părerea noastră acest tip de proteză nu poate căpăta extindere largă din cauza dezavantajelor: tasarea alimentelor, placa bacteriană, contactul sau vecinătatea cu parodonţiul marginal ce necesită o atentă dispensarizare. Intreaga retenţie se bazează pe rezistenţa mecanismului încuietorii ce suferă uzură. Indicaţiile sînt precise şi nu se extind la toate cazurile: lipsa de substanţă osoasă, recesiune gingivală, valorizarea retenţiilor vestibulare pe grupe dentare compacte, prezenţa spaţiului pentru bară.

Tentativa de proiect nu priveşte numai proteza în sine ci şi etapele: igienizare, pregătire generală, locală, tratament protetic şi de dispensarizare.

5. ETAPELE TRATAMENTULUI EDENTATIEI PARTIALE PRIN MIJLOACE ADJUNCTE

Tratamentul edentației parțiale întinse presupune aplicarea în cavitatea orală a unor substitute artificiale (aparate gnatoprotetice mobilizabile), în scopul refacerii continuității morfologice a arcadelor dento-alveolare și a funcțiilor sistemului stomatognat perturbate prin edentație. In vederea realizării acestor deziderate, este necesară obținerea unei congruențe cît mai perfecte între aparatul gnatoprotetic și elementele sistemului stomatognat, printr-o serie de acțiuni întreprinse în scopul asanării cavității bucale și a reechilibrării sistemului stomatognat, în cadrul etapei de pregătire pre și proprotetică.

a. Etapa pre și proprotetică a tratamentului prin mijloace adjuncte.

In această etapă se vor rezolva o serie de probleme legate de pregătirea generală a organismului și a cavității orale, astfel încît receptarea terapiei gnatoprotetice să se facă în cele mai bune condiții.

1°. Orice tratament gnatoprotetic începe și se termină cu educația sanitară. Această activitate are ca scop îmbunătățirea igienei buco-dentare, ce condiționează eficiența terapiei aplicate precum și perioada de timp în care aparatul gnatoprotetic devine perfect congruent elementelor cîmpului protetic. In cadrul educației sanitare acționăm utilizînd mijloace de convingere, cum ar fi relavarea plăcii bacteriene, aplicarea testelor de susceptibilitate la carie, metode audio-vizuale, convorbiri individuale, lecții, instructaje. Cu ajutorul acestora informăm bolnavul despre maladia de care suferă, despre gravitatea acesteia, precum și despre necesitatea aplicării tratamentului în scopul prevenirii complicațiilor. De asemeni vom preciza mijloacele principale de realizare a igienei bucale ca, periajul corect, clătirea gurii, spălăturile bucale, precum și mijloacele secundare care presupun utilizarea stimulatorului gingival, a firului de mătase, a gumei de mestecat, a periilor dentare interproximale.

Educația sanitară trebuie condusă cu grijă la bolnavii care nu au mai fost purtători de aparate gnatoprotetice amovibile și intensificată la cei cu eșecuri în antecedente, convingînd bolnavul despre necesitatea tratamentului, argumentînd soluția gnatoprotetică și insistînd asupra avantajelor sale. Astfel, aceasta se realizează cu sacrificiu minim de substanță dentară, permite o igienizare și o transmitere armonioasă a forțelor de presiune asupra suportului dento-parodontal și muco-osos. Cu aceiași corectitudine cu care am prezentat avantajele protezării, vom informa bolnavul și asupra limitelor tratamentului gnatoprotetic, evitînd promisiunile inutile și insistînd asupra menținerii stării de igienă buco-dentară și după aplicarea aparatului gnatoprotetic amovibil. Insuficienta igienizare a cavității orale și a aparatului, prin nișele ecologice create datorită tasării alimentelor sub șeile aparatului gnatoprotetic sau a retenționării acestora la nivelul conectorului principal, conectorului dentar sau la locul de aplicare a elementelor de menținere, sprijin și stabilizare, favorizează apariția cariei, a parodontopatiei și a altor complicații.

De comun acord cu bolnavul, se va realiza în final, etapizarea tratamentului, explicîndu-i-se acestuia că realizarea și adaptarea în cavitatea bucală a unui aparat gnatoprotetic amovibil necesită o succesiune mai numeroasă de faze clinice și tehnologice, decît la aplicarea unui aparat gnatoprotetic conjunct. In această perioadă, pacientul va beneficia de o protezare tranzitorie care să-i permită a-și desfășura funcțiile sistemului stomatognat și activitatea socială în bune condiții.

2°. Pregătirea generală a organismului reprezintă o etapă deosebit de importantă, știut fiind faptul că buna receptare a aparatului gnatoprotetic de către organism și răspunsul local al elementelor cîmpului protetic, față de aparatul gnatoprotetic, este strîns legată de vitalitatea și reactivitatea organismului și de starea sa generală.

Sistemul stomatognat este un ansamblu de elemente aflate în legătură între ele în cadrul unei formațiuni complexe și relativ stabile, formațiune ce se comportă ca un întreg cu proprietăți și funcții proprii, distincte calitativ de proprietățile elementelor componente. Acest microsistem se subordonează macrosistemului (organismul uman), stabilind cu acesta corelații morfologice și funcționale, influențîndu-se reciproc. In acest sens, un pacient sănătos clinic poate urma tratament gnatoprotetic, în timp ce în cazul unuia cu starea generală alterată, este necesară reechilibrarea acesteia. Astfel starea generală poate fi afectată prin maladii acute care temporizează tratamentul sau prin maladii cronice, unele ce nu afectează starea generală, fiind compatibile cu terapia gnatoprotetică, altele ce pot avea răsunet asupra cavității orale ca, diabetul, afecțiunile hepatice, avitaminozele, etc. Bolile cronice decompensate temporizează tratamentul gnatoprotetic pînă la echilibrarea constantelor biologice (glicemie, uree, tensiune arterială, etc.) și refacerea homeostaziei genrale, pe cînd afecțiunile compensate prin tratament de întreținere aplicat de medicul specialist trebuie urmărite de medicul stomatolog pe tot parcursul tratamentului gnatoprotetic, în privința corectitudinii aplicării prescripției medicale.

In general, bolnavii care vor fi protezați prin aparate gnatoprotetice mobilizabile, sînt persoane între vîrsta a II-a și a III-a, cînd aplicarea unui asemenea aparat se asociază uneori cu o stare de decădere biologică a organismului, astfel încît *pregătirea psihică*, este deosebit de importantă. Medicul stomatolog va trebui să caute cele mai eficace metode de influențare pozitivă a pacientului și de redare a unor condiții psihice optime față de terapia mobilizabilă. Toate acestea, vor trebui raportate la situația clinică și la experiența bolnavului față de alți medici, știută fiind opoziția psihologică a subiecților față de terapia mobilizabilă. Bolnavii introvertiți vor beneficia de o medicație psihoprotectivă asociată cu psihoterapia individuală și eliminarea factorilor de stress. Pentru pacienții extrovertiți, alături de medicație și psihoterapie, se impune fermitate în desfășurarea tratamentului. Bolnavii trebuie cuceriți prin calm, răbdare, blîndețe și competență, numeroase fiind situațiile clinice care demonstrează că o pregătire psihică adecvată, face ca pacienții sceptici inițial, să se acomodeze ușor la terapia prin aparat gnatoprotetic mobilizabil.

3°. *Pregătirea locală*. Eficiența tratamentului prin aparat gnatoprotetic mobilizabil este condiționată de pregătirea prealabilă nespecifică și specifică a cîmpului protetic, condiție importantă în realizarea unei restaurări gnatoprotetice cu rezultate superioare, curative și profilactice. Prin alicarea unor măsuri premergătoare protezării, se poate obține o stabilitate satisfăcătoare a elementelor cîmpului protetic și o interrelație aparat gnatoprotetic-cîmp protetic, care să nu deranjeze și să nu determine în timp, perturbări în troficiatea țesuturilor orale.

Tratamentul preprotetic (nespecific).

Tratamentul nespecific recurge la o serie de intervenții în scopul asanării cavității orale și reechilibrării sistemului stomatognat. Este obligatoriu ca aceste pregătiri să se efectueze înaintea tratamentului gnatoprotetic, ba chiar se recomendă temporizarea tratamentului definitiv (în cadrul conceptului terapiei temporizate), pînă la vindecarea completă și stabilizarea cîmpului protetic prin cicatrizare. Ele rezolvă problemele generale de pregătire a cîmpului protetic, dar pentru o bună reușită vor trebui să se adreseze atît suportului dento-parodontal și muco-osos, cît și fenomenelor disfuncționale ale sistemului stomatognat.

Tratamentul odontal ce se efectuează în cadrul terapiei nespecifice, are în vedere în primul rînd îndepărtarea tartrului dentar și o igienizare perfectă a cavității orale. Asocierea tartrului cu aplicarea unui croșet, va duce în mod inevitabil la pierderea în scurt timp a dintelui. Tratamentul corect al cariilor simple, al cariilor profunde, afecțiunilor pulpare și gangrenei simple, va constitui un alt obiectiv ce va sta în atenția medicului curant. De asemeni, vor fi înlocuite obturațiile defectuoase cu obturații corecte sau incrustații și se va încerca recuperarea resturilor radiculare în vederea realizării unor aparate gnatoprotetice tip over-lay. Dinții care au generat complicații infecțioase, care întrețin procese inflamatorii, cei cu o mobilitate crescută sau foarte înclinați vor fi extrași cu sacrificiu minim de substanță osoasă, netezirea osului și sutură, pentru a asigura un suport adecvat șeilor aparatului gnatoprotetic.

Tratamentul parodontal trebuie să preceadă orice restaurare gnatoprotetică, în scopul redării sănătății țesuturilor parodontale a dinților restanți și în special a dinților stîlpi. Fenomenele inflamatorii cantonate la nivelul parodonțiului marginal, vor trebui reduse pînă la normalizarea stării parodontale, deoarece aplicarea unui aparat gnatoprotetic mobilizabil, poate constitui un iritant mecanic, care se supraadaugă celor existenți agravînd și mai mult fenomenele de la acest nivel. Pe de altă parte, un suport dento-parodontal sănătos, ne permite o plasare și o conformare corespunzătoare a conectorului principal și secundar ai aparatului, contribuind astfel la menținerea stării de sănătate a parodonțiului. Tratamentul parodontal cuprinde o succesiune de manopere reprezentate prin detartraj minuțios, tratament antiinflamator și eliminarea altor factori de iritație cum ar fi obturații debordante, microproteze cu morfologie și adaptare deficitară, absența punctelor de contact. Tratamentul medical și chirurgical de eliminare a pungilor parodontale prin chiuretaj parodontal, gingivectomie, operații cu lambou, încheie cortegiul manoperelor care trebuie executate în vederea obţinerii unui parodonţiu marginal sănătos şi stabilizat.

Mucoasa cavităţii orale în general şi cea a cîmpului protetic în mod special, poate fi sediul unor fenomene inflamatorii, proliferative sau ucerative, care netratate, prin aplicarea unui aparat gnatoprotetic se pot accentua alterînd starea generală şi locală a bolnavului şi compromite tratamentul instituit. De aceea, depistarea acestora prin examen clinic corect este absolut obligatorie în vederea aplicării unui tratament corespunzător. Astfel se va institui un tratament general de fortifiere a organismului prin vitamino-terapie, aport nutritiv bogat în proteine, vitamine şi săruri minerale, regim de viaţă echilibrat şi un tratament local, prin utilizarea unor soluţii antiseptice şi medicamentoase.

Suportul osos al cîmpului protetic, poate prezenta o serie de procese infecţioase, localizate mai frecvent la mandibulă decît la maxilar, datorită diferenţelor anatomice dintre cele două oase. Astfel, osteita corticalei osoase, osteita alveolară, focarele periapicale sau de osteomielită, sînt tot atîtea afecţiuni care necesită un tratament general şi local susţinut pînă la vindecare definitivă, înaintea instituirii unui tratament gnatoprotetic.

La nivelul sistemului stomatognat există un echilibru morfo-funcţional între articulaţia temporo-mandibulară, arcadele dentare, parodonţiu şi sistemul neuromuscular aferent, precum şi între acestea şi metabolismul general al organismului şi activitatea nervoasă superioară. Ruperea acestor echilibre are drept consecinţă instalarea sindromului disfuncţional al sistemului stomatognat. Astfel, malocluzia sau ocluzia traumatogenă, cînd depăşeşte puterea de de adaptare a articulaţiei temporo-mandibulare, a parodonţiului şi a sistemului neuro-muscular, duce la instalarea unor dezechilibre la nivelul uneia sau mai multe verigi ale sistemului, necesitînd intervenţia medicului printr-un tratament de reechilibrare a ocluziei. Acesta urmăreşte crearea unui relief ocluzal armonios, care să permită deblocarea mişcărilor mandibulare, transmiterea optimă a forţelor de ocluzie, distribuirea uniformă a punctelor de contact în relaţie centrică şi intercuspidare maximă, refacerea echilibrului morfologic al dinţilor, o ocluzie dinamică netraumatizantă care să permită glisarea liberă a mandibulei de la relaţia centrică la intercuspidarea maximă, precum şi în protruzie şi lateralitate, o funcţionalitate articulară şi musculară optimă. In cadrul disfuncţiilor sistemului stomatognat poziţiile fundamentale ale mandibulei sînt deseori influenţate, ca urmare a modificărilor patologice apărute la nivelul articulaţiei temporo-mandibulare, a muşchilor mobilizatori sau a raporturilor de ocluzie. Fiind deviată de la poziţia sa normală, mandibula suportă deplasări complexe în plan sagital,frontal şi orizontal, prin translaţie, rotaţie şi basculare. Terapia de repoziţionare mandibulo-craniană corectă, constituie unul din scopurile majore ale tratamentului disfuncţiilor sistemului stomatognat.

Conform teoriilor moderne, s-ar părea că muşchii sistemului stomatognat sînt incriminaţi, în marea majoritate a cazurilor, în producerea disfuncţiilor sistemului stomatognat prin necoordonarea contracţiei musculare, oboseală, spasm muscular, dureri însoţite de tulburări de irigare.

Articulaţia temporo-mandibulară reperzintă unul din elementele sistemului stomatognat afectat cel mai frecvent în cadrul sindromului disfuncţional, simptomatologia apărută la acest nivel fiind deosebit de complexă, manifestîndu-se prin dureri articulare, cracmente şi crepitaţii, salt articular, devierea statică sau dinamică a mandibulei, subluxaţie, limitarea deschiderii gurii sau chiar blocaj articular.

Tratamentul disfuncţiilor sistemului stomatognat este deosebit de complex şi important de aplicat, înainte ori cărei altei terapii locale, deoarece în raport de această redresare modificăm şi tentativa de proiect de plan de tratament.

Tratament proprotetic (specific).

Tratamentul proprotetic, urmăreşte pregătirea clinică a elementelor cîmpului protetic, astfel încît tratamentul gnatoprotetic să poată fi instituit în cele mai bune condiţii. Tratamentul specific cuprinde intervenţii necesare în vederea modificării morfologiei cîmpului protetic, pentru obţinerea unor condiţii favorabile de menţinere, sprijin şi stabilizare a aparatului gnatoprotetic a unui ax de inserţie optim şi a unui confort maxim pentru bolnav. Trebuie avut în vedere că de calitatea acestor tratamente depinde restaurarea morfo-funcţionalităţii sistemului stomatognat. Algoritmul tratamentului specific, cuprinde intervenţii asupra suportului dento-parodontal şi asupra suportului muco-osos.

Intervenţiile asupra parodonţiului marginal urmăresc armonizarea coletelor dentare prin gingivectomii, gingivoplastii sau gingivoalveoloplastii, precum şi intervenţii asupra inserţiilor mobile din vecinătatea parodonţiului marginal. Frenoplastiile şi frenectomiile au un rol profilactic pentru parodonţiu, deoarece frenurile labiale scurte şi plicile alveolo-jugale inserate în imediata apropiere a marginii libere a gingiei, nu permit o igienizare corectă favorizînd acumularea plăcii bacteriene, iar pe de altă parte, în timpul exercitării funcțiilor sistemului stomatognat, produc tracțiuni directe dezinserînd epiteliul gingival de suprafețele dentare și determinînd osteoliză marginală. Eliberarea vestibulului bucal mai are și rolul de a permite traversarea acestuia de conectorii principali sau secundari, creind totodată spațiul pentru marginile șeilor protetice. In cazul dinților parodontotici, se poate realiza contenția acestora prin solidarizare cu aparate gnatoprotetice conjuncte cu elemente succesive, sau prin aparate gnatoprotetice conjuncte care rezolvă totodată și problema unor breșe mai reduse. Solidarizarea dinților restanți poate fi realizată și în scop profilactic prevenind suprasolicitarea acestora. Astfel prin aplicarea unui aparat gnatoprotetic pe mai mulți dinți monoradiculari, îi transformăm într-un sistem pluriradicular cu o mai bună rezistență și stabilitate la forțele de solicitare. Aparatul gnatoprotetic conjunct poate prezenta elemente de imbricare cu aparatul gnatoprotetic mobilizabil, realizînd astfel un ansamblu gnatoprotetic composit.

Dintre intervențiile practicate asupra dinților restanți amintim în primul rînd reshaparea coronară. Acest tip de intervenție este recomandată de unii autori, în scopul decuspidării dinților restanți în vederea protejării acestora împotriva forțelor paraaxiale rezultate din descompunerea forțelor de impact pe planurile cuspidiene. Din experiența Clinicii de protetică dentară din Iași, rezultă că decuspidarea nu-și justifică utilitatea deoarece scade eficiența masticatorie, astfel încît pentru obținerea unei masticații corespunzătoare, vor fi necesare forțe suplimentare care să compenseze aplatizarea suprafețelor ocluzale.

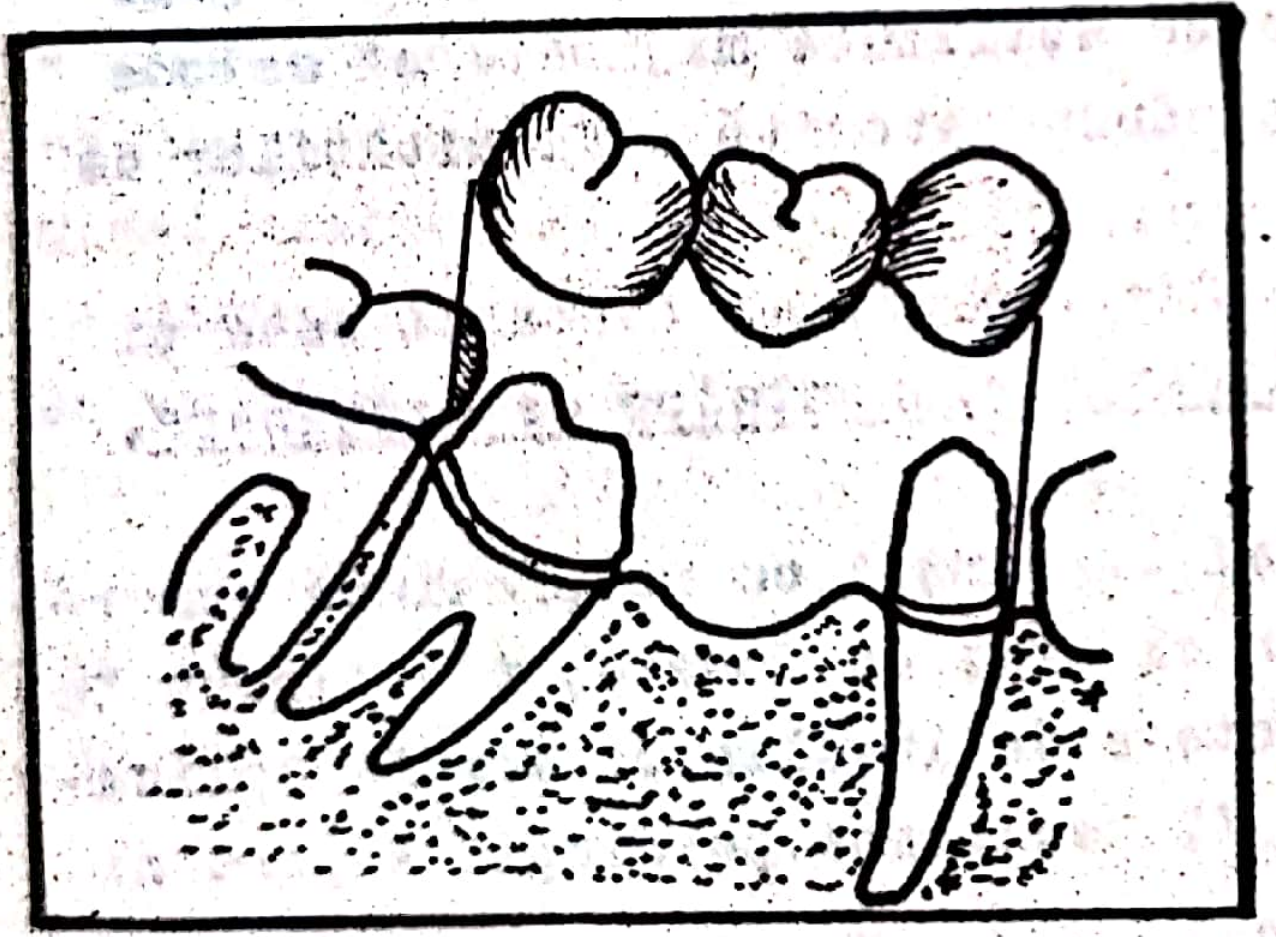

Fig.nr.187

Reshaparea coronară este recomandată și în cazul remodelării fețelor laterale ale dinților restanți (fig.nr.187), atunci cînd acestea sînt foarte retentive sau cînd datorită migrărilor dentare spre spațiul edentat, împiedică inserția și dezinserția aparatului gnatoprotetic mobilizabil. In cazul dinţilor extruzaţi, care depăşesc cu mult planul de ocluzie, se impune amputarea coronară (fig.nr.188), însoţită sau nu de gingivoalveoloplastie.

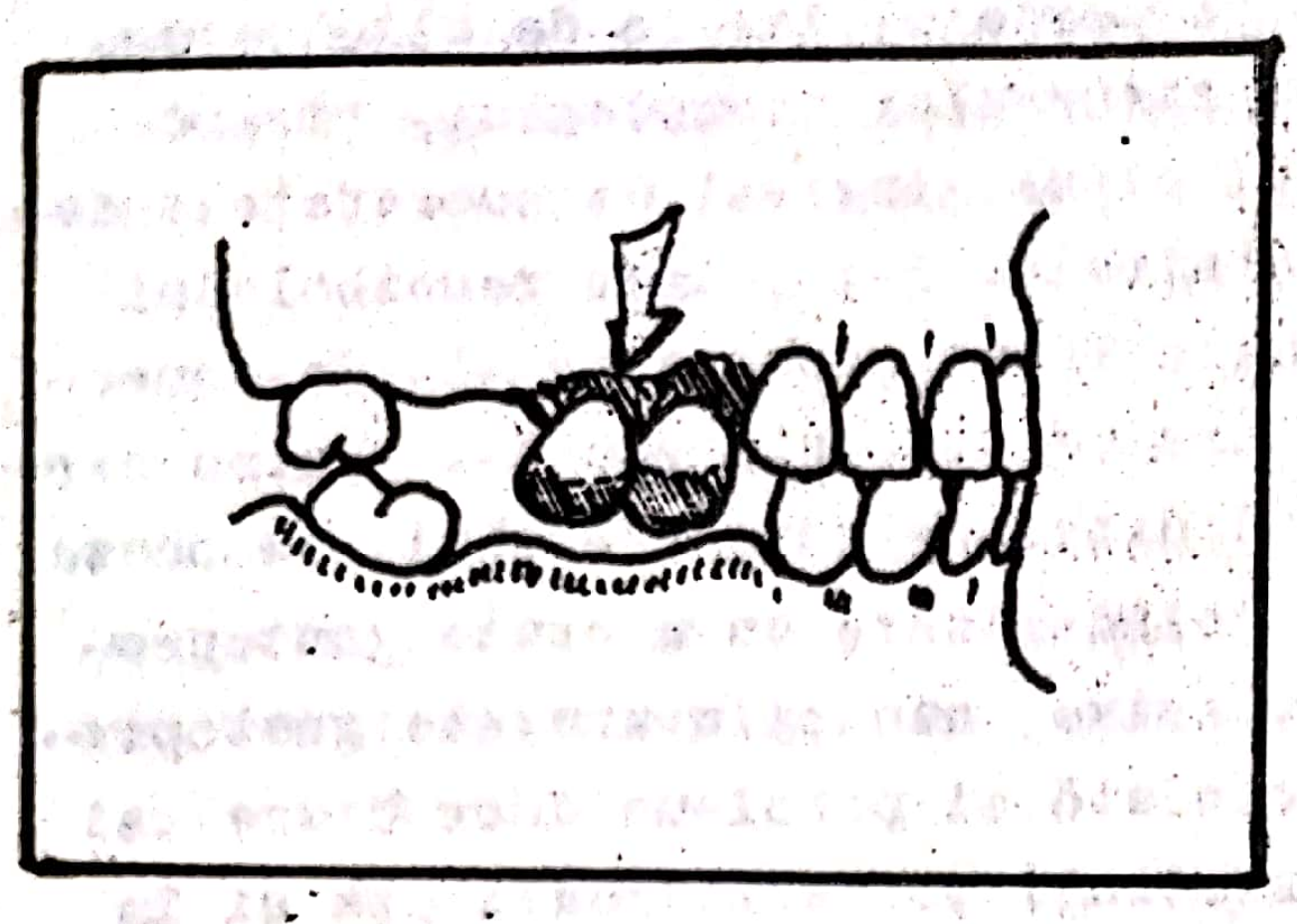

Fig.nr.188

Tratamentul ortodontic poate fi utilizat şi la adult, cu oarecare rezerve, pentru redresarea dinţilor migraţi orizontal datorită edentaţiei sau a dinţilor migraţi secundar, în urma asocierii parodontopatiei marginale cronice cu edentaţia parţială, cum este cazul desfacerii în evantai a grupului frontal maxilo-mandibular şi apariţia de treme şi diasteme. Pentru redresarea dinţilor parodontotici vor fi utilizate forţe ortodontice mai reduse, avînd în vedere şi implantarea mai deficitară a acestora. Dinţii care au suportat un tratament ordodontic trebuie solidarizaţi pentru protejare, pentru a nu reveni la poziţia iniţială, mai ales atunci cînd vor suporta şi acţiunea unor elemente de menţinere, sprijin şi stabilizare. In general tratamentul ortodontic trebuie să utilizeze mijloace şi metode simple, fiind mai greu acceptat de adult datorită dificultăţilor de acomodare şi inserţie socială.

O altă intervenţie care priveşte dinţii restanţi este şi pregătirea acestora în vederea aplicării elementelor de menţinere, sprijin şi stabilizare.

Pentru obţinerea retenţiei la dinţii ce nu prezintă convexităţi favorabile, se va proceda la crearea de fosete, fie direct în smalţ, fie la nivelul unor microproteze de înveliş ce vor fi aplicate pe acestea. In acelaşi scop pot fi realizate pe dinţii suport microproteze care poartă convexităţi.

In vederea realizării sprijinului dento-parodontal se pot realiza lăcaşuri în smalţ sau la nivelul unor microproteze. In zona laterală sprijinul se va plasa intercuspidian, mezial şi distal, rare ori oral sau vestibular. Dinţii limitrofi edentaţiei terminale vor suporta plasarea unui sprijin situat totdeauna mezial. La nivelul gruplului frontal, sprijinul se poate realiza pur şi simplu supra cingular, sau prin prag supragingular sau gheruţe incizale. Modalitatea de realizare a sprijinului este descrisă la capitolul "Elemente de menţinere sprijin şi stabilizare".

De cele mai multe ori în cadrul terapiei gnatoprotetice va fi necesară pregătirea dinţilor prin preparare în vederea aplicării de microproteze sau de elemente reconstitutive în cadrul unor punţi oarbe sau în cadrul protezării mixte sau composite. Preparaţiile se vor efectua obişnuit ca pentru orice microproteză de înveliş. Fac excepţie dinţii din zona laterală care vor necesita o preparare mai accentuată a feţelor orale sau ocluzale în vederea realizării sprijinului la acest nivel şi dinţii din zona frontală la nivelul cărora se vor realiza praguri supracingulare sau se vor plasa gheruţe incizale.

Pentru îmbunătăţirea menţinerii, sprijinului şi stabilizării aparatelor gnatoprotetice amovibile, se utilizează în ultima vreme din ce în ce mai mult elemente speciale care necesită o pregătire mai aparte a dinţilor suport. Astfel coroana telescop,impune devitalizarea dintelui şi consolidarea coroanei prin dispozitive turnate. Pregătirea substructurii organice se realizează prin şlefuirea foarte accentuată în vederea obţinerii pe faţa ocluzală a spaţiului necesar grosimii capei cementate şi a coroanei telescop propriu-zise. Aceasta duce la scurtarea înălţimii verticale a substructurii organice din care cauză forţa de retenţie scade. Pentru a favoriza apariţia fricţiunii, feţele laterale ale bontului trebuie să fie cît mai paralele iar plasarea pragului se va realiza subgingival vestibular şi juxtagingival oral, după cum pragul de întîlnire dintre marginea cervicală a capei şi cea a coroanei telescop,nu se va plasa niciodată subgingival. Utilizarea telescopării radiculare impune o pregătire asemănătoare microprotezelor tip Richmond, dar cu suprafeţele de secţiune realizate orizontal. Lăcaşul radicular trebuie realizat mult mai larg pentru a permite adăpostirea tecii cementate în canal, în care culisează pivoul despicat şi arcuit.

Utilizarea coroanei Steiger necesită prepararea substructurii organice ca pentru microproteza turnată, dar cu două şanţuri adînci cu muchii rotunjite pentru culisare şi pregătirea unei trepte ocluzale în locul cuspidului oral care se desfiinţează.

Pentru folosirea culiselor extracoronare, prepararea este identică ca pentru microprotezele turnate, în timp ce pentru culisele intracoronare este necesară prepararea unei cavităţi de inlay cu o foarte bună retenţie, ce va susţine matricea culisei intracoronare. In cazul prezenţei unei microproteze de înveliş care va susţine patricea intracoronară solidară la scheletul metalic,prepararea se va face sub forma unei casete neretentive ocluzal și spre edentație.

Coroana Kelly necesită amputare coronară, suprafață de secțiune orizontală și un lăcaș radicular. Există uneori obișnuința de a prepara substructura organică în acoperiș de casă, cu dublu versant înfundat subgingival, sau măcar pe fața vestibulară, pentru a da elementului fizionomic dimensiuni normale.

Dispozitivul Dolder necesită amputarea coronară și prepararea lăcașelor radiculare, după cum utilizarea barei Gilmore, nu necesită amputare coronară ci doar prepararea substructurii organice ca pentru mic oproteze de înveliș.

In cadrul tratamentului specific o atenție deosebită va fi acordată și suportului muco-osos, care va beneficia atît de o pregătire recuperatorie și balniofizioterapică cît și de o pregătire chirurgicală.

Prin pregătirea chirurgicală a mucoasei vom urmări efectuarea unor intervenții asupra frenurilor labiale hipertrofice sau inserate în apropierea muchiei crestei, asupra bridelor cicatriciale de la nivelul vestibulului bucal, frenului lingual cu inserție largă și aproape de muchia crestei sau a unor zone de mucoasă hipertrofiată și hiperplazică.

Pregătirea chirurgicală a suportului osos va consta în rezecții de torus palatin sau mandibular, de tuberozități retentive sau plonjante, sau în regularizarea reliefului crestei edentate în caz de spiculi osoși unici sau multipli.

Tratamentul de recuperare și balniofizioterapie orală.

Acest tip de tratament trebuie să acopere, după caz, etapa pre și proprotetică, etapa protetică și va fi continuat și în cursul tratamentului postprotetic, urmărindu-se ca prin proceduri specifice, să se îmbunătățească și să se mențină starea de sănătate a suportului dento-parodontal și muco-osos și prin aceasta homeostazia la nivelul sistemului stomatognat.

Astfel pentru îmbunătățirea circulației locale și eliminarea unor produși toxici de la nivelul parodonțiului marginal, sînt indicate dușurile bucale, utilizînd și o serie de substanțe medicamentoase cu rol antiinflamator și antiseptic, masajele gingivale (manual sau electrovibromasajul), după cum pentru protecția substructurilor organice și desensibilizarea acestora sînt folosite ionizările cu fluorură de sodiu, aminofluoruri, etc.

Asupra suportului muco-osos vom interveni prin utilizarea dușurilor bucale (alternant rece și cald), a masajului manual și electrovibromasajului, care să contribuie la o bună irigare locală și la o cheretinizare satisfăcătoare a mucoasei cîmpului protetic.

Implantarea de electrozi la nivelul maxilarelor pentru favorizarea apoziției de calciu, atît post-extracțional cît și în fazele tardive ale tratamentului, reprezintă alături de celelalte măsuri enumerate anterior, o metodă deosebit de eficientă de susținere a suportului osos.

Kinezioterapia și fizioterapia se folosesc în tratamentul tulburărilor disfuncționale, în scopul obținerii unei relaxări musculare mai pronunțate, pentru educarea unor tipare de mișcare mandibulară normală, în vederea asigurării unei funcționalități articulare normale, a îndepărtării ticurilor și parafuncțiilor.

Kinezioterapia se aplică prin prescrierea unor exerciții de relaxare pentru grupele hipertone și de tonifiere pentru grupele musculare hipotone, precum și prin realizarea unor exerciții de contracție izotonică și izometrică (fig.nr.189). Utilizarea miogimnasticii în subluxațiile cronice recidivante, realizează atît fortifierea musculară cît și limitarea conștientă a mișcărilor mandibulare. Masajul grupelor musculare contribuie la relaxarea musculară, dispariția simptomelor dureroase, realizînd o vasodilatație locală cu drenarea produselor de catabolism acumulați în mușchii spastici.

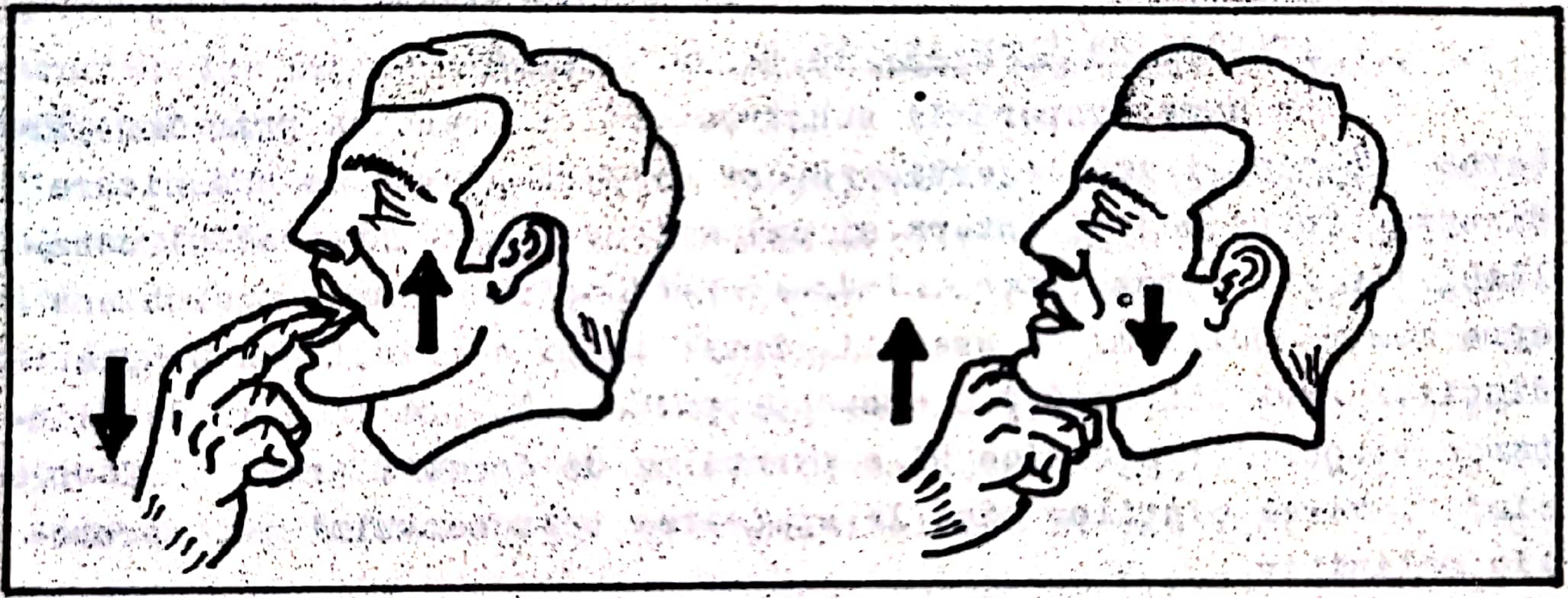

Fig.nr.189

Miomonitorizarea prin curenți de forme și intensități variate, realizează o încălzire profundă a mușchiului, urmată de vasodilatație, cu dispariția durerii și spasmului. Concomitent se poate aplica ionizarea cu substanțe calmante ale durerii și spasmului muscular.

Aplicarea de căldură locală, prin vasodilatația pe care o produce, poate asigura o îmbunătățire a circulației locale, o relaxare musculară și dispariția fenomenelor dureroase articulare și musculare. Aceasta se poate realiza cu ajutorul sacilor de suspensie de siliciu, pentru încălziri superficiale, sau prin diatermie și ultrasunete pentru încălziri profunde. Se mai poate utiliza iradierea prin infraroșii, precum și aplicarea căldurii umede, cu ajutorul unui prosop umezit în apă fierbinte.

Terapia de repoziționare mandibulo-craniană corectă, constituie unul din scopurile majore ale tratamentului disfuncțiilor sistemului stomatognat și se poate obține prin educarea tiparelor de dinamică mandibulară, stimulînd memoria kinetică a bolnavului.

In timpul exercitării funcțiilor sistemului stomatognat pot apărea unele tulburări ale funcției masticatorii, fonetice, fizionomice și de deglutiție, astfel încît recuperarea funcțiilor perturbate va constitui un obiectiv ce va fi urmărit încă din etapa proprotetică, prin aplicarea protezării tranzitorii și de urgență.

Protezarea tranzitorie și de urgență

In urma preparării substructurilor organice prin îndepărtarea substanței amelo-dentinare, se creează o cale de comunicare directă, între mediul intern și cel extern, prin intermediul canaliculelor lui Tomes, favorizîndu-se pătrunderea florei microbiene spre camera pulpară. De asemeni, intervențiile practicate asupra dinților restanți încă din etapa proprotetică, pot duce la desființarea stopurilor centrice și a punctelor de contact proximal, favorizînd migrarea dinților pînă la aplicarea tratamentului gnatoprotetic definitiv.

Desființarea stopurilor centrice prin prepararea substructurilor organice, dezechilibrează ocluzia, creînd o adevărată disfuncție terapeutică însoțită de modificarea relațiilor mandibulo-craniene, subdimensionarea etajului inferior, tulburări musculare și articulare.

Aceste complicații pot fi prevenite prin aplicarea protezării tranzitorii și de urgență, urmărindu-se protejarea mecanică a substructurilor organice, conservarea poziției dinților și a relațiilor intermaxilare de ocluzie, repoziționarea mandibulo-craniană corectă. Protezarea tranzitorie și de urgență mai are ca scop asigurarea condițiilor necesare cicatrizării parodonțiului marginal, lezat în urma intervențiilor practicate asupra dinților restanți, precum și dirijarea cicatrizării la nivelul crestelor edentate sau a țesuturilor înconjurătoare, asupra cărora s-au executat diverse intervenții chirurgicale.

Există multiple modalități de aplicare a protezării tranzitorii și de urgență, la îndemîna oricărui cabinet stomatologic.

Astfel, realizarea și aplicarea unui aparat gnatoprotetic mobilizabil tranzitoriu, sub forma protezei de retenție Kemenny cu miniconector acrilic, pe lîngă avantajul unei bune igienizări, atît a aparatului cît și a spațiului protetic, permite și o bună cicatrizare a plăgii alveolare.

Utilizarea aparatelor gnatoprotetice acrilice mobile, în protezarea tranzitorie, are rolul de a asigura o poziție mandibulo-craniană corectă și un plan de ocluzie provizoriu, dar echilibrat, prefigurînd planul și relieful ocluzal definitiv.

Aparatele gnatoprotetice tranzitorii fixe, realizate după tehnica Scutan, își găsesc tot mai frecvent utilizarea, nu numai în edentațiile frontale pentru efectul lor fizionomic, dar mai ales în zonele laterale, unde scoaterea din ocluzie prin prepararea substructurilor organice, poate accentua unele basculări și malrelații mandibulare.

Utilizarea aparatelor gnatoprotetice acrilice mobilizabile, concomitent cu cele fixe realizate prin tehnica Scutan, este o altă modalitate de protezare tranzitorie și de urgență, care poate realiza în întregime obiectivele propuse.

Edentația reprezintă o urgență de primă importanță în afecțiunile sistemului stomatognat. Orice absență dentară reprezintă o urgență cu răsunet asupra întregului sistem stomatognat. In scopul rezolvării urgente a acestei situații utilizarea aparatelor gnatoprotetice acrilice mobilizabile reprezintă soluția de cea mai largă utilitate pînă la realizarea tratamentului definitiv.

In urma celor expuse mai sus putem conchide că, protezarea tranzitorie și de urgență este obligatorie și necesară, asigurînd condiționarea țesuturilor, repoziționarea mandibulo-craniană corectă, dispariția simptomelor disfuncționale, ne orientează asupra soluției gnatoprotetice definitive și ajută bolnavul să-și continue funcțiile perturbate prin edentație, permițîndu-i și o inserție socială mai ușoară.

b. Etapa protetică în tratamentul prin mijloace adjuncte.

Algoritmul realizării aparatelor gnatoprotetice mobilizabile se derulează într-o succesiune de faze clinice şi de laborator bine determinate, începînd cu amprentarea cîmpului protetic şi terminînd cu adaptarea aparatului gnatoprotetic în cavitatea bucală.

1°. Amprenta în tratamentul edentaţiei parţiale întinse prin mijloace adjuncte.

Amprenta reprezintă imaginea negativă a cîmpului protetic obţinută cu ajutorul unei portamprente şi a unui material de amprentă adecvat. In cazul edentaţiei parţiale, cîmpul protetic este mult mai complex, cuprinzînd atît elementele suportului muco-osos cît şi cele ale suportului dento-parodontal, astfel încît şi negativul acestuia va trebui să reproducă aceiaşi situaţie.

In ce priveşte clasificarea amprentelor, putem vorbi de o amprentă documentară, o amprentă preliminară şi una funcţională. Amprenta documentară serveşte la obţinerea modelului documentar, imprtalizînd situaţia clinică la prezentarea bolnavului, înaintea instituirii oricărui fel de terapie, model ce prezintă valoare didactico-pedagogică, medico-legală, ştiinţifică şi educativ-sanitară. Amprenta preliminară va servi la confecţionarea modelului de studiu şi se înregistrează după efectuarea tratamentului nespecific, iar amprenta finală, care se va înregistra după efectuarea tratamentului specific va servi la obţinerea modelului final sau de lucru.

Amprentarea cîmpului protetic este o etapă deosebit de importantă în realizarea aparatelor gnatoprotetice adjuncte,orice eroare înregistrată în această fază, are repercursiuni deosebit de grave asupra rezultatului final, astfel încît va trebui să urmărim cu mult discernămînt o serie de obiective încă din această etapă. Amprenta va trebui să reproducă în întregime forma şi întinderea cîmpului protetic cu dinţii restanţi şi ţesuturile înconjurătoare, crestele edentate, tuberozităţile maxilare, tuberculul piriform, bolta palatină pînă la zona"Ah" şi periferia cîmpului protetic pînă la zona de reflexie a mucoasei. Pentru a contribui la realizarea menţinerii şi stabilizării aparatului gnatoprotetic, va trebui să facem apel la o serie de mijloace cum ar fi: adeziunea prin înregistrarea pe amprentă a suprafeţelor orizontale, succiunea prin plasarea marginilor în zona de mucoasă pasiv-mobilă, utilizarea tonicităţii musculare şi a echilibrului neurp-musculare, înregistrarea zonelor retentive ale crestelor edentate şi a dinţilor restanţi.

In ceea ce priveşte realizarea sprijinului, datorită faptului că acesta este mixt, atît dento-parodontal cît şi muco-osos, problema se pune diferit, ceea ce şi justifică multitudinea controverselor de principiu şi tehnologice din literatură. Prin amprentare va trebui să înregistrăm cu exactitate periferia cîmpului protetic,cinematica formaţiunilor mobile de la acest nivel.

Pentru obţinerea negativului cîmpului protetic, sînt utilizate o multitudine de materiale de amprentă, care pot fi clasificate în materiale rigide, semirigide şi elastice. Din grupa materialelor rigide , gipsul, deşi este cel mai vechi şi mai ieftin material de amprentă, are indicaţii extrem de restrînse, deoarece dezinserţia amprentei de pe cîmpul protetic este foarte dificilă. Pentru obţinerea unor amprente compresive sînt folosite masele termoplastice, cu condiţia ca dinţii restanţi să nu fie parodontotici iar mucoasa să poată suporta termperaturi în jur de 50°. Amprenta obţinută cu ajutorul acestui tip de material prezintă avantajul că poate fi corectată şi funcţionalizată. Tot din grupa materialelor semirigide fac parte pasta pe bază de zinc-oxid-eugenol şi materialele buco-plastice, utilizate mai ales în edentaţiile terminale de clasa I-a şi a II-a Kennedy. De regulă în amprentarea cîmpului protetic edentat parţial sînt utilizate materialele elastice de tipul hidrocoloizilor ireversibili şi reversibili şi a elastomerilor de sinteză (thiocauciucurile şi siliconii). Alginatele sau hidrocoloirii ireversibili, sînt frecvent utilizate datorită faptului că sînt ieftine şi elastice, permiţînd dezinserţia amprentei de pe cîmpurile protetice retentive şi oferind o amprentă suficient de exactă. Hidrocoloizii reversibili, sînt materiale de amprentă cu calităţi deosebite, dar pentru faptul că necesită portamprente speciale cu circuit de apă pentru răcire precum şi prezenţa unei băi termostat pentru plastifiere, sînt destul de rar utilizate în practică. Siliconii, se prezintă sub forma a două consistenţe,una mai vîscoasă şi alta mai fluidă, au stabilitate ridicată dar sînt foarte scumpe. Deşi sînt elastice şi au o bună stabilitate volumetrică thiocauciucurile,au uneori miros neplăcut şi sînt deasemeni foarte scumpe. Aceste materiale vor fi tratate mai pe larg în capitolul de edentaţie totală.

Ca suport pentru materialele de amprentă, sînt necesare portamprente, care pot fi clasificate în portamprente preliminare şi portamprente funcţionale.

Portamprentele preliminare., sînt de diverse tipuri şi dimensiuni, realizate din metal şi prevăzute cu gutiere pentru zona dentată şi pentru zona edentată, sau din mase plastice, pentru o singură utilizare sau care pot fi utilizate un timp mai îndelungat. Atît portamprentele metalice cît şi cele din masă plastică, pot fi prevăzute cu retenţii pentru materialul de amprentă, sau acestea pot fi confecţionate extemporaneu cu ajutorul maselor termoplastice, a benzii de leucoplast, a firelor de bumbac sau a unor adezivi chimici. Datorită variabilităţii cîmpului protetic, aceste portamprente se cer corectate şi adaptate, în cazul celor metalice cu ajutorul maselor termpplastice. O categorie aparte o reprezintă portamprentele metalice prevăzute cu circuit de răcire cu apă, pentru materialele de amprentă de tipul hidrocoloizilor reversibili.

Portamprentele funcţionale, sînt individuale şi se confecţionează din placă de bază sau materiale acrilice, în contact intim cu elementele cîmpului protetic sau la distanţă de acestea. Portamprentele individuale sînt perforate sau decupate în zona dentată pentru amprentarea în doi timpi. In tehnicile noi, mai elaborate, se utilizează ca portamprentă individuală şi scheletul aparatului gnatoprotetic adjunct prevăzut cu şei acrilice pentru zona edentată.

Amprenta preliminară.

Amprenta preliminară, ca primă etapă în algoritmul clinico-tehnologic de realizare a aparatelor gnatoprotetice mobilizabile, trebuie să ţină seama de particularităţile cîmpului protetic edentat parţial care este un cîmp protetic retentiv, precum şi de alternanţa celor două suporturi, muco-osos şi dento-parodontal.

In vederea înregistrării amprentei preliminare, se va proceda mai întîi la alegerea portamprentei care trebuie să fie suficient de rigidă, să nu jeneze jocul formaţiunilor mobile, să cuprindă în totalitate cîmpul protetic, să asigure o grosime suficientă materialului de amprentă, iar marginile acesteia să se oprească la 2-3 mm de linia ghirlandată. Se va ferifica portamprenta astfel aleasă, în cavitatea orală, iar în cazul în care condiţiile de mai sus nu sînt îndeplinite, se va realiza adaptarea portamprentei prin completare cu mase termoplastice.

In următoarea etapă vom proceda la pregătirea psihică, medicamentoasă şi fizică a bolnavului, în vederea amprentării. Vom încerca obţinerea colabprării pacientului, a calmării acestuia, iar cu ajutorul unor substanţe medicamentoase vom combate anxietatea şi reflexul de vomă şi vom diminua secreţia salivară. Pregătirea fizică a bolnavului presupune aşezarea în poziţie corectă a acestuia, protecția vestimentară cu halate, bavete, șorțuri, tăviță renală pentru colectarea salivei și a surplusului de material de amprentă. O atenție deosebită vom acorda pregătirii cîmpului protetic în sensul îndepărtării mucusului salivar și a realizării unei vasoconstricții a mucoasei, prin dușuri bucale reci. De asemeni, vom realiza deretentivizarea cîmpului protetic, prin introducerea la nivelul zonelor retentive create de dinții restanți sau aparatele gnatoprotetice conjuncte, a unor materiale de obturație provizorie ca plastobtur, cavidur, provimat.

Avînd în vedere particularitățile cîmpului protetic edentat parțial, utilizarea materialelor alginice este cea mai frecventă, datorită proprietăților privind aspectul și gustul plăcut, vîscozitatea medie și în mod deosebit elasticitatea. Portamprentele care nu sînt prevăzute cu retenții, acestea se vor realiza extemporaneu, pentru retenționarea alginatului. Pregătirea materialului va trebui să țină seama de recomandările firmei producătoare privind proporția pulbere-apă, timpul de spatulare, timpul de manipulare și de priză. Materialul odată preparat, se introduce în portamprentă, se netezește suprafața sa cu mîna umedă, se redă impresiunea crestei în zona edentată, după care se poziționează centric portamprenta în cavitatea orală, exercitînd presiuni dinspre posterior spre anterior, pentru îndepărtarea surplusului de material. In timpul amprentării vor fi realizate o serie de mișcări de către medic, masaje, tracțiuni, rotații ale buzelor și obrazului în scopul obținerii unei amprente preliminare cît mai exacte. După priza materialului, dezinserția amprentei se va face printr-o mișcare unică, pentru evitarea tensiunilor interne. Amprenta se va spăla pentru îndepărtarea mucusului, salivei sau sîngelui, se va examina atent, după care se expediază laboratorului pentru turnarea imediată a modelului.

Amprenta funcțională

Si în amprentarea funcțională va trebui să ținem seama de particularitățile cîmpului protetic edentat parțial, privind prezența retentivităților, a alternanței suportului muco-osos și dento-parodontal, iar în cazul protezărilor composite, de existența concomitentă a unor aparate gnatoprotetice conjuncte și a unor breșe edentate.

Există autori care consideră că întinderea șeilor aparatului gnatoprotetic pe întreaga suprafață oferită de sîmpul protetic edentat parțial nu ar fi necesară în cazul realizării aparatelor gnatoprotetice amovibile scheletizate. Clinica de protetică din Iaşi, nu este de acord cu acest punct de vedere, recomandînd utilizarea în întregime a cîmpului protetic.

Adaptarea şi verificarea portamprentei trebuie să se realizeze cu multă grijă, din aproape în aproape, pentru fiecare zonă în parte, urmărind mobilitatea elementelor periferice ale cîmpului protetic. Este deosebit de important să se realizeze, atît oadaptare statică cît şi una dinamică, utilizînd testele Herbst specifice topografiei zonei edentate.

Există o mare varietate de tehnici de amprentare funcţională, în cele ce urmează oprindu-ne asupra acelora care prezintă importanţă clinică şi parctică.

Amprenta finală prin tehnica dublului amestec (wash technic). Acest tip de amprentă se realizează cu ajutorul unei portamprente preliminare şi a două materiale de consistenţă diferită, unul vîscos (silicon sau masă termoplastică) şi altul mai fluid.

In cazul utilizării materialului siliconic (optosil,dentaflex), se vor realiza retenţii la nivelul portamprentei, se va pregăti materialul siliconic prin malaxare manuală şi se va introduce în portamprentă. Se poziţionează centric portamprenta pe cîmpul protetic şi sub presiune digitală se va funcţionaliza amprenta de către medic. După priza materialului şi dezinserţia amprentei se va proceda la prelucrarea acesteia prin suprimarea unor porţiuni din marginile prea groase, scurtarea cu 2 mm a înălţimii marginilor sau îndepărtarea unor fragmente pătrunse interdentar. In vederea realizării celui de al doilea timp al amprentării, se va aplica în portamprenta astfel pregătită, material fluid (xantopren, dentaflex pastă), înregistrîndu-se o amprentă de spălare, care redă cu exactitate şi periferia cîmpului protetic.

Utilizarea masei termoplastice în locul siliconului vîscos, presupune plastifierea acesteia într-o baie termostat, introducerea în portamprentă şi poziţionarea pe cîmpul protetic sub presiune digitală. Dezinserţia amprentei, se va realiza înaintea solidificării complete a materialului termoplastic, în vederea evitării unor accidente provocate de material, care după priză devine rigid şi deci greu de îndepărtat de pe cîmpul protetic edentat parţial, retentiv. Amprenta se examinează, se corectează prin încălzire în zonele unde este necesar acest lucru, după care se va trece la realizarea amprentei de spălare, prin introducerea în portamprentă a unui material fluid (silicon).

Amprenta finală cu portamprentă individuală completă.

Este o metodă de amprentare într-un singur timp, care utilizează portamprentă individuală din placă de bază (în edentația subtotală) sau din acrilat. Aceste portamprente acopăr în totalitate cîmpul protetic și dinții restanți și sînt prevăzute cu perforații la nivelul dinților. In continuare se realizează adaptarea statică și dinamică a portamprentei, iar pentru înregistrarea amprentei se va utiliza material elastic de tip siliconic. Deși unii autori recomandă și alginatul ca material de amprentă în această tehnică, Clinica de protetică din Iași îl contraindică datorită deformabilității sale în strat subțire.

Amprenta finală cu portamprentă decupată vestibular.

A fost inițiată de Gyssi și reluată de Osborne și Lammie. Această tehnică utilizează o portamprentă care acoperă în întregime crestele edentate, fața orală și marginea incizală a dinților restanți, lăsînd liberă fața vestibulară a acestora. După verificarea statică și dinamică a portamprentei, se trece la amprentare, utilizînd ca material de amprentă siliconii, masele termoplastice sau pastele de zinc-oxid-eugenol, dacă retentivitatea cîmpului protetic nu este prea accentuată. In etapa următoare se realizează o cheie vestibulară cu gips, silicon vîscos sau masă termoplastică. Indepărtarea amprentei se face pe fragmente, mai întîi cheia vestibulară, apoi restul.

Amprenta finală cu portamprentă decupată dentar.

Este o tehnică de amprentare în doi timpi introdusă de Hindel, care utilizează două portamprente (fig.190). Prima, este o portamprentă funcțională decupată în dreptul dinților, eliberîndu-le fața vestibulară și orală și prevăzută cu butoni de presiune la nivelul crestei edentate. Cea de a doua portamprentă, este standard, prevăzută cu două orificii în dreptul butonilor de presiune ai primei portamprente. Prima amprentă se înregistrează cu portamprenta funcțională adaptată în prealabil, static și dinamic, utilizînd ca material de amprentă zinc-oxid-eugenolul sau alt material. In timpul al doilea se înregistrează o amprentă cu alginat

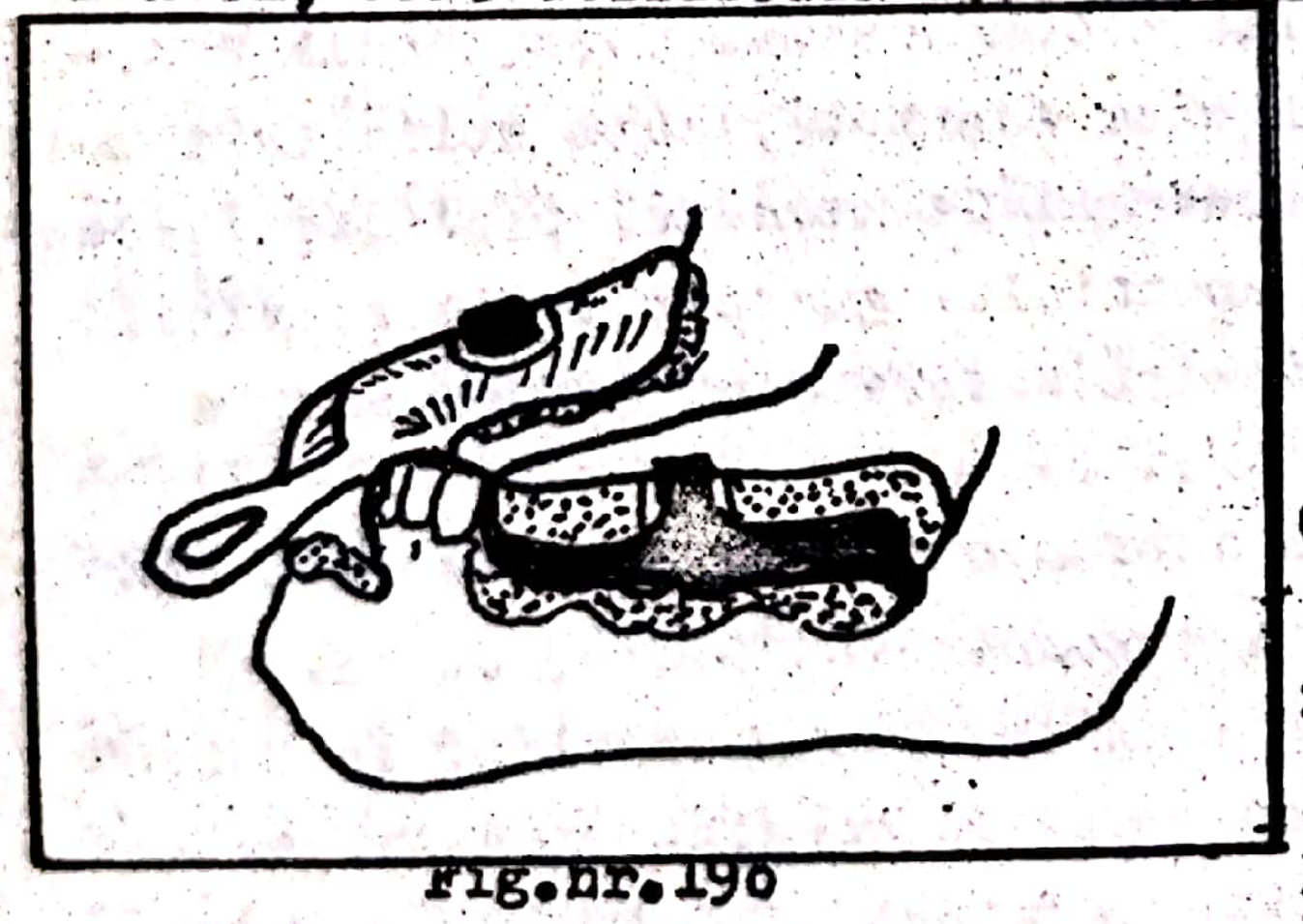

Fig.nr.190

utilizînd portamprenta standard, care va fi poziționată peste prima, astfel încît grupul dentar să fie complet acoperit, iar butonii de presiune să pătrundă prin orificiile speciale create în portamprenta standard. Este o amprentă de compresiune la nivelul spațiului edentat.

Amprenta funcțională cu portamprentă decupată incizal, a fost propusă de Rapuano. După adaptarea portamprentei individuale și amprentarea crestelor edentate cu zinc-oxid-eugenol, cu ajutorul unei seringi, se introduce materialul alginic prin deschiderea incizală, care să acopere spațiul peridentar.

Amprenta funcțională cu portamprentă decupată incizal,varianta descrisă de Greenfield. Această metodă, este asemănătoare cu tehnica precedentă numai că alginatul se aplică pe toată suprafața ocluzală a portamprentei, în scopul înregistrării concomitente a relației de ocluzie. La nivelul materialului alginic, se plasează un fir metalic, pentru a ușura îndepărtarea amprentei.

Tehnicile de amprentare descrise mai sus sînt cu model obișnuit,în timp ce tehnicile mai evoluate folosesc modelul corectat.

In ultima vreme, sînt utilizate din ce în ce mai mult, tehnicile de amprentă cu model corectat (secționat), introduse de Applegate, Holmes, etc. Aceste tehnici se adresează edentațiilor terminale, iar interesul pentru diversificarea acestui tip de amprentă rezidă în dorința de a se înregistra în relație funcțională,suportul muco-osos în raport cu suportul dento-parodontal. In acest scop, se exercită presiuni funcționale ocluzale sau prin presiune digitală pe șeile terminale, în prealabil tapetate cu material de amprentă. Se obține în felul acesta o compresiune funcțională a muco-periostului de la nivelul crestelor edentate, cu o solicitare mult mai redusă a suportului dento-parodontal în momentul procedurii,ceeace face ca în momentul aplicării aparatului gnatoprotetic amovibil, presiunile să fie distribuite judicios asupra dinților și asupra suportului muco-osos.

După înregistrarea unei amprente finale prin tehnica dublului amestec sau eventual a unei amprente secundare, utilizînd portamprente complete și amprentarea într-un singur timp, se obține un model de lucru, pe care se realizează un schelet prevăzut cu șei acrilice la nivelul zonelor edentate terminal (fig.nr.191). In continuare se secționează modelul la nivelul crestelor edentate terminale, la 1-2 mm îndărătul dinților restanți, creîndu-se totodată, retenţii în modelul restant. Scheletul cu şeile acrilice se adaptează static şi dinamic, în cavitatea bucală. Se înregistrează apoi o amprentă marginală cu masă termoplastică, care realizează pe lîngă o extensie maximă a şeilor şi o oarecare succiune, urmată de amprentarea funcţională cu zinc-oxid-eugenol sau ceruri bucoplastice, plasate la nivelul şeilor. Scheletul este menţinut prin presiune digitală pe bordurile de ocluzie sau pe butonii de presiune. Urmează poziţionarea schetetului şi turnarea modelului funcţional, la nivel terminal. Gipsul turnat, va face corp comun cu modelul de lucru prin intermediul retenţiilor create la acest nivel.

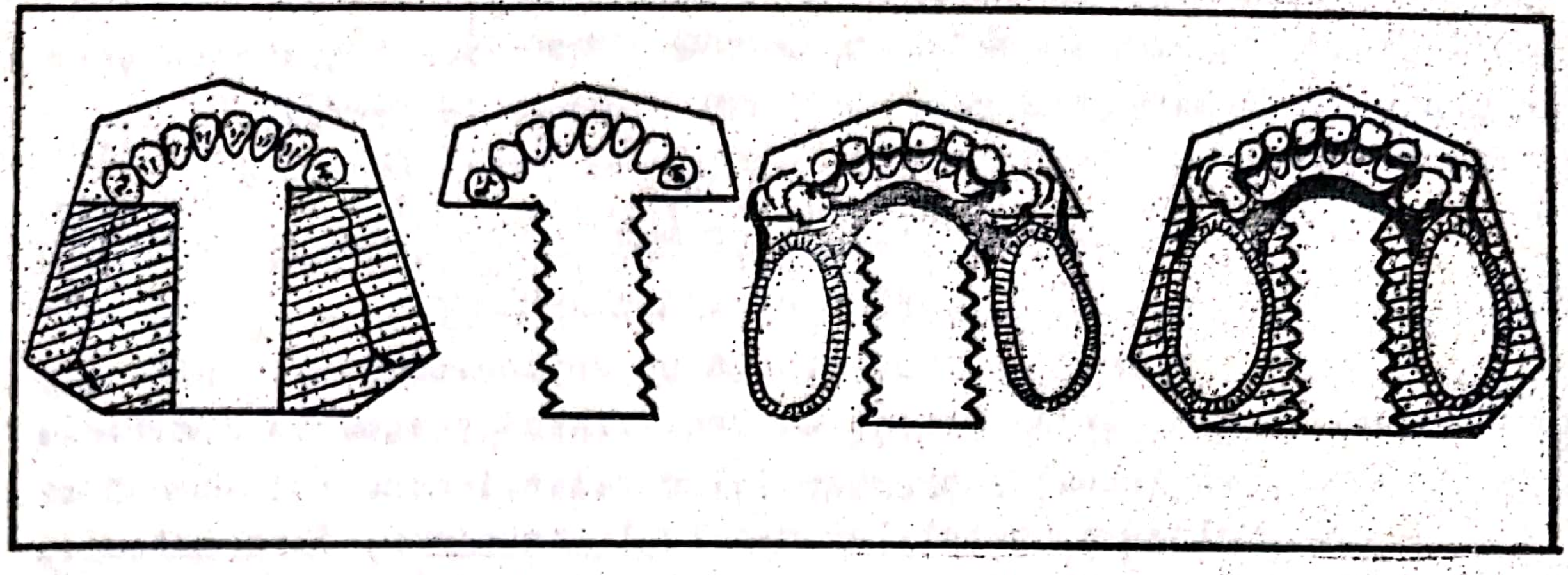

Fig.nr.191

Tehnica modelului corectat cu portamprentă funcţionalizată, a fost introdusă de Boucher şi Renner. După ce s-a amprentat în maniera prezentată anterior şi s-a turnat modelul de gips,cofrat, se îndepărtează masa de amprentă, iar în spaţiul rămas se introduce acrilat elastic. Se dezinseră scheletul cu portamprenta astfel funcţionalizată şi se înregistrează o nouă amprentă,care reprezintă forma finală, urmărindu-se extensia masimă a şeilor protetice.

Amprenta funcţională, se înregistrează după ce toate pregătirile proprotetice au fost realizate (lăcaşuri, reşapări coronare, etc.) •

In protezările compozite, amprenta funcţională se înregistrează cu aparatul gnatoprotetic adaptat pe cîmpul protetic. Tehnica modernă însă, utilizează amprentarea globală, cu ajutorul căreia se înregistrează substructurile organice preparate precum şi breşele edentate. Astfel tehnicianul, va obţine un singur model de lucru, care aşezat în relaţie cu antagoniştii, îi va permite confecţionarea aparatului gnatoprotetic conjunct, după care în mod firesc va trece la realizarea aparatului gnatoprotetic adjunct. Această tehnică, face economie de materiale și de timp, este mai corectă decît confecționarea pe modele separate a aparatului gnatoprotetic conjunct și adjunct, dar cere un nivel ridicat de profesionalism, atît din partea medicului cît și din partea tehnicianului.

2°. Inregistrarea relațiilor mandibulo-craniene în tratamentul edentației parțiale prin mijloace adjuncte.

După amprentarea funcțională și obținerea modelului funcțional, următoarea etapă clinică în tratamentul edentației parțiale o reprezintă înregistrarea principalelor relații mandibulo-craniene.

Din mulțimea pozițiilor mandibulo-craniene, înregistrarea rapoartelor fundamentale, relația de postură și relația centrică, are o importanță primordială în evaluarea stării de normalitate precum și a gradului de afectare a morfologiei și funcțiilor sistemului stomatognat.

In cazul în care, cele două arcade dentare sînt mutilate prin edentație parțială, restaurarea relației de postură și a relației centrice, reprezintă problema fundamentală a protezării, deoarece în acest mod se va realiza o poziționare corectă a mandibulei față de craniu ce va permite reluarea corectă a funcțiilor perturbate ale sistemului stomatognat. Tulburarea relațiilor, de postură și centrică, în edentația parțială, cunoaște diverse cauze, începînd cu pierderea stopurilor ocluzale centrice, continuînd cu destrămarea reflexelor parodonto-musculare și încheind cu necoordonarea activității musculare, care poate altera chiar reflexele înăscute de postură. Există și posibilitatea ca relațiile mandibulo-craniene să nu fie modificate, atît datorită păstrării unui număr suficient de stopuri ocluzale centrice, cît posibilității bolnavului de poziționare a mandibulei pe baza altor reflexe periferice, cu punct de plecare articular, muscular sau gingivo-parodontal.

In scopul unei determinări cît mai exacte a acestor relații, sînt necesare unele măsuri din partea medicului ce trebuie să urmărească crearea unor condiții de confort clinic și psihic pentru bolnav, care trebuie informat despre importanța acestei etape în cadrul tratamentului complex și complet al maladiei de care suferă, realizîndu-se o atmosferă de încredere reciprocă între pacient și medic.

In situația existenței unor malrelații mandibulo-craniene, este necesară depistarea cauzelor și instituirea unui tratament adecvat, care să faciliteze repoziționarea corectă a mandibulei și consolidarea unor relații corecte.

Astfel, în cazul existenței unor contacte deflective sau a unor interferențe la nivel ocluzal care blochează mișcările mandibulare, se va proceda la reechilibrarea ocluziei prin șlefuiri selective, reshapări coronare, remodelarea reliefului ocluzal protetic al restaurărilor gnatoprotetice defectuoase. Un aspect deosebit de important în determinarea relațiilor mandibulo-craniene, îl reprezintă îndepărtarea oricărei acțiuni reflexe cu punct de plecare articular sau muscular, care ar putea influența poziționarea mandibulară. De aici și necesitatea tratamentului afecțiunilor articulațiilor temporo-mandibulare printr-o terapie adecvată. Relaxarea musculară și îndepărtarea durerii, a spasmelor și contracției prin antrenament, miogimnastică, medicație, inhibitori de ocluzie, sînt condiții importante ale poziționării corecte mandibulo-craniene. Nu este lipsit de interes să amintim utilizarea în aceleași scopuri a balneofizioterapiei. Aplicarea unor aparate gnatoprotetice tranzitorii, constituie un alt mijloc deosebit de valoros în obținerea unor relații mandibulare corecte.

După revenirea la relația mandibulo-craniană corectă și consolidarea acestei situații, se poate trece la înregistrarea relației de postură și a relației centrice, prin diverse tehnici.

Astfel, unele metode utilizează scheletul aparatului gnatoprotetic amovibil, montînd la nivelul șeilor acestuia, borduri de ocluzie. Această tehnică dă rezultate bune, însă de cele mai multe ori, necesită două înregistrări, una înaintea realizării scheletului datorită faptului că la nivelul cîmpului protetic există elemente care interferează ocluzia și o a doua înregistrare, după construcția scheletului, în vederea montării dinților artificiali. Este o tehnică mai laborioasă fiind necesare mai multe faze clinice și de laborator.

Din motivele expuse mai sus noi preferăm înregistrarea relației de postură și a relației centrice, cu ajutorul machetelor de ocluzie, deoarece se înregistrează o singură dată, modelele se montează de la început în articulator, iar pe aceste modele se vor realiza în continuare, fazele ulterioare. De asemeni metoda reabilitării totale a cavității orale, necesită o singură înregistrare a relației centrice, deoarece după o singură amprentă și pe un singur model, din motive ergonomice și economice, se pot realiza atît aparatele gnatoprotetice conjuncte cît și cele adjuncte, după cum în cazul protezării conjuncte pot fi rezolvate toate cele patru cadrane.

Inregistrarea relaţiilor mandibulo-craniene urmăreşte să repoziţioneze mandibula în relaţie centrică corectă, cu respectarea reperelor articular, muscular, osos, dentar, labial şi lingual să să permită musculaturii să realizeze o relaţie de postură corespunzătoare. In cadrul înregistrării relaţiilor mandibulo-craniene, vom avea în vedere şi prefigurarea unor parametrii ai ocluziei centrice ca, nivelul şi orintarea planului de ocluzie, rapoartele interarcadice, conservarea clearance-ului ocluzal (free way space). Comparînd clearance-ul ocluzal existent, cu clearance-ul normal, se poate stabili măsura în care există o abatere de la morfologia şi funcţia normală, precum şi orintarea privind necesitatea înălţării planului de ocluzie.

In practică, în şedinţa de înregistrare a relaţiilor mandibulo-craniene putem întîlni diverse situaţii care necesită adoptarea unei conduite adecvate.

Astfel, în cazul în care pe unul din maxilare vom realiza un aparat gnatoprotetic parţial amovibil, iar celălalt va fi protezat prin aparat gnatoprotetic total amovibil, pentru înregistrarea relaţiilor mandibulo-craniene vom utiliza machetele de ocluzie. In determinarea nivelului şi orientării planului de ocluzie ne vom orienta după cel pe care îl imprimă grupul dinţilor restanţi, avînd grija aprecierii corecte a clearacne-ului ocluzal şi a înregistrării unei relaţii centrice normale. Cele două machete de ocluzie se vor solidariza astfel în relaţie centrică corectă, iar în cazul cînd acestea nu vin în contact pe suprafeţe suficient de întinse pentru a putea fi solidarizate, pe suprafaţa ocluzală a bordurii de ocluzie a maxilarului edentat total, se vor creea retenţii după care se va aplica o pastă de zinc-oxid-eugenol, care va conserva poziţia corectă a celor două machete de ocluzie.

O altă situaţie clinică este oferită de cazul cînd pe un maxilar se va realiza aparat gnatoprotetic amovibil, iar celălalt va fi protezat conjunct, astfel încît rapoartele interarcadice sînt suficient de stabile. In acest caz înregistrarea relaţiilor de ocluzie se va realiza, fie cu ajutorul unei folii de ceară decupată după forma arcadei, fie cu pastă de zinc-oxid-eugenol, plasată pe un cadru de sîrmă cu suport textil, utilizînd metode simple ca metoda Ramfjord, metoda Barrelle, metoda deglutiţiei, metoda compresiunii pe maseteri. Krogh-Poulsen, recomandă ca în aceste cazuri în care se păstrează suficinte stopuri centrice, relaţia centrică să se realizeze prin poziţionarea de către medic a celor două modele în relaţie centrică (fără a mai fi necesară o înregistrare intraorală), prin metoda discriminării tactile. Desigur, această înregistrare nu permite montarea modelelor decît într-un simulator de tipul ocluzorului, urmînd ca echilibrarea ocluzală să se realizeze de către practician în cavitatea orală. In cazul în care atît aparatul gnatoprotetic conjunct cît şi aparatul gnatoprotetic amovibil se vor realiza concomitent, se va amprenta în aceiaşi şedinţă atît maxilarul cu substructurile organice preparate, cît şi cel ce va primi aparat gnatoprotetic amovibil. Se va înregistra relaţia centrică, modelele se vor monta în articulator, după care se vor realiza atît aparatele gnatoprotetice conjuncte cît şi aparatul adjunct, care vor fi livrate cabinetului în acelaşi timp.

Cînd unul din maxilare este protezat prin aparat gnatoprotetic amovibil, cu sau fără aparate gnatoprotetice conjuncte asociate, iar pe maxilarul antagonist vom realiza un aparat gnatoprotetic amovibil, caz în care se asociază şi o instabilitate mandibulo-craniană, se înregistrează amprentele pentru maxilar şi mandibulă,în aceiaşi şedinţă. După confecţionarea machetelor de ocluzie, se vor stabili nivelul şi orientarea planului de ocluzie pentru zonele edentate, servindu-ne de criteriile antropometrice gnatoprotetice cunoscute, precum şi de nivelul şi orientarea planului de ocluzie pe care o imprimă grupul dentar restant. In continuare, se va proceda la înregistrarea clearance-ului ocluzal şi a relaţiei centrice prin metode simple (Ramfjord, Barrelle, metoda deglutiţiei, metoda compresiunii pe maseteri), urmată de solidarizarea machetelor. Si în acest caz, pe acelaşi model de lucru, se vor realiza toate fazele tehnologice pînă la finalizarea aparatelor gnatoprotetice.

Atunci cînd situaţia clinică se prezintă ca cea descrisă anterior, dar cu stabilitate mandibulo-craniană, înregistrarea relaţiilor mandibulo-craniene se poate realiza după metoda Krogh-Poulsen sau prin metode simple, descrise anterior, cu interpunerea între arcade a unei folii de ceară sau a unui strat de zinc-oxid-eugenol pe cadru de sîrmă, cu suport textil. Si în acest caz, utilizarea machetelor de ocluzie oferă mai multă siguranţă.

Uneori, arcada antagonistă poate fi dentată sau edentată parţial sau total şi rezolvată corespunzător, prin aparate gnatoprotetice conjuncte sau adjuncte. Inregistrarea relaţiilor mandibulo craniene poate fi realizată, fie prin metoda Krogh-Poulsen, fie cu ajutorul machetelor de ocluzie, cu bordura de ocluzie ramolită, pe care se vor imprima prin mişcarea arcadei antagoniste, traiectoriile funcţionale ale acesteia, în scopul funcţionalizării reliefului ocluzal.

Determinarea relaţiei centrice şi înregistrarea sa,este o manoperă dificilă, existînd uneori şi insuccese, datorită numeroaselor influenţe anatomice, funcţionale şi clinice, ce pot interfera poziţionarea corectă a mandibulei în raport cu craniu.

In cazul construirii aparatelor gnatoprotetice amovibile maxilo-mandibulare, cauzele insuccesélor înregistrării corecte a relaţiilor mandibulo-craniene, ar fi după Saunsbury, cele care ţin de cavitatea orală. Astfel, dacă se forţează închiderea gurii, machetele se deformează, iar dacă bordurile sînt realizate din ceară moale, acestea au o anumită elasticitate. Uneori, în ocluziile adînci sau în supraextensia bazei machetei, dinţii anteriori mandibulari fac contact cu baza machetei maxilare, sau alteori bordura maxilară contactează şi deformează mucoasa tuberculului mandibular, astfel încît poziţionarea modelelor nu se mai poate realiza. De asemeni, tot ca o cauză a insuccesului în înregistrarea relaţiei centrice, este considerat şi excesul de gips posterior, care împiedică aşezarea modelelor în machete.

După înregistrarea relaţiei centrice, se va trece mai întîi la verificarea reperelor articular, muscular, osos, labial, dentar. La nivelul articulaţiei temporo-mandibulare, condilii vor fi centraţi în cavitatea glenoidă, muşchii mobilizatori ai mandibulei vor realiza o contracţie echilibrată, osul mandibular se va afla într-o poziţie corectă faţă de craniu astfel încît dimensiunea verticală să se realizeze în limitele normalităţii stabilită prin diverse criterii, buzele vor închide fanta labială fără a se contracta sau răsfrînge, iar cele două arcade vor fi în relaţie armonioasă, cu corespondenţa liniilor mediene.

In următoarea etapă, în scopul realizării paraclinice a unor rapoarte ale modelelor, stabilite în cabinet, se va proceda la transferul pe simulator, cu sau fără arc facial, a relaţiei centrice.

Totodată medicul, va realiza pe model desenul scheletului viitorului aparat gnatoprotetic şi va da indicaţii privind montarea dinţilor artificiali (formă, culoare, număr, morfologie). Informaţiile transmise laboratorului, prefigurate deja în tentativa de proiect de plan de tratament, vor fi definitivate, aducîndu-li-se modificarile necesare, în planul de tratament definitiv.

3°. Verificarea clinică a scheletului și machetei

Verificarea clinică a scheletului este o etapă deosebit de importantă în tratamentul edentației parțiale prin aparate gnatoprotetice parțial amovibile, de care depinde reușita etapelor care urmează. Ea urmărește modul de respectare a indicațiilor terapeutice, a calităților tehnologice și a corectitudinei fazelor de tratament anterioare (tratament preprotetic, proprotetic, amprentare,etc.). Verificarea se va efectua extraoral (pe modelul de lucru și înafara modelului) și intraoral.

La ferificarea extraorală pe model, se urmărește dacă tehnicianul a respectat toate indicațiile date din cabinet, dacă toate elementele componente ale scheletului corespund cu proiectul desenat adaptîndu-se perfect la model. In momentul inserției pe model scheletul nu trebuie să intre forțat și să abrazeze unele porțiuni ale dinților de pe model. Se va verifica dacă butonii de distanțare de la nivelul șeilor păstrează un spațiu suficient pentru componenta acrilică. La controlul scheletului înafara modelului se apreciază rigiditatea conectorului principal, prezența unor plusuri, porozități sau lipsuri mai importante la nivelul elementelor de menținere și stabilizare, etc. (din cauza unor defecte de turnare, ambalare). Modul de execuție tehnologică a diverselor elemente componente (șei,conectori, bare, culise,croșete) se apreciază de către un specialist printr-un examen defectoscopicde macro și microstructură într-un laborator special amenajat. Se verifică dacă există muchii tăioase care se vor corecta rotunjindu-se, dacă există zone de minimă rezistență la nivelul unirii șeilor cu conectorul principal, conectorul secundar, dacă există o descreștere uniformă în grosime a brațelor retentive ale croșetelor și dacă scheletul metalic a fost corect prelucrat și lustruit.

Examenul intraoral al scheletului se realizează după o igienizare perfectă a dinților restanți și a zonelor de amplasare a elementelor de menținere și stabilizare și o igienizare perfectă a scheletului. Se va stabili mai întîi prin tatonări axul de inserție al scheletului după cel stabilit la paralelograf. Există cazuri cînd un schelet se adaptează perfect pe model însă nu se adaptează perfect în cavitatea orală din cauza unor incorectitudini din etapele clinice sau tehnice anterioare, producînd greutăți în inserția scheletului sau chiar imposibilitatea inserției. Dacă după un examen atent al cîmpului protetic și scheletului se stabilesc modificări minore se pot face retușuri ale scheletului în cabinet.In cazul unor defecţiuni mai importante scheletul se va reface.

Verificarea scheletului în cavitatea orală urmăreşte în principal două aspecte: mecanic şi biologic. Prin presiuni uşoare exercitate în axul de inserţie se va urmări dacă s-a realizat o angajare în poziţie corectă a tuturor elementelor scheletului. Se verifică stabilitatea statică şi dinamică a scheletului pe cîmp prin presiuni alternative executate pe diferite părţi componente. Basculările latero-laterale sau antero-posterioare necesită depistarea cauzelor şi remedierea lor. Se verifică deasemeni dacă pintenul ocluzal pătrunde perfect în lăcaşul realizat, avînd grosimea smalţului şlefuit, dacă braţele active şi opozante ale croşetelor sînt corect plasate exercitîndu-şi funcţia lor de menţinere a scheletului pe cîmp. Elementele de menţinere şi stabilizare nu trebuie să se opună dezinserţiei voluntare ci să se opună numai deplasărilor spontane involuntare. Se urmăreşte dacă se realizează o fricţiune eficientă la nivelul elementelor speciale de menţinere şi stabilizare (bare,culise,telescoape,etc.). Se apreciază rapoartele ocluzale în special la nivelul pintenilor ocluzali şi a elementelor speciale de menţinere şi stabilizare care ar putea modifica rapoartele de ocluzie. Verificarea ocluziei se face în intercuspidare maximă, relaţie centrică, lateralitate dreaptă şi stîngă,propulsie, cînd nu trebuie să existe contacte premature, interferenţe ocluzale ce ar putea determina limitări ale mişcărilor mandibulare în lateralitate sau înălţări ale dimensiunii verticale a etajului inferior. Cînd modificările ocluzale sînt minime ele se pot corecta prin şlefuiri avînd grijă să nu se distrugă relieful ocluzal al dinţilor restanţi sau antagonişti şi să nu fie periclitată rezistenţa elementelor de menţinere şi stabilizare. Cînd modificările ocluzale sînt importante apare necesitatea realizării unui nou schelet.

Adaptarea biologică a scheletului ţine în principal de raportul existent între elementele scheletului şi elementele cîmpului protetic. In momentul inserţiei scheletului se va urmări cu atenţie dacă nu apar leziuni sau dureri la nivelul părţilor moi şi a dinţilor restanţi, dacă scheletul nu exercită o acţiune secantă asupra acestora şi se fac corecturile necesare. Se apreciază totodată dacă s-a păstrat spaţiul suficient pentru componenta acrilică a seilor, dacă la mandibulă conectorul principal (bara) este distanţată corespunzător de parodonţiul dinţilor restanţi, de planşeu, de versantul lingual al procesului alveolar, dacă conectorul principal maxilar (placa palatină)este distanţată corespunzător de dinţii restanţi şi de mucoasă mai ales atunci cînd există torus spre a evita decubitusurile. Se verifică dacă au fost ocolite sau despovărate de presiuni şi alte zone ale cîmpului protetic (papila bunoidă, sutura intermaxilară,rugile palatine, zonele Schröder, frebul lingual, linia milohioidiană). Se evită contactul prea intim cu zona "Ah" ca şi grosimea prea mare a conectorului principal ce ar putea creea senzaţii de greaţă. Se vor avea în vedere în permanenţă asigurarea condiţiilor necesare menţinerii cît mai mult pe arcadă a dinţilor restanţi în condiţii funcţionale.

Scheletul astfel verificat se trimite în laborator unde se va realiza macheta componentei acrilice a seilor şi se vor monta dinţii artificiali.

Verificarea clinică a machetei cu dinţi va urmări în general aceleaşi obiective ca şi la edentatul total efectuîndu-se în două etape: extraoral (pe model cu simulatorul deschis,cu simulatorul închis şi detaşată de pe model) şi intraoral. Verificarea extraorală cu simulatorul deschis va urmări dacă au fost respectate toate indicaţiile de alegere şi montare a dinţilor după regulile generale şi individuale de montare ţinîndu-se seama de morfologia şi poziţia dinţilor restanţi, întinderea şi topografia spaţiului protetic potenţial.Examinarea cu simulatorul închis ne permite să apreciem corectitudinea realizării rapoartelor ocluzale statice şi dinamice.

Machetele se detaşează apoi de pe model cu atenţie pentru a nu le deforma şi se apreciază dacă marginile şeilor sînt corect conformate, uniforme şi rotunjite. După ce au fost spălate şi răcite,machetele se angajează pe cîmpul protetic în axul de inserţie stabilit şi se verifică dacă satisfac din punct de vedere mecanic avînd o bună stabilitate statică şi dinamică. Stabilitatea dinamică se verifică prin teste de basculare sagitală şi transversală ca şi la edentatul total. O basculare latero-laterală poate apare atunci cînd dinţii s sînt montaţi înafara crestei, iar bascularea antero-posterioară se poate datora incorectitudinii realizării machetei şeilor terminale. Modelajul incorect al falsei gingii ar putea determina interferenţe musculo-ligamentare ce deplasează macheta de pe cîmp. Se controlează dacă au fost realizaţi parametrii sistemului stomatognat:rapoartele ocluzale statice şi dinamice, relaţia centrică, relaţia de postură. Se verifică dacă contactele ocluzale sînt multiple,stabile fără interferenţe atît pe dinţii naturali cît şi pe cei artificiali. In poziţiile test şi mişcările test se urmăreşte dacă a fost respectat conceptul ocluzal indicat în realizarea arcadelor artificiale. Din punct de vedere funcţional se poate aprecia dacă macheta satisface funcţia fizionomică, în principal.După verificarea clinică macheta este trimisă în laborator pentru transformare în proteză finită.

4°. Adaptarea aparatului gnatoprotetic parțial amovibil

Adaptarea aparatului gnatoprotetic parțial mobilizabil este o etapă la fel de importantă ca și celalelate etape ale tratamentului gnatoprotetic în cadrul căreia bolnavul este la primul contact cu aparatul în faza finită. De precizia și de calitatea etapelor clinice și tehnice va depinde adaptarea rapidă și succesul restaurării protetice.

Adaptarea aparatului gnatoprotetic amovibil parcurge obligatoriu aceleași sensuri ca și la edentatul total: adaptarea aparatului gnatoprotetic la pacient și adaptarea pacientului la aparatul gnatoprotetic, acestea realizîndu-se în etape ce se intrică și se completează (adaptarea imediată,primară, secundară,tardivă). In cadrul fiecărei etape se va urmări dacă au fost realizate principalele obiective ale tratamentului: mecanice, funcționale,biologice,psihice.

Adaptarea imediată, are loc la primul contact al pacientului cu proteza finită. Dacă la verificarea clinică a scheletului și machetei cu dinți acestea corespund din toate punctele de vedere, nu vor exista probleme deosebite în adaptarea aparatului gnatoprotetic. Verificarea intraorală este precedată de o examinare atentă extraorală, urmărindu-se dacă au fost respectate toate indicațiile transmise laboratorului.

Verificarea extraorală se va efectua înainte de venirea pacientului, apreciindu-se corectitudinea execuției tehnice a bazei (componenta metalică și acrilică), arcadelor artificiale, elementele de menținere și stabilizare, prelucrarea, lustruirea, modelajul fețelor externe (rugi, papile, false gingii, etc.). Grosimea bazei trebuie să fie uniformă, evitîndu-se astfel zonele de minimă rezistență. Se examinează fața externă și mucosală care nu trebuie să prezinte deteriorări, porozități, surplusuri ca urmare a nerespectării unui regim termic depolimerizare corect. Porii reduc rezistența mecanică a acrilatului și constituie locurile retentive pentru resturile alimentare, microorganisme, etc. La nivelul șeilor se va verifica trecerea de la porțiunea metalică la porțiunea acrilică care trebuie să fie fără denivelări, în același plan, deasemeni butonul de distanțare de pe fața mucosală să fie inclus în masa acrilică. Marginile bazei să fie rotunjite și nu ascuțite pentru a nu avea acțiune secantă asupra țesuturilor de vecinătate. Se verifică deasemeni dinții artificiali dacă sînt bine implantați în masa acrilică a şeilor, fără fisuri, deplasări şi dacă s-au respectat indicaţiile de alegere şi montare a dinţilor. Se verifică deasemeni elementele de menţinere şi stabilizare, dacă nu s-au deteriorat în momentul ştupuirii acrilatului, dacă există surplusuri de acrilat în şanţurile de retenţie destinate barelor de fricţiune, la nivelul culiselor (matricei), balamalelor, etc. Acrilatul pătruns între croşetele turnate şi dinti va fi îndepărtat prin şlefuire, deasemeni se vor degaja croşetele atunci cînd pătrund prea adînc în masa acrilică. Orice retuşare va fi urmată de o lustruire perfectă.

Pentru verificarea intraorală aparatele gnatoprotetice vor fi spălate şi degresate în faţa pacientului, realizîndu-se totodată toaleta cîmpului protetic pentru îndepărtarea resturilor alimentare retenţionate şi a tartrului. Concomitant se vor da indicaţii bolnavului privind inserţia şi dezinserţia aparatului, avertizîndu-l totodată asupra senzaţiilor curioase pe care le va avea în momentul inserţiei. Inserţia aparatului gnatoprotetic se va realiza în funcţie de axul de inserţie stabilit la paralelograf,aplicînd o uşoară presiune pe arcadele artificiale pînă la corecta asezare pe cîmpul protetic şi se verifică dacă au fost satisfăcute principiile adaptării mecanice, biologice, funcţionale, psihice.

Adaptarea mecanică constă în armonizarea protezei la structurile cîmpului protetic. Ea începe odată cu introducerea aparatului pe cîmpul protetic. Cînd există dificultăţi de inserţie cauzate de unele spine iritative ce nu au fost decelate şi retuşate la examenul extraoral, se pot realiza uşoare retuşuri la nivelul marginilor ascuţite, bazei, etc. In unele cazuri inserţia protezelor în special acrilice nu se poate realiza corect din cauza unor deficienţe de realizare (lipsa deretentivizării unor zone din vecinătatea dinţilor limitrofi edentaţiei) fiind necesară o şlefuire importantă, cu riscul pierderii contactului dintre şa şi dinţii restanţi. Contactul cu arcada restantă va fi refăcut ulterior avîndu-se în vedere faptul că unul din principalele obiective ale tratamentului este refacerea continuităţii arcadei. Din acest motiv şeile vor fi totdeauna încastrate în breşele edentate avînd contact intim cu dinţii limitrofi. Adaptarea mecanică a protezei scheletizate este mai uşor de realizat dacă s-au efectuat toate remedierile la proba scheletului în cavitatea orală. Proteza scheletizată nu mai utilizează pentru menţinere şi stabilizare adeziunea, succiunea (decît în mică măsură) ci mijloace auxiliare de legătură cu dinţii restanţi. Se va verifica plasarea corectă a elementelor de sprijin şi stabilizare(pinten, braţ activ,elemente speciale). Braţele croşetelor nu trebuie să fie active în repaos şi atunci cînd apare o forţă care tinde să disloce proteza de pe cîmp. Dacă observăm că aparatul gnatoprotetic nu are stabilitate în repaos, vom urmări şi remedia cauzele acestei instabilităţi: forţa gravitaţională în cazul protezelor maxilare, interferenţele musculo-ligamentale în cazul unor margini prea lungi, modelajul exagerat al bazei, etc. Stabilitatea se verifică prin teste de basculare, executînd presiuni pe diferite porţiuni ale protezei alternativ (arcade, şei, pinteni,etc.). Basculares antero-posterioară sau transversală poate fi datorată montării unor dinţi laterali înafara crestei sau cu dimensiuni şi relief ocluzal neconcordant cu dimensiunile crestei, contactului incorect al conectorului principal cu torusul palatin,frenul lingual, procesul alveolar, fie datorită unor greşeli în realizarea şeilor cînd nu s-a păstrat s spaţiul suficient pentru componenta acrilică. Stabilitatea statică şi dinamică va fi obţinută şi prin realizarea unui contact intim între elementele de menţinere şi stabilizare şi dinţii restanţi, de aceea vom verifica cu atenţie dacă ele sînt active la tendinţele de dislocare pe care le încercăm. Există unele elemente care se pot reactiva, cum ar fi braţele active ale croşetelor elastice sau unele componente ale elementelor speciale. Reactivarea croşetelor turnate este contraindicată din cauza pericolului de fracturare.

O altă sursă de instabilitate mecanică o reprezintă rapoartele ocluzale disarmonice, nefuncţionale care se reduc prin şlefuiri selective. Se admite păstrarea unei uşoare înălţări ocluzale în prima şedinţă de aproximativ 1 mm. Această înălţare se justifică prin aceea că imediat după aplicarea protezelor are loc o rezorbţie mai mare a suportului muco-osos, ce se stabilizează cam la o lună după protezare cînd se produce şi o tasare a mucoasei. Această înălţare a ocluziei poate fi mai redusă în raport de rezilienţa mucoasei.

Adaptarea biologică se referă la receptarea aparatelor gnatoprotetice de către organism în general şi de către ţesuturile sistemului stomatognat în special. Rezolvarea problemelor de ordin mecanic şi biologic trebuie să asigure posibilitatea integrării corticale şi subcorticale, fără de care procesul de integrare biologică a protezei nu are loc sau rămîne instabil şi capabil de noi tulburări patologice.

In edentaţiile parţiale protezate adjunct pot apare uneori probleme de biocompatibilitate la primul contact cu aparatul gnatoprotetic, care venind în contact cu o mare varietate de ţesuturi provoacă uneori pe lîngă durere şi compresiune senzaţii neobişnuite (hipersalivaţie, senzaţii de vomă, intoleranţe, etc.) ce fac dificilă adaptarea biologică. S-ar părea că una din principalele condiţii ale integrării biologice o constituie stabilitatea şi precizia execuţiei tehnice a aparatului gnatoprotetic. Instabilitatea aparatului gnatoprotetic parţial în general şi scheletat în special poate fi sursa unor instatisfacţii imediate la nivelul părţilor moi (dureri, ulceraţii; compresiuni) sau la nivelul suportului dento-parodontal restant.

Durerea însoţită frecvent de lezarea părţilor moi face imposibilă aplicarea aparatului pe cîmpul protetic fiind necesară corectarea defectelor existente. Ea poate fi datorată unor defecte ale scheletului nedecelate la verificarea clinică a acestuia prin acţiunea unor elemente metalice ale protezei, cum ar fi conectorii secundari cu traseu mucosal (croşete pentru conectori cu braţ prelungit, pentru conector în "T", etc.) conectori principali plasaţi pe bolta palatină prevăzută cu torus, conector ce nu respectă frenul lingual sau înclinarea versantului lingual, etc. Seile protetice pot cauza şi ele dureri şi leziuni de decubit. Durerea poate fi localizată şi la dinţii stîlpi forţaţi în momentul inserţiei protezei sau la sfîrşitul inserţiei şi la nivelul tuberozităţilor, crestei zigomato-alveolare, liniei milohioidiene, tuberculului piriform, proeminenţelor osoase, etc. De asemeni poate fi localizată la nivelul parodonţiului marginal cînd braţele active ale croşetelor sînt plasate defectuos în contact prea intim cu parodonţiul marginal. Se va ferifica deasemeni dacă s-a respectat integritatea parodonţiului marginal printr-o decoletare sistematică sau printr-o distanţare corespunzătoare a tuturor elementelor protetice.

Integrarea biologică depinde şi de stabilitatea materialului în mediul bucal şi de mărimea suprafeţei de contact dintre proteză şi ţesuturile cele mai reactive ale cavităţii orale, parodonţiul şi mucoasa. Dacă există incompatibilitate între aliaje pot apare fenomene de galvanism imediat sau la cîteva zile după inserţie, după alterarea stratului omogen realizat prin lustruire.

Printr-o colaborare conştientă a pacientului la reuşita receptării, adaptarea biologică se va realiza în scurt timp.

Adaptarea funcţională se referă la restaurarea funcţiilor fizionomice, fonetice, masticatorii.

Edentaţia, fie ea parţială sau totală, afectează în măsură diferită funcţiile sistemului stomatognat prin dispariţia organului dentar - principal efector implicat direct în producerea principalelor funcţii. In mod obişnuit există o strînsă relaţie între topografia, amploarea edentaţiei şi tulburarea funcţiilor amintite. Tratamentul edentaţiei parţiale fiind în întregime protetic, problema reluării funcţiilor sistemului stomatognat se pune cu o deosebită acuitate încă din faza de concepere a planului de tratament prin crearea condiţiilor de fond utile exercitării principalelor funcţii. De aceea în această etapă se va verifica dacă aufost realizate rapoartele mandibulo-craniene statice şi dinamice normale, dacă au fost asigurate contracţii musculare manducatoare echilibrate, o echilibrare a tonusului postural şi o echilibrare ocluzo-articulară. In această şedinţă recuparea funcţională prin mijloace specific protetice se va face cu oarecare uşurinţă cînd au fost respectate principiile biologice şi mecanice. In edentaţiile parţiale întinse sau terminale prin utilizarea elementelor parţiale amovibile recuperarea funcţională în prima şedinţă depinde de integrarea aparatului în morfologia sistemului, integrare care îşi are problemele ei din cauza volumului mare al protezei, a cîmpului protetic receptor întins, etc. şi se va face cu unele amendamente.

Funcţia fizionomică nu satisface pe deplin în această primă etapă deşi s-a refăcut morfologia arcadelor edentate, s-a creat suportul material pentru părţile moi periorale, în scopul refacerii arhitecturii faciale, a redimensionării etajului inferior, a reproducerii profilului. Contracţia reflexă a muşchilor faciali determinată de prezenţa aparatului gnatoprotetic dă bolnavului uneori un aspect caracteristic cu rigiditatea ţesuturilor feţei, urmînd ca în etapele următoare să se producă o relaxare musculară.

In zona frontală se va urmări dacă s-a respectat forma,dimensiunea, culoarea dinţilor în armonie cu dinţii restanţi folosiţi ca elemente de comparaţie sau în raport cu criteriile generale ale aspectului fizionomic încît să se înscrie în armonia facială. Se verifică dacă dinţii artificiali restaurează simetria arcadei, curbura vestibulară a aracdei frontale şi a marginii incizale, vizibilitatea corespunzătoare a dinţilor în timpul fonaţiei şi surîsului, dacă modelarea versantului vestibular este corect realizată în zona frontală asigurînd suport pentru buză. Se urmăreşte deasemeni dacă nivelul marginii gingivale a dinţilor artificiali este plasat în funcţie de nivelul festonului gingival al dinţilor restanţi. Se va aprecia calitatea fizionomică a elementelor de menţinere şi stabilizare care să fie cît mai puţin vizibile în timpul fonaţiei şi rîsului încît să nu trădeze restaurarea protetică. Există uneori cazuri cînd obținerea unor restaurări estetice satisfăcătoare antrenează compromisuri de ordin mecanic, biologic.

Fizionomia nerestaurată protetic corespunzător, este problema care poate genera bolnavului cele mai multe conflicte de ordin psihic contribuind prin aceasta la inadaptarea biologică a aparatelor gnatoprotetice.

Funcția fonetică nu este complet recuperată în această primă ședință. In momentul inserției aparatului gnatoprotetic în cavitatea orală, prin modificarea rezonatorului bucal se produce o modificare în funcția fonetică. De aceea, unii pacienți acuză tulburări fonatorii mai ales atunci cînd ei s-au prezentat pentru refacerea în principal a acestei funcții. Bolnavul va fi avertizat că funcția fonetică nu se realizează imediat ci după o activitate recuperatorie, realizată în următoarele zile prin exerciții de fonație.

Protezele parțial mobile se pot integra fonetic dacă se urmărește îndeplinirea unor deziderate: simetrizarea elementelor protetice prin ocuparea unui volum cît mai redus din cavitatea orală, cu păstrarea spațiului corespunzător pentru limbă, prin poziționarea corectă a dinților frontali artificiali cît mai aproape de poziția dinților naturali, prin ocolirea zonelor fonetice (plasarea conectorului principal în apropierea axei de simetrie, înafara zonelor de fucționalitate maximă, într-un loc unde nu este perceput de vîrful limbii).

Funcția masticatorie în edentația parțială se asigură în principal prin refacerea morfologiei arcadelor, fiind condiționată și de alte aspecte: stabilitatea statică și dinamică a aparatelor gnatoprotetice pe cîmp, sprijinul pe care îl realizează (dento-parodontal, muco-osos, mixt), de modul de realizare a arcadelor artificiale, a relației de ocluzie, relației centrice, relației de postură, în armonie cu mușchii și articulația temporo-mandibulară. Dinții artificiali să fie montați conform stereotipului de masticație în armonie cu dinții restanți vecini. De asemeni se verifică ca planul de ocluzie să fie corect orientat și la un nivel corespunzător plasat și dimensiunea verticală a etajului inferior dacă este corectă, pentru a permite limbii să respingă în momentuloptim alimentele între arcade în vederea unei triturări eficiente. Orice modificare a condițiilor spațiului vital al limbii creează o perturbare a reflexelor cu toate consecințele ei.

Introducerea protezelor poate redeștepta la unii bolnavi reflexe de funcționalitate normală (în funcție de topografia edentaţiei, întinderea ei, valoarea cîmpului protetic, calitatea aparatului gnatoprotetic) şi recuperarea s-ar putea obţine imediat. La alţii se pot elabora noi reflexe condiţionate de toleranţă a aparatului în timp mai scurt sau mai lung. Bolnavului i se cere răbdare, i se dau indicaţii privind etapele ulterioare de adaptare, recomandîndu-i-se exerciţii de reeducare funcţională. Restaurarea protetică nu atinge niciodată eficacitatea masticatorie a arcadei integre şi chiar în multe cazuri în mod deliberat se urmăreşte reducerea fărţelor masticatorii prin îngustarea oro-vestibulară şi decuspidarea dinţilor artificiali pentru a preveni deplasarea protezelor şi a despovăra ţesuturile de sprijin. Utilizarea elementelor parţiale amovibile reduce randamentul funcţional al protezării prin recuperarea funcţiilor masticatorii într-o proporţie mai redusă. Refacerea funcţiei masticatorii poate merge de la valori foarte apropiate de cele obişnuite în edentaţiile reduse, pînă la o recuperare ce se apropie de valoarea edentatului total în edentaţia subtotală realizînd astfel trepte variate de eficienţă masticatorie între 1/3-1/2o din eficienţa masticatorie.

Pentru realizarea funcţională a deglutiţiei, este necesară realizarea unui calaj perfect interarcade, a unui plan de ocluzie plasat corect, a unei relaţii centrice corecte cu realizarea unui etaj inferior perfect dimensionat şi a unei contracţii musculare echilibrate. Avînd în vedere numărul mare de deglutiţii şi faptul că forţa musculară declanşată în deglutiţie este mai mare decît cea de masticaţie, se va verifica ca această forţă să fie cît mai uniform dispersată la nivelul cîmpului protetic evitînd suprasolicitările.

In mecanismul adaptării psihice a aparatului gnatoprotetic parţial amovibil intervine sistemul nervos care prin stimulii exteroceptorilor crează integrarea corticală.

In adaptarea psihică trebuie să se ţină cont de faptul că edentaţia parţială întinsă poate produce o ruptură dramatică în viaţa socială, viaţa afectivă, viaţa intimă profundă a bolnavului. De aceea totdeauna se vor avea în vedere raţiunile care l-au determinat să ne solicite ajutorul: estetice,fonetice,afective,sociale sau numai tulburările masticatorii şi în această primă etapă ne vom axa pe satisfacerea funcţiei care este pe primul plan.

Pacientul care nu sesizează dureri în masticaţie sau instabilitatea protezei şi prin receptorii auditivi înregistrează stimuli cu care este obişnuit, iar fizionomia facială este corespunzătoare schemei corporale, poate beneficia de o integrare psihică completă. Bolnavului i se vor explica toate aspectele pozitive şi negative ale protezării mobilizabile ca şi faptul că recuperarea funcţională nu este totală ci parţială. El va fi totdeauna abordat împreună cu elementele pozitive din familie care îl încurajează în receptarea protezelor şi va fi izolat de cei ce prezintă aversiune faţă de protezele adjuncte. Consolidarea integrării psihice şi prevenirea recorticalizării existenţei protezei se asigură şi prin individualizarea reliefului ocluzal ce se va realiza pe simulator în laborator şi se va perfecta în cavitatea orală. Orice aparat gnatoprotetic va putea fi lăsat în cavitatea orală numai după ce au fost îndepărtate zonele care provocau dureri ca şi contectele prematura, interferenţele ocluzale.

Starea psihică a bolnavului, mai mult decît oricare alt factor poate fi o garanţie solidă a succesului protezării.

Pentru ca perioada de adaptare a aparatului gnatoprotetic să se desfăşoare în condiţii optime, bolnavului i se vor da o serie de indicaţii privind modul de utilizare şi întreţinere a ţesuturilor dure şi moi, a aparatelor gnatoprotetice privind igienizarea,inserţia şi dezinserţia, recuperarea funcţională, indicaţii privind necesitatea relaţiilor strînse cu medicul în această perioadă. Bolnavul va primi indicaţii precise referitoare la modul de inserţie şi dezinserţie a aparatului gnatoprotetic după un anumit ax, manoperă pe care trebuie să o execute în faţa oglinzii cu multă răbdare solicitîndu-i atenţia şi îndemînarea. Este un moment de cumpănă pentru psihicul pacientului care nu trebuie să plece din cabinet fără să stăpînească perfect tehnica respectivă spre a nu produce deformări sau deteriorări ale aparatelor mînuite incorect. I se vor da indicaţii precise asupra modului de a igieniza aparatele gnatoprotetice şi cavitatea orală după fiecare masă. Protezele vor fi bine spălate cu peria şi pasta de dinţi evitîndu-se pulberile abrazive şi substanţele chimice care le-ar putea deteriora, insistîndu-se cu periajul asupra zonelor mai retentive de la nivelul arcadelor artificiale, elementelor de menţinere şi stabilizare. Periodic se pot utiliza soluţii antiseptice pentru igienizarea protezelor şi soluţii slabe de acid acetic cu rol în îndepărtarea tartrului. Se va insista la igienizarea spaţiilor interdentare, a lăcaşurilor ocluzale pentru pinteni sau a altor zone de contact intim cu elementele protetice unde depunerea plăcii şi tartrului este mai frecventă. Suportul muco-osos va fi periat zilnic cu o perie moale spre a favoriza keratinizarea. Se vor utiliza ape de gură cu efect antiseptic dezodorizant şi keratinizant. Bolnavul va fi instruit deasemeni asupra modului şi regimului de utilizare a protezelor. Protezele parţiale amovibile îndeplinesc toate condiţiile ca să fie purtată continuu ziua şi noaptea, exceptînd cazurile de intoleranţă la unele materiale din construcţia sa sau în cazul unor parafuncţii (bruxism). Ea va fi îndepărtată în momentul igienizării, masajului gingival şi a retuşurilor. Colaborarea bolnavului are un rol hotărîtor în receptarea aparatului gnatoprotetic şi pentru a o obţine aceasta va fi prevenit asupra unor deficienţe tranzitorii: senzaţii de disconfort pe care le va avea la primul contact cu proteza din cauza volumului mare, hipersalivaţie, senzaţie de vomă, modificări gustative, dureri, senzaţii ce dispar după primele zile de purtare a aparatelor gnatoprotetice. Va fi deasemeni informat asupra tulburărilor funcţionale, inerente la contactul cu aparatul gnatoprotetic şi care dispar în şedinţele următoare. Vom instrui bolnavul să nu-şi creeze obiceiul vicios de a palpa cu limba elementele protetice şi să le ignore. Fonaţia se va recupera prin exerciţii de dicţie în zilele care urmează, iar masticaţia va fi iniţial cu alimente de consistenţă redusă, crescînd treptat consistenţa lor şi evitînd pe cît posibil alimentele lipicioase. Se recomandă ca masticaţia să se efectueze pe ambele hemiarcade. In unele cazuri se indică pacienţilor exerciţii de miogimnastică, de relaxare a unor grupe musculare în scopul adaptării musculaturii la noua situaţie creată.

Bolnavul va fi deasemeni informat asupra posibilităţilor de îmbolnăvire care ar putea surveni (dentare, parodontale, muco-osoase) ca şi asupra modificărilor permanente de la nivelul ţesuturilor sistemului stomatognat. I se va explica că procesul de adaptare se va face treptat şi că în final după înlăturarea deficienţilor se va putea obţine o eficienţă funcţională optimă şi că el nu trebuie să întrerupă legătura cu medicul său curant ci să se prezinte periodic la control pentru menţinerea în condiţii optime al ţesuturilor sistemului stomatognat şi a aparatului gnatoprotetic.

Adaptarea primară se realizează în prima săptămînă, după inserţia aparatelor gnatoprotetice. Prima şedinţă are loc a doua zi deoarece apar tulburări chiar în cazurile în care bolnavul se simte bine la adaptarea imediată. Se vor urmări cu atenţie în continuare tulburările de adaptare mecanică, biologică, funcţională, psihică.

Neadaptarea mecanică poate fi cauzată în principal de rapoarte ocluzale dizarmonice, neechilibrate suficient de aceea în această şedinţă trebuie să obţinem o bună stabilitate a aparatului gnatoprotetic pe cîmp. Vom verifica cu atenţie rapoartele ocluzale statice şi dinamice, dacă au fost realizaţi parametrii morfologiei ocluzale. In poziţie statică cu ajutorul indicatorilor ocluzali se va verifica multitudinea contactelor ocluzale, stabilitatea lor, realizarea unităţilor masticatorii. Proba spatule pozitivă ar putea să ne dea indicaţii ca şi la edentaţia totală asupra unor deficienţe în montarea dinţilor sau în realizarea şeilor. Se verifică de asemeni rapoartele ocluzale dinamice în lateralitate dreaptă, lateralitate stîngă, protruzie, urmărind dacă există alunecări armonioase între suprafeţele cuspidiene, dacă a fost respectat principiul de bază indicat în realizarea arcadelor artificiale (ocluzie unilateral echilibrată, ocluzie bilateral echilibrată,protecţie canină,funcţie grup, point-centric, long-centric,etc.). Orice contact prematur sau interferenţă (lucrătoare, nelucrătoare) se va remedia prin una din metodele descrise la edentaţia totală, obţinîndu-se astfel libertatea mişcării mandibulare în cele trei planuri. Slefuirile selective se vor executa după principii similare celor descrise la nivelul dentiţiei naturale, avînd grijă să respectăm principiile conceptului ocluzal care a stat la baza realizării arcadelor artificiale.In final dinţii vor fi astfel armonizaţi prin şlefuire încît forţa musculară să nu tindă să deplaseze proteze în timpul utilizării conservînd la maximum dimensiunea verticală.

Se va verifica în continuare dacă relaţiile mandibulo-craniene sînt cotecte şi dacă mandibula este corect repoziţionată în cele trei planuri. O dimensiune verticală în exces ar putea produce imposibilitatea purtării protezei, oboseală musculară, dureri,etc. Se verifică de asemeni retenţia oferită de elementele de menţinere şi stabilizare dacă este suficientă sau nu, existînd posibilitatea reactivării unora dintre ele. In această etapă bolnavul poate încă prezenta o neadaptare biologică din cauza durerilor ce pot apare la nivelul părţilor moi, la nivelul dinţilor sau parodonţiului datorate fiind incompletei retuşări, contactelor premature,instabilităţii care nu a fost remediată. Proteza pe măsură ce se aşează se înfundă, marginile pot deveni secante şi acţionează asupra ţesuturilor de la periferie în raport de mobilitatea şi rezilienţa părţilor moi. Elementele protetice situate în vecinătatea coletului, terminîndu-se pe mucoasă, în momentul mişcărilor de înfundare pot irita parodonţiul marginal. Bolnavul însuşi va urmări pe baza indicaţiilor medicului starea ţesuturilor, precizîndu-ne sediul leziunilor. Uneori depistarea zonelor de sensibilitate la presiune şi localizarea lor prin palpare nu dă indicaţii decît vagi fiind indispensabilă utilizarea pastelor revelatoare, evitîndu-se astfel reducerile aberante care anulează definitiv stabilitatea protezei fără a remedia neajunsurile. După retuşurile efectuate se va indica bolnavului spălături bucale cu soluţii antiseptice uşoare cu efect cicatrizant şi calmant. Probleme deosebite în adaptarea biologică le creează şi persistenţa senzaţiei de vomă cauzată de o proteză prea voluminoasă sau instabilă. Durerea şi hipersalivaţia pot şi ele provoca senzaţii de greaţă la pacienţii hipersensibili şi vor fi inlăturate.

Adaptarea biologică ar trebui să fie rezolvată în 1-2 zile fiind dependentă în mare parte de reactivitatea psihosomatică a bolnavului şi de capacitatea proteticianului de a conduce tratamentul.

Adaptarea funcţională trebuie să fie rezolvată practic în decursul primei săptămîni, timp în care bolnavul trebuie să-şi realizeze tipare de mimică, fonaţie, masticaţie, deglutiţie consolidîndu-le în perioada secundară. Funcţia fizionomică este recuperată treptat prin relaxarea ţesuturilor feţei şi corectările efectuate. Funcţia fonetică va fi şi ea recuperată în cîteva zile prin exerciţii fonetice de repetare cu glas tare a unor cuvinte ce conţin foneme mai greu de pronunţat. In cazul în care în urma exerciţiilor şi corecturilor efectuate se păstrează încă tulburări în fonaţie, se indică intervenţia logopedului.

Funcţia masticatorie trebuie dirijată cu răbdare în această etapă şi se va restaura treptat. Bolnavul îşi reface stereotipul de masticaţie destrămat prin edentaţie sau în cazul edentaţiei întinse îşi transformă vechiul stereotip de masticaţie (frecător,tocător, intermediar) în reflexe cu predominenţa mişcărilor verticale. Pentru aceasta de multe ori este necesară o terapie kinetică de reluare a unor tipare dinamice mai vechi, anterioare edentaţiei sau de reeducare a unor noi modele de mişcare mandibulară. Schimbarea stereotipului masticator prin realizarea şi remodelarea inadecvată a arcadelor artificiale poate constitui un impediment în reluarea cît mai aproape de normal a principalelor funcţii datorită creării unui cadru morfologic ce nu respectă parametrii funcţionali ai sistemului stomatognat.

Bolnavul va fi instruit în continuare asupra modului cum să realizeze o deglutiţie fiziologică, astfel ca la sfîrşitul acestei perioade deglutiţia să se realizeze cu uşurinţă.

Dacă recuperarea mecanică, biologică şi funcţională nu au fost complet realizate nu se va putea obţine o adaptare psihică corespunzătoare. Se consideră că proteza este receptată din punct de vedere psihic atunci cînd bolnavul uită de prezenţa ei în cavitatea bucală.

Adaptarea secundară durează 3o de zile după inserţia aparatului gnatoprotetic, perioadă în care se va consolida tot ceea ce s-a realizat în etapele anterioare. Se mai pot întîlni în această etapă fenomene de neadaptare mecanică, biologică, funcţională, psihică în cazurile în care nu s-au remediat complet deficienţele existente. Va fi necesar ca bolnavul să se prezinte la control săptămînal sau mai frecvent atunci cînd este nevoie pentru a putea menţine în condiţii optime aparatul gnatoprotetic şi ţesuturile orale. In această etapă se realizează o fază de echilibru între aparatul gnatoprotetic şi cîmpul protetic. De felul cum se realizează adaptarea elementelor aparatului gnatoprotetic în contextul bio-funcţional al sistemului stomatognat şi al organismului va depinde rapiditatea şi calitatea integrării biologice şi funcţionale. Se vor efectua retuşurile protezelor la nivelul zonelor de compresiune şi se va continua reechilibrarea ocluzală dacă s-au depistat contacte premature.

Fonaţia şi fizionomia ar trebui să fie complet recuperate. Dacă adaptarea primară depinde în principal de corectitudinea execuţiei aparatului gnatoprotetic, adaptarea secundară este variabilă ca durată şi problematică depinzînd în principal de caracterul esenţial al amovibilităţii protezei.

Funcţia masticatorie fiind dirijată cu răbdare se reia treptat, ajungîndu-se la o masticaţie normală. Se va urmări ca restaurarea funcţiei masticatorie să se facă cu respectarea integrităţii tisulare fără a supraîncărca ţesuturile de sprijin. Deglutiţia se efectuează cu uşurinţă. Se va insusta în continuare pe recondiţionarea ţesuturilor purtătoare de aparate gnatoprotetice cu ocazia controalelor la care se prezintă bolnavul. Vizitele la medic se vor distanţa în această perioadă şi ele pot avea influenţe psihologice determinante asupra bolnavului care nu se simte abandonat şi este convins că adaptarea este indispensabilă şi că ea trebuie supravegheată. Nu vor exista probleme în acceptarea psihică a aparatelor gnatoprotetice dacă acestea sînt funcţionale.

Adaptarea tardivă (terţiară) are loc după 3o de zile cînd bolnavul trebuie să fie perfect adaptat la proteză şi proteza la ţesuturile cavităţii orale. Această perioadă este condiţionată de modificările rapoartelor proteză-cîmp protetic ce apar în timp, ca urmare a deteriorării construcţiei protetice pe de o parte şi a modificărilor inevitabile ale cîmpului protetic pe de altă parte. Deoarece utilizarea aparatelor gnatoprotetice înseamnă inserţia unor materiale nebiologice în structuri biologice avînd grade diferite de depreciere, tratamentul protetic nu se va considera încheiat şi va fi urmat de o dispensarizare activă condusă cu aceiaşi exigenţă ca şi etapele anterioare. Periodic, la o dată fixată în comun sau de cîte ori este nevoie bolnavul se va prezenta la control. Este bine să prevenim totdeauna bolnavul de caracterul tranzitoriu al restaurării protetice, de necesitatea de a-i verifica calităţile mecanice,biologice, funcţionale la anumite intervale de timp. La aceste controale se va urmări starea aparatelor gnatoprotetice, eventualele deteriorări apărute la nivelul bazei (fracturi, fisuri, modificări de culoare sau structură), şeilor, arcadelor artificiale, elementelor de menţinere şi stabilizare (fracturi,lărgiri) şi se vor remedia.

Se va urmări stabilitatea aparatelor gnatoprotetice pe cîmp. Instabilitatea constatată survine frecvent din cauza modificării ţesuturilor de sprijin. De aceea nu trebuie de pierdut din vedere nici un moment factorul biologic, care impune în continuare conservarea la maximum a integrităţii ţesuturilor ce vin în contact cu aparatul gnatoprotetic. Datorită deplasării şi instabilităţii protezelor, stimulii funcţionali pot deveni nefiziologici depăşind gradul de compensare a ţesuturilor şi dau nastere la procese patologice la nivelul suportului dento-parodontal (leziuni carioase, uzură, modificări de poziţie,mobilitate dentară, inflamaţie parodontală, pungi,recesiune), părţilor moi (leziuni de decubit, soluţii de continuitate la nivelul limbii,buzelor, obrajilor), suportului osos (sindromul de resorbţie şi atrofie).

Ori de cîte ori se foloseşte sprijin mixt sau muco-osos se poate constata o tendinţă de înfundare a şeii sub presiune ocluzală, ceea ce va impune rebazarea lor periodică spre a elimina posibilităţile de basculare şi suprasolicitare a dinţilor restanţi. Cînd sprijinul este muco-osos, protezele se înfundă mai repede prin resorbţia mai accelerată de la nivelul crestelor putînd apare uneori un spaţiu de inocluzie între arcadele dentare artificiale şi dinţii antagonişti.

Modificările rapoartelor ocluzale pot apare ca o consecinţă a sindromului de resorbţie şi atrofie, a migrărilor dentare, a abraziunii dinţilor artificiali sau restanţi şi se vor corecta. In timp pot apare modificări ale rapoartelor mandibulo-craniene (subdimensionarea etajului inferior, mezializarea sau distalizarea mandibulei,latero-deviaţii) cu modificări ale poziţiei centrice a condililor însoţite uneori de fenomene de restructurare şi cu tulburări ale echilibrului neuro-muscular, necesitînd corectarea lor. Se vor urmări prin mişcări test şi examene paraclinice eventualele modificări de dinamică mandibulară survenite prin modificarea rapoartelor ocluzale, a contactelor ocluzale dezechilibrante. Toate modificările survenite în timp la nivelul aparatelor gnatoprotetice şi a ţesuturilor de sprijin pot cauza tulburări funcţionale importante care nu vor putea fi remediate decît după reoptimizările aparatelor gnatoprotetice şi recondiţionarea ţesuturilor de sprijin. Bolnavul trebuie convins de necesitatea prezentării imediate la cabinet ori de cîte ori observă apariţia unei modificări, chiar dacă acesta s-a produs înainte de data fixată de medic pentru control.

Tratamentul de reactivare a ţesuturilor de sprijin continuă şi consolidează o serie de rezultate obţinute în etapele anterioare. Pentru punerea în condiţie a suportului muco-osos se utilizează mijloace balneo-fizioterapice (duşuri bucale) ce se realizează cu apă simplă alternînd din punct de vedere al temperaturii (cald, rece) în scopul reactivării circulaţiei şi echilibrării metabolismului celular ce asigură o reorganizare treptată a structurii osoase şi o rezistenţă mărită la presiunile ocluzale. Se pot introduce deasemeni substanţe active: gaze (bioxid de carbon, oxigen) soluţii antiseptice, soluţii deodorante cu rol în grăbirea vindecării leziunilor inflamatorii ale mucoasei şi cu rol în keratinizare. Alt mijloc fizioterapic este masajul muco-osos realizat manual cu pulpa degetului sau mecanic cu instrumentar adecvat avînd rol deosebit de important în reactivarea circulaţiei ţesuturilor de sprijin, cu consecinţe favorabile asupra nutriţiei şi echilibrării metabolismului local.

Recuperarea postprotetică se adresează şi grupelor musculare disfuncţionalizate şi articulaţiei temporo-mandibulare, ca urmare a tulburărilor morfologice consecutive edentaţiei. După realizarea substratului morfologic corespunzător al sistemului stomatognat, în cursul tratamentului postprotetic se continuă şi se consolidează realizarea unor tipare funcţionale musculare, articulare, de dinamică mandibulară normală. In acest scop se vor realiza exerciţii de kinetoterapie periodic în cabinetul de recuperare funcţională şi de către bolnav la domiciliu, în scopul refacerii unei dinamici mandibulare corecte. Kinetoterapiei i se pot asocia o serie de proceduri fizioterapice cum ar fi electroterapia şi sonoterapia. Aceste proceduri vor fi aplicate în scopul pregătirii grupelor musculare în vederea realizării unei kinetoterapii în condiţii optime de funcţionare musculară. Aceste proceduri pot fi aplicate şi pentru tratarea unor afecţiuni articulare sau musculare de natură inflamatorie sau degenerativă ce împiedică realizarea unei dinamici mandibulare normale.

Protecţia dinţilor restanţi şi a dinţilor suporţi de croşete va fi realizată în continuare prin proceduri de fluorizare locală.

Toate aceste proceduri se aplică individualizat fiecărui caz clinic în toate etapele tratamentului gnatoprotetic. După realizarea suportului morfologic al sistemului stomatognat şi punerea în condiţii funcţionale a ţesuturilor se poate trece la realizarea reeducării funcţiilor globale ale sistemului stomatognat. Pentru aceasta se va stabili deficitul pentru fiecare funcţie tulburată şi se va acorda asistenţă recuperatorie în vederea corectării acestor deficite. Asistenţa recuperatorie se realizează individualizat fiecărui caz clinic în raport de deficitul constatat pentru fiecare funcţie, realizîndu-se proceduri ce vor încerca să recupereze într-un grad cît mai înalt funcţiile globale ale întregului sistem stomatognat.

c. Etapa de dispensarizare în tratamentul prin mijloace adjuncte.

Tratamentul gnatoprotetic al edentaţiei parţiale prin mijloace adjuncte nu trebuie să se încheie odată cu adaptarea aparatului în cavitatea orală şi adaptarea bolnavului. Bolnavul va continua vizitele la medic cel puţin o dată la şase luni. Necesitatea acestor vizite se dovedeşte a fi utilă datorită faptului că proteza contribuie substanţial la modificarea morfologiei cîmpului protetic prin suprasolicitări biomecanice ce duc la rezorbţii osoase, leziunide decubit, mobilizarea dinţilor suport chiar dacă iniţial aparatul a fost corespunzător. Ajustarea periodică a aparatelor amovibile este necesară mai ales în edentaţiile întinse şi termino-terminale în care apar rezorbţii accentuate ce trebuiesc corectate prin căptuşire. Sînt supravegheate cu atenţie elementele protezei din vecinătatea parodonţiului marginal (braţ activ, conector secundar, conector principal). Protezele favorizează de asemeni depunerea plăcii bacteriene, creşterea microbismului oral care au drept consecinţă creşterea frecvenţei îmbolnăvirilor parodontale şi posibilitatea apariţiei cariilor suplimentare datorate în special streptococului mutans şi lactobacilului. Dispensarizarea urmăreşte rezolvarea şi a obiectivelor amintite în cadrul adaptării tardive, insistîndu-se în continuare pe educaţia sanitară privind igienizarea cavităţii orale şi a protezei. Se va acorda o importanţă deosebită mijloacelor de apreciere a nivelului de educaţie sanitară şi igienizare. De cîte ori este nevoie se intervine în reactualizarea şi redobîndirea unor deprinderi igienice corecte ale bolnavului, pe care acesta trebuie să le respecte cu deosebită stricteţe.

L. POSIBILITATI TERAPEUTICE IN DIVERSE FORME DE EDENTATIE PARTIALA

Prelegerea care urmează se doreşte a fi un îndreptar practic, util în cadrul terapiei edentaţiei parţiale prin aparat gnatoprotetic conjunct sau adjunct, stabilind tipul edentaţiei şi principalele posibilităţi de rezolvare practică ale acestora. Avînd în vedere însă marea complexitate clinică susţinută în principal de nuanţarea formelor clinice dată de indicii clinico-biologici particulari, soluţiile propuse rămîn sub formă de schiţă orientativă, alegerea diferitelor forme de tratament făcîndu-se în raport de situaţia clinică totdeauna particulară.

In cele ce urmează vom studia pe rînd toate clasele de edentaţie parţială Kennedy-Appelgate, stabilind caracteristicile morfologice, funcţionale, biomecanice ale fiecăreia şi în funcţie de acestea soluţiile terapeutice posibile. De aceea materialul ni se pare deosebit de util în orientarea practicianului asupra soluţiilor protetice corecte de rezolvare ale cazului, stabilind şi obiectivele ce trebuiesc realizate. Vom începe expunerea cu edentaţia de clasă a II-a Kennedy şi nu cu clasa I-a, avînd în vedere gradul de complexitate mai scăzut al acesteia.

EDENTATIA DE CLASA a II-a KENNEDY

Acest tip de edentaţie se caracterizează morfologic prin absenţa unităţilor odonto-parodontale în zona terminală a arcadei de o singură parte a acesteia, constituind ceea ce mai numim şi edentaţie uniterminală. Ea poate cuprinde dinţii laterali şi se poate extinde şi spre zona anterioară a arcadei.

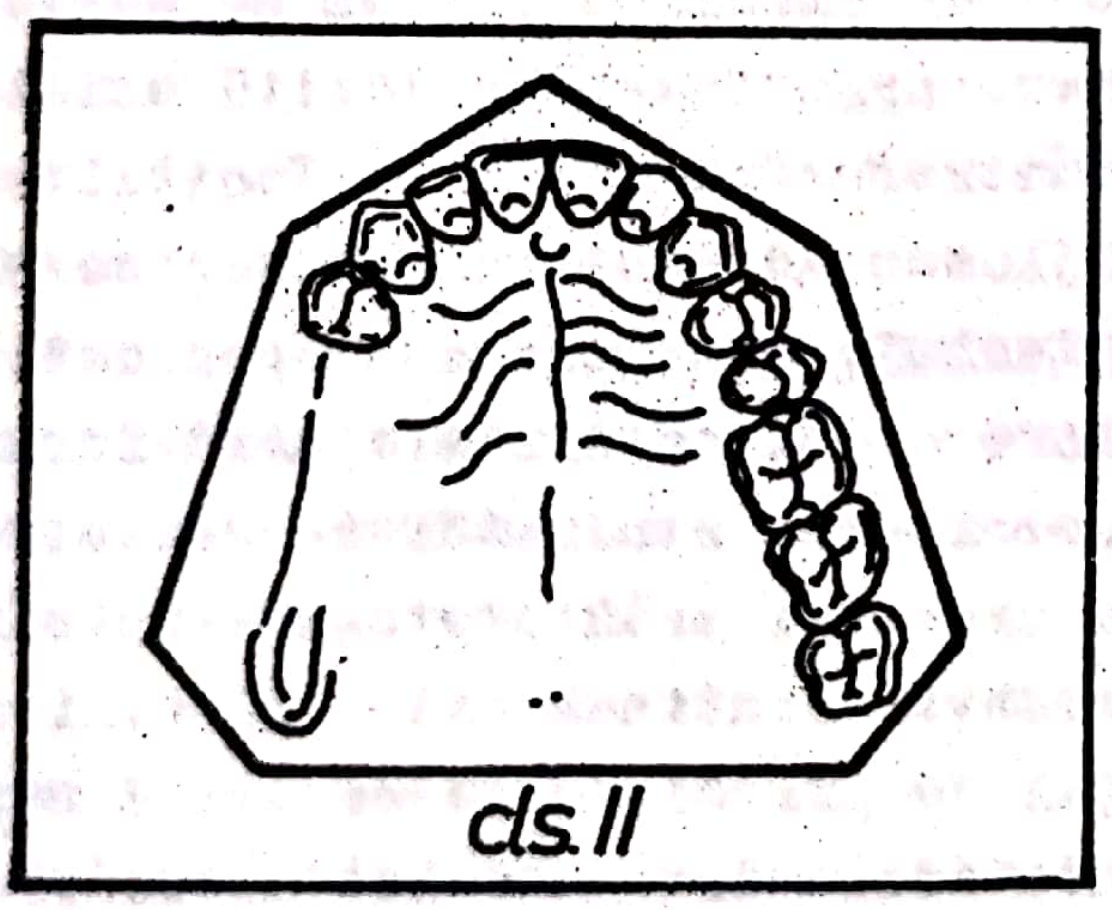

Fig.nr. 192

Caracteristicile funcţionale sînt legate de amplitudinea edentaţiei. Edentaţia molară uniterminală (1 - 3 dinţi) nu se manifestă funcţional prin tulburări majore masticatorii, fizionomice de deglutiţie sau fonetice, pentru că organismul suplează funcţia prin intermediul arcadei restante. In cazul unei edentaţii extinse, tulburările funcţionale devin mai evidente. Masticaţia este unilaterală şi dificilă, fonaţia perturbată prin modificarea rezonatorului bucal, fizionomia alterată prin asimetrizarea figurii, iar deglutiţia modificată prin prelungirea timpului de deglutiţie datorită lipsei de stabilitate a mandibulei care tapotează în căutarea sprijinului centric. Prin modificarea tiparelor de dinamică mandibulară şi prin tulburările morfologice articulare produse, edentaţia terminală constituie unul din punctele de plecare în sindromul disfuncţional al sistemului stomatognat.

Din punct de vedere clinic, edentaţia de clasa a II-a Kennedy se manifestă ca o absenţă a unităţilor odonto-parodontale din zona terminală a unei singure hemiarcade şi este însoţită sau nu de tulburări disfuncţionale. In aceeaşi categorie clinică se înscrie şi problema apariţiei complicaţiilor.

De regulă absenţa dinţilor determină : extruzia antagoniştilor cu limitarea verticală a spaţiului protetic potenţial; migrări dentare prin distalizarea grupului dentar ce limitează edentaţia cu instalarea malocluziei însoţită de malrelaţie orizontală; bascularea mandibulei în plan frontal cu intruzia condililor; tulburări de echilibru neuro-muscular şi solicitare neuro-musculară inegală. Edentaţia poate fi însoţită de leziuni odontale, parodontopatii marginale, sindrom de atrofie alveolară care duce la desfiinţarea rebordului alveolar. Tuberculul piriform şi tuberozitatea maxilară se pot atrofia şi şterge. Edentaţia uniterminală este cel mai greu de echilibrat şi agravează prognosticul unei viitoare proteze.

Caracteristicile biomecanice ale edentaţiei parţiale clasa a II-a, trebuiesc legate în principal de plasarea forţei de solicitare în afara poligonului de susţinere parodontală datorită existenţei de organe odonto-parodontale limitrofe doar mezial. Posibilităţile terapeutice reprezentate de mijloace adjuncte trebuiesc corelate cu modalitatea de realizare a sprijinului: mixt sau muco-periostic. Oricum va exista tendinţa de basculare a şeilor distale prin înfundare datorită rezilienţei mucoasei, accelerînd sindromul de resrbţie şi atrofie alveolară. Reoptimizarea protezei prin căptuşire nu rezolvă problema definitiv pentru că resorbţia continuă datorită solicitării mecanice. Are importanţă braţul de pîrghie care este mai mare cu cît edentaţia este mai întinsă, de aceea este absolut necesară respectarea legilor Ackermann, Conod, etc.Datorită posibilităţilor dificile de contracarare a tendinţelor de înfundare şi desprindere distală a şeilor terminale, se va proceda întotdeauna la o echilibrare prin prelungirea sprijunului pînă pe hemiarcada opusă.

Variante clinice şi posibilităţi de tratament

1. Absenţa molarului de minte unilaterală(maxilar sau mandibular) nu se protezează, dar constituie edentaţie terminală şi cunoaşte cîteva soluţii protetice pentru tratamentul preventiv şi curativ al complicaţiilor.

Complicaţiile sînt determinate de extruzia molarului antagonist şi pătrunderea lui în spaţiul edentat al molarului absent ceea ce va avea efecte negative asupra dinamicii mandibulare, echilibrului ocluzal, etc. Extruzia molarului de minte mandibular în spaţiul edentat al omologului maxilar va bloca propulsia, mişcarea de lateralitate spre partea opusă şi mişcarea antero-laterală de aceeaşi parte, devenind posibile numai mişcările de lateralitate pură. Ocluzia este astfel practic blocată. In edentaţia molarului de minte mandibular, extruzia molarului maxilar blochează mişcările de lateralitate de aceeaşi parte. Masticaţia se realizează numai pe partea opusă, apărînd trauma grupului dentar cu fenomene parodontopatice, din poziţia diagonală opusă (vezi efectul diagono-transvers Thylleman materializat prin abraziune, mobilitate, afectare parodontală).

Blocajul unilateral al mişcării de lateralitate provoacă tipare noi de mişcare mandibulară, preponderent asimetrice care au drept consecinţă modificări ireversibile în articulaţiile temporo-mandibulare cu transformarea unei articulaţii într-o articulaţie de rotaţie şi a celeilalte în articulaţie de translaţie.

Gravitatea complicaţiilor edentaţiei molarului de minte determină luarea de măsuri profilactice prin :

a. Dispensarizare şi urmărire atentă a tendinţei de extruzie, migrare în zona distală a arcadei în scopul asigurării unei intervenţii prompte.

b. Blocarea antagoniştilor (cel puţin două unităţi) prin imobilizarea acestora cu ajutorul microprotezelor succesive solidarizate, reprezentate de : coroane de înveliş, inlay-uri, onlay-uri, blocare prin colaj.

c. Prezenţa pe arcada antagonistă a unui aparat parţial sau total amovibil, ca şi absenţa molarului de minte antagonist, anulează măsurile profilactice pe care le impune prezenţa molarului de minte.

Absenţa molarului de minte asociată cu modificări apărute prin breşe suplimentare pe aceeaşi arcadă, rezolvă problematica de aceeaşi manieră (a.b.c.) breşele rezolvîndu-se independent de edentaţia molarului.

2. Absența ultimilor doi molari pe aceeași hemiarcadă (molar de minte și molar de 12 ani) provoacă aceleași complicații locale și loco-regionale prin extruzia ultimilor doi molari antagoniști. Obiectivele tratamentului nu vor urmări înlocuirea prin protezare a molarului de 12 ani și a molarului de minte, ci vor recurge la soluțiile anterioare (ca și în cazul absenței molarului de minte) cu scopul de a anihila tendința de extruzie a antagoniștilor și de modificare a tiparelor de dinamică mandibulară.

Atunci cînd creasta este suficient de înaltă, tuberculul sau tuberozitatea sînt bine reprezentate, iar posibilitățile de ancoraj necomplicate se poate aplica și un menținător de spațiu pe o șa acrilică simplă. Aplicarea menținătorului de spațiu necesită o dispensarizare atentă datorită resorbției și atrofiei accelerate prin suprafața redusă a șeii, leziunilor de părți moi și leziunilor parodontopatice ale dinților limitrofi.

Atunci cînd edentația coexistă cu alte modificări, menținătorul de spațiu va fi inclus în aparatul acrilic sau scheletizat, caz în care absența molarului de 12 ani se protezează.

Inchiderea conjunctă a breșelor suplimentare ne obligă la rezolvarea independentă a problematicii absenței celor doi molari.

In cazul absenței antagoniștilor sau a cuprinderii lor într-o protezare preexistentă ca și în cazul precedent, măsurile terapeutice de rezolvare ce au fost enumerate, sînt anulate.

3. Absența a trei molari consecutivi pe o hemiarcadă reprezintă o formă de edentație parțială destul de frecvent întîlnită în care tulburările morfologice, funcționale și clinice se apropie foarte mult de tabloul descris la începutul capitolului. Tratamentul protetic va urmări de aici înainte atît obiectivul profilactic al prevenirii urmărilor locale și loco-regionale ale edentației, cît și problema înlocuirii dinților absenți cu excepția molarului de minte. Deși aparatul gnatoprotetic trebuie să rezolve concomitent ambele obiective profilactice și curative, avînd în vedere faptul că molarul de minte nu se protezează, problema extruziei antagonistului rămînînd de rezolvat prin blocajul antagonist în cazul în care se dovedește a fi necesar. Această problemă are caracter permanent pentru toate edentațiile terminale.

Sînt posibile următoarele soluții terapeutice:

a. Soluția adjunctă de urgență și cu caracter temporar este reprezentată de proteza Kemmeny uniterminală alcătuită sub forma unei șei terminale prelungită pe versantele vestibulare și orale ale arcadei alveolare. Arcada artificială este reprezentată de molarul de 6 şi de 12 ani, molarul de minte nefiind niciodată înlocuit protetic datorită faptului că prin intermediul feţei sale ocluzale poate recepţiona forţe destabilizante pentru întreg aparatul prin dispersia lor în zona terminală a şeii.

Elementele de menţinere şi stabilizare utilizate în acest caz sînt croşete simple acrilice, acrilo-metalice sau metalice care prin inserţia lor pe prelungirile vestibulare şi orale ale şeii capătă o elasticitate deosebită şi pot permite utilizarea retentivităţilor dentare şi alveolare de pe ambele versante ale arcadei alveolodentare.

b. Soluţie adjunctă acrilică este reprezentată de un aparat gnatoprotetic parţial amovibil acrilic alcătuit din şa acrilică ce are aceleaşi caracteristici ca şi la proteza Kemmeny, cu aceleaşi mijloace de sprijin şi stabilizare. In plus prezintă conectorul principal acrilic care datorită extensiei sale prin cuprinderea arcadei opuse în totalitate, rezolvă problema torsiunilor posibile stabilizînd în ansamblu aparatul. Elementele de menţinere şi stabilizare preferabile sînt croşetul cervico-ocluzal şi cervico-alveolar deschise edental, iar pe hemiarcada integră croşete Adams, Sthal, cervico-ocluzal în cazul existenţei spaţiului necesar traversării arcadei.

Prin volumul mare precum şi prin imposibilitatea utilizării unor mijloace de menţinere eficiente, această soluţie terapeutică are doar caracter social, dar devine de elecţie în asocierea edentaţiei cu parodontopatie în stadiul avansat, pregătim o protezare imediată.

c. Soluţia adjunctă cu conector metalic este reprezentată de proteza cu miniconector metalic şi de proteza cu conector bilateral.

Proteza cu miniconector metalic este alcătuită din următoarele elemente:

- Sa protetică mixtă ce susţine dinţii artificiali anatomorfi şi care trebuie să fie cît mai extinsă acoperind versantele crestei edentate pînă în zona de reflexie. Extinderea maximă a sprijinului este necesară datorită posibilităţilor de torsiune ale aparatului în jurul şeii dar şi prin înfundare distală. Aceste inconveniente biomecanice dictează cuprinderea în totalitate sub şaua aparatului a zonelor biostatice reprezentate de tuberculul piriform şi tuberozităţile maxilare. Dinţii artificiali vor avea aceeaşi configuraţie ca şi în proteza Kemmeny respectînd în configuraţia montării legile Ackermann, Chays, Conod.

- Miniconectorul uniterminal este reprezentat de un conector principal metalic sub formă de plăcuţă mucozală ce se poate extinde spre anterior cu o prelungire metalică sub formă de plăcuţă cu aspect de aripioară palatină sau linguală cu rol antibasculant şi de sprijin. Pe de altă parte prelungirea anterioară a miniconectorului terminal are şi rolul de a oferi inserţie elementelor de menţinere, sprijin şi stabilizare extinse cît mai anterior în scopul măririi arcului de menţinere şi stabilizare.

- Elementele de menţinere, sprijin şi stabilizare utilizate pentru rezolvarea acestui tip de edentaţie, sînt reprezentate de croşetele turnate cu braţe active plasate pe versantele meziale şi distale ale feţelor vestibulare ale premolarilor, cu elasticitate suficientă pentru a se evita efectul de torsiune ce apare datorită unui ancoraj prea rigid (şaua rigidă se înfundă distal, iar un croşet prea rigid pe dintele limitrof are acţiune scoliodontică cu suprasolicitare şi înclinare distală).

De elecţie se utilizează croşetul flèche şi croşetul Bonnyard, proteza fiind prevăzută cu contracroşet oral la nivelul premolarului prim şi secund susţinut de un conector secundar. Mai pot fi utilizate: croşetul R. P. I. (Kroll), croşetul în T, în Y, în I, agrafă, şi alte tipuri de croşete turnate. In utilizarea tuturor acestor tipuri de croşete se urmăreşte încă din faza de concepere ca pintenul ocluzal să se plasaze în foseta mezială a premolarului prim şi secund.

In acelaşi scop pot fi utilizate şi elemente speciale de menţinere, sprijin şi stabilizare reprezentate de : coroane telescopate sau culise, combinîndu-se culisa extracoronară cu culisa intracoronară (culisa extracoronară în porţiunea distală a premolarului al doilea, iar cea intracoronară în zona interpremolară susţinută prin braţ de ghidaj. Avantajul utilizării unor astfel de elemente este că ele sînt discrete, au efect bun antibasculant, se opun eficient forţelor orizontale, oferă posibilitatea solidarizării dinţilor de sprjin. Dezavantajul este reprezentat de sacrificiul biologic mare, necesitînd preparaţia substructurilor organice şi acoperirea lor cu elemente de înveliş metalice sau semifizionomice. Au indicaţii precise cînd cei doi premolari au leziuni odontale constituite, altfel aplicarea lor este nebiologică. Este cert că sînt necesare şi alte condiţii reprezentate de dimensiunea dentară suficientă, dinţii nanici puţin voluminoşi şi insuficient de înalţi nu vor permite utilizarea acestei soluţii terapeutice. Utilizarea elementelor speciale de menţinere, sprijin şi stabilizare cunoaşte în ultimul timp o largă extindere.

Proteza scheletizată are şau construită după aceleaşi principii descrise anterior .. arcada artificială respectînd configuraţia crestei după legile deja menţionate.

Conectorul principal are rolul de a prelungi arcul de stabilizare pe hemiarcada simetrică aşa cum de fapt indică diagrama statică în cazul edentaţiei terminale.

In raport de intensitatea forţei ce acţionează asupra aparatului, croşetele vor fi aplicate numai pe dinţii limitrofi ai arcului de stabilizare indicat de diagrama statică sau vor cuprinde întregul grup dentar situat între cele două puncte. In acest scop din conectorul principal se vor desprinde conectori secundari care vor susţine croşete turnate aplicate pe premolarul prim şi secund ca şi pe ultimul molar.

Se mai practică şi stabilizarea protezei prin croşete Bonwill cu şase braţe cu conexiunea între premolarul 2 şi molarul 1. O soluţie mutilantă a constituit-o la un moment dat, realizarea unei modificări prin extracţia molarului de şase ani în scopul aplicării la acest nivel a unei şei stabilizatoare şi a unor elemente de menţinere mai active. Deşi condamnabilă, această soluţie mai este întîlnită spre surprinderea noastră în practică.

In cazul prezenţei unor leziuni odontale pe hemiarcadă opusă în zona arcului de stabilizare ca şi pe dinţii limitrofi edentaţiei terminale, se indică utilizarea elementelor speciale de menţinere, sprijin şi stabilizare plasate pe microproteze de acoperire care au şi rolul refacerii coronare.

d. Soluţia conjunctă are următoarele indicaţii:

- arcada antagonistă protezată realizînd blocajul extruziei antagoniştilor;
- arcadă antagonistă edentată cu condiţia aplicării şi la acest nivel a aceleaşi soluţii;
- arcadă antagonistă rezolvată adjunct;
- leziuni odontale coronare pe dinţi limitrofi;
- creastă edentată resorbită cu lipsa condiţiilor de stabilizare necesare unei proteze adjuncte;
- dinţi cu parodonţiu integru;
- ocluzia normală;
- absenţa parafuncţiilor.

Soluţia terapeutică conjunctă este reprezentată de aparatul conjunct cu extensie distală agregat prin microproteze de înveliş metalice sau semifizionomice cu retenţii suplimentare sau coroane de substituţie la nivelul ultimilor doi dinţi limitrofi, obligatoriu pe doi dinţi şi un corp de punte în extensie distală de dimensiune redusă aproximativ de forma unui premolar. In nici un caz nu se vor utiliza drept microproteze de ancoraj inlay-uri sau onlay-uri. De asemenea extensiile distale mai voluminoase decît limitele deja expuse au efectul de supraîncărcare a dinţilor limitrofi, soldîndu-se cu pierdea acestora.

O soluţie de excepţie rareori utilizată este aplicarea de implanturi în zona distală a edentaţiei terminale, breşa fiind închisă prin cuprinderea obligatorie a celor doi premolari şi bineînţeles a implantului.

Asocierea edentaţiei terminale de acest tip cu o parodontopatie la nivelul grupului dentar restant impune revizuirea soluţiilor terapeutice propuse. Astfel contenţia dinţilor mobili într-un aparat conjunct se va realiza printr-o punte plurală stabilizatoare cu extensie distală de un premolar ceea ce nu înseamnă o încărcare prea mare. Cînd mobilitatea dentară este prea mare proteza conjunctă nu se mai indică, în aceste cazuri recurgîndu-se la protezarea amovibilă acrilică urmînd a se înlocui pe parcurs dinţii naturali în funcţie de extracţiile succesive practicate.

Breşele suplimentare plasate la distanţă de edentaţia terminală, protezabile conjunct se vor închide prin punţi independente de soluţia terapeutică rezervată edentaţiei terminale. In cazul asocierii unei breşe reduse pe aceeaşi hemiarcadă se preferă o construcţie plurală care să rezolve concomitent breşa în cauză şi extensia distală. Asocierea cu breşe întinse impune de la început soluţia adjunctă unică ce va rezolva şi edentaţia terminală. Si în acest caz se preferă închiderea breşelor frontale protezabile conjunct prin punţi fixe. In acest ultim caz protezarea scheletizată va rezolva numai breşa întinsă lateral şi edentaţie terminală.

4. Absenţa a trei molari şi a ultimului premolar reprezintă situaţia clinică de edentaţie uniterminală întinsă. Particularităţile de rezolvare ale cazului trebuiesc legate de amplitudinea mare pe care o prezintă edentaţia. Astfel se vor utiliza toate soluţiile terapeutice expuse anterior (soluţia adjunctă de urgenţă, soluţia adjunctă acrilică, soluţia adjunctă cu conector metalic) cu excepţia tratamentului conjunct prin extensie distală care se contraindică, în edentaţiile de această amplitudine şi bineînţeles în toate cazurile cu amplitudine mai mare.

In cazul tratamentului prin aparat gnatoprotetic cu miniconector metalic, condiţiile de utilizare ale acestuia impun două deziderate importante: dinţi cu retentivităţi bune şi bine implantaţi şi creste edentate terminale bine reprezentate şi cu înălţime optimă. Cînd aceste deziderate nu sînt respectate, utilizarea acestui tip de proteză scheletizată nu este posibilă existînd condiţii favorabile destabilizării cu mult mai accentuate decît în cazul anterior.

Tratamentul de elecţie este reprezentat de soluţia adjunctă scheletizată cu conector bilateral. In toate cazurile cînd clasa de edentaţie este complicată prin apariţia modificărilor, orice modificare care este plasată la nivelul arcului de stabilizare a protezei scheletizate va fi tratată prin includerea unei şei suplimentare susţinută de conectorul principal sau de prelungirea acestuia, care la rîndul său oferă posibilitatea folosirii unor noi mijloace de menţinere, sprijin şi stabilizare.

5. Absenţa a trei molari şi a celor doi premolari este însoţită de feneomene morfologice, funcţionale şi clinice mai accentuate. Cu cît edentaţia este mai întinsă, apare problema urgenţei rezolvării terapeutice pentru a nu se produce bascularea latero-laterală prin intruzie condiliană unilaterală.

Edentaţiile uniterminale vechi produc extruzii în bloc ale antagoniştilor în ansamblu, generînd tulburări majore ocluzale materializate prin : denivelarea planului de ocluzie, accentuarea sau dispariţia curbelor sagitale şi transversale, blocarea ocluziei şi dispariţia spaţiului protetic potenţial.

Este cunoscut că extruzia antagoniştilor se produce totdeauna mai accentuat la maxilar faţă de mandibulă. Se pare că acest lucru ar fi datorat pneumatizării la nivelul sinusurilor a maxilarului superior faţă de mandibulă, fapt ce se traduce clinic prin extruzie mai rapidă la nivel maxilar.(Dr. V. Burlui).

In cazul în care edentaţia a produs deja modificările ocluzale enumerate, va fi necesară la început echilibrarea ocluziei prin şlefuiri selective, coronoplastii, amputări coronare ale dinţilor extruzaţi asociate sau nu cu gingivo-alveolo-plastii modelante, mergînd pînă la extracţii dentare.

Dacă asociat tulburărilor ocluzale, edentaţia a produs şi bascularea mandibulei, se va proceda la o protezare de tranziţie (aparat amovibil acrilic parţial) care are scopul de a repoziţiona mandibula centric faţă de maxilar. In acest scop arcada dentară artificială trebuie construită mai înaltă şi de o înălţime în orice caz mai mare decît posibilităţile de contracarare ale acesteia prin reziliența mucoasei. Un astfel de aparat trebuie purtat numai 10-14 zile urmînd a se stabiliza situaţia obţinută, orice depăşire peste acest termen antrenînd resorbţia crestei edentate.

Soluţiile protetice şi în acest caz sînt reprezentate de protezarea de urgenţă prin proteză cu conector acrilic complet care trebuie avută în vedere şi ca soluţie definitivă şi protezare prin proteză adjunctă cu conector metalic extins şi la hemiarcada opusă urmărind asigurarea conexiunilor secundare pentru arcul de stabilizare.

In cazul în care arcada dentară reziduală este compactă dar afectată de o parodontopatie marginală cronică profundă de gravitate uşoară sau medie, se recomandă utilizarea croşetului continuu ce oferă inserţii anterioare pentru gheruţele incizale şi se asociază în zonele laterale cu croşete ce traversează arcada.

Asocierea acestui tip de edentaţie cu breşe în zona laterală opusă reprezintă o situaţie avantajoasă din punctul de vedere al stabilizării aparatului gnatoprotetic prin şei încastrate în arcada dentară reziduală, stabilizarea acestui tip de proteză făcîndu-se de la caz la caz ca şi în exemplul oferit anterior.

Inchiderea breşelor prin punţi conjuncte este recomandabilă numai în cazul breşelor frontale, caz în care se poate extinde sprijinul conjunct şi la ultimii doi dinţi ce limitează mezial edentaţia terminală pe care se vor putea aplica elemente speciale de menţinere, sprijin şi stabilizare.

Edentaţia uniterminală cuprinzînd în întregime grupul molar şi premolar contraindică cu desăvîrşire proteza Kemmeny chiar şi în regim de urgenţă, precum şi protezarea cu miniconector metalic.

Aplicarea de implanturi pe o astfel de hemiarcadă edentată terminal trebuie realizată cu prudenţă dat fiind spaţiul edentat amplu, ce necesită un număr crescut de implanturi combinată cu utilizarea mai multor dinţi stîlpi mezial edentaţiei

6. Absenţa a trei molari, doi premolari şi un canin la nivelul aceleiaşi hemiarcade prin tulburările funcţionale majore pe care le antrenează cît şi prin posibilităţile rapide de instalare a complicaţiilor, impune rezolvarea terapeutică imediată.

Soluţia terapeutică de urgenţă este reprezentată de utilizarea aparatului gnatoprotetic adjunct parţial acrilic, alcătuit dintr-o şa cu cinci dinţi anatomorfi, conector principal palatinal sau lingual ameliorat şi menţinut prin croşete de sîrmă la nivelul dinţilor restanţi şi pe hemiarcada opusă.

Soluţia terapeutică de elecţie este reprezentată de protezarea scheletizată. Trebuie avute în vedere două elemente extrem de importante: realizarea sprijinului mixt atît dento-parodontal cît şi muco-osos şi dispunerea elementelor de menţinere, sprijin şi stabilizare la nivelul unui arc de stabilizare care obligatoriu trebuie să cuprindă toată hemiarcada opusă.

Saua protetică mixtă va fi extinsă pe toată suprafaţa posibilă de sprijin, incluzînd totalitar zonele biostatice ale cîmpului protetic cu scopul dispersiei forţelor recepţionate pe o suprafaţă cît mai mare. Arcadele artificiale vor fi din dinţi anatomorfi ce respectă aceleaşi reguli de montare.

Conectorul principal va fi de preferinţă sub formă de plăcuţă mucosală cu sprijin în suprafaţă, decoletată şi prevăzută cu elemente antibasculante. Conectorul principal sub formă de plăcuţă dento-mucosală are avantaj în special la nivel mandibular, fiind totodată şi opritor de înfundare.

Elementele de menţinere, sprijin şi stabilizare utilizate vor fi concepute astfel încît să includă întreaga arcadă restantă, sub formă de croşet continu cu gheruţe incizale anterioare, cu pinteni ocluzali pe zonele laterale, cu braţ elastic în zona primului premolar şi a ultimului molar. Pentru a evita tendinţa de dislocare a aparatului gnatoprotetic, va trebui să utilizăm elemente de menţinere, sprijin şi stabilizare cu retenţie foarte bună prin plasarea braţelor active mult sub linia ghid. In acelaşi scop dar şi pentru efect fizionomic optim se poate utiliza şi croşetul continu la nivel frontal.

Existenţa unei funcţii canine, avînd în vedere posibilităţile de dislocare ale aparatului în timpul mişcărilor cu contact dento-dentar, impune realizarea prin aparat a unei funcţii grup.

Existenţa modificărilor prin breşe suplimentare edentate impune rezolvarea lor prin conceperea de şei suplimentare ce vor îmbunătăţi stabilitatea. In cazul în care la nivelul dinţilor restanţi ţesuturile parodontale sînt într-o stare precară, se impune imobilizarea dinţilor restanţi, ceea ce va permite şi utilizarea unor elemente speciale de menţinere. In cazul plasării edentaţiei la nivel mandibular impbilizarea gruplui frontal sau imobilizarea întregului grup restant, se impune avînd în consideraţie şi suportul parodontal de sprijin redus pe care îl prezintă anatomic dinţii respectivi. In cazul în care edentaţia este plasată la nivel maxilar, apare necesitatea disimulării vizibilităţii elementelor de menţinere ceea ce se realizează prin aplicarea de elemente speciale pe central şi lateral.

EDENTATIA DE CLASA I-a KENNEDY

Edentația de clasa I-a Kennedy se caracterizează morfologic prin absența unităților odonto-parodontale din porțiunea terminală a ambelor hemiarcade. Funcțional se traduce prin tulburări ale funcției masticatorii numai pentru cazurile în care edentația este amplă și cuprinde un număr mare de dinți din zona laterală.

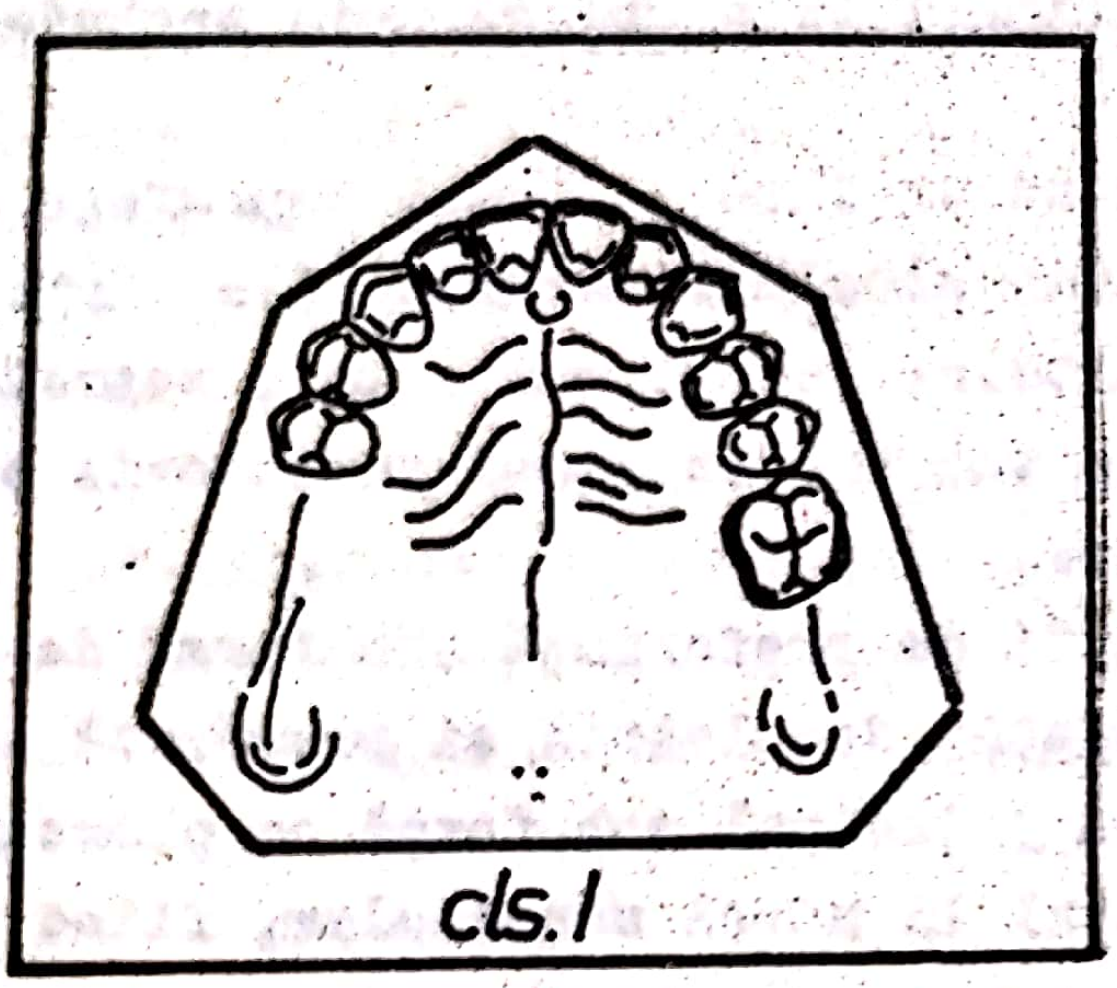

Fig. nr. 193

Clinic se caracterizează prin tulburări morfologice și funcționale ale sistemului stomatognat însoțite de grave tulburări ale relațiilor mandibulo-craniene statice și dinamice. Complicațiile edentației de clasa I-a Kennedy sînt deosebit de grave. Pierderea punctelor de contact, a stopurilor centrice determină apariția de malpoziții mandibulo-craniene prin alunecarea spre posterior a mandibulei și micșorarea etajului inferior al feței și instalarea unei ocluzii prăbușite cu afectarea tuturor componentelor sistemului stomatognat, (articulații, dinți, parodonțiu).

Pînă în prezent literatura de specialitate a luat în considerație unmai acest tip de tulburări apărute în urma edentației termino-terminale datorită colapsului condilian posterior. Deși ignorat pînă în prezent în literatura de specialitate, fenomenul basculării anterioare a mandibulei se dovedește a fi o realitate clinică. Sistemul stomatognat acționînd într-o unitate homeostazică interdependentă poate declanșa mecanisme de protecție și compensare în rîndul cărora se înscrie și basculares cu propulsie a mandibulei. Este vorba în fond de confruntarea biologică și mecanică prin suprasolicitare a principalelor elemente ale sistemului stomatognat: articulația temporo-mandibulară, dinți, parodonțiu, elemente modulate funcțional de grupele musculare manducatoare.

In cazul în care sub acțiunea factorilor suprasolicitanți articulația temporo-mandibulară cedează printr-o adaptabilitate deosebită sau datorită unui prag de sensibilitate favorizat, condilii se deplasează treptat către posterior ocupînd o poziție excentrică, distalizată ceea ce produce tulburările amintite mai sus (subdimensionarea etajului inferior, ocluzie prăbușită, etc.).

Experiențe noastră clinică demonstrează însă existența în numeroase cazuri a unei ușoare propulsii mandibulare însoțite de o basculare prin extruzia condililor din cavitatea glenoidă, demonstrată pe tomografie prin lărgirea spațiului interarticular posterior și superior și alunecarea condililor către anterior și inferior de-a lungul versantului articular. Fenomenul instalat treptat este posibil prin cedarea celorlalte elemente ale sistemului (parodonțiu, dinți). Uneori se instalează parodontopatia marginală cu precădere la nivelul dinților frontali supresolicitați,(prin ticuri propulsive induse de absența unităților masticatorii laterale) ceea ce provoacă în curînd migrarea acestora în evantai. In alte cazuri parodonțiul avînd o troficitate excelentă, structura dentară este aceea care cedează prin atriție și abraziune. Deoarece propulsia se însoțește și de o ușoară creștere a etajului inferior, anularea creșterii respective se realizează pe baza abraziunii dentare ceea ce dă impresia conservării relației mandibulare, care de fapt este propulsată și basculată. Propulsia și bascularea poate fi inițiată de capacitatea de rezistență și sensibilitatea elementelor odonto-parodontale crescute vis-à-vis de rezistența și sensibilitatea structurilor articulare.(Dr.Burlui).

Tratamentul edentației de clasă I-a Kennedy urmărește realizarea unor obiective multiple și este dificil de realizat. In raport de întinderea edentației vom suspecta o malpoziție mandibulo-craniană prin colaps posterior sau basculare anterioară, malrelații mandibulo-craniene ce vor putea fi rezolvate prin protezări tranzitorii acolo unde este cazul.Protezarea tranzitorie va fi însoțită de proceduri recuperatorii de reeducare musculară, de inducere a unor tipare de conducție centrică corectă, a unor noi tipare de dinamică mandibulară. Pregătirea proprotetică va avea în vedere bineînțeles pregătirea locală și generală corespunzătoare.

Caracteristica biomecanică se concretizează ca și în cazul edentației uniterminale în necorespondența poligonului de sprijin parodontal cu a celui de sprijin muco-osos, de unde rezultă tendința permanentă la basculare. O altă caracteristică biomecanică este pierderea unităților odonto-parodontale cu valoare ridicată, persistînd pe arcadă dinți monoradiculari din zona anterioară a căror valoare biomecanică este redusă ceea ce face ca regula polinomului să se inverseze atunci cînd edentațiile terminale sînt întinse. Diagrama statică va indica existența edentațiilor simetrice dar fără posibitatea de echilibrare prin sprijin şi retenţie pe arcada dentară afectată prin edentaţii. Diagrama dinamică va indica o inversare a vectorului RP datorită plasării rezistenţei în zona anterioară. In edentaţia termino-terminală asimetrică, vectorul este dirijat către edentaţia mai amplă, indicînd necesitatea sprijinului suplimentar în zona distală a arcadei acolo unde el lipseşte cu desăvîrşire.

Lipsa de echilibru static (demonstrată prin diagrama statică) şi a echilibrului dinamic (demonstrată prin diagrama dinamică) condamnă proteza termino-terminală la acţiunea multiplelor forţe care o solicită în sensuri variate complicînd combaterea tendinţelor de dislocare.

Variante clinice şi posibilităţi terapeutice

1. Absenţa molarului de minte bilateral. Absenţa bilaterală a molarului de minte se rezolvă independent pentru fiecare hemiarcadă urmînd criteriile deja enunţate la edentaţia de clasă a II-a Kennedy. Tratamentul vizează prevenirea instalării complicaţiilor generate de absenţa molarului de minte, iar cînd pe arcada antagonistă există o edentaţie similară problema tratamentului protetic preventiv nu se pune.

2. Absenţa molarului de minte şi a molarului de 12 ani de la nivelul aceleiaşi arcade, asociată cu absenţa molarului de minte pe arcada opusă se rezolvă independent, în condiţiile deja menţionate la clasa II-a Kennedy.

3. Absenţa molarului de minte şi a molarului de 12 ani la nivelul ambelor hemicadrane ale arcadei impune rezolvare protetică doar în cazul în care edentaţia se opune unei arcade integre la nivelul căreia pot apare extruzii ale ultimilor dinţi lipsiţi de antagonişti. In cazul în care arcada opusă prezintă acelaşi tip de edentaţie sau este tratată conjunct sau adjunct, tratamentul protetic nu se impune.

Asocierea edentaţiei biterminale a molarilor de minte şi a molarilor de 12 ani cu o arcadă antagonistă afectată de leziuni odontale în zonele laterale se rezolvă prin blocajul antagonist cu ajutorul microprotezelor de înveliş. Hemiarcada antagonistă integră odontal impune rezolvarea edentaţiei biterminale prin menţinători de spaţiu tip proteză acrilică.

Soluţia adjunctă acrilică sub forma menţinătorului de spaţiu reprezintă soluţia de urgenţă şi cu caracter profilactic de rezolvare a cazului. Proteza acrilică va avea două şei acrilice ce vor susţine cîte un dinte artificial anatomorf, molarul de minte nerefăcîndu-se protetic. Cele două şei sînt unite prin conector principal acrilic ameliorat. In cazul maxilarului volumul mare al conectorului principal acrilic chiar amelorat fiind, va determina o acceptiune dificilă din partea bolnavilor. Se poate practica pentru reducerea acestui inconvenient, înlocuirea conectorului principal acrilic cu o bară palatină sau linguală.

Ca soluţie terapeutică definitivă, în cazul existenţei unor leziuni odontale asociate la dinţii limitrofi sau cînd există un anumit grad de afectare parodontală şi imobilizarea unui grup d dentar devine necesară, se poate recurge la soluţia conjunctă incluzînd cel puţin doi dinţi limitrofi edentaţiei în scopul realizării blocajului antagonist cu o extensie distală minimă.

Asocierea edentaţiei biterminale a molarului de minte şi a molarului de 12 ani cu modificări prin breşe suplimentare se rezolvă conjunct independent, prin punte dentară la nivelul dinţilor limitrofi şi prin soluţie conjunctă cu extensie minimă în scopul blocajului arcadei antagoniste (dacă este cazul) sau prin proteză amovibilă acrilică sau scheletizată care va proteza molarul de 12 ani. Soluţia scheletizată în acest caz se apropie din punct de vedere constructiv de soluţia rezolvării clasei a III-a Kennedy cu modificări.

4. Absenţa a trei molari pe un hemicadran şi a doi molari pe cadranul opus, impune aceleaşi măsuri terapeutice de rezolvare ca şi în situaţia explicată anterior. Soluţia amovibilă scheletizată extinsă la nivelul ambelor cadrane ale arcadei oferă prin maxima stabilutate conferită aparatului, maximum de confort.

5. Absenţa a trei molari consecutivi, bilateral. Literatura americană şi în parte cea germană sînt de părere că edentaţia molară bilaterală nu necesită tratament avînd în vedere faptul că deficitul masticator este supleat foarte bine prin modificarea ritmului masticator, pragului de deglutiţie şi credem noi, adaptarea culinară corespunzătoare, motiv pentru care unii specialişti nu recomandă tratamentul protetic în aceste cazuri. Opinia noastră, care corespunde de altfel cu a marii majorităţi a specialiştilor este că edentaţia de clasa I-a cu absenţa tuturor molarilor reprezintă o gravă mutilare a arcadelor şi că trebuie negreşit protezată. Rezolvarea acestei situaţii clinice impune luarea în discuţie a două aspecte foarte importante: blocajul antagonist şi substituirea protetică a doi molari absenţi. Se poate recurge la mai multe metode:

a. Soluţia conjunctă cu extensie distală este indicată de excepţie şi numai în cazurile cînd arcada antagonistă este protezată amovibil parţial sau total. La aceste condiţii mai adăugăm necesitatea ca suportul dento-parodontal să fie perfect, absenţa parafuncţiilor, ocluzie nemodificată,relaţiile mandibulo-craniene corecte.

b. Soluţia adjunctă acrilică are doar avantajul economicităţii şi rapidităţii. Proteza este alcătuită din două şei acrilice ce acoperă în totalitate suprafaţa de sprijin şi susţin dinţii artifiliali anatomorfi. Conectorul principal acrilic palatinal sau lingual va fi ameliorat pentru sporirea confortului bolnavului. Elementele de menţinere si stabilizare sînt reprezentate de croşete simple cu deschidere edentată care să se opună eficient tendinţelor de basculare.

Existenţa de breşe frontale întinse justifică construcţia protezei cu trei şei. In cazul în care dinţii sînt parodontopatici, dinţii restanţi vor suporta o bară de fricţiune sistem Dolder, recomandabilă mai ales în zona mandibulară.

c. Soluţia adjunctă scheletizată este reprezentată de proteza scheletizată cu două şei mixte terminale unite prin conector principal. Conectorul principal va fi sub formă de plăcuţă palatină sau bară linguală. Aplicarea barei linguale se face numai cînd există un versant lingual înalt, neretentiv, şi cu o înclinare nu prea mare. Cînd versantul lingual nu îndeplineşte aceste condiţii se utilizează un conector dento-mucosal sub forma plăcuţei dento-mucosale în semilună deschisă posterior.

Aplicarea elementelor de menţinere, sprijin şi stabilizare trebuie să respecte legea simetriei şi va urmări echilibrarea sprijinului precum şi combaterea principalelor tendinţe de dislocare ale aparatului. In plasarea elementelor de menţinere, sprijin şi stabilizare se va urmări iniţial plasarea sprijinului ocluzal obligatoriu de o parte şi de alta a arcadei, la nivelul premolarilor şi caninilor, în nici un caz numai în fosete distale pentru a evita tendinţa de torsionare a dinţilor limitrofi. Pentru contracararea tendinţei de desprindere, elementele de retenţie vor fi plasate tot bilateral şi simetric utilizînd în funcţie de configuraţia liniei ghid de la nivelul dinţilorv limitrofi, croşete turnate din sistemul Ney sau Roach. Se mai indică utilizarea croşetelor: R.P.I., Nally-Martinet, Thompson. Se poate apela şila utilizarea elementelor speciale gen culisă extra sau intracoronară, sau coroane telescop plasate bilateral obligatoriu pe ultimii doi dinţi.

Cu efect foarte bun antibasculant se poate utiliza croşetul continuu completat cu gheruţe incizale. Tendinţa de basculare apare prin înfundare distală. Infundarea este cu atît mai mare cu cît șaua este mai lungă, tuberculul piriform mai resorbit și mucoasa mai reziliență. Saua în acest caz coboară distal și se ridică anterior. Acestei mișcări i se opune plasarea mezială a pintenului ocluzal pe ultimii dinți de sprijin, croșetul RPI, croșetul în săgeată, croșetul în agrafă, precum și toate brațele croșetelor cu deschidere edentală. La protezele mandibulare cu plăcuță dento-mucosală dispare croșetul continu pentru ca marginile anterioare ale plăcuței să se comporte ca un croșet continu.

Pentru combaterea tendințelor de basculare se utilizează și alte elemente cum sînt: degetele lui Cummer sau conectorii dento-mucosali cu aripioare palatine sau linguale.

6. Absența molară și uni sau bipremolară la nivelul ambelor hemicadrane, impune soluții terapeutice asemănătoare.

De urgență se poate construi un aparat acrilic amovibil parțial. Dacă dinții restanți sînt afectați parodontal sau prezintă extruzii și malpoziții dentare, avîndu-se în vedere extracții ulterioare soluția acrilică poate deveni definitivă. Asocierea leziunilor odontale, extruziilor, denivelărilor planului de ocluzie dar cu parodonțiu sănătos, poate conduce la protezarea composită: conjunctă semifizionomică la nivelul dinților frontali și prevăzută cu elemente speciale de imbricare cu partea mobilă scheletizată ce tratează breșele terminale, sau mixtă reprezentată de: aparat conjunct fizionomic sau semifizionomic frontal și acrilică parțial în rest. In cazul protezării composite, elementele protezei scheletizate vor fi concepute similar celor deja expuse.

Edentația molară completă asociată cu edentația premolară parțială sau completă, se rezolvă numai prin soluții protetice adjuncte cu conectori acrilici sau metalici.

Asocierea cu breșe intercalate reduse, cu parodontopatia marginală cronică, poate indica utilizarea protezării mixte sau composite.

EDENTATIA DE CLASA a III-a KENNEDY

Edentația de clasa a III-a Kennedy se caracterizează morfologic prin absența unităților odonto-parodontale în zonele triturante ale arcadelor, breșa edentată fiind limitată mezial și distal de dinți. Din punct de vedere funcțional edentația nu produce tulburări funcționale cînd amplitudinea este redusă, dar determină impotență masticatorie, desființarea ghidajului de grup, tulburări de deglutiție, fonație și fizionomice relative atunci cînd breșa este extinsă.

Caracteristicile clinice sînt date de absența unităților odonto-parodontale, de numărul dinților absenți, de poziția lor, de starea funcțională a sistemului stomatognat în ansamblu.

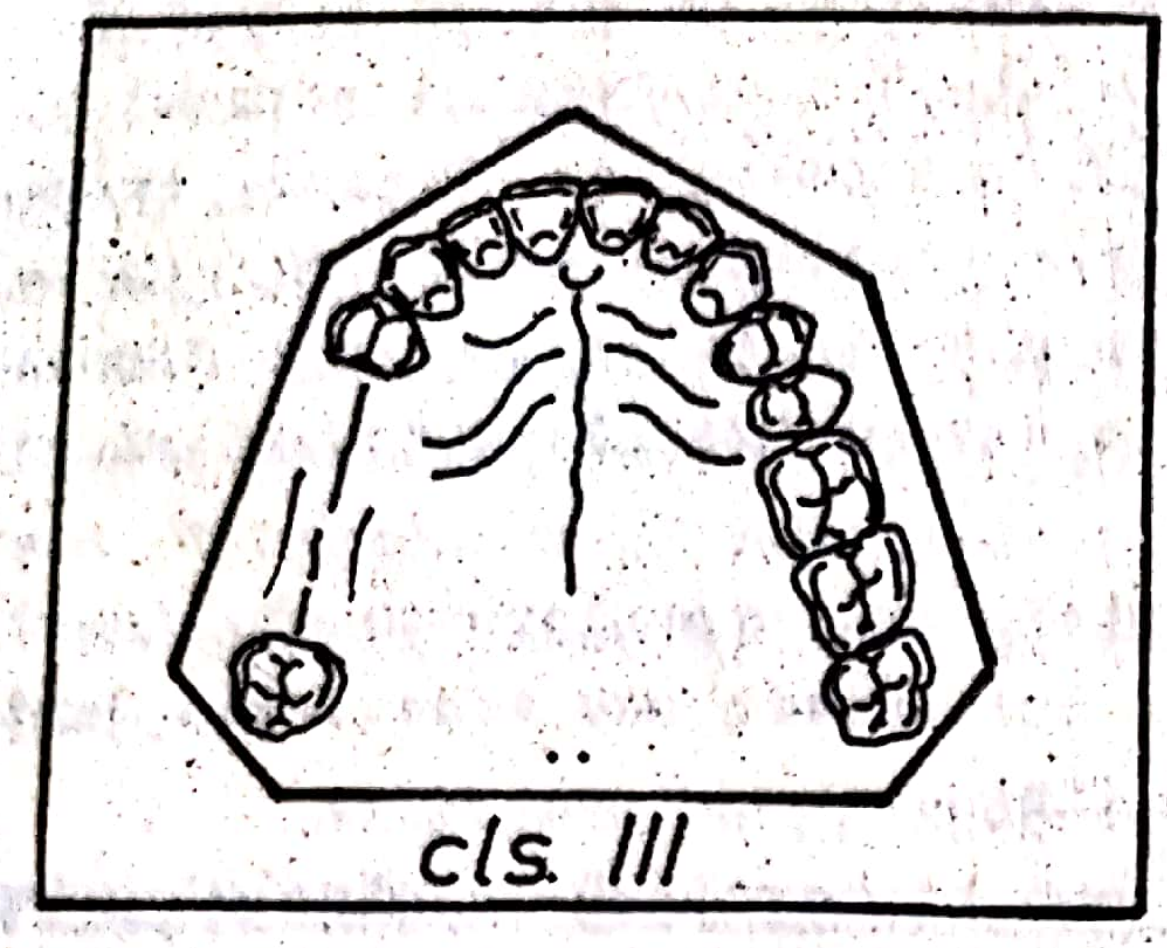

Fig.nr. 194

Complicațiile sînt multiple și se referă la migrarea dentară cu distrugerea arhitecturii parodontale, blocarea ocluziei, apariția punctelor de contact prematur, instalarea parodontopatiilor marginale prin suprasolicitare și traumatism. Se produce modificarea relațiilor mandibulo-craniene și instalarea sindromului disfuncțional al sistemului stomatognat și a tulburărilor generale declanșate de acesta.

Biomecanic situația este mai favorabilă decît în cazurile de edentație expuse anterior, datorită prezenței dinților și în zona distală a breșei, în acest fel breșa fiind circumscrisă unui poligon de susținere parodontală. Orice absență dentară, chiar și a unui singur dinte determină modificări ocluzale adeseori ireversibile. Pierderea punctelor de contact cu malpoziții dentare izolate și de grup determină modificări atît la arcada afectată de edentație cît și la cea antagonistă, modificările mergînd "în pată de ulei" de-a lungul arcadelor alveolo-dentare și determinînd tulburări ireversibile ale parodonțiului de susținere. Consecințele unei singure pierderi dentare sînt grave generînd apariția unui dezechilibru local și loco-regional care odată instalat declanșează tot cortegiul tulburărilor ulterioare. Aceste tulburări locale perturbă și homeostazia sistemului prin ruperea mecanismelor de reglare soldate cu declanșarea sindromului disfuncțional al sistemului stomatognat. Refacerea vechiului echilibru morfologic și funcțional este uneori extrem de dificilă. Avînd în vedere tulburările majore pe care orice absență dentară le determină trebuie bine implementat în conștiința profesională a fiecărui specialist că edentația intercalată redusă ca și celelalte tipuri de edentație, reprezintă o urgență terapeutică atît din punct de vedere profilactic cît și din punct de vedere curativ. De aceea se impune închiderea de urgență a breșei edentate fie adjunct provizoriu, fie conjunct provizoriu, pînă la rezolvarea definitivă. Acest aspect terapeutic este valabil pentru orice tip de edentație și impune revizuirea concepțiilor eronate care dăinuie în literatura de specialitate. Astfel există concepția greșită că absența unui singur dinte în zona laterală nu se tratează, ori cunoștințele actuale arată că absența acestuia produce tulburări majore ale ocluziei și legate de acestea, tulburări complexe care pot și trebuie să fie evitate prin tratament de urgență și cu caracter profilactic.

Variante clinice și posibilități terapeutice.

a. Absența unui singur dinte lateral pe același hemicadran.

Absența molarului de 12 ani are ca rezolvare de urgență soluția adjunctă provizorie și soluția conjunctă provizorie.

Soluția adjunctă provizorie se aplică imediat postextracțional cu scopul prevenției complicațiilor posibile. Ea poate fi sub forma protezei Kemenny, sau sub forma protezei acrilice parțiale cu conector total. Acest tip de tratament are avantaje majore date de conservarea statusului odonto-parodontal și consolidarea țesuturilor de la nivelul cîmpului protetic,avînd un preț de cost scăzut și fiind ușor de realizat. Un astfel de tratament însă nu trebuie prelungit inutil peste perioada de cicatrizare și consolidare tisulară deoarece în timp determină retracții parodontale importante cu ștergerea pailei gingivale.

Soluția conjunctă provizorie este reprezentată de masca Scutan ce se realizează în cazul în care edentația este în iminența de a fi tratată conjunct.

Soluția terapeutică definitivă de elecție este protezarea conjunctă. In acest caz de edentație a unui singur molar, există condiții biomecanice optime cu realizarea sprijinului pe dinții limitrofi edentației. Cînd există perodontopatie marginală iar coeficienții masticatori ai dinților limitrofi sînt micșorați, se impune includerea în tratamentul conjunct al breșei a mai multor dinți stîlpi în funcție de gradul de afectare parodontală. Aparatul gnatoprotetic conjunct cuprinde elemente de agregare sub forma coroanelor metalice, semifizionomice, parțiale sau inlay-uri și un corp de punte modelat ocluzal anatomorf. Cînd nu există afectare odontală se preferă soluții protetice care să antreneze sacrificiu dentar minim. Fiind vorba de molar, care este un dinte voluminos ce oferă posibilitatea preparării de cavități optime, se poate utiliza agregarea prin inlay, sau inlay-onlay. In cazul dinților tineri,integri, se preferă sacrificiul biologic minim utilizînd pentru refacerea arcadei puntea de colaj. Atunci cînd coroanele dentare sînt afectate de leziuni odontale se preferă ca elemente de agregare coronale de înveliș metalice sau semifizionomice. Corpul de punte are contact punctiform cu creasta edentată, suprafața sa ocluzală este mai îngustă cu 10%, iar modelajul la nivelul joncțiunilor cu microprotezele de înveliș este realizat corespunzător pentru a proteja papila interdentară.

La subiecții tineri cu dinți integri și ocluzie normală, se poate indica și proteza cu miniconector metalic. Un exemplu de proteză scheletizată cu miniconector, este drept mai puțin utilizată, este reprezentată de proteza adjunctă segmentată. Componenta metalică la acest tip de proteză este formată din două părți: primul segment care cuprinde un croșet cu două brațe elastice continuate de o piesă metalică ce traversează longitudinal spațiul protetic potențial mergînd la celălalt dinte limitrof unde se termină ocluzal prin pinten și o a doua piesă de o structură identică dar care este plasată inversat. Cele două piese metalice sînt reunite printr-un sistem de clavetare ce le solidarizează după introducerea pe cîmp.

Asocierea breșei de clasa a III-a cu parodontopatia avansată dictează alegerea variantei scheletizate cu o șa încastrată la nivelul breșei și cu elemente de menținere dispuse pe toată arcada, aparatul luînd aspectul unei șine Elbrecht de imobilizare.

Asociarea cu alte breșe reduse la nivelul aceleiași arcade poate fi tratată adjunct scheletizat, dar rezolvarea de elecție se va face prin punți conjuncte independente.

Absența molarului de 6 ani reprezintă o stare de edentație extrem de frecventă datorită incidenței ridicate a leziunilor odontale pe care le prezintă acesta. Datorită frecvenței deosebite precum și gravității consecințelor determinate de absența molarului de 6 ani tratamentul protetic se impune a fi realizat precoce și în condiții perfecte.

Tratamentul de urgență se realizează prin protezarea Kemenny sau prin masca Scutan.

Protezarea definitivă se realizează conjunct prin aplicarea elementelor de agregare pe dinții limitrofi breșei, condițiile biomecanice fiind satisfăcătoare. Numai în situații de implantare precară a dinților limitrofi se vor include și dinții vecini. Ca elemente de agregare se preferă coroanele parțiale pentru premolari și coroana turnată pe molarul de 12 ani. In cazul în care condițiile clinice o cer, la nivel premolar se poate utiliza și coroana de înveliș semifizionomică.

Varianta scheletizată a soluției terapeutice este reprezentată de o proteză cu miniconector unilateral, ce prelungeşte poligonul de sprijin prin plasarea elementelor de menţinere pe dinţii vecini dinţilor limitrofi.

Edentaţia unilaterală de premolar secund se rezolvă identic ca mai sus, beneficiind de un tratament de urgenţă şi de un tratament definitiv.

Edentaţia unilaterală a premolarului unu se protezează de urgenţă tot prin proteza Kemenny sau masca Scutan, iar definitiv prin proteză conjunctă agregată pe dinţii limitrofi cu elemente de agregare ce respectă fizionomia.

La tineri, cînd nu există afectare odontală se poate trata acest tip de edentaţie prin puntea Maryland, iar atunci cînd există leziuni coronare ale dinţilor limitrofi se vor prefera coroane semifizionomice eventual chiar metalice pentru premolarii secunzi. In cazul în care caninii au coroane mici se va prefera coroana semifizionomică cu retenţii suplimentare prin pivot radicular sau coroana de substituţie. Dacă dinţii limitrofi sînt voluminoşi se pot utiliza coroanele parţiale cu nervuri la nivel premolar şi cu retenţii prin pivoturi destinate pe canini.

Se poate utiliza puntea în extensie mezială doar atunci cînd lipseşte primul premolar iar molarul de 6 ani prezintă leziuni odontale ce justifică acoperirea. Chiar în aceste cazuri existenţa parodontopatiei sau a malocluziei reprezintă o contraindicaţie de utilizare a extensiei meziale.

b. Absenţa a doi dinţi consecutivi pe o arcadă.

Absenţa molarului de 12 ani şi a molarului de 6 ani pe acelaşi hemicadran are ca rezolvare de urgenţă proteza Kemenny sau masca Scutan iar ca rezolvare definitivă proteza conjunctă asigurînd condiţiile legii polinomului. Simplul calcul al valorii dinţilor restanţi ne arată că dinţii limitrofi nu sînt suficienţi pentru a suporta agregarea unei proteze conjuncte. In această situaţie, frecvent se face eroarea agregării protezelor conjuncte numai pe dinţii limitrofi edentaţiei. Calculul arată că R care în cazul acesta are valoarea 10, este mai mic decît P care are valoarea 12. De aceea este recomendabilă agregarea protezei conjuncte pe molarul de minte şi pe cei doi premolari. Ca elemente de agregare pentru molar se alege coroana de înveliş iar pentru premolar coroana metalică sau coroanele semifizionomice. In raport de gradul de vizibilitate prin deschiderea fantei labiale, se va prefera sau nu rezolvarea semifizionomică. Corpul de punte va fi îngustat, în contact tangent cu cresta la maxilar şi în contact punctiform cu creasta la mandibulă, avînd un desing corespunzător.

Edentaţia fiind mai puţin amplă iar condiţiile biomecanice fiind satisfăcătoare se mai poate indica utilizarea protezei scheletizate cu miniconector.

Edentaţia bidentară molar şi premolar de aceiaşi parte, se rezolvă de urgenţă prin proteză Kemenny, iar definitiv prin protezare conjunctă agregată pe premolarul unu şi molarul de 12 ani (R=P) dar la cel mai mic semn de suferinţă parodontală sau boli generale este necesară includerea de stîlpi suplimentari şi asigurarea unui echilibru supraabundent prin includerea molarului de minte şi a caninului. Se poate recurge şi la protezarea scheletizată cu miniconector unilateral sprijinită distal pe molari şi mezial pe canin în zona supracingulară în condiţiile unei bune implantări.

Edentaţia ambilor premolari de aceiaşi parte se protezează de urgenţă prin proteză Kemenny sau mască Scutan. Protezarea definitivă va fi realizată conjunct prin agregare pe molarul de 6 ani şi canin. Ca elemente de agregare se utilizează coroana metalică pentru molar şi semifizionomică pentru canin, cu sau fără retenţie suplimentară. Ca element de agregare mezială se mai poate utiliza coroana de substituţie, coroana parţială sau incrustaţia corono-radiculară în funcţie de morfologia coroanei dinţilor şi rapoartele ocluzale. Proteza scheletizată cu miniconector are o indicaţie mai restrînsă datorită vizibilităţii elementului de ancorare mezială.

Edentaţia ambilor premolari plasată bilateral se va rezolva independent conjunct, sau scheletizat cu conector metalic unic.

3. Edentaţia tridentară

Absenţa a doi molari şi a unui premolar va fi tratată de urgenţă prin protezare Kemenny. Dată fiind amplitudinea mare a breşei edentate precum şi condiţiilor biomecanice nesatisfăcătoare, tratamentul de urgenţă se poate realiza şi prin proteză acrilică cu conector acrilic total.

Acest tip de edentaţie prin includerea dinţilor limitrofi şi în plus a caninului, nu oferă condiţii biomecanice satisfăcătoare (R=15 fiind mai mic decît P=16). Soluţia conjunctă definitivă va fi realizată prin plasarea elementelor de agregare sub forma coroanelor de substituţie sau semifizionomice cu retenţie suplimentară mezial şi coroane metalice distal. Corpul de punte va fi îngustat pentru a egaliza R cu P şi va fi suspendat faţă de creasta edentată pentru edentaţia mandibulară.

Cînd indicii clinico-biologici ai suportului dento-parodontal sînt necorespunzători, ocluzia este traumatizantă, sau există afectare parodontală, se indică proteza cu miniconector aplicată pe o bară de fricţiune. Existenţa breşelor suplimentare pe cadranul opus va dicta obţinnea pentru o proteză scheletizată extinsă pe toată arcada.

Absenţa unui molar şi a doi premolari se protezează de urgenţă prin proteză acrilică parţială gen Kemenny sau prin proteză acrilică cu conector total.

Soluţia conjunctă definitivă va realiza agregarea pe cei doi molari şi pe canin, preferînd pentru zona frontală elemente semifizionomice. Corpul de punte va fi obligatoriu îngustat pînă la 60%. Soluţia adjunctă scheletizată va fi reprezentată de proteza cu miniconector sau de proteza scheletuzată cu conector metalic total. In cazul în care există afectare parodontală şi breşe ecentate suplimentare se poate aplica şi proteza acrilică cu conector principal acrilic ameliorat.

4. Edentaţia a patru dinţi consecutiv pe acelaşi cadran, se tratează de urgenţă prin proteză acrilică cu conector acrilic total ameliorat. Protezarea de urgenţă Kemenny nu oferă satisfacţii deoarece este extrem de mobilă datorită amplitudinii mari a spaţiului edentat şi datorită coeficienţilor masticatori ridicaţi ai dinţilor absenţi. Ea va fi indicată doar în cazul în care la nivelul spaţiului edentat creasta este înaltă, bine exprimată, acoperită de o mucoasă cu rezilienţă normală, dinţii limitrofi fiind bine implantaţi.

Soluţia definitivă conjunctă este indicaţia de excepţie, ea fiind utilizată numai în cazul unor dinţi voluminoşi, cu parodonţiu integru, în cazuri de curbură mică a arcadei, în ocluzii normale psalidodonte fără parafuncţii, arcadă antagonistă protezată adjunct. In acest caz proteza conjunctă se agregă pe toţi dinţii din zona frontală care trebuie să aibă o implantare foarte bună. Stabilitatea biomecanică se va realiza mărind retenţia mijloacelor de agregare prin retenţii suplimentare sub formă de şanţuri, realizarea unui corp de punte linear cu faţa ocluzală îngustată pînă la 60% faţă de suprafaţa reală, reducînd uneori pînă la 40%. In cazul în care există o breşă frontală suplimentară, puntea respectivă se va prelungi tratînd-o şi pe aceasta, iar asocierea cu o parodontopatie marginală impune o rezolvare conjunctă totală. Rezolvările conjuncte pot fi aplicate în cazul bolnavilor tineri pînă la 45 de ani cu rapoarte ocluzale normale, urmate de dispensarizarea atentă a cazului.

Soluţia protetică de elecţie va fi reprezentată de proteza scheletizată obligatoriu stabilizată pe întreaga arcadă prin utilizarea de elemente de menţinere, sprijin şi stabilizare de o factură asemănătoare soluţiilor clinice expuse anterior.

Soluţia terapeutică acrilică cu conector ameliorat poate fi aplicată şi ca tratament definitiv în cazul afectării parodonţiului marginal sau cînd există breşe suplimentare la nivelul aceleiaşi arcade dentare.

5. Edentaţia de clasa a III-a Kennedy cu mai multe breşe pe acelaşi hemicadran, se caracterizează morfologic prin absenţa de unităţi odonto-parodontale la nivelul zonelor laterale ale arcadelor dento-alveolare,absenţe ce sînt intercalate de prezenţa unităţilor odonto-parodontale restante. Apar astfel breşe edentate limitate mezial şi distal de dinţi, dar plasate mai multe la nivelul aceleiaşi hemiarcade. Ariile ocluzale sînt întrerupte şi modificate. In timp, prin dispariţia stopurilor ocluzale se produc extruzii şi malpoziţii dentare izolate ce generează apariţia unei ocluzii crenelate cu un plan de ocluzie denivelat. Acest tip de edentaţie poate determina, în funcţie de timpul scurs de la edentare tulburări funcţionale variate dar numai în cazul în care întinderea breşelor este mare, iar existenţa breşelor suplimentare afectează marcant integritatea arcadei.

Din punct de vedere biomecanic situaţia este favorabilă deoarece apar breşe limitate la ambele extremităţi de dinţi restanţi. Problema se pune numai la conceperea unei protezări corecte în ceea ce priveşte numărul de dinţi incluşi, alegerea elementelor de agregare precum şi la conceperea corpului de punte.

Tratamentul de urgenţă este obligatoriu. El va realiza prevenirea instalării complicaţiilor fiind materializat fie prin proteza Kemenny, fie prin masca Scutan în cazul tratamentului definitiv conjunct iminent.

Tratamentul definitiv se poate realiza în funcţie de indicii clinico-biologici, de o factură conjunctă sau adjunctă.

Soluţia adjunctă poate fi concepută sub forma protezei scheletizate cu miniconector metalic unilateral sau sub formă de proteză scheletizată cu conector complet numai în cazurile în care apar breşe asociate în zona frontală sau laterală opusă sau cînd există afectare parodontală. Soluţia scheletizată devine de elecţie cînd breşele sînt întinse. Proteza acrilică cu conector tip Evry poate fi concepută ca soluţie definitivă de tratament în aceleaşi situaţii clinice (breşe suplimentare, parodontopatia).

Tratamentul de elecţie este cel conjunct. Se va prefera soluţia conjunctă cînd arcada alveolo-dentară este în rest integră sau protezabilă conjunct corect şi cînd există parodontopatie marginală în stadiu incipient sau mediu.

In cazul în care edentaţia de clasa a III-a este complicată prin existenţa de breşe suplimentare plasate frontal şi lateral pe hemicadranul opus sau cînd există un anume grad de afectare parodontală, soluţia protetică va fi sub forma punţii stabilizatorii care să reunească toate elementele odonto-parodontale restante la nivelul arcadei alveolo-dentare, creînd un bloc unitar rezistent şi stabilizator. In cazul în care paralelismul dinţilor stîlpi nu poate fi asigurat din cauza unei proalveolodentii prezente sau în cazul unor dinţi cu suport parodontal nesigur, se va prefera construcţia unei punţi segmentate. Puntea segmentată este reprezentată de microproteze de înveliş unitare sau grupate pe grupe de dinţi ataşate corpurilor de punte şi unite prin sisteme de imbricare sau înşurubare. In cazul în care unul sau mai mulţi dinţi stîlpi sînt compromişi, restul construcţiei protetice poate fi păstrat prin îndepărtarea doar a segmentului afectat şi completarea ulterioară printr-un aparat gnatoprotetic amovibil.

Absenţa a doi dinţi laterali neconsecutivi pe acelaşi cadran, prezintă caracteristicile morfologice şi funcţionale deja expuse. Biomecanic situaţia clinică şi implicit soluţia terapeutică se schimbă în funcţie de dinţii absenţi.

Astfel, în cazul absenţei molarului de 12 ani şi a primului premolar diagrama dinamică ne arată că prin includerea numai a molarului de minte, a molarului de 6 ani şi a premolarului secund se creează condiţii de echilibru supraabundent (P=1o şi R=15),ceeace va permite evitarea includerii caninului şi protezarea spaţiului edentat la nivelul primului premolar prin extensie mezială.

In cazul absenţei molarului de 12 ani şi a premolarului secund pe acelaşi cadran, situaţia biomecanic se schimbă. Includerea în sprijin a molarului de minte, molarului de 6 ani şi a primului premolar este obligatorie şi rezolvă la limită problema echilibrului. De aceea orice semn de suferinţă parodontală va dicta extinderea sprijinului prin includerea şi a caninului.

Absenţa molarului de 6 ani şi a primului premolar necesită rezolvare conjunctă prin includerea dinţilor limitrofi, respectiv molar de 12 ani, permolar secund şi canin ca dinţi stîlpi.

O eroare din păcate extrem de frecventă, în acest tip de edentaţie o reprezintă rezolvarea conjunctă cu microproteze pe molarul de 12 ani şi premolarul secund şi extensie mezială pentru rezolvarea absenţei premolarului prim. Aceiaşi greşeală se obţine chiar prin includerea ca stîlp şi a molarului de minte. Greşeala apare evidentă pe diagrama dinamică care materializează exact condiţiile de echilibrare.

Cînd se includ ca dinţi stîlpi molarul de 12 ani şi pemolarul secund, iar mezial se aplică o extensie, deşi calculul nu relevă o situaţie extrem de desavantajoasă (R=lo, P=lo) dezechilibrul biomecanic apare datorită plasării punctului R în spatele punctului P, deci solicitării mecanice dezavantajoase a protezei, în afara poligonului de sprijin parodontal. De altfel vectorul de instabilitate apărut arată necesitatea sprijinului suplimentar pe canin. Includerea în sprijin a molarului de minte, a molarului de 12 ani şi a premolarului secund fără includerea caninului, deşi îmbunătăţieşte mult condiţiile de echilibru nu reprezintă o soluţie convenabilă deoarece se păstrează solicitarea mecanică în afara poligonului de sprijin. Vectorul de instabilitate este mic dar arată aceeaşi zonă deficitară ce a caninului. Este clar că în aceste cazuri premolarul doi va fi în suprasarcină ocluzală şi va suferi parodontal, refacerea protetică fiind compromisă din start.

Absenţa a trei dinţi laterali neconsecutivi pe acelaşi cadran, prezintă aceleaşi caracteristici morfologice şi funcţionale ca şi cele expuse anterior. Din punct de vedere biomecanic apar particularizări în funcţie de particularităţile situaţiei clinice.

Absenţa molarului de 12 ani, a molarului de 6 ani şi a primului premolar reprezintă o situaţie clinică puţin favorabilă biomecanic. Astfel diagrama dinamică arată că includerea dinţilor limitrofi respectiv a molarului de minte, a premolarului secund şi a caninului nu realizează condiţiile necesare echilibrului biomecanic (R=14 şi mai mic decît P=16). Se va extinde sprijinul spre zona anterioară a arcadei prin includerea ca dinte de sprijin şi a incisivului lateral. Suprafaţa ocluzală va fi redusă cu lo-3o% faţă de suprafaţa reală. Cel mai mic semn de suferinţă parodontală va dicta sprijin suplimentar şi pe incisivul central.

Absenţa molarului de 12 ani asociată cu absenţa celor doi premolari pe acelaşi cadran oferă condiţii biomecanice satisfăcătoare de rezolvare prin includerea ca dinţi stîlpi a molarului de minte, molarului de 6 ani și a caninului (R=16, P=14).

In toate variantele clinice expuse anterior se vor prefera drept microproteze de înveliș pentru zona distală coroanele metalice, spre mezial optînd pentru coroane semifizionomice. Se pot utiliza coroanele parțiale în cazul în care realizăm sprijin suplimentar în zona frontală iar dinții au un suport dento-parodontal sănătos, ocluzia este normală iar volumul coronar suficient. La nivel mandibular pot fi utilizate pînă la nivel premolar coroane metalice deoarece gradul de vizibilitate al feței lor vestibulare este redus, fiind vizibilă doar fața lor ocluzală. Se pot utiliza,în cazul unor exigențe fizionomice deosebite coroanele acrilo-metalice sau ceramo-metalice cu protecție ocluzală.

Corpul de punte va fi modelat anatomorf ocluzal, cu desing corespunzător pentru a nu leza papila și în contact tangent cu creasta în zona frontală și punctiform lateral la nivel maxilar. Mandibular corpul de punte va avea contact suspendat cu creasta edentată.

EDENTATIA DE CLASA a IV-a KENNEDY

Din punct de vedere morfologic, edentația de clasa a IV-a Kennedy se caracterizează prin absența unităților odonto-parodontale din zona frontală a arcadei alveolo-dentare. Absența unităților odontale din zona frontală a arcadei, determină funcțional tulburări majore fizionomice, fonatorii și de incizie a alimentelor.

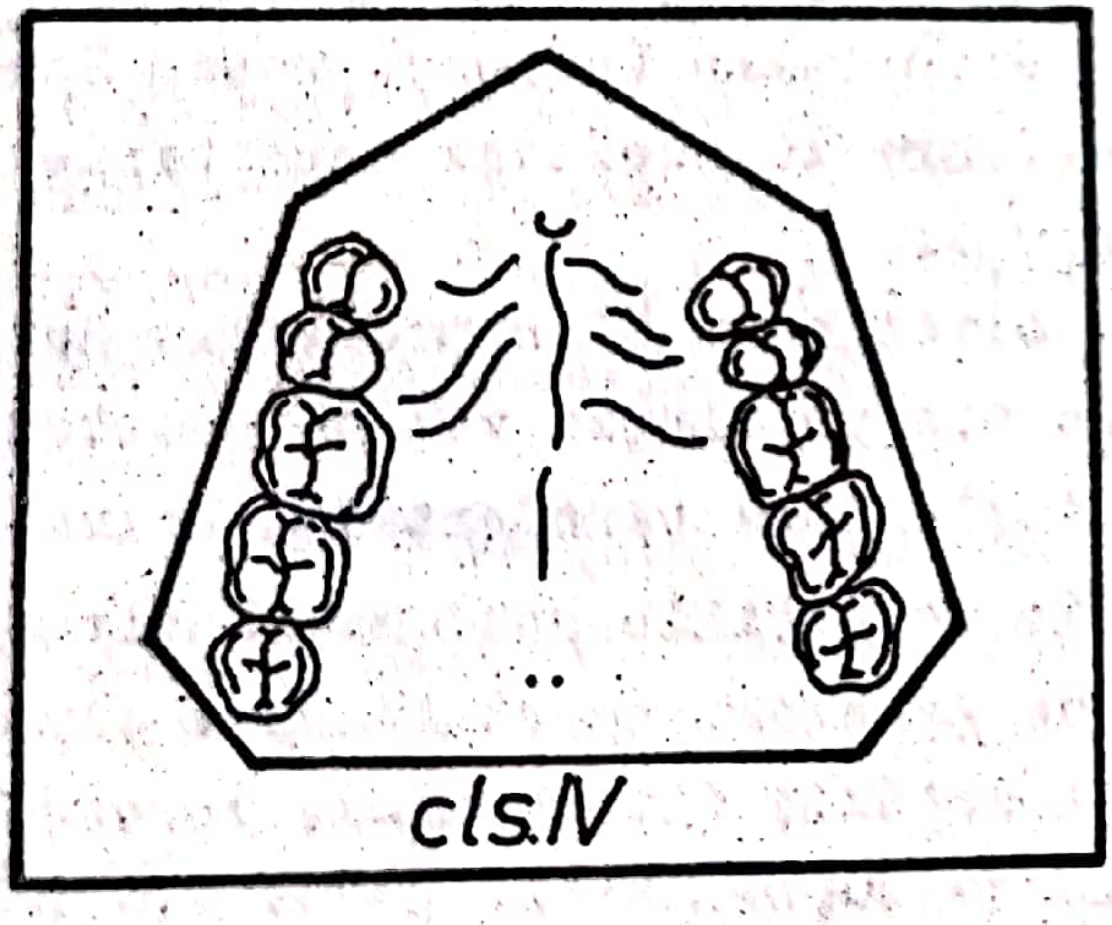

Fig.nr.195

Clinic se caracterizează prin semne subiective și obiective legate de aspectul morfologic și funcțional expus anterior, intens acuzate de bolnav și determinînd întotdeauna prezentarea la medic. Tulburările fizionomice domină tabloul edentației, deoarece funcția de incizie poate fi supleată, iar fonația se restabilește prin freedback auditiv în timp relativ scurt de la edentare. Cu cît amplitudinea edentației este mai mare cu atît semnele clinice sînt mai evidente, apărînd în plus și tulburări de dinamică mandibulară prin desființarea ghidajului anterior și tulburarea funcției canine. Apar astfel tulburări în ghidajul mişcărilor cu contact dento-dentar de propulsie şi lateralitate, urmate de apariţia tulburărilor musculare şi articulare.

Caracteristicile biomecanice ale edentaţiei de clasa a IV Kennedy sînt dominate de plasarea poligonului de susţinere în afara poligonului de sustentaţie parodontală datorită situării edentaţiei în zona de curbură a arcadei. In plus, toţi dinţii din zona frontală datorită faptului că sînt monoradiculari cu o suprafaţă redusă parodontală au coeficienţi masticatori inferiori (excepţie de la această regulă o face caninul care datorită rădăcinii sale voluminoase şi lungi posedă un coeficient 5). Gradul de supraocluzie frontală favorizează recepţionarea forţelor de solicitare de o manieră dezavantajoasă biomecanic, complicînd şi mai mult problematica rezolvării terapeutice.

Absenţa caninului impune probleme speciale generate de intefrerenţa acestuia în ghidarea mişcărilor cu contact dento-dentar în propulsie ca şi în lateralitate. Rezolvarea terapeutică a edentaţiilor frontale trebuie să ia în conside are refacerea ghidajului anterior armonic cu celelalte elemente ale sistemului:pante cuspidiene, înclinarea tuberculului articular, cu scopul asigurării funcţionalităţii optime.

Soluţia terapeutică de urgenţă pentru rezolvarea edentaţiilor frontale, este reprezentată de proteza Kemenny, masca Scutan sau puntea de colaj provizorie, care au aceleaşi caracteristici constructive ca şi cele deja expuse.

Tratamentul definitiv de elecţie va fi reprezentat de soluţia conjunctă cu elemente de agregare pe dinţii vecini edentaţiei, atunci cînd aceştea au o bună implantare parodontală, ocluzia este psalidodontă sau cap la cap, în condiţiile unui stereotip dinamic fără propulsie. Ca elemente de agregare se utilizează coroanele parţiale care au avantajul respectării fizionomiei, coroanele semifizionomice sau chiar coroanele de substituţie. Coroanele semifizionomice se aplică în cazul în care dinţii limitrofi prezintă leziuni odontale şi sînt suficient de voluminoşi pentru a asigura rezistenţa substructurii organice accentuat preparată vestibular. In cazul în care diametrul vestibulo-oral este diminuat sau leziunile odontale prezente subminează rezistenţa preparaţiei, este indicat de a se proceda la biopulpectomie cu tratament endodontic corect, urmată de reconstituirea turnată a dintelui respectiv care la un diamteru vestibulo-oral redus va asigura rezistenţa necesară. In cazul în care, anatomic dinţii frontali ce vor trebui incluşi ca dinţi stîlpi prezintă un diametru vestibulo-oral redus, atît de redus încît nu permite nici construcţia unei incrustaţii corono-radiculare, se vor utiliza coroanele de substituţie. Corpul de punte va fi semifizionomic în semi şa faţă de creasta edentată.

In condiţiile existenţei unei diasteme în prezenţa edentaţiei frontale, agregarea protezei conjuncte se face pe doi stîlpi de o parte şi de alta a liniei mediene solidarizarea celor două părţi ale protezei conjuncte realizîndu-se printr-o ansă metalică palatinală.

Construcţiile ceramo-metalice reprezintă soluţia ideală de rezolvare a acestui tip de edentaţie. Aparatele gnatoprotetice conjuncte fizionomice acrilice sînt considerate soluţii de tranziţie chiar dacă sînt fixate definitiv pe substructurile organice. Astfel de rezolvări terapeutice ridică probleme legate de rezistenţa scăzută a materialului şi de modificările suferite de acesta în timp. Astfel, rezistenţa mecanică la solicitare a acrilatului este inferioară, putîndu-se fractura cu uşurinţă. In timp datorită rezistenţei scăzute se produce abrazia. Materialul prezintă un coeficient de dilatare mare ceea ce permite fisurarea facilă şi decementarea frecventă. Acrilatul suferă şi un fenomen de îmbătrînire în cursul căruia el îşi pierde proprietăţile iniţiale: suferă modificări de culoare şi devine poros. Din aceste cauze, în serviciile de mare probitate asemenea soluţii terapeutice sînt considerate soluţii provizorii. Chiar în cazul aplicării unui astfel de aparat, executat din diverse motive urmărirea prin dispensarizare este obligatorie.

O altă soluţie terapeutică utilizabilă este reprezentată de puntea de colaj (puntea Maryland) care rezolvă starea de edentaţie prin absenţa cvasitotală a mutilării dentare datorată unei preparări superficiale, dar care implică anumite riscuri deoarece conturările superficiale ale unei proteze care nu se integrează în interiorul substanţei dentare, în morfologia ei iniţială, ca şi decementarea frecventă cu pericolul asfixiei, limitează prin consecinţe indicaţiile de utilizare. Astfel se impune prepararea superficială a feţei orale pe o profunzime de aproximativ 2 mm respectînd morfologia primară, end-knife chanfreinat spre colet iar proximal pierdut. Se pot utiliza gheruţe incizale care alături de sprijinul supracingular se opun tendinţei de alunecare a construcţiei protetice pe substructură. Punctul slab al acestor construcţii este reprezentat de retenţia mecanică a compositului la interfaţa metal-polimer, deficienţă ce se remediază parţial prin tratamentul acid al substructurii dentare de contact şi tratamentul electro-galvanic al feţei interne a coroanei de colaj.

Soluţiile de protezare mobilă sînt rezervate cazurilor de edentaţie cu dinţi indemni, în vederea economisirii capitalului dentar sau în cazurile de parodontopatii marginale cronice profunde unde urmează după o perioadă scurtă extracţia şi în sfîrşit în cazurile în care există lipsă de substanţă osoasă care nu poate fi rezolvată conjunct, în cazurile cu diasteme mari şi în cazurile de comunicări cu despicături velo-palatine. La bolnavii care au suferit iradieri îndelungate în zonă, se preferă protezarea adjunctă datorită ţesuturilor biologice modificate.

Soluţia adjunctă scheletizată, avînd în vedere marele avantaj biologic pe care îl promovează, poate rezolva cu succes problema edentaţiei frontale aflate în discuţie. Se va utiliza acest tip de soluţie terapeutică în cazul bolnavilor tineri, cu o dantură integră şi cu un psihic sănătos care acceptă această soluţie biologică de tratament.

Protezarea mobilă acrilică reprezintă o soluţie protetică socială, ieftină, uşor de aplicat avînd indicaţii exprese în edentaţia frontală amplă sau cu mobilitate accentuată a dinţilor prezenţi. La maxilar proteza se compune dintr-o şa acrilică ce susţine dinţii artificiali şi care este stabilizată printr-un conector principal acrilic sub forma unei prelungiri palatinale în formă de lingură (spoon). Cu cît edentaţia este mai amplă, apare necesitatea sprijinului suplimentar prin prelungirea braţului de stabilizare cît mai distal faţă de linia croşetelor. Conectorul principal în acest caz va lua forma literei "T", braţele orizontale susţinînd croşete Adams care realizează retenţia. Pe măsură ce edentaţia creşte în amplitudine iar parodontopatia în gravitate, conectorul se extinde sub forma unui conector total. Edentaţia frontală mandibulară nu ridică probleme deosebite privind forma conectorului principal, el fiind sub forma plăcii linguale.

Variente clinice şi soluţii terapeutice.

1. Absenţa unui singur dinte frontal, reprezintă o eventualitate clinică destul de frecventă ce se caracterizează morfologic prin absenţa unui organ odonto-parodontal din zona frontală a

arcadei. Funcţional fizionomia şi fonaţia sînt grav perturbate,determinînd prezentarea de urgenţă la medic. Din punct de vedere biomacanic situaţia este variabilă în funcţie de dintele absent, cunoscută fiind variaţia individuală a coeficienţilor masticatori ai dinţilor frontali.

Absenţa unui incisiv central se va rezolva terapeutic urmînd indicaţiile expuse mai sus. In cazul soluţiei conjuncte,includerea ca dinţi stîlpi a celor doi dinţi limitrofi incisiv lateral şi canin, este suficientă.

Absenţa unui incisiv lateral impune mai multe variante terapeutice conjuncte de rezolvare. De elecţie se va proceda la includerea dinţilor limitrofi edentaţiei, respectiv includerea incisivului central şi a caninului ca dinţi stîlpi, ceea ce oferă condiţii de echilibrare supraabundentă, ($R=7$, $P=1$). In cazul în care incisivul central este integru dar premolarul prezintă leziuni coronare se va prefera includerea ca dinte stîlp a caninului şi a premolarului cu extensie mezială care să refacă absenţa incisivului lateral. Plasarea sprijinului pe canin şi premolar oferă datorită curburii frontale a arcadei, stabilizarea în două planuri diferite.

Frecvent se face eroarea rezolvării acestui tip de edentaţie prin includerea ca stîlp doar a caninului care susţine o extensie mezială pentru lateral. In asemenea caz, calculul diagramei dinamice relevă o situaţie favorabilă ($R=5$, $P=1$) clinic însă situaţia fiind nefavorabilă. Datorită manierei de solicitare paraaxiale corpul de punte va avea tendinţa permanent de a se rota în jurul punctului fix, caninul fiind în general un dinte cu o formă pe secţiune aproape circulară, mai ales după preparare.

Absenţa caninului, datorită importantului rol jucat de acesta în fiziologia ocluzală, impune măsuri speciale terapeutice de refacere. Există în literatura de specialitate concepţia conform căreia absenţa caninului dictează alegerea soluţiei terapeutice adjuncte (Bèliard:"pas de canine, pas de protesse fixe"). Această concepţie derivă în principal din importanţa caninului în dinamica ocluzală. Fiind plasat la interferenţa a două planuri diferite,acest dinte participă atît la conducţia în lateralitate cît şi în conducţia în propulsie, fiind deci implicat în toate mişcările cu contact dento-dentar. Aceste considerente impun în cazul optării pentru soluţia conjunctă de rezolvare, a unor măsuri speciale prin includarea de dinţi suplimentari şi crearea unui echilibru biomecanic optim. Soluţia de elecţie este reprezentată de aparatul gnatoprotetic conjunct cu elemente de agregare la nivelul premolarului, a incisivului lateral și a incisivului central. In cazul în care incisivul central este indemn dar premolarul secund prezintă leziuni odontale, se poate construi un aparat gnatoprotetic conjunct cu elemente de menținere la nivelul premolarului prim și secund și a incisivului lateral. Includerea premolarului și a celor patru dinți frontali în protezarea caninului se aplică în cazurile de ocluzii adînci cu funcție canină ca și în mobilitatea patologică, puntea prelungindu-se în raport de necesitățile imobilizării. Ca elemente de agregare se exclude utilizarea inlay-ului sau a coroanelor parțiale (cu excepția dinților voluminoși, în ocluzii cap la cap sau cu supraocluzie redusă). Modelarea feței palatine a corpului de punte trebuie să se facă anatomorf în conformitate cu cerințele unui ghidaj anterior armonic.

2. Absența a doi dinți frontali consecutivi.

Absența caninului și incisivului lateral, se protezează de urgență prin proteza Kemenny sau conjunctă provizorie.

Protezarea definitivă prevede o punte dentară agregată pe cei doi premolari și pe cei doi incisivi centrali, care se poate extinde pînă la caninul de partea opusă. Se exclude utilizarea coroanelor parțiale ca elemente de agregare. Corpul de punte va fi plasat în zona de curbură și de interferență a forțelor, din care motiv elementele de agregare trebuie să asigure o bună retenție.

Protezarea amovibilă poate fi acrilică sau scheletizată, aleasă și construită după criteriile cunoscute.

Absența incisivului central și lateral, impune includerea în cadrul terapiei conjuncte obligatoriu de elemente de agregare la nivelul caninului, incisivului central și incisivului lateral opus. Proporțional cu accentuarea curburii frontale și a supraocluziei frontale, va fi necesară includerea de dinți stîlpi suplimentari, plasați distal în alt plan, ceea ce va extinde mult poligonul de sprijin. Asocierea parodontopatiei în această situație clinică impune includerea și a premolarilor ca dinți stîlpi.

Absența ambilor incisivi centrali, dictează soluții terapeutice diferite după cum edentația se află plasată la nivel maxilar sau mandibular.

La mandibulă se acceptă rezolvarea acestei absențe dentare prin stabilirea sprijinului la nivelul incisivilor laterali limitrofi breșei edentate. Dacă asociat stării de edentație, există şi un oarecare grad de afectare parodontală, sau în condiţiile unei supraocluzii frontale sau a unor ticuri şi parafuncţii, se vor include dinţi stîlpi suplimentari.

La maxilar date fiind condiţiile biomecanice nefavorabile se vor include incisivii laterali şi caninii de la nivelul ambelor cadrane. In acest caz calculul diagramei dinamice arată că R=12.şi este mai mare decît P=4, ceea ce asigură condiţii de echilibru supraabundent. Stabilizarea în două planuri prin includerea incisivilor laterali dar şi a caninului, oferă formarea unui poligon de susţinere parodontală ce îmbunătăţeşte momentul de răsturnare al punţii. Constituie o gravă eroare, clar vizualizată şi pe diagrama dinamică, includerea ca dinţi stîlpi doar a incisivilor laterali în cazul tratării unei edentaţii maxilare.

3. Absenţa a trei dinţi consecutivi

Absenţa caninului, incisivului lateral şi a incisivului central, se va rezolva conjunct prin aplicarea de elemente de agregare obligatoriu la nivelul celor doi premolari pe cadranul unde lipseşte caninul şi a centralului, lateralului şi caninului pe hemicadranul opus. Această soluţie terapeutică va oferi maximum de stabilitate biomecanică, evitînd suprasolicitările dinţilor stîlpi.

Absenţa celor doi centrali şi a unui lateral, impune includerea ca dinţi stîlpi a caninului şi premolarului prim pe cadranul unde este absent incisivul lateral şi a incisibului lateral şi canin pe cadranul opus. In mod excepţional atunci cînd curbura arcadei dento-alveolare la nivel frontal este redusă, ocluzia este cap la cap, iar parodonţiul dinţilor este sănătos, se poate construi un aparat conjunct care să prezinte dinţi stîlpi la nivel canin, incisiv lateral şi canin.

4. Absenţa a patru dinţi consecutivi, reprezintă o situaţie clinică de tranziţie între protezarea inamovibilă şi protezarea amovibilă. In cazul în care lipsesc trei incisivi şi un canin,se va realiza tratamentul definitiv sub forma protezării amovibile. Soluţia amovibilă aleasă va fi: fie sub forma protezării scheletizate fie sub forma protezării acrilice urmînd acelaşi criterii în obţinune ca şi în situaţiile clinice expuse anterior.

In această situaţie clinică de absenţă a patru dinţi frontali dintre care unul este reprezentat de canin, se poate admite protezarea conjunctă în mod excepţional numai prin extiensia cu elemente de agregare pînă la nivel molar, incluzînd şi cei doi premolari pe cadranul în care lipseşte caninul. Chiar dacă pe diagrama dinamică R este stabilizat prin extinderea sprijinului,se acceptă soluţia conjunctă numai în cazurile în care curbura arcadei este redusă, ocluzia este normală iar parodonţiul sănătos.

Absenţa celor patru incisivi este considerată edentaţie intercalată redusă şi va beneficia întodeauna de terapia conjunctă. Asocierea cu o parodontopatie dictează acoperirea de dinţi suplimentari pentru realizarea imobilizării în mai multe planuri.

5. Absenţa a cinci-şase dinţi consecutivi dictează alegerea soluţiei terapeutice sub forma soluţiei adjuncte. Edentaţia fiind asimetric echilibrabilă va apare necesitatea extinderii mult posterior pînă pe ultimii dinţi ai arcadei.

In cazul în care la nivel frontal persistă un canin,se acceptă în mod excepţional rezolvarea conjunctă numai în cazurile de curbură medie a arcadei, cu o profunzime redusă a ocluziei,pe dinţi bine implantaţi şi la bolnavi cu o stare psihică bună.

Condiţiile de stabilitate biomecanică conform legilor lui Sadrin şi Biaggi se asigură prelungind momentul de stabilizare prin includerea suplimentară de dinţi situaţi din ce în ce mai distal pînă se echilibrează momentul de răsturnare.

6. Absenţa a doi sau trei dinţi neconsecutivi, reprezintă o situaţie de edentaţie favorabilă protezării. Soluţia de electie va fi sub forma aparatelor gnatoprotetice conjuncte ce vor include ca dinţi stîlpi, dinţii limitrofi breşelor edentate. Absenta caninului este singura care impune realizarea elementelor de menţinere la nivelul ambilor premolari de aceiaşi parte.

EDENTATIILE SUBTOTALE

Edentaţiile subtotale se caracterizează morfologic prin absenţa marei majorităţi a unităţilor odonto-parodontale de la nivelul arcadelor, persistînd unul pînă la trei dinţi pe arcade.

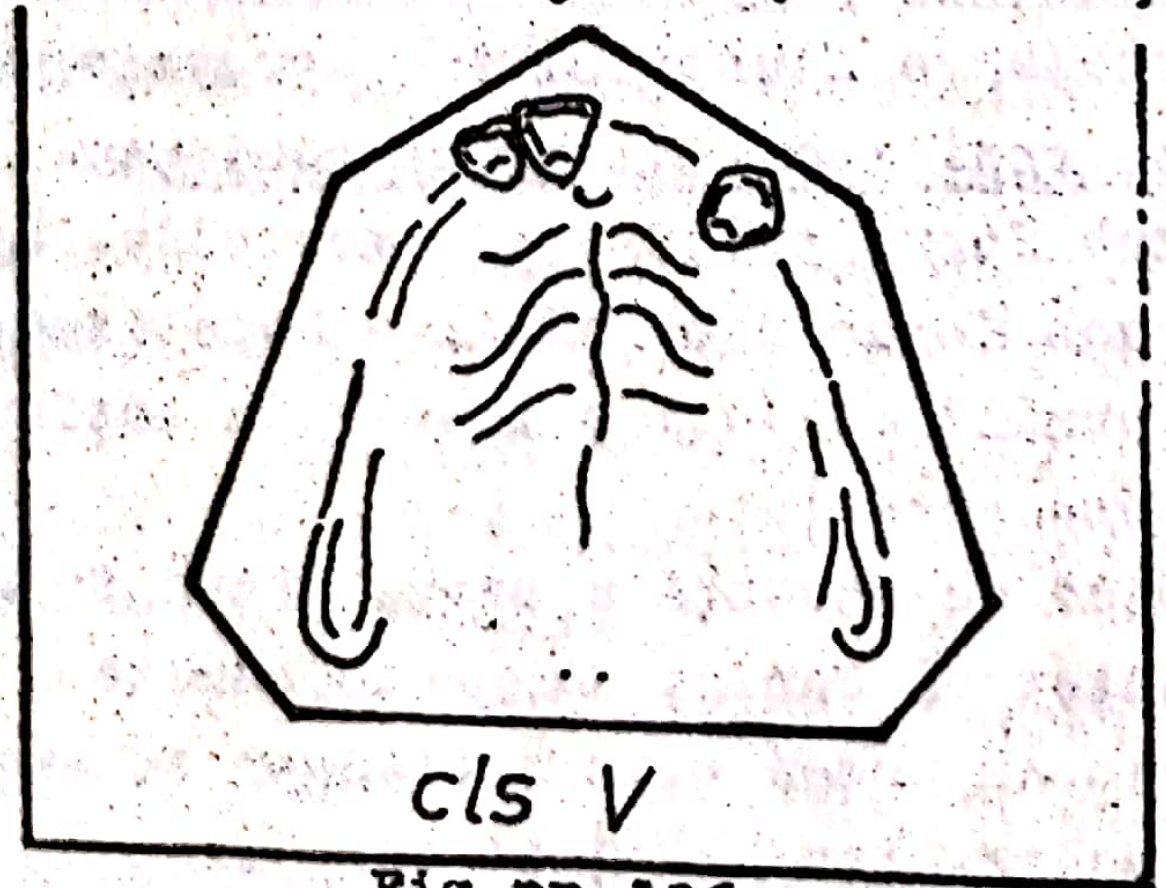

Fig.nr. 196

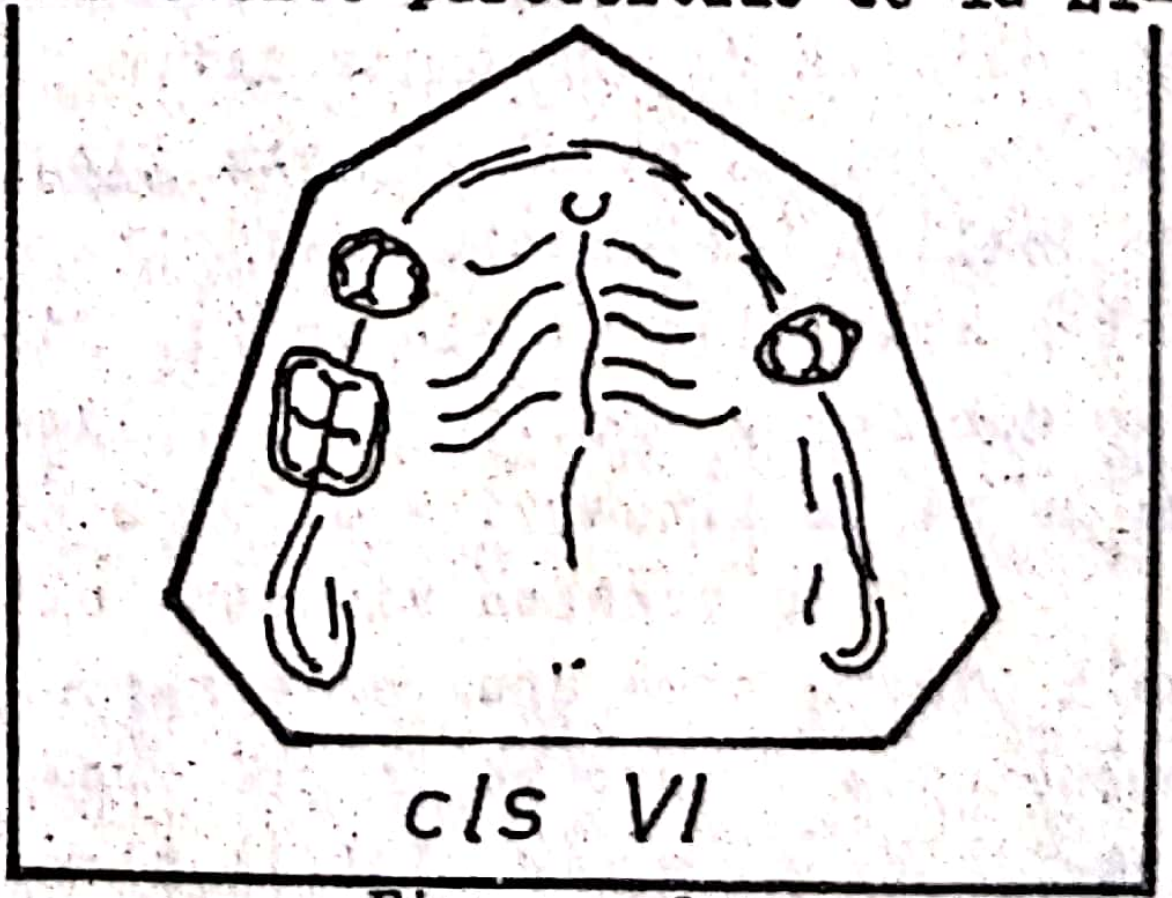

Fig.nr. 197

Funcţional apar tulburări majore fonetice, fizionomice, masticatorii, de deglutiţie şi automenţinere, tabloul clinic fiind foarte puţin diferit de tabloul clinic al edentaţiei totale.

Tratamentul va fi exclusiv *amovibil*. Alegerea diferitelor posibilităţi amovibile de tratament se va face în funcţie de topografia dinţilor restanţi urmărind conservarea acestora pe arcadă.

Considerentele biomecanice impun solidarizarea unităţilor odonto-parodontale restante, solidarizare ce se poate realiza prin construcţia de punţi oarbe (microproteze de acoperire unite) sau prin intermediul barelor de fricţiune, cînd bara uneşte cele două elemente de acoperire şi acţionează şi ca un element suplimentar de retenţie şi stabilizare a aparatului amovibil.

O problemă deosebit de importantă o reprezintă distribuţia forţelor recepţionate cu echilibrarea transmisiei la nivel dento-parodontal şi muco-osos. In această situaţie se poate apela la utilizarea unor elemente speciale de distribuire a forţelor, cele mai cunoscute fiind: capsele, culisele, coroanele Gerber, coroanele Kelly.

Aşa cum se arată la capitolul din edentaţia totală: "Pregătirea organismului şi a cavităţii orale pentru receptarea terapiei amovibile", există două posibilităţi terapeutice bazate pe două concepţii diferite: concepţia biomecanică şi concepţia bioconservatoare. Concepţia bioconservatoare reprezintă o posibilitate terapeutică avantajoasă şi recomandabilă, însă nu-şi găseşte totdeauna condiţiile de aplicare. In cazul în care se optează pentru păstrarea unităţilor odontoparodontale, avînd în vedere criterii clinice favorabile, tratamentul protetic de reconstrucţie va fi reprezentat de *aparat gnatoprotetic amovibil parţial* cu diferenţe de construcţie fiind acrilic sau scheletizat, în funcţie de elementele de menţinere şi stabilizare alese.

In cazul unor cîmpuri protetice deficitare ce nu pot realiza condiţii satisfăcătoare de stabilizare pentru viitorul aparat amovibil şi e necesar a se realiza succiunea integral, cînd există condiţii biomecanice de instabilitate prin nerespectarea legilor mecanice expuse în cadrul capitolului citat, sau cînd sînt impuse exigenţe fizionomice deosebite, ce nu se pot realiza prin persistenţa dinţilor restanţi, se va recurge la *protezarea over-lay*. Protezarea de tip over-lay reprezintă o soluţie protetică satisfăcătoare, cu păstrarea unor puncte de retenţie la nivelul cîmpului protetic prin organele odontoparodontale restante.

PARTEA IV

CLINICA ȘI TRATAMENTUL EDENTAȚIEI TOTALE

A. GENERALITATI

1. **Definiție.** Edentația totală este acea stare clinică patologică a sistemului stomatognat, caracterizată prin absența tuturor organelor odontoparodontale de pe unul sau ambele maxilare, după perioada lor de erupție, însoțită de afectarea principalelor funcții ale sistemului (masticația, deglutiția, fizionomia, automenținerea).

După teritoriul afectat, edentația totală poate fi unimaxilară sau bimaxilară și nu trebuie confundată cu anodonția, care este o anomalie embriologică datorată absenței mugurilor dentari. Edentația totală reprezintă cea mai gravă mutilare a arcadelor dento-alveolare și a sistemului în ansamblu. Această maladie în cele mai multe cazuri se poate trata printr-o restaurare completă, ce se bazează pe criterii diverse (antropologice, somatice, etc), dar uneori restaurarea este dificilă datorită deteriorării grave a componentelor reziduale ale sistemului.

2. **Frecvența edentației totale** se menține ridicată și astăzi cu tot progresul înregistrat de terapia odontală și parodontală cît și de perfecționarea mijloacelor terapeutice protetice. Aceasta s-ar datora în primul rînd factorului de civilizație, ce se însoțește de o diversificare a alimentației, care duce implicit la o creștere a numărului de îmbolnăviri prin carie și parodontopatie, cauzele cele mai frecvente ale edentației totale. O altă cauză posibilă ar fi creșterea duratei medii de viață a populației, materializată prin creșterea numărului de persoane în vîrstă, cunoscut fiind că edentația totală este frecventă la vîrste înaintate. Nu există date concludente cu privire la frecvența edentației totale la populația adultă, dar se cunoaște că sexul

feminin este mai afectat decît cel masculin, iar populaţia din mediul rural este mai afectată decît cea din mediul urban. Statisticile, chiar din unele ţări dezvoltate, arată că edentaţia totală are o frecvenţă destul de mare, ajungînd în unele state pînă la 13% din populaţie (1954 - S.U.A.). In Argentina, se execută anual între 200000 - 250000 de aparate gnatoprotetice totale amovibile, pentru 100000 - 150000 de bolnavi.

3. In etiologia edentaţiei totale intervin cauze multiple care ar putea fi sintetizate în:

a. Cauze aparente - foarte rar întîlnite, se datoresc incluziilor dentare totale, determinate fie de factori locali (malformaţii dentare, tulburări osoase, leziuni ale maxilarelor), fie factorilor generali (ereditate, disendocrinii, rahitism, etc.).

b. Cauze congenitale - anodonţia totală care se caracterizează prin lipsa congenitală a tuturor mugurilor dentari. Această boală este foarte rară şi apare în special în suferinţa gravă a sistemului ectodermal, determinînd consecutiv şi o dezvoltare insuficientă a oaselor maxilare.

c. Cauze dobîndite - edentaţia totală dobîndită reprezintă efectul final al acţiunii unor cauze multiple care în unele împrejurări intervin în mod izolat. Dintre acestea mai frecvente sînt:

- Caria dentară si complicaţiile acesteia, care se însoţesc de procese distructive coronare, care în final duc la extracţii dentare unice sau multiple. Astfel edentaţia totală nu se instalează brusc, ci trece prin etape succesive de edentaţie parţială redusă, apoi întinsă, extinsă şi subtotală. Uneori însă ca urmare a unor procese distructive întinse la întreaga arcadă datorită cariei explozive, edentaţia totală se poate instala brusc în urma extracţiilor multiple.

- Parodontopatia marginală cronică cuprinde de regulă arcada dentară în întregime, sau grupuri mari de dinţi şi impune extracţia acestora în bloc cu instalarea ulterioară a edentaţiei.

- Osteopatiile inflamatorii (osteite, osteomielite), odată cu afectarea osului de susţinere, compromit şi dinţii existenţi.

- Traumatismele complexe dento-parodontale şi ale masivului osos facial, obligă la extracţii dentare multiple cu instalarea consecutivă a edentaţiei totale.

- Tumorile benigme şi în deosebi cele maligne ale maxilarelor impun odată cu ablaţia lor, rezecţii osoase întinse cu extracția unităților odonto-parodontale în masă.

Cauzele iatrogene - sînt multiple și provin din profilaxia insuficientă a afecțiunilor odonto-parodontale, a terapiei insuficiente cantitativ și calitativ a acestor afecțiuni, extracția nejustificată în scop ortodontic, instrucția insuficientă a specialiștilor, absența unor concepții biologice și profilactice în tratamentele gnatoprotetice prin erori de raționament în întocmirea planului de tratament și execuția fazelor clinice de laborator.

B. NATOMIA CLINICA A EDENTATIEI TOTALE

Cunoașterea morfologiei clinice a tuturor elementelor sistemului stomatognat, este absolut necesară clinicianului în vederea aprecierii modificărilor apărute odată cu instalarea edentației totale bimaxilare. Vom face o scurtă trecere în revistă a principalelor elemente de morfologie ale sistemului stomatognat.

1. MORFOLOGIA MAXILARULUI SUPERIOR

Maxilarul superior este alcătuit din reunirea a două oase simetrice de formă piramidală, ale căror bază formează la edentatul total suprafața de sprijin pentru aparatul gnatoprotetic superior. Pe lîngă corp care conține sinusul maxilar, el prezintă patru apofize: alveolară, palatină, zigomatică și frontală, primele trei prezentînd un interes deosebit în protezare (Fig.nr.198).

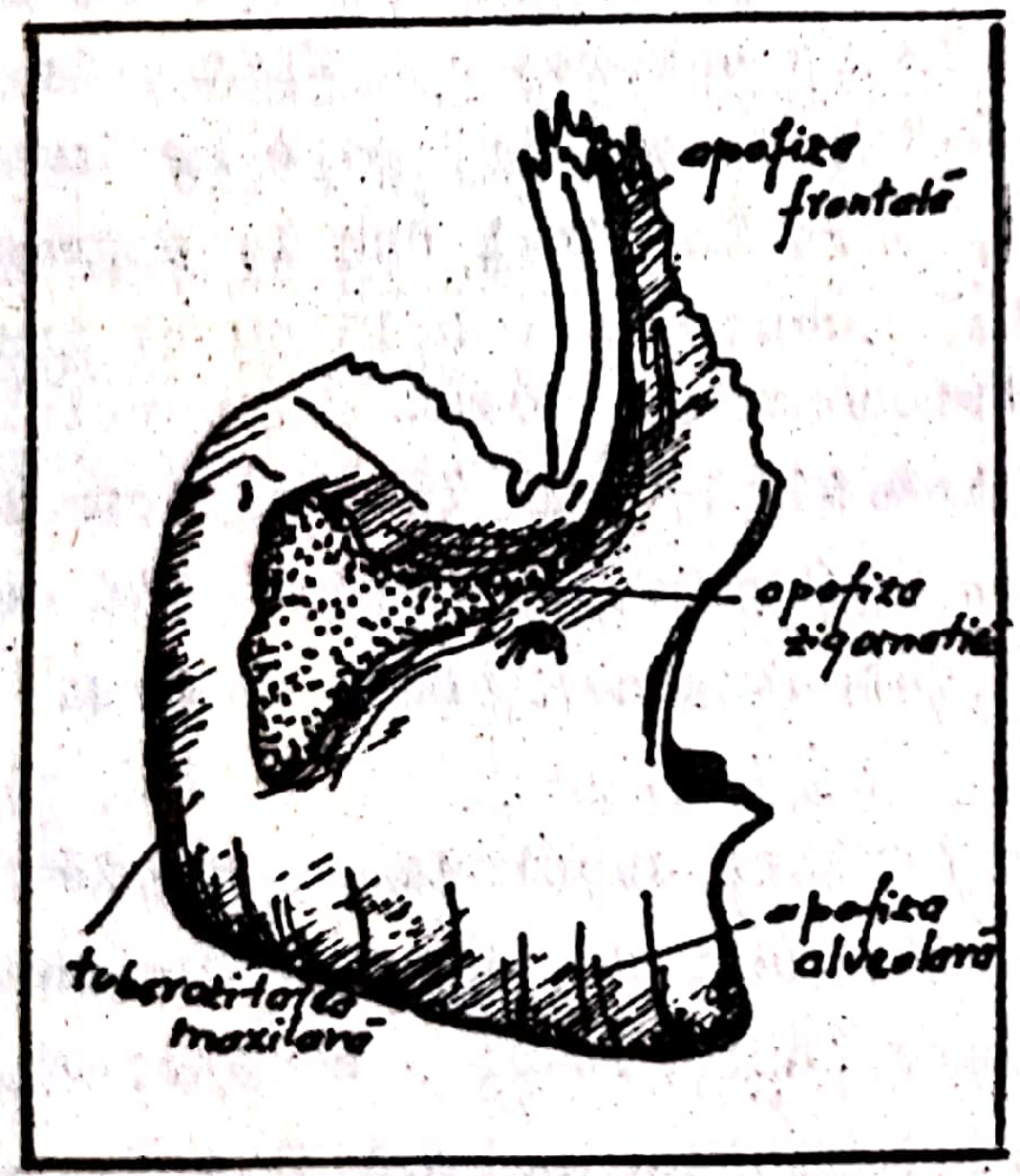

Fig.nr. 198

Apofiza alveolară de formă arcuată, prezintă o înclinare caracteristică datorită circumferinței sale mai reduse la nivelul zonei de unire cu corpul osos, față de circumferința descrisă de marginea ei liberă. Ca urmare atrofia crestei alveolare la bolnavul edentat progresează concentric, centriped.

Apofizele palatine ale oaselor maxilare au o deosebită importanță pentru că alcătuiesc o parte însemnată din suprafața pe care maxilarul superior o oferă aparatului gnatoprotetic. Din unirea acestor apofize palatine, atît între ele cît și cu osul incisiv şi lama orizontală a oaselor palatine, la nivelul suturii cruciforme astfel formate ia naştere bolta palatină.

La nivelul acestor suturi se poate dezvolta o protuberanţă osoasă descrisă sub numele de torus palatin. Existenţa acestei formaţiuni periclitează stabilitatea aparatului gantoprotetic, iar atunci cînd se întinde şi în zona funcţională periferică distală periclitează şi închiderea marginală în această zonă. Apariţia torusului palatin la nivelul suturii cruciforme din bolta palatină, se poate datora unor cauze variate şi anume: fie prin tulburări metabolice locale, formaţiunea fiind asimilabilă tofilor gutoşi ce se formează la persoanele afectate de această boală; fie prin forfecarea forţelor recepţionate şi transmise la nivelul osului maxilar în acest caz fiind asimulabilă unei exostoze de suprasolicitare.

Lamda clasifică torusul palatin în cinci tipuri: torus unic, mic sau format din mai multe proeminenţe ososse situate între linia posterioară a palatului, torus palatin pronunţat şi lung prezent în cele două treimi posterioare ale bolţii, torus proeminent, alungit ocupînd două treimi anterioare ale palatului, torus alungit, foarte îngust situat în treimea anterioară a rafeului median, torus extins de-a lungul întregii bolţi palatine. Această clasificare însă nu are o importanţă clinică deosebită.

Apofizele zigomatice ale oaselor maxilare, fără a face parte din suprafaţa de sprijin propriu-zisă a cîmpului protetic, pot ajunge în cazul atrofiilor pronunţate la nivelul crestei edentate făcînd dificilă obţinerea unei închideri marginale corecte.

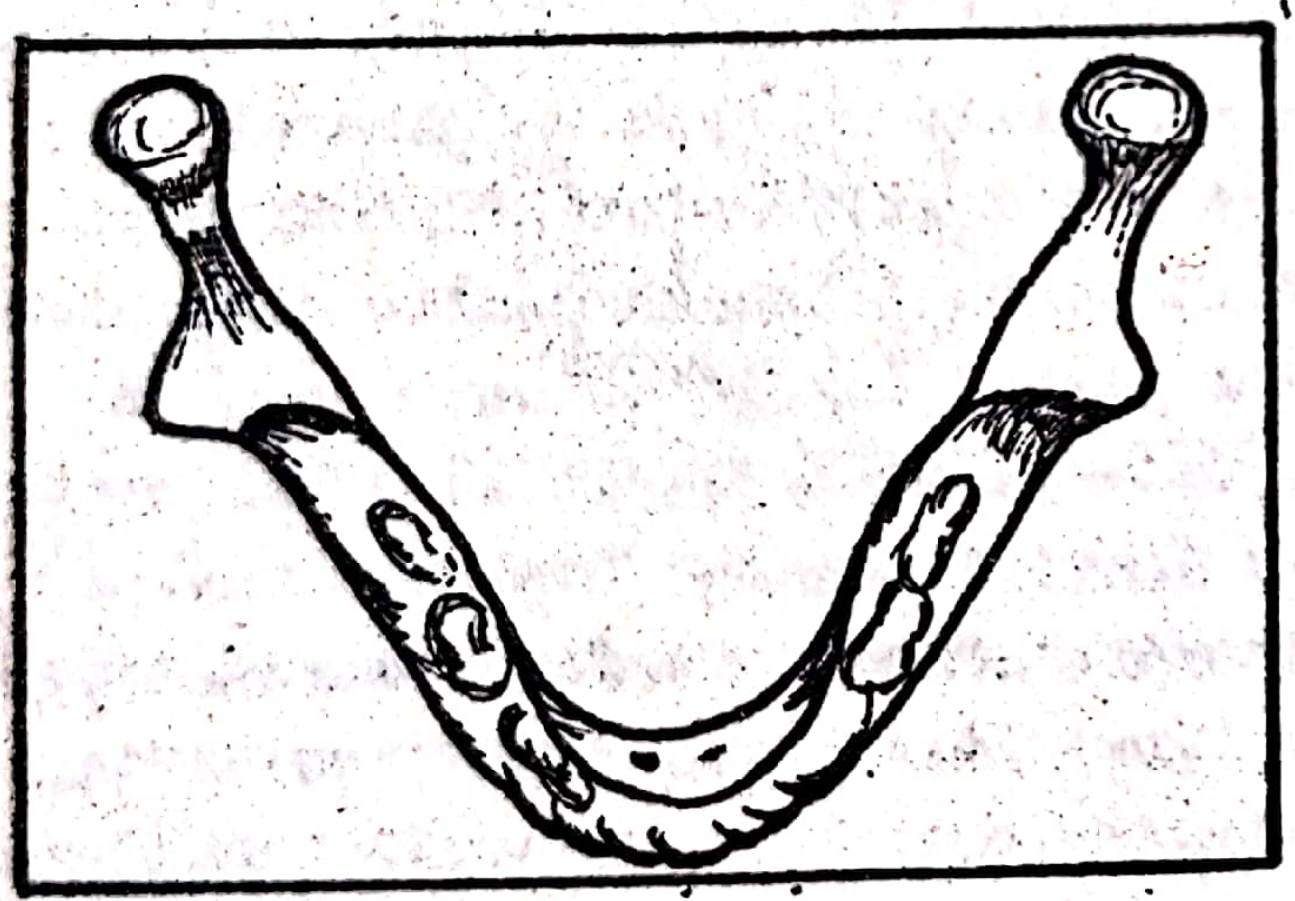

Fig.nr. 199

2. MORFOLOGIA MAXILARULUI INFERIOR

Mandibula este un os impar median situat în partea inferioară a feţei, cu formă de bumerang. El este alcătuit dintr-o porţiune orizontală sau corpul mandibulei şi din două segmente laterale denumite ramuri ascendente sau montante.(Fig.nr.199).

La nivelul corpului mandibular se descriu următoarele elemente:

- linia oblică externă care urmează un traiect oblic în sus și înapoi, continuîndu-se cu marginea anterioară a ramului montant;

- găurile mentoniere situate la dentat între apexurile premolarilor. In urma pierderii dinților, datorită resorbției și atrofiei, găurile mentoniere ocupă o poziție din ce în ce mai înaltă putînd ajunge la nivelul muchiei crestei, situație care impune luarea unor măsuri de despovărare în cazul protezării.

- creasta alveolară de formă arcuită, în ansamblul ei, diferă ca aspect în funcție de zona considerată. Inclinarea către lingual a apofizei alveolare, determină o atrofie în sens centrifug conducînd la o lărgire treptată a curburii crestei inferioare.

- apofizele genii superioare situate pe fața internă a corpului mandibular imediat în apropierea liniei mediane, reprezintă locul de inserție a mușchilor geniogloși. In cazul atrofiilor pronunțate, ele pot ajunge la nivelul muchiei crestei și trebuesc protejate.

- linia oblică internă pornește în imediata apropiere a apofizelor genii, avînd o direcție oblică în sus și înapoi. La nivelul ei se inseră mușchiul milohioidian și constrictorul superior al faringelui.

Din punct de vedere histologic oasele maxilare sînt alcătuite din țesut osos care reprezintă o varietate foarte rezistentă a țesutului conjunctiv. Tesutul osos este alcătuit din celule osoase numite osteoblaste în stadiul tînăr și osteocite în stadiul adult și din substanță fundamentală cu grad de mineralizare crescut. Celule au forma ovalară sau turtită sînt adăpostite în cavități săpate în substanța fundamentală osoasă numite osteoplaști. De pe pereții osteoplastelor pleacă canale în care se află prelungiri ale osteoblastelor. Osteoclastul este o altă varietate de celulă a țesutului osos care în perioada de formare a osului îndeplinește funcția de distrugere și remaniere funcțională a țesutului osos. In cazul țesutului osos compact organizarea este puțin diferită. Sînt evidente la microscop așa numitele canale Hawers în jurul lor substanța osoasă fiind depusă sub forma unor lamele osoase concentrice ce conțin osteoplaștii cu osteoblaști. Intre osteoplaști există canale subțiri și flexuroase în care pătrund prelungiri ale osteoblastelor. Scheletul organic format din osteină și fibre conjunctive este orientat paralel cu axa sistemului Hawers, asemănător armăturii metalice a betonului armat, ceea ce conferă o deosebită rezistență țesutului. Orientarea traveelor de rezistență osoasă se realizează sub influența factorului funcţional.

3. STRUCTURA DE REZISTENTA A MAXILARELOR

Deoarece toate funcţiile sistemului stomatognat presupun mişcarea segmentelor mobile şi crearea de presiuni la nivelul suportului osos, în interiorul scheletului s-au produs restructurări funcţionale organizîndu-se o trabeculare corespunzătoare, care transmite şi anihilează forţele şi presiunile. Oasele masivului facial reprezintă ca şi restul scheletului dealtfel, un exemplu al modului în care are loc adaptarea structurii la funcţie.

a. Oasele maxilare îşi structurează funcţional arhitectonica sub influenţa muşchilor ce au inserţii pe acest os şi a dinţilor prin implantarea lor pe osul alveolar.

In jurul rădăcinii dentare se produce prima condensare de rezistenţă a osului sub forma laminei dura înconjurată de trabeculaţii circulare, formînd în ansamblu sistemul trabecular peridentar care unindu-se la baza procesului alveolar în arcul bazal transmite presiunile către stîlpii de rezistenţă şi platformele osoase orizontale.(Fig.nr.200)

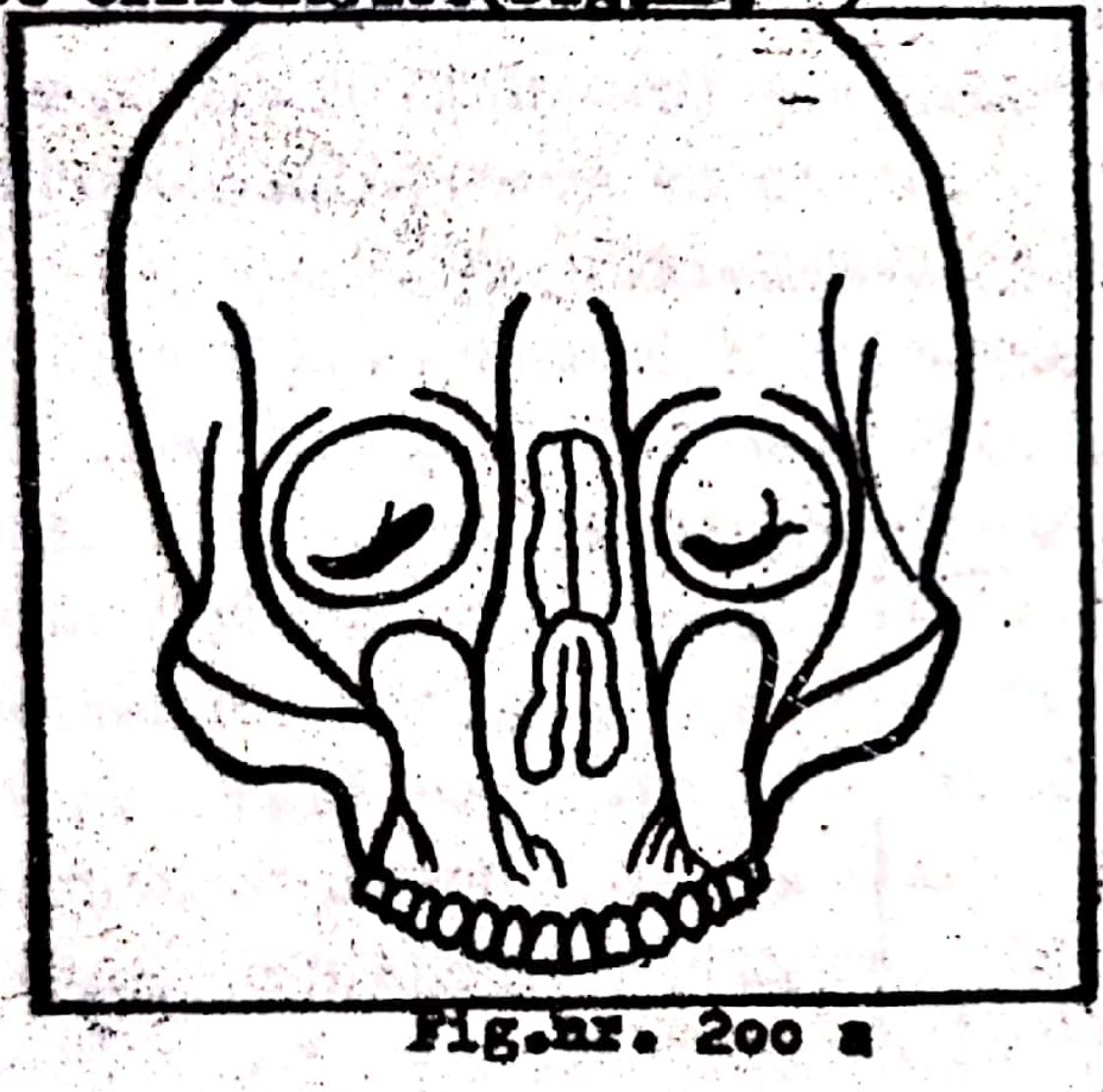

Fig.nr. 200 a



Fig.nr. 200 b

Stîlpul frontonazal sau incisiv (Fig.nr.200a) preia presiunile exercitate la nivelul incisivilor, caninilor, premolarilor prin intermediul arcului bazal superior, urcă prin intermediul apofizei montante a maxilarului şi se împarte în trei fascicule de trabeculaţii. Primul grup merge intern spre osul frontal şi oasele nazale, al doilea grup spre marginea inferioară a orbitei şi în sfîrşit al treilea grup merge de-a lungul marginii superioare a orbitei.

Stîlpul zigomatic (Fig.nr 200 b)este cel mai puternic preluînd forţele de la primul molar superior, mergînd prin creasta zigomato-alveolară spre apofiza piramidală a osului maxilar către arcada zigomatică. Liniile de rezistență ale stîlpului zigomatic se împart în patru fascicule care se orientează după cum urmează:

- un grup se îndreaptă spre marginea inferioară a orbitei;
- un grup se orientează spre marginea externă a orbitei;
- un alt grup se îndreaptă spre linia temporală a parietalului prin apofiza zigomatică și creasta supramastoidiană;
- un grup de trabeculație, ce se desprinde din stîlpul zigomatic se îndreaptă spre sfenoid.

Stîlpul pterigo-palatin (Fig.nr.2oo b) preia presiunile de la nivelul molarului doi și trei transmițîndu-le prin intermediul apofizei pterigoide spre osul sfenoid.

Cei trei stîlpi verticali ai maxilarului superior sînt solidarizați prin adevărate platforme orizontale osoase formate din apofizele palatine ale osului maxilar și cele orizontale ale osului palatin, planșeul orbitei și baza craniului. (Fig.nr.   ). Dintre cele trei platforme orizontale, baza craniului reprezintă zona cea mai importantă de receptare a presiunilor din sfera facială. O parte din forțele de presiune se rezolvă la acest nivel, o altă parte se transmite bolții craniene.

b. Osul mandibular prezintă o structură spongioasă trabeculată, acoperită cu o corticală osoasă de o grosime ce o depășește pe cea maxilară. La mandibulă sistemul trabecular dentar reunit la extremitatea apicală a alveolelor se unește cu sistemul trabecular al arcului bazal îndreptîndu-se spre condilul mandibular. (Fig.nr.2ol). Inserțiile musculare ale maseterului, pterigoidianului intern, suprahioidianului și a mușchilor mentonieri, formează sistemul trabecular bazilar. Sistemul trabecular bazilar se continuă distal, îndreptîndu-se spre condil și spre apofiza coronoidă. Anterior trabeculațiile bazilare se continuă cu sistemul trabecular mentonier, încrucișîndu-se cu cel de partea opusă.

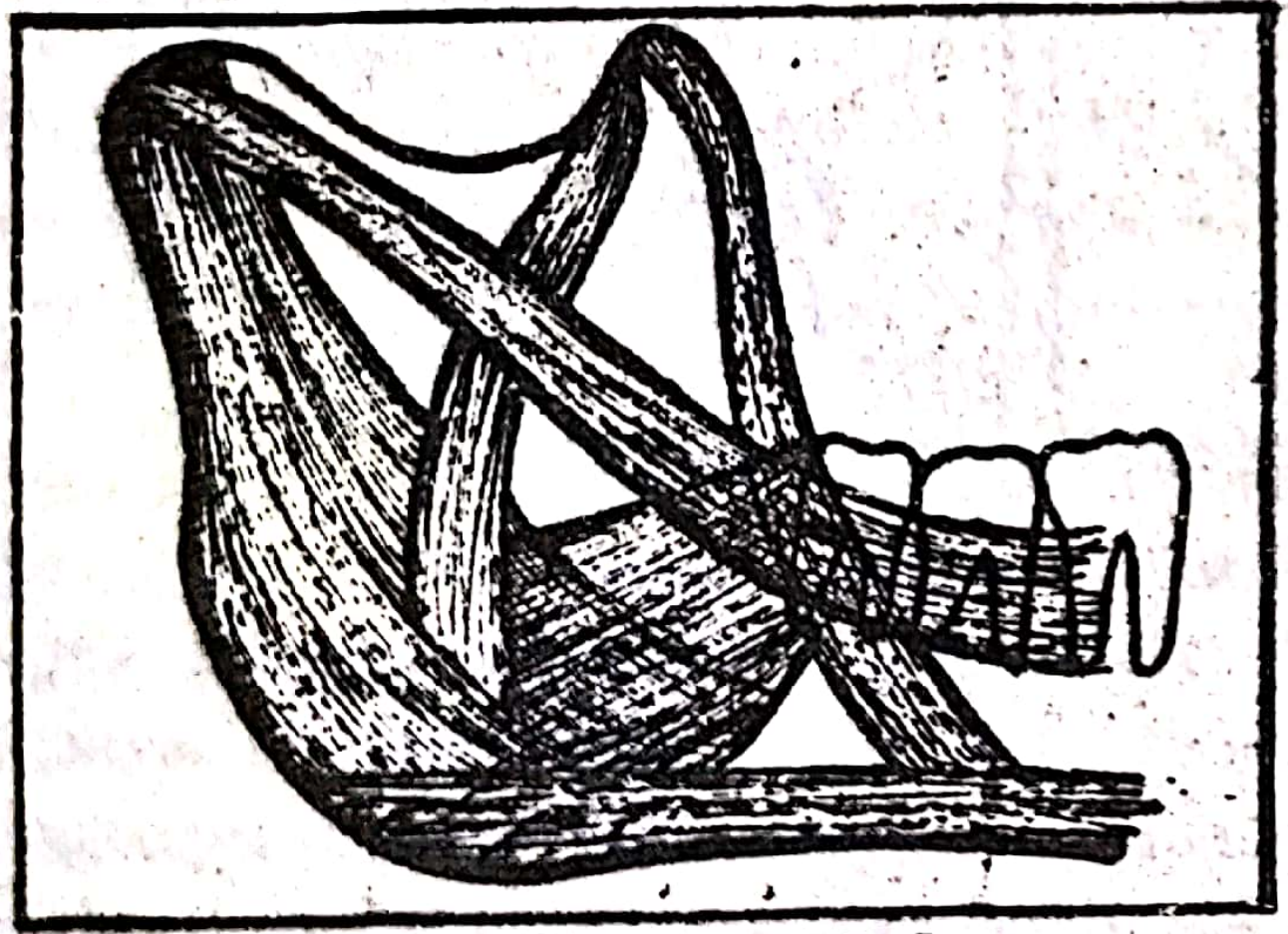

Fig.nr. 2ol

Inserția mușchiului temporal pe apofiza coronoidă și prelungirea fasciculelor de colagen în interiorul mandibulei, duc la crearea sistemului trabecular coronoidian ce se continuă în lungul liniei oblice externe. Un alt fascicul al trabeculației coronoidiene trece pe sub incizura sigmoidă mergînd spre condil, unde se încrucişează cu fasciculele din sistemul bazilar şi dentar. Pe faţa internă a mandibulei, se dezvoltă trabeculaţiile pterigoidianului extern şi milohioidianului de-a lungul liniei oblice interne.

Structura elementelor osoase ale sistemului stomatognat nu poate fi privită separat de structura funcţională a craniului neural, cu care formează un sistem unitar de rezistenţă, protecţie şi anihilare a forţelor.

4. MORFOLOGIA ARTICULATIEI TEMPORO-MANDIBULARE

Articulaţia temporo-mandibulară considerată ca cea mai complexă articulaţie din organismul uman, este una din componentele principale ale sistemului stomatognat, contribuind la îndeplinirea funcţiilor de bază ale acestuia. Anatomia articulaţiei temporo-mandibulare cuprinde elemente comune şi altor articulaţi întîlnite în organismul uman: suprafeţe articulare, menisc intercondilian, mijloace de unire a capetelor osoase, sinovială, vase, nervi şi limfatice.

a. Suprafaţa osoasă articulară craniană îşi găseşte sediul la nivelul cavităţii glenoide, aflată pe faţa inferioară a osului temporal. Cavitatea glenoidă are o direcţie oblică spre înapoi şi spre median, formînd cu formaţiunea similară de partea opusă un unghi de 150-170°. Ea este delimitată anterior de muchia inferioară a tuberculului anterior înaintea căruia se află o suprafaţă plană (planul subtemporal), iar posterior de osul timpanal ce formează peretele conductului auditiv extern. Intern se află spina sfenoidului iar extern, rădăcina longitudinală a zigomei la nivelul căreia se găseşte eşancrura zigomei, care se continuă posterior cu tuberculul zigomatic posterior denumit şi "hertoix de Farabeuf" datorită faptului că el primeşte şocurile rezultate dintr-o retropulsie mandibulară exagerată, protejînd astfel conductul auditiv. Cavitatea glenoidă este străbătută longitudinal de scizura lui Glasser sau sutura timpano-scuamoasă, care împarte cavitatea glenoidă într-o porţiune anterioară şi una posterioară. Porţiunea posterioară a cavităţii glenoide este extracapsulară şi prin urmare nearticulară, în timp ce porţiunea anterioară este articulară servind în zona imediat pregaseriană drept "receptacul" pentru partea posterioară a meniscului. Porţiunea articulară propriu-zisă este reprezentată de versantul posterior al tuberculului articular şi se prezintă ca o suprafaţă convexă antero-posterior şi uşor concavă în sens transrevsal. Inclinarea pantei articulare a condilului temporal este diferită în funcţie de stereotipul dinamic de masticaţie şi de predominenţa mişcărilor mandibulare în sens vertical sau orizontal. Variaţiile pantei tuberculului articular se corelează cu tipul de masticaţie astfel că, la subiecţii cu masticaţie orizontală, prin frecare, înclinarea pantei articulare variază între 5-25°, în timp ce pentru masticaţie intermadiară valorile sînt de 25-40°, iar pentru masticaţia predominent verticală aceste valori ajung la 40-55°. Dimensiunile cavităţii glenoide sînt de 20 mm antero-posterior şi de 20-25 mm în sens transversal, adîncimea cavităţii glenoide fiind apreciată la aproximativ 6-7 mm.

b. Suprafata osoasă articulară mandibulară este situată pe faţa anterioară a condilului mandibular. Acesta se află în unghiul superior şi posterior al ramului montant al mandibulei de care este unit printr-o porţiune mai îngustă denumită colul condilului mandibular. Condilul mandibular are o formă elipsoidală cu diametrul mare de 20-25 mm, iar diametrul mic de 10 mm şi doi versanţi din care unul articular anterior şi unul posterior extra-capsular. Versantul anterior, convex în ambele sensuri este acoperit de un strat cartilaginos ce se întinde ca o pătură subţire inegală ca grosime. Grosimea sa mai mare la mijlocul suprafeţei articulare condiliene şi mai mică la periferie, este dispusă invers la nivelul suprafeţei temporale unde are grosimea maximă la periferie.

c. Meniscul articular se află situat între cele două suprafeţe articulare oferite de către condilul temporal şi condilul mandibular, avînd formă de lentilă biconcavă cu margini îngroşate. Marginea anterioară a meniscului prezintă două porţiuni denumite lamina ascendentă şi lamina descendentă, ce se continuă cu ţesutul fibros al stratului intern al capsulei, inserîndu-se pe marginea anterioară a suprafeţei articulare. Intre cele două straturi ce diverg spre suprafeţele articulare se află inserţiile pterigoidianului extern, a fasciculului său superior. După unele date de morfologie meniscală, pe acelaşi menisc se inseră şi fibre din temporali sau maseter. Marginea posterioară a meniscului se împarte şi ea în lamina superioară şi lamina inferioară. Lamina superioară este săracă înţesut elastic, ea avînd rolul de a trage înapoi condilul şi meniscul spre poziţia de rapaus, ca un veritabil frîu meniscal. Meniscul are o structură fibro-cartilaginoasă împărţind cavitatea articulară în două compartimente: unul superior, articulaţia menisco-temporală şi altul inferior, articulaţia menisco-condiliană.

d. Capsula articulaţiei temporo-mandibulare se prezintă ca un manşon fibros, avînd o inserţie superioară şi una inferioară la periferia celor două suprafeţe osoase. Inserţia superioară a capsulei se face pe tuberculul anterior al zigomei, extern pe eşancrura zigomei şi pe faţa externă a celor doi tuberculi, posterior pe marginea naterioară a scizurii Glasser, intern pe spina sfenoidului. Inserţia inferioară se face pe marginea anterioară a versantului articular, iar posterior se inseră la aproximativ 5 mm sub marginea superioară a condilului mandibular. Datorită suprafeţelor articulare de mărime diferită, manşonul capsulei articulare are un aspect de trunchi de con cu baza mare pe perimetrul cavităţii glenoide, iar baza mică pe conturul suprafeţelor articulare condiliene.

e. Ligamentele articulaţiei temporo-mandibulare sînt reprezentate de ligamentele intrinseci în număr de două şi de ligamentele extrinseci în număr de trei. Ligamentele intrinseci sînt reprezentate de: ligamentul lateral extern cu baza de inserţie pe eşancrură, iar vîrful pe faţa externă şi postero-externă a colului condilului şi de ligamentul lateral intern care merge de la extremitatea internă a scizurii Glasser şi spina sfenoidului spre faţa internă a colului mandibular. Ligamentele extrinseci sînt reprezentate de : ligamentul sfeno-mandibular, considerat drept o îngroşare a aponevrozei interpterigoidiane şi care merge de la spina sfenoidului pînă la spina lui Spix; ligamentul pterigomandibular care se inseră pe croşetul aripei interne a sfenoidului şi pe faţa postero-internă a osului alveolar unde se termină creasta milohioidiană, acest ligament servind ca inserţie constrictorului superior al farngelui şi al buccinatorului; ligamentul stilo-mandibular ce se inseră pe vîrful apofizei stiloide mergînd oblic înainte şi în jos pentru a se insera pe marginea posterioară a ramului montant, aproape de gonion.

f. Vascularizaţia articulaţiei temporo-mandibulare este asigurată de artera maxilară internă şi artera temporală superficială.

g. Inervaţia articulaţiei temporo-mandibulare este asigurată de ramurile trigeminale prin nervul maxilar inferior şi auriculo-temporal. Articulaţia dispune de o bogată inervaţie senzitivă prin terminaţiile nervoase libere amielinice şi prin proprioceptori specializaţi: corpusculi Golgi - Manzoni, Krause, Ruffini. Prin inervaţia sa bogată, articulaţia temporo-mandibulară reprezintă un adevărat cîmp receptor, punct de plecare al unor reflexe de poziţionare statică şi dinamică ale celor două capete articulare.

5. MUSCHII SISTEMULUI STOMATOGNAT

Muşchii sistemului stomatognat produc mobilizarea mandibulei, a buzelor, a limbii şi a vălului palatin asigurînd îndeplinirea funcţiilor sistemului. Grupele musculare ale sistemului stomatognat pot fi clasificate în : muşchi mobilizatori ai mandibulei, muşchi pieloşi ai feţei, muşchii limbii, muşchii vălului palatin şi muşchii regiunilor învecinate.

a. *Muşchii mobilizatori ai mandibulei* sînt principalii muşchi ai sistemului stomatognat. După funcţia pe care o îndeplinesc şi după direcţia de mişcare pe care o imprimă mandibulei ei se pot clasifica în:

1° *Muşchi ridicători ai mandibului* – din această grupă fac parte : muşchii temporali, muşchii maseteri şi pterigoidieni interni.

Muşchiul temporal are inserţia fixă pe scuama temporalului, între linia temporală superioară şi creasta sfeno-temporală şi faţa profundă a aponevrozei de înveliş. De la inserţia fixă fibrele musculare converg spre apofiza coronoidă pe care se inseră printr-un tendon puternic. Tendonul coronoidian al temporalului are iniţial o formă lamelară, pierdută în grosimea muchiului, după care individualizîndu-se se fixează pe apofiza coronoidă, pe vîrful, faţa internă şi externă a acesteia, coborînd imediat înăuntrul marginii anterioare a ramului montant al mandibulei, pe creasta temporală. Din punct de vedere funcţional, temporalul se împarte în trei fascicule : anterior care deplasează mandibula în sus, mijlociu ce realizează deplasarea mandibulei în sus şi înapoi şi posterior care realizează retropulsia mandibulei. Contracţia tuturor fascicolelor temporalului realizează o deplasare către superior şi anterior conform unui vector ce face cu orizontala de la Frankfurt un unghi de 60° deschis către posterior. Muşchiul temporal participă de asemenea şi la mişcările de lateralitate.

Muşchiul maseter este un muşchi de formă dreptunghiulară mergînd de la arcada zigomatică către faţa externă a unghiului goniac. Masa musculară a maseterului se poate diferenţia în: fasciculul superficial, mijlociu şi profund. Rezultanta contracţiei celor trei fascicule face cu orizontala de la Frankfurt u unghi de 110° deschis anterior. Fasciculul superficial al maseterului se inseră pe marginea inferioară, în partea anterioară a arcadei zigomatice, imediat în spatele marginii posterioare a malarului. De la inserţia sa superioară, fibrele fasciculului superficial se orientează către jos şi posterior, inserîndu-se pe faţa externă a gonionului şi treimea inferioară a ramului montant al mandibulei. Fasciculub mijlociu are inserţia zigomatică pe toată lungimea marginii inferioare a arcadei zigomatice împreună cu inserţia fasciculului superficial în partea sa inferioară. Fibrele fasciculului mijlociu au un traiect vertical ce abordează faţa externă a mandibulei deasupra inserţiei fasciculului precedent. Fasciculul profund al maseterului se inseră pe faţa internă a arcadei zigomatice de unde se îndreaptă vertical spre faţa externă a ramului montant, la nivelul bazei apofizei coronoide, numit şi fasciculul lui Winslow. Cele trei fascicule maseterine sînt acoperite de o aponevroză maseterină rezistentă.

Muşchiul pterigoidian intern este un muşchi de formă dreptunghiulară, cu inserţia superioară printr-un tendon scurt în partea inferioară a fosei pterigoide, pe fosa scafoidă, pe faţa externă a aripii interne, pe faţa internă a aripii externe, pe faţa posterioară a apofizei piramidale a osului palatin, pe faţa posterioară a tuberozităţii maxilarului superior, iar inserţia inferioară pe faţa internă a gonionului. Rezultanta contracţiei sale deplasează mandibula pe un vector ce face 107° cu planul de la Frankfurt. In unele cazuri muşchiul se prezintă sub forma a două fascicule, unul extern mai mic, altul intern mai mare, între care trece fasciculul inferior al pterigoidianului extern. Datorită simetriei sale cu maseterul faţă de ramul montant al mandibulei, pterigoidianul intern este considerat drept un maseter intern.

2° Muşchii coborîtori ai mandibulei pot fi clasificaţi în: muşchi coborîtori propriu-zişi, din care fac parte muşchiul milohioidian, muşchiul geniohioidian şi muşchiul digastric (burta anterioară) şi muşchii coborîtori indirecţi care cuprind, muşchiul digastric (burta posterioară), muşchiul stilohioidian, muşchiul sternohioidian, omohioidianul şi tirohioidianul.

Muşchiul milohioidian ca şi ceilalţi muşchi ai sistemului stomatognat este un muşchi pereche. Prezintă o inserţie superioară pe creasta internă a mandibulei de unde fibrele sale se îndreaptă în jos şi median spre inserţia inferioară reprezentată de rafeul median, format prin întîlnirea cu muşchiul simetric. In felul acesta fibrele meziale ale milohioidianului sînt mai scurte, în timp ce fibrele situate mai distal, prezintă o lungime mai mare. Acest muşchi împreună cu cel din partea opusă formează planşeul gurii, o adevărată diafragmă, împărţind regiunea respectivă într-un etaj supra-milohioidian şi unul sub-milohioidian.

Muşchiul geniohioidian este unmuşchi aplatizat cu traiect rectiliniu între apofizele genii inferioare şi corpul hioidului.

Mușchiul digastric (burta anterioară) este un mușchi format din două porțiuni din care cea anterioară se înscrie în grupul mușchilor coborîtori propriu-ziși. Inserția anterioară se realizează retrosimfizar, în foseta digastricului, de unde se dirijează către osul hioid la nivelul căruia se continuă printr-un tendon fixat labil de hioid cu burta posterioară. Burta posterioară a mușchiului digastric este un mușchi fuziform. De la nivelul tendonului intermediar, fibrele burții posterioare ale mușchiului digastric sînt dirijate prin butonieră oferită de stilohioidian, către regiunea retromastoidiană.

Mușchiul stilohioidian este un mușchi fuziform ca și digastricul și are inserția superioară pe partea postero-externă a apofizei stiloide, iar cea inferioară pe osul hioid printr-un tendon bifurcat, formînd o butonieră prin care trece tendonul intermediar al digastricului.

Mușchiul sternohioidian, omohioidian și tirohioidian realizează o coborîre a osului hioid și o fixare a acestuia.

3° Mușchii propulsori ai mandibulei realizează mișcarea de propulsie a mandibulei, prin proiectarea acesteia înainte. Din acest grup fac parte : pterigoidianul extern, ca mușchi principal propulsor și mușchii maseter și pterigoidian intern care au acțiune secundară.

Mușchiul pterigoidian extern este un mușchi triunghiular turtit în sens transversal cu baza anterior și vîrful posterior. El este constituit din două fascicule; unul superior, sfenoidal și altul inferior sau pterigo-maxilar.

Fasciculul sfenoidal are inserția anterioară pe aripa mare a sfenoidului, porțiunea anterioară a crestei sfeno-temporale, partea superioară a feței externe a aripii externe a apofizei pterigoide și inserția posterioară pe meniscul și capsula articulației temporo-mandibulare.

Fasciculul pterigo-maxilar se inseră anterior pe fața externă a aripii externe a apofizei pterigoide, pe partea externă a apofizei piramidale a osului palatin, precum și pe fața posterioară a tuberozității maxilare.

Fibrele fasciculului pterigomaxilar se dirijează apoi aproape orizontal către foseta situată pe fața anterioară a colului imediat sub condilul mandibular.

4° Mușchii retropulsori ai mandibulei realizează retropulsia mandibulei. In principal retropulsia este asigurată de mușchii temporali, maseteri și pterigoidieni interni care participă secundar la această mişcare.

b. Muşchii orofaciali în legătură directă cu periferia cîmpului protetic, prezintă o deosebită importanţă. Cunoaşterea acţiunii acestor muşchi are importanţă deoarece musculatura orofacială poate contribui esenţial la stabilitatea aparatului gnatoprotetic, dacă proteticianul va ţine seama de raporturile care trebuie să existe între aceşti muşchi şi faţa vestibulară a aparatului gnatoprotetic. Prin realizarea unui aparat gnatoprotetic necorespunzător, se pot aduce prejudicii pe de o parte menţinerii şi stabilităţii aparatului, iar pe de altă parte se pot determina tulburări fizionomice, ambele determinate prin jena contracţiei acestor muşchi.

Muşchiul buccinator este situat în grosimea obrajilor întinzîndu-se de la ligamentul pterigomandibular la comisura bucală. Inserţia superioară se întinde de la tuberozitatea maxilară la nivelul primului molar iar cea inferioară de-a lungul liniei oblice externe, de la trigon retromolar pînă la nivelul primului molar. Inserţia posterioară se află pe ligamentul pterigomandibular, iar cea anterioară la nivelul nodului comisural. Buccinatorul acoperit de mucoasă formează la nivelul vestibulului superior punga lui Eisenring, iar la nivelul vestibulului inferior punga lui Fish. Raporturile sale întinse cu faţa vestibulară a aparatului gnatoprotetic cer proteticianului o atenţie deosebită pentru a nu modifica fizionomia. Fibrele muşchiului avînd o direcţie paralelă cu marginile aparatului, pot contribui efectiv prin contracţie la menţinerea şi stabilitatea acestuia (Fig.2o2a).

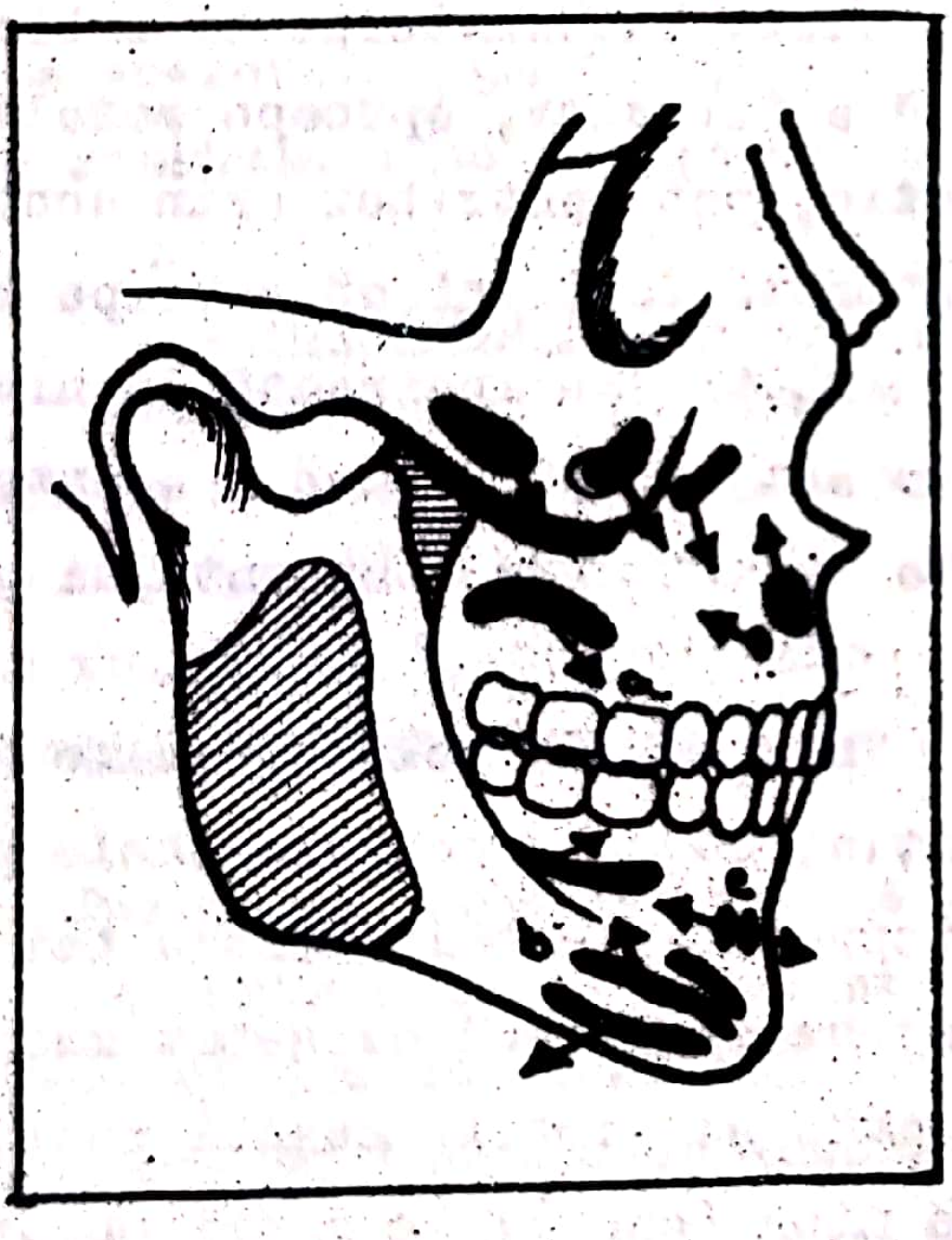

Fig. nr.2o2

Muşchiul orbicularul buzelor este un muşchi aproximativ circular, fibrele sale avînd o direcţie relativ orizontală şi aproape paralelă cu marginea aparatului gantoprotetic. Orbicularul contribuie efectiv la expresia feţei, permite prehenţia alimentelor și dirijează deschiderea orificiului bucal.

Mușchiul triunghiularul buzelor este un mușchi aproximativ triunghiular cu inserție de la linia oblică externă a mandibulei în porțiunea sa cea mai anterioară, pînă la modiolus sau nodulul comisural. Acțiunea sa constă în coborîrea comisurilor buzelor modificînd înălțimea zonei periferice funcționale vestibulare.

Mușchiul pătratul bărbiei se inseră pe de o parte în porțiunea anterioară a linei oblice externe, avînd relații foarte strînse cu triunghiularul buzelor, iar pe de altă parte în grosimea tegumentelor la nivelul marginii inferioare a orbicularului buzei inferioare. (Fig.nr.202 b).

Mușchiul moțul bărbiei are inserția fixă pe rebordul alveolar în dreptul incisivilor și caninilor inferiori și inserția mobilă pe tegumentele care acoperă mentonul. Inserția sa superioară limitează la acest nivel extinderea marginii vestibulare a aparatului gnatoprotetic mandibular.(Fig.nr. 202c).

Din studiul mușchilor orofaciali se poate observa că cei mai puternici mușchi cum sînt: buccinatorul și orbicularul care au o direcție orizontală a fibrelor, aproape paralelă cu marginile aparatului gnatoprotetic, pot contribui prin contracția lor la stabilitatea acestuia. Datorită faptului că aproape toți mușchii orofaciali au inserția directă sau indirectă la nivelul nodulului comisural mobilizarea activă sau pasivă a acestei formațiuni pune în evidență limita vestibulară a aparatului gnatoprotetic total amovibil.

c. Mușchii limbii, în afară de rolul pe care îl au în masticație, fonație, deglutiție, ocupă o poziție cheie pentru stabilitatea aparatului gnatoprotetic mobil. Dintre cei 17 mușchi care o formează, ne interesează în mod deosebit mușchiul genioglos, principalul mobilizator al limbii, mușchi puternic care datorită inserției pe o zonă mică (apofizele genii superioare) dezvoltă o forță mare. De aceea, marginea linguală a aparatului gnatoprotetic va trebui să aibă o adaptare cît se poate de exactă, menajînd mobilitatea acestui mușchi. Trebuie de asemenea să se țină seama că există o strînsă interdependență funcțională între contracția mușchiului milohioidian și cea a genioglosului. O jenă în contracția unuia atrage o jenă în contracția celuilalt.

d. Mușchii vălului palatin iau parte la formarea unei teci musculo-aponevrotice acoperită pe ambele fețe de mucoasă constituind vălul palatin. Mușchii care îl mobilizează sînt în număr de patru perechi și unul nepereche:peristafilinul extern, peristafilinul intern, palatoglosul, faringostafilinul și un mușchi intrinsec sau mușchiul azogos al uvulei. Toți acești mușci au un rol deosebit în deglutiție și fonație, constituind o zonă importantă pentru declanșarea reflexelor de vomă. Pentru protetician prezintă importanță faptul că cea mai mare parte a mușchilor care formează vălul, se inseră perpendicular la periferia cîmpului protetic maxilar, prin contracția lor modificînd esențial această zonă. In consecință marginea aparatului gnatoprotetic trebuie să termine foarte exact la acest nivel, deoarece în caz contrar vor apare leziuni de decubit și o slabă menținere a aparatului.

e. Mușchii faringelui. Dintre toți mușchii faringelui, trebuie cunoscut în mod deosebit constrictorul superior cu patru fascicule: pterigoidian, pterigomaxilar, faringoglos, milofaringian. Fasciculul milofaringian, inserîndu-se în porțiunea cea mai distală a liniei oblice interne, vine în contact cu porțiunea distală și linguală a aparatului gnatoprotetic mandibular, putînd cauza instabilitatea acestuia cînd se fac prelungiri în zona nișei Ney și Bowen.

6. MORFOLOGIA MUCOASEI BUCALE

Mucoasa bucală tapetează în totalitate cavitatea bucală și constituie un sistem important de protecție mecanică și în același timp reprezentînd o suprafață bogată în organe exteroceptoare, jucînd un rol major în stabilitatea aparatului. Din punct de vedere histologic, mucoasa bucală este compusă dintr-un epiteliu și un corion.

Epiteliul este pavimentos stratificat, necheratinizat în cea mai mare parte a sa, avînd doar la nivelul crestelor alveolare și al palatului dur un strat cornos foarte subțire, dar rezistent, care reprezintă un fenomen de adaptare la acțiunea forțelor ce se exercită în timpul masticației asupra zonelor amintite.

Corionul are în structura sa în afara elementelor banale ale țesutului conjunctiv lax, gheme adipoase, glande microscopice de tip salivar în număr foarte mare, glande mucoase sau seromucoase. Submucoasa reprezentată de o tunică conjunctivă fixează în unele zone mucoasa la planurile profunde. Ea conține vase, nervi și pe alocuri depozite adipoase. Vascularizația mucoasei bucale este foarte abundentă, iar inervația se realizează prin intermediul terminațiunilor senzitive de tipul corpusculilor lui Meissner și Golgi, sensibilitatea depinzînd de trigemeni.

Din punct de vedere protetic, la nivelul cavității bucale se disting două categorii de mucoasă: fixă și mobilă.

Mucoasa fixă acoperă crestele alveolare și bolta palatină. Corionul său este dens, gros și aderent la periost în toate zonele supuse presiunii, fără interpunerea de țesut submucos. În zona rafeului median, fibromucoasa este subțire și aderentă. La nivelul bolții palatine în regiunea premolarilor, între sutura intermaxilară și creasta edentată, stratul reticular al țesutului conjunctiv abundă în țesut adipos, în timp ce în regiunea molarilor, submucoasa este bogată atît în țesut glandular cît și în țesut adipos. Gradul de compresibilitate al mucoasei bucale, denumit reziliență, diferă în diversele porțiuni ale cîmpului protetic, fiind apreciată diferit în literatura de specialitate. După Ackermann este de 0,5 mm, Steiger îi dă valori între 0,4 - 2 mm, iar Roucoules între 0,3-0,4 mm. Porțiuni de mucoasă de reziliență crescută, diferită de alte zone, întîlnim uneori și la nivelul crestelor alveolare.

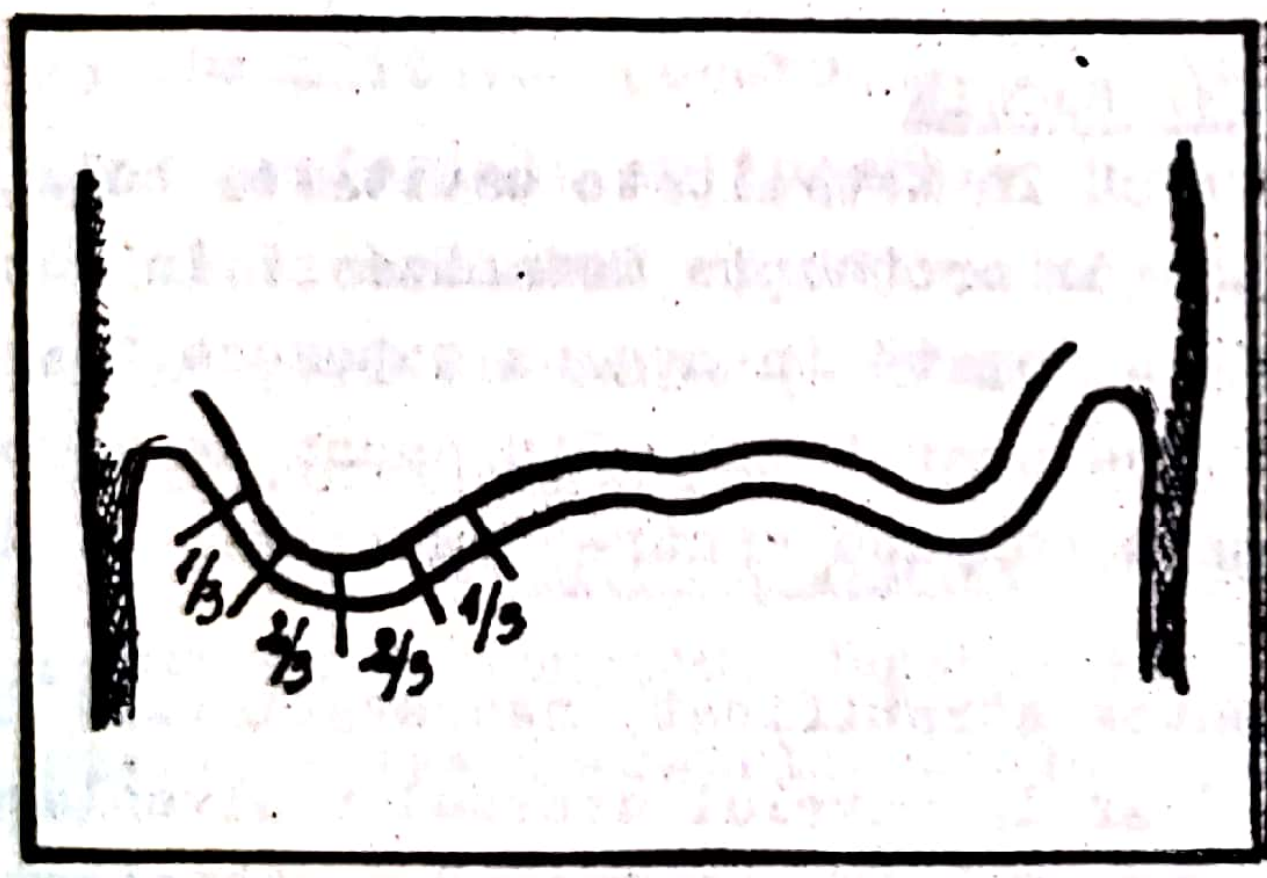

Fig.nr.203 a

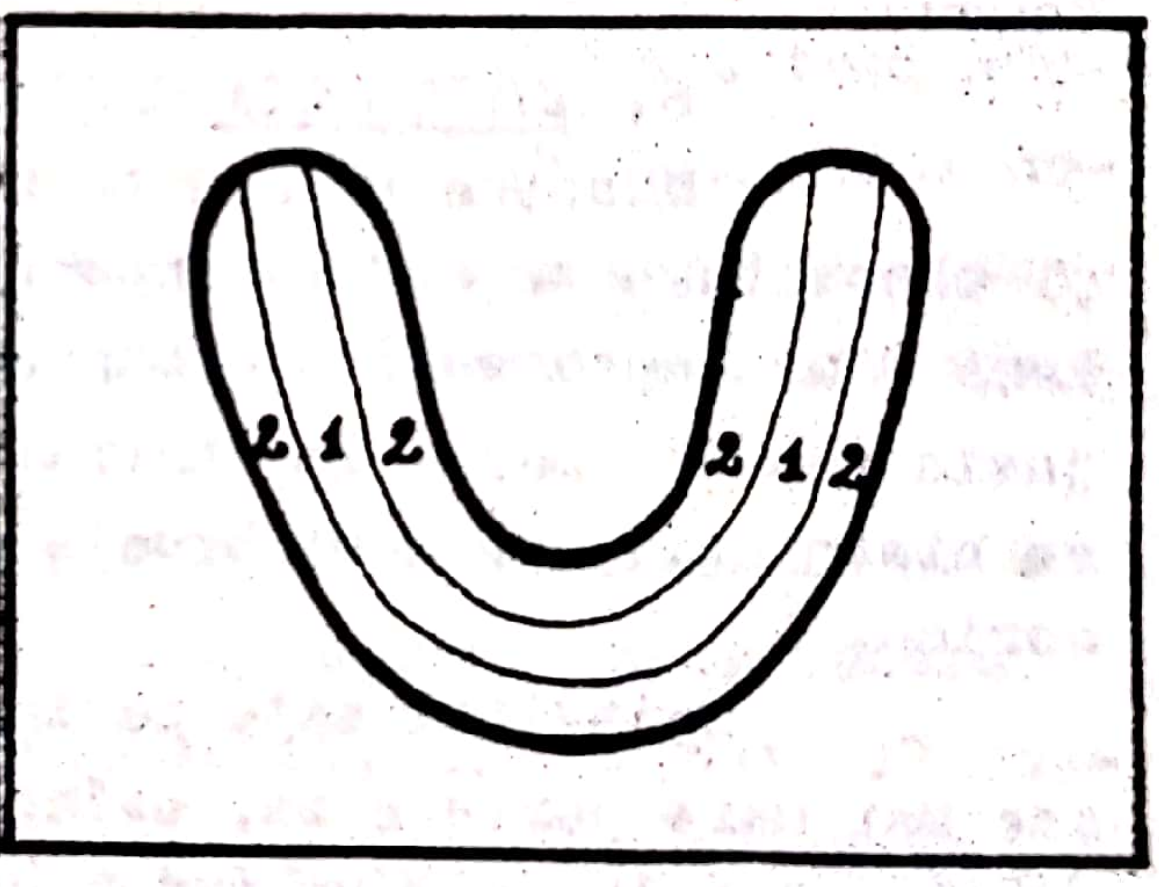

Fig.nr. 203 b

Conform experienței clinici noastre, reziliența mucoasei fixe a cîmpului protetic edentat total apreciată în funcție de diferențele de structură ale mucoasei a fost apreciată în funcție de indici notați de la 0 la 4, indici de reziliență ai mucoasei bucale ce vor fi detaliați în cursul capitolului următor.

Mucoasa mobilă din punct de vedere protetic este de două feluri: activ mobilă și pasiv mobilă. Mucoasa activ mobilă acoperă buzele, obrajii, vălul palatin, pilieri și planșeul bucal. Ea este pusă în mișcare de mușchii subiacenți sau din vecinătate și nu poate fi acoperită de aparatul gnatoprotetic, pentru a nu compromite stabilitatea acestuia. Mucoasa pasiv-mobilă (zonă neutră) se situează la nivelul fundurilor de sac vestibulare și linguale de-a lungul unei linii sau zone, interpunîndu-se între mucoasa fixă și cea activ mobilă. Acoperirea sa de către marginile aparatului gnatoprotetic face posibilă apariția fenomenului de succiune, îmbunătățind menținerea și stabilitatea aparatului.

C. TABLUL CLINIC AL EDENTATIEI TOTALE

La starea de edentație totală uni sau bimaxilară se ajunge treptat, structurînd o simptomatologie subiectivă și obiectivă care se agravează progresiv odată cu durata stării de edentație.

1. SIMPTOMATOLOGIA SUBIECTIVA

Dintre simptomele subiective ale bolnavului edentat total descriem următoarele:

a. DUREREA în edentația totală se poate prezenta sub diverse aspecte. Cele mai frecvente tipuri de durere sînt :

- hiperestezia alveolară este durerea la atingerea crestei edentate cu alimente, baza aparatului gnatoprotetic sau la palpare, fiind cauzată de existența unor spiculi osoși la nivelul crestei alveolare care comprimă prin vîrful lor ascuțit o terminațiune nervoasă;
- durerea fantomă presupune tezaurizarea unor senzații dureroase la nivel cortical și subcortical unde se instalează un focar de excitație ce proiectează senzația dureroasă la nivelul crestei edentate. Deși cauza durerii a dispărut, focarul emite impulsuri cu localizare la nivelul dintelului care a fost cauza apariției focarului.
- senzația de durere poate fi provocată și la nivelul bontului nervos, rezultat prin ruperea unor terminații nervoase rezultată în urma extracției;
- durerea poate fi cauzată și de procese inflamatorii, tumori, resturi radiculare, corpuri străine restante în grosimea procesului alveolar;
- compresiunea realizată de baza și marginile aparatului gnatoprotetic atunci cînd nu sînt conformate corespunzător, poate cauza de asemenea senzații dureroase;

- o altă categorie de algii cu localizare articulară și musculară o constituie cele ce însoțesc sindromul disfuncțional, survenit în urma edentației totale.

b. TULBURARI FUNCTIONALE masticatorii, de deglutiție, fizionomice, fonetice și de automenținere întregesc tabloul subiectiv al simptomatologiei.

Tulburările masticatorii sînt datorate în principal absenței dinților de la nivelul arcadelor dentare, ceea ce produce mărirea numărului de cicluri de masticație, precum și prelungirea pragului de deglutiție. Pe lîngă absența arcadelor dentare, insuficiența masticatorie mai recunoaște drept cauză și modificările forței de masticație datorată insuficienței contracției musculare însoțită de hipotonie și chiar hipotrofie a mușchilor mobilizatori. Edentatul total păstrează stereotipul de dinamică mandibulară anterior edentației, cu mișcări dezordonate, mai numeroase și de amplitudine mai mică. Saliva devine insuficientă pentru insalivarea bolului alimentar care conține un număr crescut de fragmente alimentare de dimensiuni mari. Insuficiența masticatorie este relativă din punct de vedere al senzațiilor subiective, fiind legată de regimul alimentar din perioada dentată. Reflex bolnavul se orientează spre alimente moi, pentru care mișcarea și forța de masticație să fie cît mai redusa.

Tulburările de deglutiție urmează celor de masticație, între cele două procese existînd o înlănțuire logică și inevitabilă. Arcadele dentare au rolul de tampon între cele două maxilare, menținînd mandibula în poziție centrică față de maxilar în timpul deglutiției. In același timp prin intercuspidare se realizează calajul ocluzal cu rolul de a fixa mandibula pe maxilar și a oferi în acest fel sprijinul necesar osului mandibular în actul deglutiției. Ceilalți timpi ai deglutiției în faza orală realizați prin contracția mușchilor limbii duc la stabilizarea inserției lor fixe pe osul mandibular. La edentatul total prin dispariția tamponului ocluzal, deglutiția se realizează în poziție excentrică, ducînd la traumatizarea articulației temporo-mandibulare și a mușchilor mobilizatori. Prin imposibilitatea fixării mandibulei pe maxilar, aa devine mobilă, iar mușchii limbii fac eforturi suplimentare pentru realizarea deglutiției. Limba se etalează pe creasta alveolară edentată, pentru ca prin masa ei musculară să poată oferi sprijin mandibulei atunci cînd este presată pe maxilar. In același timp vîrful limbii se sprijină pe bolta palatină, iar marginile sale se ridică realizînd un jgheab pe care va luneca bolul alimentar. Studii electromiografice efectuate în clinica noastră au arătat că, dacă la dentat există o participare considerabilă a mușchilor ridicători în timpul deglutiției, la edentat contribuția lor scade, compensator crescînd amplitudinea contracției mușchilor orbiculari și buccinatori.

Tulburările fizionomice sînt deosebit de evidente. Ridicarea mandibulei spre craniu în timpul contracțiilor musculare micșorează etajul inferior dînd aspectul de față turtită. Invaginarea buzelor și obrajilor, accentuarea șanțurilor și a pliurilor feței, măresc deformarea accentuînd aspectul de bătrînețe. Tulburările fizionomiei sînt variat recepționate subiectiv de bolnavi în funcție de criterii variate cum ar fi : nivelul de cultură, personalitate,sex, vîrstă.

Tulburările de fonație la edentatul total apar datorită modificărilor produse la nivelul rezonatorului bucal. Coloana de e aer expulzată din pulmon prin laringe este dirijată prin faringe către cavitatea orală și transpusă fonatoriu cu ajutorul limbii. Succesiunea de stricturi pe care aerul le parcurge determină modificări ale sunetului emis care dau specificul individual ce ține de ; poziția arcadelor, poziția limbii, stereotipul dinamic de fonație. Imediat după edentare apare o tulburare fonatorie gravă care se poate corecta parțial prin două mecanisme: pe calea feed-back-ului auditiv și pe cale inconștientă prin sensibilitatea fonetică interioară. La emisia coloanei sonore intră în vibrație diferite organe ale masivului facial numite plaje ale sensibilității interne. Bolnavul simte prin sensibilitatea fonetică interioară unde se produce acea vibrație. Prin edentare deși articularea fonetică se realizează în aceeași zonă prin refacerea arcadelor dento-alveolare, apar tulburări de recepționare fonetică interioară ce dau o stare de neliniște și efort pentru ca vibrația să se producă la același nivel. Corecția fonetică chiar în prezența tratamentului prin aparat gnatoprotetic nu este totală, se corectează doar parțial. Ceea ce nu se poate modifica este vocea șoptită, ștearsă, consoanele care seamănă mult unele cu altele.

Tulburarea funcției homeostazice (automenținere)

In perioada ce urmează edentării totale sistemul stomatognat face eforturi pentru a se echilibra. Ciclurile masticatorii se înmulțesc şi se modifică ca aspect, deglutiţia îşi schimbă caracteristicile, fonaţia se corectează parţial prin eforturi suplimentare. Toate aceste eforturi compensatorii se realizează în scopul conservării sau revenirii la homeostazia anterioară edentării, ceea ce presupune suprasolicitări articulare, neuro-musculare etc. Revenirea la normal nu mai e posibilă decît parţial şi numai pentru anumite funcţii. Homeostazia intrasistemică se menţine parţial prin punerea în valoare şi autoreglarea circuitelor de protecţie care funcţionează la nivelul sistemului stomatognat.

Tulburările generale de ordin psihic cunosc o etiologie complexă şi au manifestări polimorfe.

Ele sînt generate în primul rînd prin modificarea schemei corporale individuale. Astfel imaginea pe care fiecare individ şi-o creează despre sine, devine mult diferită de imaginea propriei înfăţişări ceea ce determină apariţia de dezechilibre şi rupturi generatoare de nevroze şi psihoze.

O altă cauză generatoare de tulburări psihice este cea determinată de aşa numitul sindrom de amputaţie, cu atît mai mult cu cît sectorul absent, amputat deci, este la nivelul gurii sector de localizare a afectivităţii şi zona de colaborare cu semenii.

Coloratura manifestărilor psihice se accentuează în raport de vîrsta şi statutul social al bolnavului. Edentaţia totală apărînd la vîrste înaintate este strîns legată de fenomenul de marginalizare socială a vîrstnicului, cu pierderea statutului său în familie cît şi în microgrupul său social prin pensionare.

Toate aceste traume psihice trebuiesc coroborate cu scăderea capacităţii intelectuale şi scăderea capacităţii fizice pe care bolnavul le vede şi le simte. La vîrsta a III-a pot apare şi o serie de tare generale ce favorizează agravarea suferinţelor, toate ducînd în final la crearea unei stări de disperare şi conflict interior cu el şi cu cei din jur.

2. SIMPTOMATOLOGIA OBIECTIVA

Simptomele obiective vin să întregească tabloul clinic al edentaţiei totale descris în subcapitolul anterior, putînd fi grupate în semne faciale şi intraorale.

a. SIMPTOMELE FACIALE afectează întotdeauna bolnavul edentat total modificînd morfologia şi antropologia feţei.

Tulburările antropologice constau în modificarea unor distanţe, proporţii şi unghiuri .

Prin apropierea mentonului de nas etajul inferior se micşorează şi distanţa gnaţion-subnazale diminuă. Diametrul longitudinal al feţei scade modificînd indicele facial care se obţine prin raportarea înălţimii verticale a feţei măsurată nazion-gnaţion cu lăţimea feţei măsurată zighion-zighion şi înmulţit cu o sută. Indicele facial astfel măsurat devine mai mic decît 84 mm ceea ce face ca edentatul totală să fie încadrat în forma clinică de europrosopie cu faţa lată, arcade zigomatice proeminente, orbite şi fantă nazală largi. Unghiul goniac îşi modifică angulaţia (normal 110-120°) apropiindu-se de cel al copilăriei (130-140°), datorită faptului că muşchii ridicători acţionează mai puţin asupra ramului orizontal şi permit muşchilor coborîtori să tracţioneze mandibula către anterior. Pe de altă parte rezorbţia osoasă are loc în zona superioară a ramului orizontal în timp ce apoziţia se produce la nivelul marginii bazilare.

Tulburările morfologiei faciale interesează în ansamblu faciesul bolnavului. Astfel mentonul se apropie de vîrful nasului realizînd profilul de pasăre de pradă. Obrajii şi buzele se invaginează datorită dispariţiei suportului reprezentat de arcadele dento-alveolare precum şi datorită tracţionării comisurilor prin muşchii buccinatori simetrici. Invaginarea buzelor provoacă diminuarea roşului buzelor (buze subţiri cu aspect răutăcios), curbarea fantei labiale cu concavitatea spre inferior, destinderea arcului lui Cupidon. Şanţurile periorale preexistente se adîncesc (şanţul labio-genian, labio-mentonier, filtrul buzei superioare), iar paracomisural apar două şanţuri verticale. Fanta labială se continuă cu două şanţuri în zona comisurilor, astfel încît apare mărită căpătînd aspect de gură de peşte. Ca urmare a căderii comisurilor, invaginării buzelor şi diminuare a roşului buzelor, pomeţii obrajilor, marginea bazilară, unghiul goniac şi mentonul apar mai proeminente. Rezorbţie şi atrofia crestei alveolare din zona frontală extinzîndu-se spre spina nazală anterioară subminează inserţia cloazonului nazal care în felul acesta nu mai poate susţine piramida nazală (partea cartilaginoasă) în poziţie corectă, avînd drept consecinţă căderea vîrfului nasului şi accentuarea tulburărilor de profil. In ansamblu faciesul i-a aspectul de facies voltaireinean.

Modificări tisulare faciale. Odată cu vîrsta ţesuturile moi din organism își pierd elasticitatea, tegumentele sînt mai uscate mai ridate astfel încît este necesar a se diferenția procesele produse de îmbătrînire de cele datorate edentației. Cert este că aceste fenomene se suprapun și bolnavul consideră, că în urma rezolvării sale protetice aceste fenomene vor dispărea, de aici și necesitatea conștientizării acestuia.

b. SIMPTOMELE ORALE se caracterizează în primul rînd prin absența tuturor organelor odonto-parodontale, absență care reprezintă semnul patognomonic pentru edentația totală. In locul arcadelor dentare rămîne un spațiu virtual care este ocupat de părțile moi adiacente prin scăderea tonicității și căderea lor spre cavitatea orală. In urma acestei căderi spațiul devine un spațiu virtual numit spațiul protetic pasiv sau potențial. Acesta este delimitat superior de cîmpul protetic maxilar, inferior de cîmpul protetic mandibular, planșeul bucal și limbă, anterior de buze și posterior de palatul moale și istmul gîtlejului. Lateral, dreapta și stînga spațiul este delimitat de mușchii jugali tapetați de mucoasa acoperitoare.(Fig. nr.204).

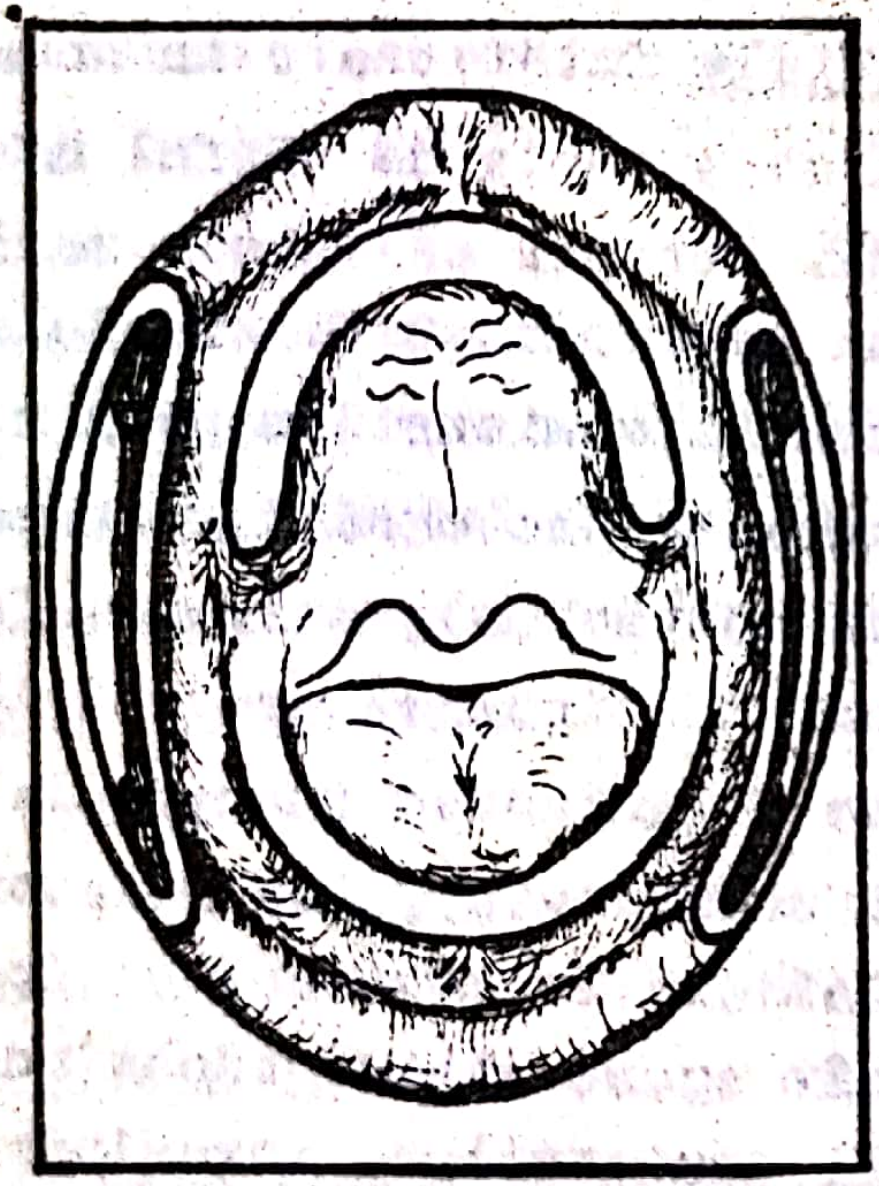

Fig. nr. 204

In terapia edentației totale examinarea spațiului protetic potențial este obligatorie. Deși aparatul gnatoprotetic mobil vine în contact pe toate fețele sale cu pereții limitrofi ai spațiului protetic, esențială pentru terapia gnatoprotetică este cunoașterea cîmpului protetic maxilar și mandibular ca limite ale spațiului protetic potențial.

Cîmpul protetic maxilar și mandibular se compun din două zone funcționale una situată periferic numită și zona funcțională periferică maxilară sau mandibulară, și alta care servește la sprijinul aparatului gnatoprotetic numită și zona funcțională de sprijin maxilară sau mandibulară.

Zona funcțională de sprijin maxilară este formată dintr-o componentă osoasă și una mucoasă.

Componenta osoasă este alcătuită din apofizele alveolare ale osului maxilar şi bolta palatină dură. A

Arcada alveolară edentată are în mod obişnuit o formă de semielipsă dar poate lua şi alte forme de: V, U, trapez, omega, etc. In urma extracţiilor dentare forma arcadei alveolare se modifică în funcţie de momentul, cronologia sau cauza care a determinat îndepărtarea dinţilor dar şi datorită procesului de resorbţie şi atrofie osoasă, care se instalează în grade diferite la nivelul unor zone de condensare osoasă cum ar fi:tuberozităţile maxilare considerate zone biostatice cu inerţie biologică şi creasta zigomato-alveolară în dreptul primului molar, sau la nivelul inserţiilor musculare şi ligamentale (plica alveolo-jugală, frenul buzei superioare) rezultînd o arcadă alveolară edentată de formă pentagonală.

Crestele alveolare reziduale au pe secţiune un aspect triunghiular cu o bază orientată superior, un vîrf orientat inferior care reprezintă muchia crestei şi rezultă din unirea succesiunii punctelor celor mai coborîte ale crestei alveolare. Muchia crestei poate fi rotunjită, asigurînd un sprijin nedureros, sau ascuţită provocînd dureri la aplicarea aparatului gnatoprotetic. Creasta edentată mai prezintă doi versanţi unul vestibular şi altul oral care pot fi retentivi sau neretentivi, raportarea făcîndu-se la o perpendiculară trasată pe baza crestei. In general atît versantul vestibular cît şi cel oral sînt neretentivi, excepţie făcînd zona tuberozitară în cazul unor tuberozităţi hiperostotice şi zona frontală aflată în proalveolodenţie. Inălţimea crestei edentate dată de perpendiculara din vîrful crestei pe baza acesteia depinde, de procesul de resorbţie şi atrofie care atunci cînd este intens poate duce la desfiinţarea crestei. (Fig.nr. 205) Grosimea vestibulo-orală a crestei este dată de lărgimea bazei de implantare, astfel încît baza poate fi mai largă sau mai îngustă. Profilul crestei, reprezentat de marginea sa privită din lateral, poate fi regulat, asigurînd o bună stabilitate aparatului gnatoprotetic şi suportînd presiuni masticatorii funcţionale, sau neregulat cu o mucoasă subţire sensibilă la presiune.

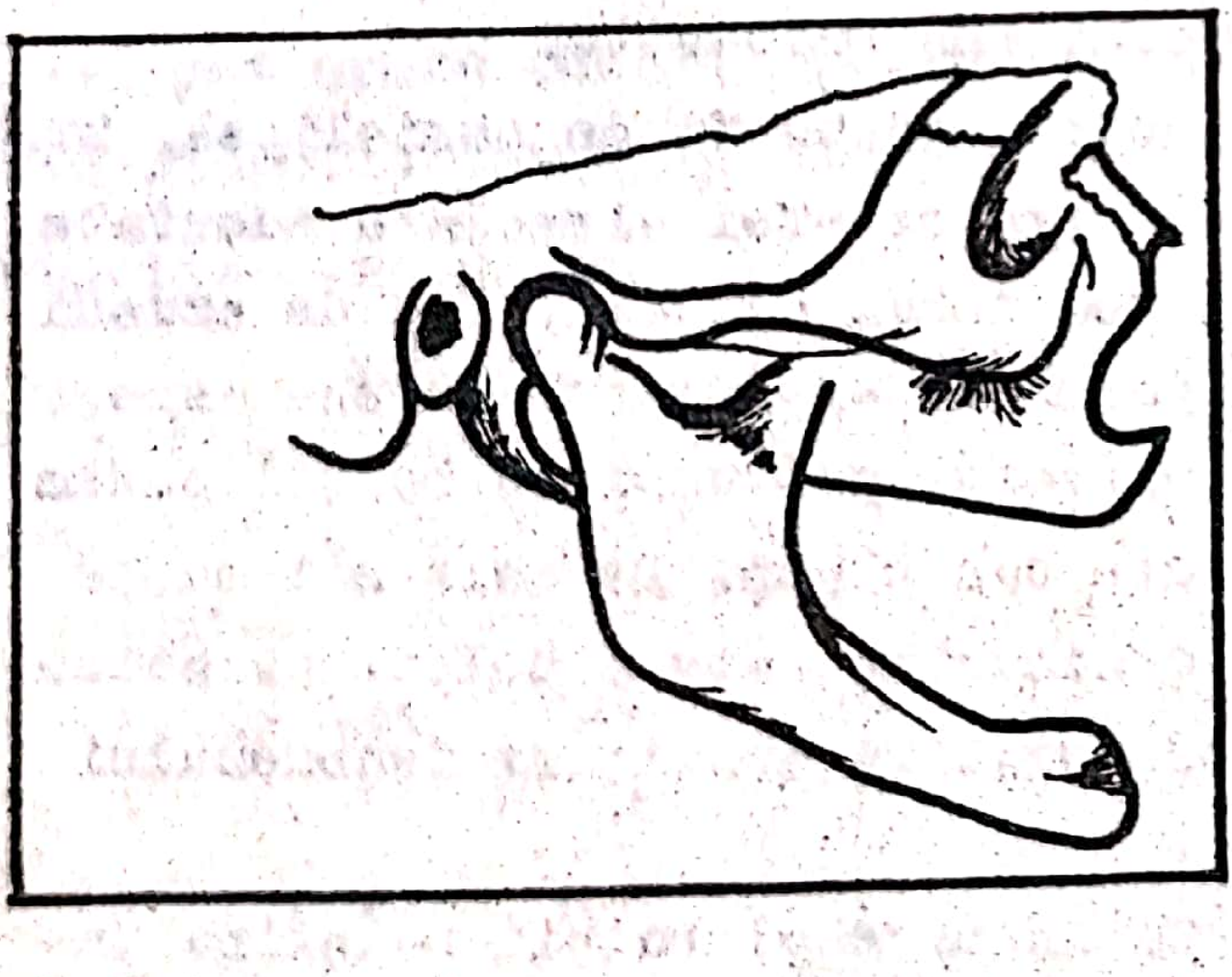

Fig.nr. 205

Prin apariţia complicaţiilor profilul crestei edentate poate fi modificat în două sensuri: atrofiat cu zone de atrofie neuniforma, sau mărit prin apariţia unor zone de veritabile hiperostoze. Cel mai frecvent acestea se localizează la tuberozităţi dînd aspect clinic de tuberozitate plonjentă, sau hiperostotică, care creează dificultăţi în protezare prin micşorarea spaţiului protetic potenţial în sens vertical. (Fig.nr 206)

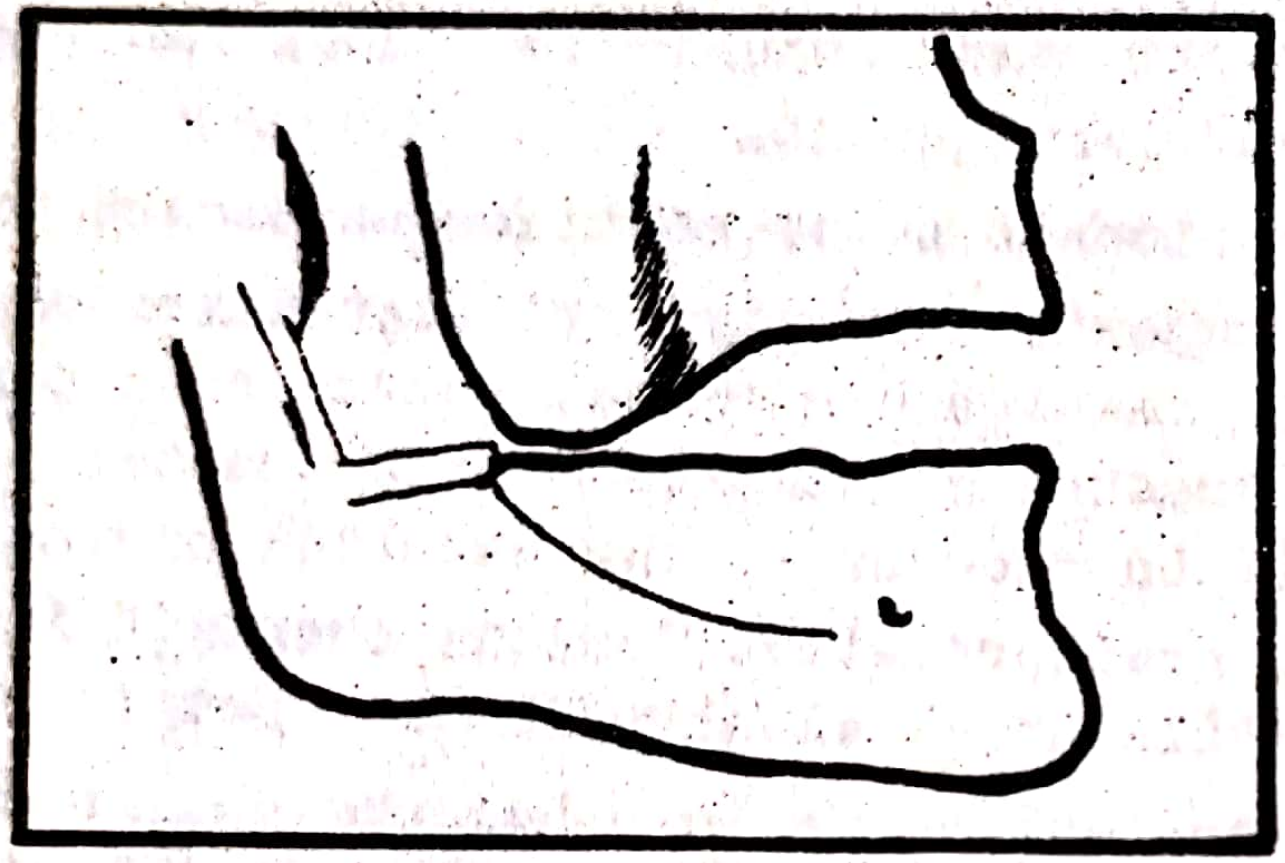

Fig.nr. 206

Bolta palatină osoasă este formată din apofizele palatine ale osului maxilar şi lamele orizontale ale osului palatin, Cele patru apofize se sudează între ele şi alcătuiesc sutura cruciformă (Fig.207) Linia mediană este de obicei îngroşată datorită liniilor de forţă care traversează palatul şi se anihilează. La acest nivel uneori ia naştere o formaţiune osoasă numită torus palatin. Absenţa acestei formaţiuni creează condiţii favorabile pentru menţinerea şi stabilitatea aparatului gnatoprotetic.

Forma bolţii palatine în sens orizontal poate fi de semielipsă, trapez, în formă de U, în funcţie de forma crestei alveolare edentate. Pe secţiune bolta palatină poate avea formă ogivală, sau de arcadă gotică, cu unghiuri rotunjite în formă de arcadă romană sau aspect normal în formă de cupolă. In ce priveşte profunzimea bolţii putem întîlni boltă palatină adîncă, medie sau plată. De cele mai multe ori forma ogivală se asociază cu o adîncime mare a bolţii palatine această situaţie clinică fiind nefavorabilă apariţiei fenomenului de adeziune.

Ca elemente mai importante la nivelul bolţii palatine întîlnim : - gaura retroincisivă situată la un centimetru în spatele incisivilor dar care prin atrofie osoasă poate fi deplasată anterior spre muchia crestei. Ea reprezintă un punct de energenţă a pachetului vasculo-nervos şi va necesita precauţii speciale la amprentare.

- găurile palatine posterioare plasate în zonele distale, simetric pe ambele părţi, şi care nu ridică probleme deosebite fiind acoperite de ţesut grăsos,

- spina nazală posterioară plasată în plan median în punctul cel mai posterior al palatului dur, este evidenţiabilă mucozal prin cele două fovee palatine. Este necesară detecţia acestei formaţiuni deoarece dacă este traversată secant de marginile protezei poate cauza leziuni grave de decubit.

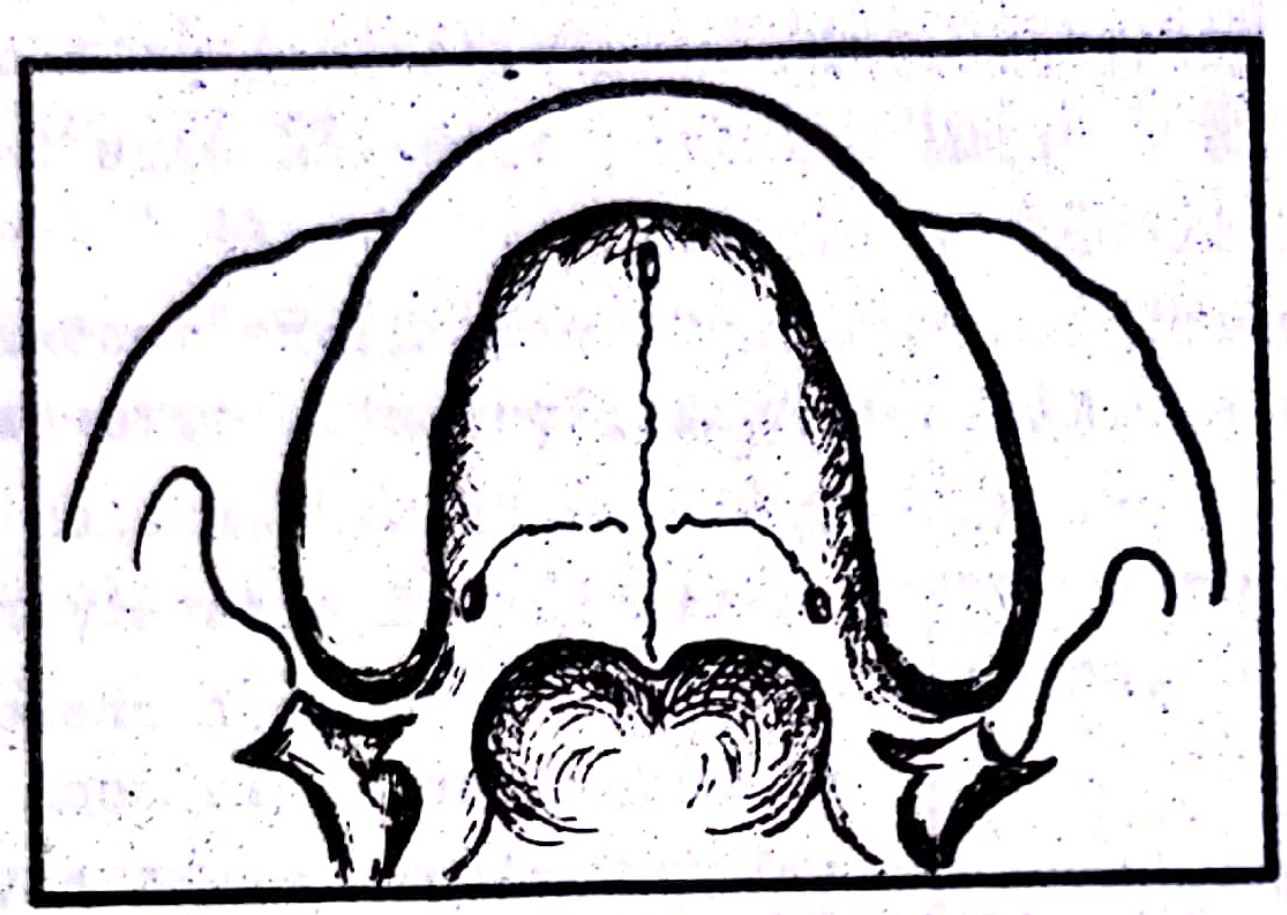

Fig.nr. 2o7

- sutura mediană este reprezentată de locul de unire al oaselor maxilare şi palatine. Ea nu suportă presiuni recepţionate prin aparatul gnatoprotetic. La nivelul ei poate apare torusul palatin.

La limita externă a palatului, între boltă şi creasta edentată, se află un şanţ străjuit de spiculi osoşi prin care trece pachetul vasculo-nervos de la nivelul găurilor palatine posterioare. La acest nivel pot apare uneori dureri sub baza aparatului gnatoprotetic, inexplicabile pentru pacient şi chiar pentru medic, cînd nu cunoaşte situaţia menţionată.

Mucoasa de acoperire a zonelor de sprijin este alcătuită dintr-un epiteliu malpighian pluristratificat cu tendinţă spre cheratinizare. Gradul de cheratinizare creşte atît la edentatul total neprotezat datorită contactului alimentar, cît şi la edentatul total protezat prin purtarea aparatului gnatoprotetic mobil. Fibromucoasa zonei de sprijin are un ţesut conjunctiv dens care o face să adere strîns de periost şi o culoare palidă datorită gradului redus de vascularizaţie. Aspectul său morfologic este diferit de la zonă la zonă, îngroşîndu-se de la periferie spre bolta palatină. La nivelul găurii retroincisive se prezintă sub forma unei îngroşări numită papila bunoidă, care protejează pachetul vasculo-nervos la acest nivel. Odată cu resorbţia papila migrează spre muchia crestei fiind traumatizată de baza aparatului gnatoprotetic. In zona anterioară a bolţii se află rugile palatine care au aspectul nervurilor unei frunze şi sînt aproximativ paralele. Ele pot fi proeminente sau aplatizate orizontal, iar cînd creasta edentată prezintă resorbţie accentuată rugile pot migra pînă pe muchia crestei desfăcîndu-se totodată în evantai. Această zonă din boltă este o zonă de frecare unde bolul alimentar este frecat prin impact cu vîrful linbii.

In zona posterioară a bolţii palatine, paramedian se află două zone bogate în ţesut glandular şi grăsos numite zonele grăsoase ale lui Schröder (zone de alinecare), la nivelul cărora prin compresiunea bolului alimentar se exprimă o salivă vîscoasă care favorizează alunecarea bolului alimentar în faringe.

La nivelul zonei funcţionale de sprijin maxilare mucoasa are rezilienţă diferită de la periferia cîmpului protetic spre centrul bolţii palatine. Astfel în treimea superioară a versantului vestibular al crestei, rezilienţa este uşor crescută notată cu 2, în două treimi inferioare a versanţilor vestibulari şi palatinali ai crestei rezilienţa scade şi o notăm cu 1. In treimea superioară a versantului palatinal al crestei creşte din nou la 2, scăzînd la 0 la nivelul rafeului median. In zona anterioară a bolţii la nivelul papilei şi rugilor palatine rezilienţa este notată cu 3 şi la nivelul zonei de alunecare în zonele grăsoase Schröder este notată maxim cu 4. (Fig.nr.208).

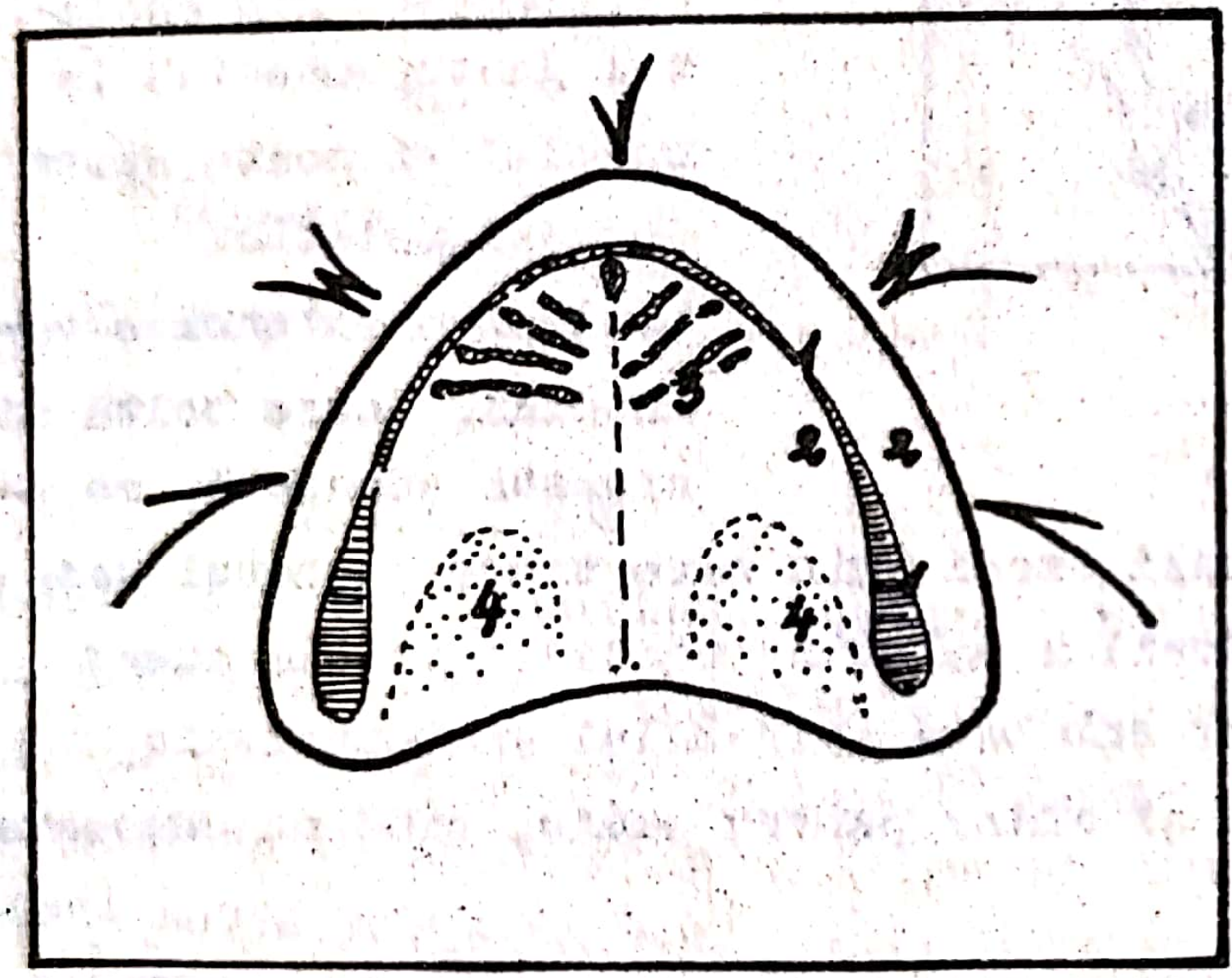

Fig.nr. 208

Modificări ale rezilienţei mucoasei se produc uneori şi datorită resorbţiei şi atrofiei exagerate a osului subiacent apărînd forme clinice variate de rezilienţă diferit nuanţată sau rezilienţă crescută (creastă balantă) sau fibromatoză gingivală. Toate aceste modificări ale rezilienţei mucoasei bucale constituie indici clinico-biologici negativi pentru protezare, apărînd necesitatea în majoritatea cazurilor corecţiei chirurgicale a acestora.

Zona funcţională periferică maxilară este situată la periferia cîmpului protetic intervenind în menţinerea aparatului în timpul exercitării funcţiilor. Dinspre posterior spre anterior şi de la dreapta spre stînga putem descrie o serie de zone funcţionale ce încercuiesc zona funcţională de sprijin. Ele sînt reprezentate de următoarele zone:

Zona retrozigomatică sau punga lui Eisenring, are ca limite anterior creasta zigomato-alveolară în dreptul primului molar, posterior şanţul retrotuberozitar (între polul posterior al tuberozităţii şi croşetul apofizei pterigoide), intern versantul vestibular al tuberozităţii şi creasta edentată, extern muşchiul buccinator acoperit de mucoasă cu fibre orizontale, paralele la periferia cîmpului protetic ce contribuie la stabilitatea aparatului, superior fibrele buccinatorului cu traseu arcuat, limita inferioară fiind liberă şi constituind calea de abord. La nivelul pungii Eisenring se examinează amplitudinea între limita anterioară şi posterioară, lărgimea între peretele extern şi intern şi înălţimea de la muchia, crestei la plafonul pungii. Pentru evidenţierea acestei zone bolnavul mişcă mandibula spre partea examinată. La mişcarea de deschidere a gurii această zonă este traversată de apofiza coronoidă a mandibulei, care uneori poate deforma punga şi creea dificultăţi în protezare, aparatul fiind dislocat de coronoidă. (Fig.nr.209a).

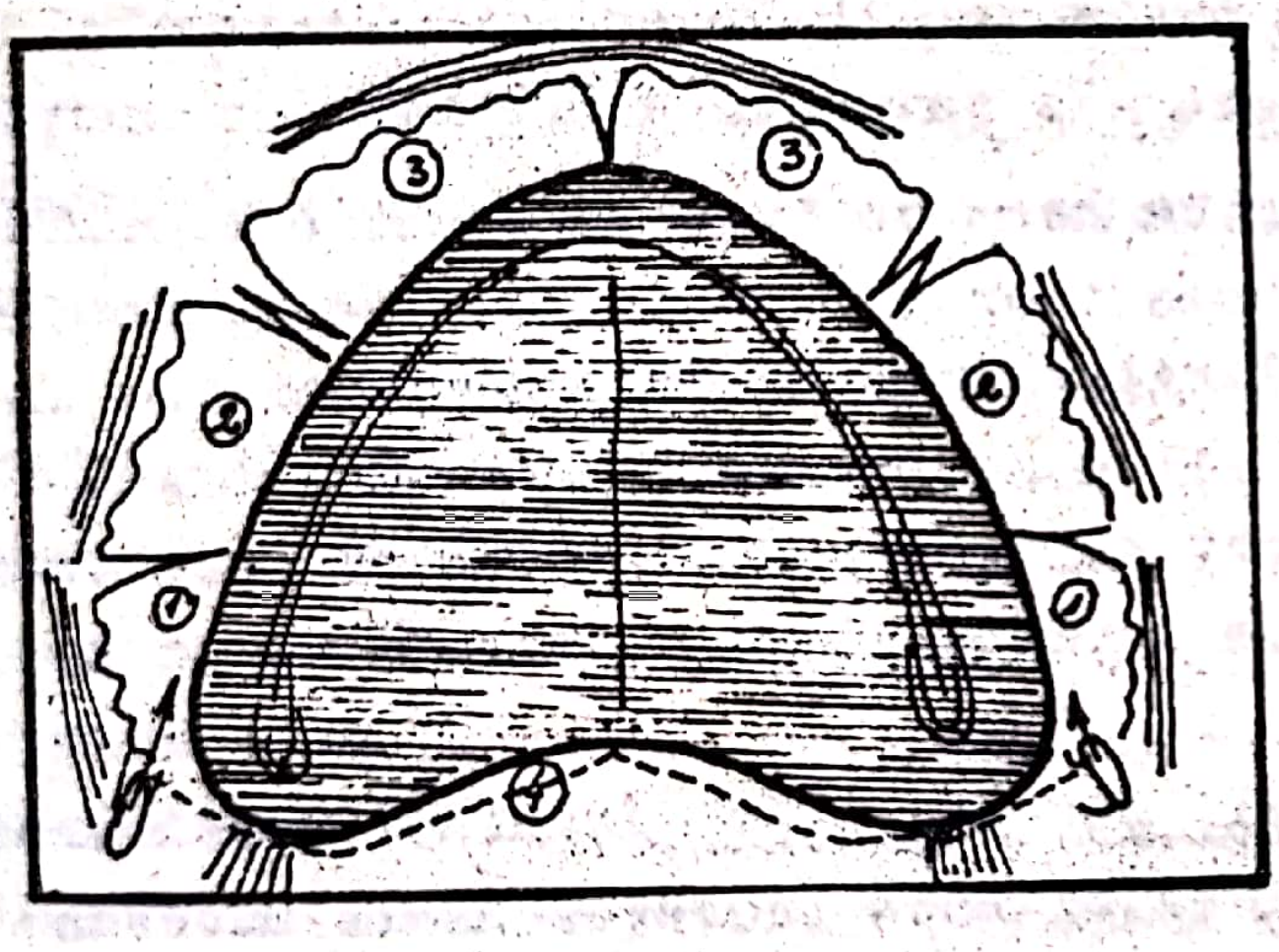

Fig.nr. 209

Zona vestibulară laterală este în continuarea pungii Eisenring şi are ca limite anterior plica alveolo-jugală, posterior creasta zigomatoalveolară, intern versantul vestibular al crestei, extern peretele jugal acoperit de mucoasă, superior mucoasa mobilă ce se reflectă dinspre obraz spre versantul intern al crestei, iar inferior deschisă accesului. Înălţimea acestui sector este mai redusă grosimea mai diminuată prin căderea obrazului, amplitudinea este variabilă în funcţie de inserţia plicii alveolo-jugale. Zona vestibulară laterală este importantă din punct de vedere fonetic, punîndu-se în evidenţă prin teste fonetice.

Zona vestibulară frontală este unică şi plasată median avînd în mijloc ca axe de simetrie frenul buzei superioare. Frenul buzei superioare poate avea inserţie mai joasă sau mai înaltă în raport de muchia crestei, o bază de inserţie variabilă în funcţie de componenţa mai ridicată sau nu în fibre musculare din muşchiul incisiv care-i dau o mare mobilitate. Limitele acestei zone sînt reprezentate de plicile alveolo-jugale (dreapta-stînga) plasate în zonele laterale. Peretele posterior al zonei este reprezentat de versantul anterior al crestei edentate. Peretele anterior este format de muşchii orbiculari tapetaţi de mucoasa bucală. Peretele superior este format de mucoasa labială ce realizează la acest nivel un fund de sac. Inferior zona este deschisă accesului. Lărgimea antero-posterioară a zonei vestibulare centrale este variabilă în funcţia de resorbţia mai mult sau mai puţin accentuată de la nivelul crestei edentate. Mucoasa acoperitoare are o zonă pasiv mobilă indecisă, nereperabilă exact (cele două treimi anterioare ale versantului vestibular conţin ţesut elastic în cantitate mai mare ceea ce imprimă zonei o mobilitate orizontală mai mare), tracţiunea foarte mare pe buză poate mobiliza buza şi limita în acest fel limita zonei. Pentru examinare se îndepărtează uşor buza superioară şi se eversează. Zona vestibulară centrală este importantă din punct de vedere fizionomic şi de obicei este simetrică dreapta-stînga, de o parte şi de alta a frenului buzei superioare. (Fig.nr.209 b).

Zona funcţională distală sau zona "Ah" închide distal arcul zonelor funcţionale vestibulare şi face trecerea de la mucoasa palatului dur la palatul moale. Această zonă este reprezentată de o bandă de mucoasă pasiv-mobilă în formă de acoladă sprijinită lateral la nivelul şanţurilor retrotuberozitare. Debutează la nivelul şanţului retrotuberizitar de o parte se lărgeşte mergînd median pentru ca la nivelul spinei nazale posterioare să fie redusă la o linie, continuîndu-se la fel în zona simetrică. Extrem de important pentru această zonă este detectarea exactă a lăţimii zonei şi în acest fel creînd posibilitatea închiderii distale, prin intermediul unei sucţiuni interne. Zona distală se compune din inserţia membranei conjunctive a vălului moale palatin pe marginea posterioară a palatului dur acoperit de mucoasă. Această inserţie se poate realiza după Landa, în trei forme. Cînd această trecere se face în continuare (văl palatin orizontal) mucoasa pasiv-mobilă se întinde pe o zonă lată. In cazul vălului palatin în perdea, zona de mucoasă pasiv-mobilă este foarte mult îngustată, iar cînd poziţia vălului este intermediară, zona are o lăţime medie.

Limitele zonei pot fi puse în evidenţă prin mobilizarea vălului palatin la pronunţarea fonemei A, Ah, la tuse uşoară, prin manevra Valsalva, prin palpare ùşoară cu un fuluar gros sau prin depistarea diferenţei de culoare dintre mucoasa palatului dur şi cea a vălului palatin. (Fig.nr.209c).

2°. Zona funcţională de sprijin mandibulară este formată la fel din componentă osoasă şi componentă mucoasă.

Componenta osoasă mandibulară este alcătuită din apofiza alveolară a osului mandibular. Suprafaţa crestei edentate mandibulare este mult mai redusă în comparaţie cu cea a maxilarului, limitată de fapt numai la suprafaţa crestei alveolare reziduale. In plus zona de sprijin mandibulară este înconjurată de elemente mobile pe toată circumferinţa sa (limbă, planşeu, buză inferioară, obraji), aceste considerente îngreuind realizarea stabilităţii aparatului gnatoprotetic mandibular.

Apofiza alveolară a osului mandibular este sediul unor mari prefaceri prin procesele de resorbţie şi atrofie. Forma arcadei alveolare edentate este de semielipsă sau trapez, în V, sau omega, urmînd forma pe care a avut-o creasta alveolo-dentară înainte de edentare. Apofiza alveolară este mai lată posterior şi mai îngustă frontal astfel încît solicitarea mecanică ocluzală prin protezare va trebui să fie cît mai redusă anterior. Creasta edentată mandibulară,pe secţiune frontală are o formă triunghiulară cu baza în jos căruia îi descriem o grosime vestibulo-orală la nivelul bazei, o înălţime reprezentată de înălţimea triunghiului figurat în profil şi doi versanţi, unul vestibular şi altul oral. Versanţii vestibulari şi orali sînt de regulă neretentivi. Retentivitatea este conferită de înălţimea crestei respectiv de obstacolul pe care-l opune la încercarea de deplasare orizontală a aparatului. Inălţimea crestei edentate este extrem de variabilă , de multe ori fiind redusă sau chiar absentă (muchia crestei apare ca o concavitate între cele două creste oblice,externă şi internă.). Muchia crestei este de regulă ascuţită dar poate fi şi ro-

tunjită, avînd o lăţime ce diminuă spre anterior.
In zonele distale ale arcadei alveolare reziduale se găsesc două formaţiuni osoase distincte numite tuberculii piriformi. Structura osoasă a tuberculului piriform este reprezentată de o condensare osoasă, puternic fasciculată, ce conferă o inerţie biologică foarte accentuată, resorbţia şi atrofia fiind mult mai reduse ca în restul arcadei. Această inerţie biologică accentuată se datoreşte condensării osoase şi inserţiei la acest nivel a ligamentului pterigomandibular.

Alte elemente osoase cu importanţă deosebită în protezare sînt reprezentate de:

- crestele oblice internă şi externă, care reprezintă inserţiile muşchilor milohioidieni şi respectiv buccinatori a căror contracţie musculară este importantă la stabilizarea aparatului.
- gaura mentonieră, care reprezintă emergenţa pachetului vasculo-nervos mentonier şi care trebuie protejată de presiuni în cazul în care prin procesul de resorbţie aa ajunge pe creastă.
- apofizele genii superioare care reprezintă locul de inserţie a muşchilor genioglosi, muşchi puternici cu inserţie pe zonă mică, care pot genera instabilitatea aparatului pe cîmp.
- torus -urile mandibulare reprezintă exrescenţe osoase aflate pe faţa linguală a apofizei alveolare în dreptul premolarilor. Aceste formaţiuni osoase, cînd apar, iau aspecte extrem de neplăcute în protezare deoarece prin volumul mare şi prin mucoasa friabilă ce le acoperă sînt puncte de plecare ale unor leziuni de decubit posibile şi generatoare de axe de basculare ale aparatului.

Componenta mucozală mandibulară este reprezentată de acelaşi epiteliu malpighian pluristratificat care însă are anumite caracteristici. Datorită zonei de mucoasă fixă mult mai redusă la suprafaţă, mucoasa este subţire, friabilă şi nu suportă la fel de bine presiunile ca mucoasa maxilară. Spre periferia cîmpului protetic mucoasa are o mobilitate orizontală ceva mai mare, zona de trecere de la mucoasa fixă la cea pasiv-mobilă fiind redusă de forma unei linii de trecere. In plus elementele periferice prin mobilitatea lor extremă, constituie încă un factor declanşator al lipsei de stabilitate a aparatului gnatoprotetic mandibular.

Rezilienţa mucoasei este 1 spre muchie şi 1/3 superioară a crestei şi creşte la 2 în cele 2/3 inferioare ale versantelor crestei. (Fig.nr.21o).

Si la nivelul cîmpului protetic mandibular pot apare prin resorbţie şi atrofie marcate a osului subiacent particularităţi în gradul de rezilienţă a mucoasei orale acoperitoare cum ar fi: rezilienţă diferită de la o zonă la alta a arcadei şi rezilienţă foarte mult crescută cu aspectul de "creastă de cocoş". Aceste situaţii necesită corecţie chirurgicală deoarece construcţia unui aparat gnatoprotetic pe un astfel de cîmp este compromisă din start prin necrearea condiţiilor de stabilitate optimă.

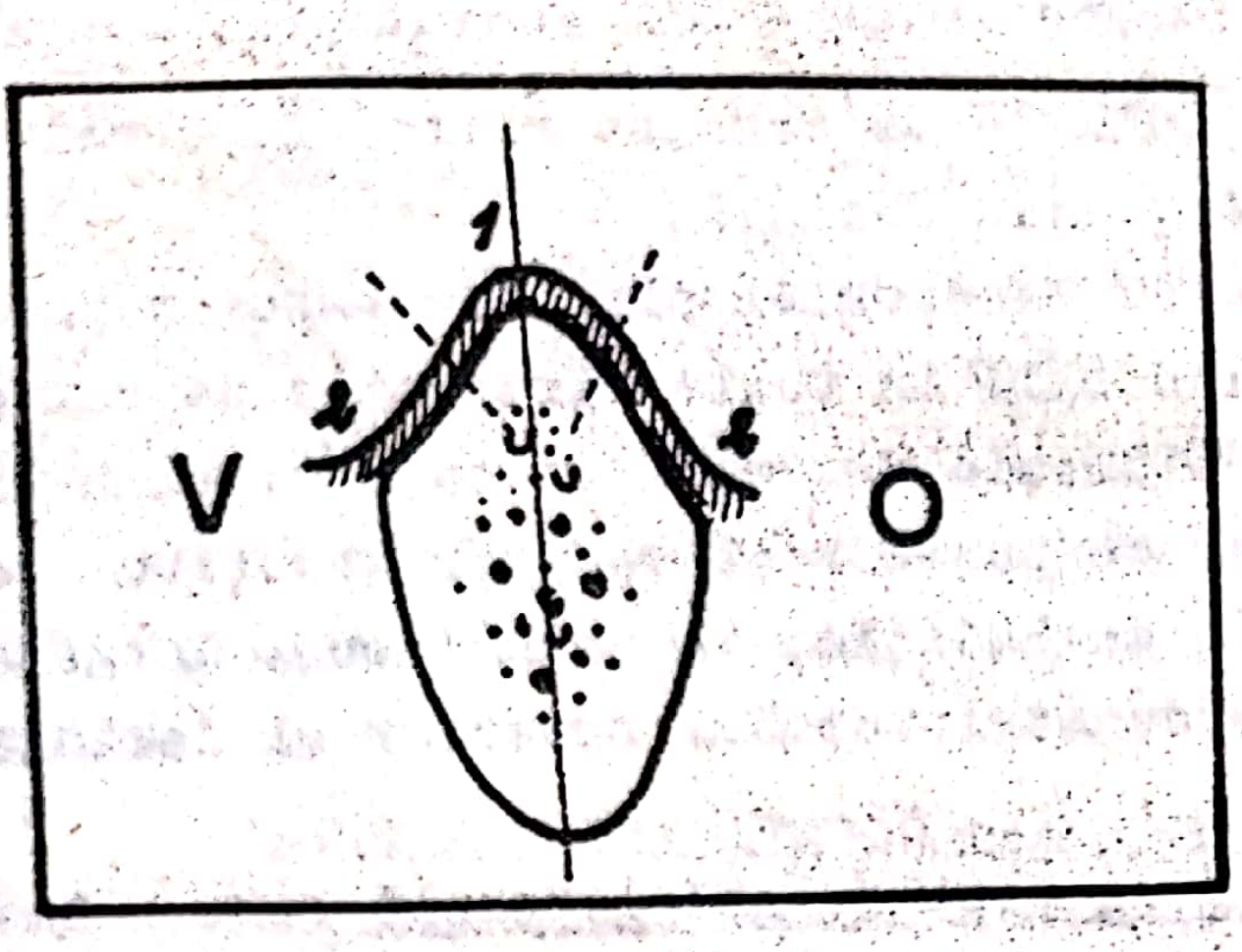

Fig.nr. 210

Zona funcţională periferică mandibulară cuprinde atît zonele periferice mandibulare vestibulare cît şi zonele funcţionale periferice linguale, incluzînd şi zonele tuberculilor piriformi.

Zona tuberculului piriform impropiu trecută aici este de fapt o zonă de sprijin prin cele 2/3 anterioare ale sale. Această zonă se află în sectorul distal al crestei edentate mandibulare la nivelul molarului de minte. Este reprezentată de o formaţiune piriformă, încadrabilă într-un triunghi cu vîrful posterior şi baza anterioară. Limita anterioară a acestei zone este reprezentată de o linie imaginară ce trece prin faţa distală a molarului de 12 ani. Această linie imaginară trebuie prelungită pînă la intersecţia ei cu crestele oblice şinterne şi externe. De la aceste zone se trasează spre vîrful triunghiului imaginar, reprezentat de inserţia ligamentului pterigo-mandibular, alte două linii imaginare care reprezintă celelalte două laturi ale triunghiului sau limite ale zonei. In acest perimetru se găseşte un suport osos sub formă de prag, rezultat în urma extracţiei molarului de 12 ani mandibular. In timp involuţia

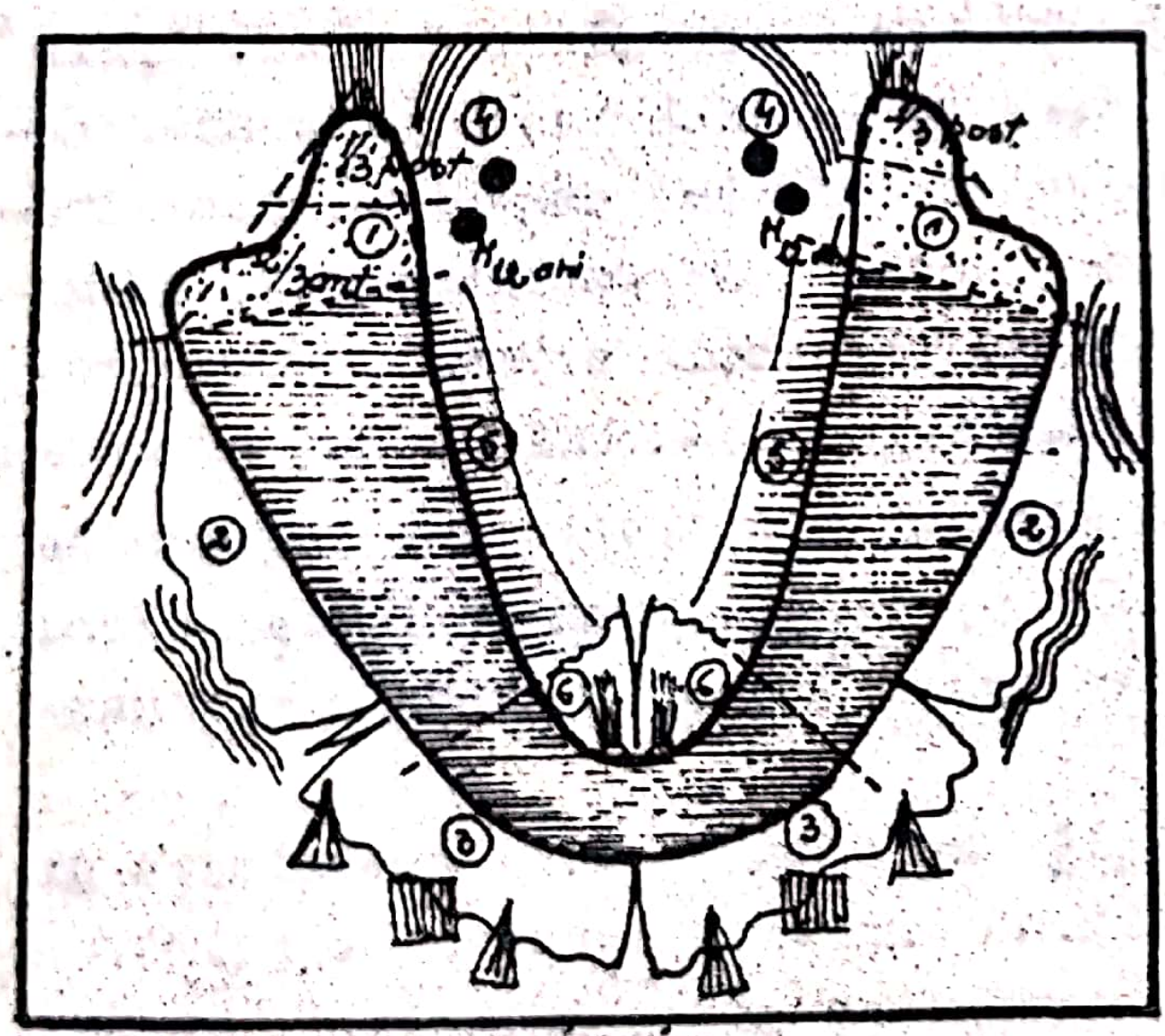

Fig.nr. 211

își spune cuvîntul astfel că resorbția care se petrece anterior de inserția ligamentului pterigomandibular, determină înclinarea pantei cu atît mai accentuat cu cît resorbția este mai accentuată. Mucoasa acoperitoare are o reziliență bună, este groasă, fibroasă, permițînd sprijinul dar și închiderea marginală distală.

Există și situații cînd tuberculul piriform este reprezentat de o masă de mucoasă mobilizabilă în toate direcțiile de către ligamentul pterigomandibular, situație deosebit de nefavorabilă protetic. Mobilitatea tuberculului se poate realiza prin tracțiuni pe ligamentul pterigomandibular în deglutiție, în deschiderea largă a gurii sau prin contracții ale constrictorului superior al faringelui realizate în deglutiție.

Punga lui Fisch sau zona vestibulară laterală este situată în zona cea mai posterioară a părții vestibulare a arcului mandibular Limita posterioară este reprezentată de linia imaginară trecînd prin fața distală a molarului de 12 ani. Limita anterioară este reprezentată de plica alveolo-jugală care poate fi unică sau multiplă, cu bază mare sau mică de implantare. Limita internă este reprezentată de versantul extern al crestei edentate, iar limita externă de fibrele mușchiului buccinator tapetate de mucoasă. Limita inferioară este reprezentată de fibrele arcuate ale buccinatorului care merg spre inserția lor pe linia oblică externă. Peretele superior este virtual și deschis accesului. Limita de demarcație dintre mucoasa fixă și mucoasa mobilă este netă. Spre polul posterior al pungii pot apare prin contracție fibre ale maseterului ceea ce implică realizarea unei ancoșe în marginea aparatului gnatoprotetic pentru degajarea mobilității acestui mușchi. La nivelul pungii descriem: amplitudinea, lărgimea, care este variabilă în funcție de rezorbția crestei, adîncimea precum și limita de trecere spre mucoasa pasiv-mobilă. Cînd punga lui Fisch este mai adîncă și are și o lărgime suficientă vom realiza la acest nivel o îngroșare a marginilor aparatului numită "bula Kärol" cu rol în stabilizarea protezei (va primi fibre orizontale ale mușchiului buccinator).

Zona vestibulară frontală se află în zona anterioară și vestibulară a arcului mandibular fiind limitată lateral de plicile alveolo-jugale plasate în dreptul caninilor și premolarilor. Median se află frenul buzei inferioare care imparte zona vestibulară frontală în două porțiuni ce pot fi simetrice sau nu. Frenul poate lipsi, poate fi divizat în bride multiple și mici. Peretele anterior este reprezentat de muşchiul orbicular acoperit de mucoasă, care se reflectă spre posterior formînd fundul pungii, iar peretele posterior este format de versantul vestibular al crestei acoperit de mucoasă. Zona de mucoasă pasiv-mobilă este greu de pus în evidenţă şi se realizează prin tracţiunea uşoară şi răsfrîngerea buzei inferioare. Zona funcţională vestibulară se găseşte sub incidenţa unor muşchi care sînt: muşchiul orbicular, muşchiul pătratul mentonului, muşchiul moţul bărbiei, triunghiularul buzelor, care prin inserţiile de la nivelul nodului comisural sînt uşor mobilizabile în cursul funcţionalităţii.

Zona retro-linguală sau nişa lui Ney şi Bowen este situată intern, lingual de tuberculul piriform, între osul mandibular şi baza limbii. Limita anterioară a nişei este dată de linia care marchează faţa distală a molarului de 12 ani, prelungită la nivelul nişei, posterior se poate delimita printr-o linie imaginară din tubercul ce merge spre muşchiul palatoglos (pilierul anterior) spre limbă. Limita externă este reprezentată de faţa internă a corpului mandibulei la unirea ramului ascendent cu ramul orizontal, tapetată cu mucoasă bucală. Limita internă este reprezentată de faţa externă a bazei limbii. La acest nivel, nişa este străbătută de formaţiuni musculare profunde, ceea ce determină pe unii autori să o considere inaptă să primească prelungirea aparatului gantoprotetic. Astfel în porţiunea sa anterioară trece fascicolul milofaringian al constrictorului superior al faringelui; în porţiunea posterioară într-un repliu de mucoasă, muşchiul palatoglos; iar în profunzime muşchiul stiloglos. Toţi aceşti muşchi sînt mobilizaţi în deglutiţie. Prelungirea aparatului în această zonă se va tatona încă din faza de amprentare funcţională. Este containdicată absolut în situaţia eversării goniónului cînd nişa devine retentivă. Clinica de protetică din Iaşi este de părere că în procesele accentuate de resorbţie şi atrofie, pentru stabilitatea aparatului gnatoprotetic este utilă prelungirea bazei acestuia în această zonă, atunci cînd situaţia o permite. In acest scop vom inspecta static şi dinamic această nişă şi vom proceda la o amprentare individualizată.

Zona linguală laterală este localizată pe versantul lingual al zonei de sprijin mandibulare în continuarea nişei retrolinguale. Limita posterioară este dată de linia ce trece prin faţa distală a molarului de 12 ani, limita anterioară fiind reprezentată tot de o linie virtuală, situată între canini și premolari. Peretele extern al acestei regiuni este reprezentat de versantul intern al crestei alveolare edentate, la nivelul căruia se află linia oblică internă pe care se inseră mușchiul milohioidian ce poate mobiliza aparatul gnatoprotetic. Atunci cînd creasta milohioidiană este ascuțită și dureroasă, marginea aparatului gantoprotetic trebuie să se oprească la acest nivel, iar cînd este rotunjită permite extinderea acesteia cu cel puțin 2 mm sub creastă. In repaus mușchiul milohioidian se relaxează și coboară, astfel că ne oferă o imagine falsă asupra zonei care pare mai profundă. Peretele intern al zonei linguale laterale este format de fața laterală a limbii acoperită de mucoasă și de glandele sublinguale care proemină submucos, uneori herniind deasupra crestei alveolare dîndu-ne imaginea unui cîmp protetic deficitar. Profunzimea zonei linguale laterale este maximă în dreptul premolarilor, unde uneori pot apare formațiuni numite torus mandibular, cu aceeași semnificație ca și la maxilar, care necesită intervenții chirurgicale corectoare. Cînd între limbă și fața internă a crestei edentate la nivelul acestei zone se poate obține o prelungire aceasta se va numi aripioară paralinguală. Există situații dificile în care biomecanic sîntem siliți să prelungim proteza între planșeu și limbă obținînd în acest caz prelungirea numită aripioara sublinguală.

Zona linguală centrală sau zona Schlack și Schreinemakers este situată pe partea linguală a arcului mandibular în zona frontală. Are ca limită posterioară o linie virtuală ce trece prin fața distală a celor doi canini, anterior fiind limitată de versantul lingual al crestei edentate din zona frontală. Limita inferioară este realizată de planșeul bucal acoperit de mucoasă. Ca elemente importante în această zonă, întîlnim de o parte și de alta a frenului lingual două pungii parafrenulare ale lui Ackermann, apofizele genii superioare pe care se inseră mușchiul genioglos care dezvoltă la acest nivel o forță considerabilă de contracție ce poate disloca aparatul gnatoprotetic de pe cîmp. Uneori volumul apofizelor genii este crescut, iar tendonul mușchiului genioglos osificat creînd dificultăți deosebite în protezare. Inchiderea marginală în această zonă este greu de realizat și necesită prelungirea, oblică și îngroșarea marginii aparatului gantoprotetic în scopul obținerii unui contact permanent al acesteia cu mucoasa.

D. EVOLUTIA EDENTATIEI TOTALE

Edentația totală se însoțește de modificări ireversibile la nivelul tuturor componentelor sistemului stomatognat. Edentația totală își manifestă astfel consecințele asupra osului, mucoasei orale, mușchilor mobilizatori ai mandibulei, articulației temporo-mandibulare, limbii și glandelor salivare.

1. EVOLUTIA SUPORTULUI OSOS

Modificările osoase sînt determinate de factori generali, locali și funcționali.

Factorii generali sînt reprezentați de starea generală a organismului care își pune amprenta asupra evoluției tuturor componentelor sistemului stomatognat. Astfel vîrsta înaintată se însoțește de încetinirea metabolismului și de diminuarea fenomenelor reparatorii. Avitaminozele, tulburările metabolismului calcic, osteoporoza iradierea, bolile cronice, influențează în mod indirect sau direct evoluția structurii osoase a cîmpului protetic edentat total.

Factorii locali influențează evoluția edentației totale, în acest sens etiologia edentației fiind pe primul loc. Astfel parodontopatia marginală cronică se însoțește de tulburări de irigare ce intensifică resorbția și atrofia osoasă. In zonele în care dinții au fost pierduți de mai mult timp, atrofia crestei alveolare este mai pronunțată în comparație cu zonele în care dinții au fost pierduți mai recent. Bolnavii la care pierderea tuturor dinților de pe un maxilar s-a produs la intervale relativ scurte de timp, atrofia se produce în mod uniform, pe cînd în cazul pierderii dinților la intervale de timp mai lungi, relieful crestei edentate prezintă un aspect neregulat. Extracțiile dentare laborioase însoțite de o distrugere severă a pereților alveolari duc la formarea unor creste cu înălțime redusă și contur neregulat. De asemeni protezarea incorectă a edentației totale duce la o serie de modificări nefavorabile ale cîmpului protetic cu instalarea resorbției și atrofiei. Pe de altă parte lipsa de protezare lipsește organismul de stimuli limirari, favorizînd instalarea unui simulacru de stimul funcțional care favorizează de asemenea resorbția și atrofia.

Factorii funcționali influențează de asemenea evoluția suportului osos. Maximum de stimuli îl realizează arcadele dentare prin intermediul desmodonțiului și a ligamentului peridentar. Osul alveolar ontogenetic și filogenetic este mai recent ca osul bazilar mandibular. Apofiza alveolară își găsește rațiunea de a exista prin prezența organelor odonto-parodontale pe care le susține și consolidează. Prin dispariția dinților încetează influența stimulului fiziologic asupra arcadelor, ducînd la instalarea proceselor de atrofie și resorbție prin accentuarea activității osteoclastice și tulburări de irigație sanguină. La tineri raportul dintre apoziția osoasă și atrofie este în favoarea apoziției, la adulți există un echilibru între aceste fenomene, în timp ce la bătrîni să predomine fenomenele de atrofie.

Aceste cauze locale ale modificărilor suportului osos (etiologia extracției, cronologia extracției, absența sau prezența tratamentului gnatoprotetic, felul acestui tratament) se complică prin cumularea cu legile metabolismului osos.

Legea Wolf – conform căruia o presiune exercitată pe suprafața osului produce atrofia, pe cînd tracțiunea favorizează apoziția osoasă. La nivelul osului alveolar se întîlnesc ambele fenomene care dacă sînt echilibrate vor păstra nemodificat volumul osos pe o perioadă îndelungată de timp. Mușchii și ligamentele cu inserție în apropierea osului alveolar stimulează menținerea acestuia. Odată cu pierderea dinților în edentația totală încetează și posibilitatea de a transforma presiunea în tracțiune, predominînd presiunea, deci resorbția osoasă.

Legea Arndt, Schultze și Delbeque se referă la gradarea forței care acționează asupra substratului osos. Forțele de nivel liminar întrețin metabolismul local, cele supraliminare realizează presiuni și tracțiuni exagerate asupra osului favorizînd procesele de resorbție și atrofie, pe cînd cele subliminare neavînd gradientul necesar realizării unor stimuli duc tot la resorbție și atrofie.

Legea Jores se referă la raportul dintre solicitare și timpul de acțiune al acesteia. Stimulul mecanic care se exercită asupra osului este activ atunci cînd se manifestă intermitent, dînd posibilitatea refacerii proceselor metabolice și circulației locale. Dacă presiunile se exercită o perioadă de timp îndelungată, capătă un potențial de stimulare osteoclastică, produce ischemia locală împiedicînd aportul de substanțe nutritive și favorizînd instalarea resorbției și atrofiei.

Legea Leriche caută să explice procesele metabolice locale în raport de circulaţia periferică capilară. Astfel o circulaţie periferică capilară normală asigură un proces echilibrat de depunere şi remaniere osoasă. Dacă circulaţia locală se accentuează, aşa cum se întîmplă în stările inflamatorii uşoare, procesele de resorbţie şi atrofie cresc şi invers o circulaţie lentă favorizînd apoziţia osoasă. Cauza acestor fenomene ar fi după acest autor următoarea: în circulaţia lentă capilară ionii de calciu se depun la fel ca aluviunile pe cînd în circulaţia accelerată ionii nu se mai pot depune.

Legea Ogolnick. Conform acestei legi osul se comportă ca un cristal piezoelectric. In momentul exercitării de presiuni asupra lui se produc diferenţe de potenţial la extremităţi. La anod, ionul de calciu este eliminat pe cînd la catod el este atras şi depus. Deci, prin presiuni şi tracţiuni, procese contrare suportate de os se stimulează schimbarea polarităţii, osul suferind resorbţia sau apoziţia în funcţie de acestea.

Concepţia metabolică susţine că, în metabolismul calciului intervin extrem de mulţi factori : tiroida, paratiroidele, vitamina C, D, steroizii, fiind dificilă şi schematică structurarea unui factor declanşator al modificărilor osoase.

Resorbţia şi atrofia îmbracă aspecte diferite la maxilar şi la mandibulă. Maxilarul se resoarbe mai frecvent pe versantul vestibular al crestei cu intensitate maximă la nivelul muchiei crestei, luînd forma atrofiei centripete, cu micşorarea diametrului anteroposterior şi transversal. La nivelul bolţii palatine atrofiaşşi resorbţia sînt mai diminuate. Mandibula suferă un proces de resorbţie centrifugă, cu intensitatea maximă la nivelul muchiei şi a versantului lingual, astfel încît creşte diametrul antero-posterior şi cel transversal. Aceste fenomene de atrofie centripetă la maxilar şi centrifugă la mandibulă, fac ca axul interalveolar din vertical să devină oblic. In urma resorbţiei şi atrofiei rezultă diverse forme de cîmp protetic maxilar şi mandibular. Astfel pentru maxilar Schröder, a descris trei clase ale atrofiei:

- clasa I-a prezintă situaţia clinică reprezentată de creste înalte, rotunjite, boltă palatină adîncă, tuberozităţi proeminente, distanţa dintre sinus şi creasta edentată mare, cu peretele sinusal gros la polul inferior (Fig.nr. 212a)

- clasa a II-a încadrează formele clinice cu creste edentate diminuate, boltă medie spre plană, tuberozităţi şterse, peretele sinusal redus, apropiat de muchia crestei. (Fig.nr.212b).

- clasa a III-a include o atrofie marcată cu creste alveolare desfiinţate, tuberozităţi dispărute, boltă plată, sinus foarte aproape de muchia crestei, despărţit de aceasta printr-o folie subţire de ţesut osos.

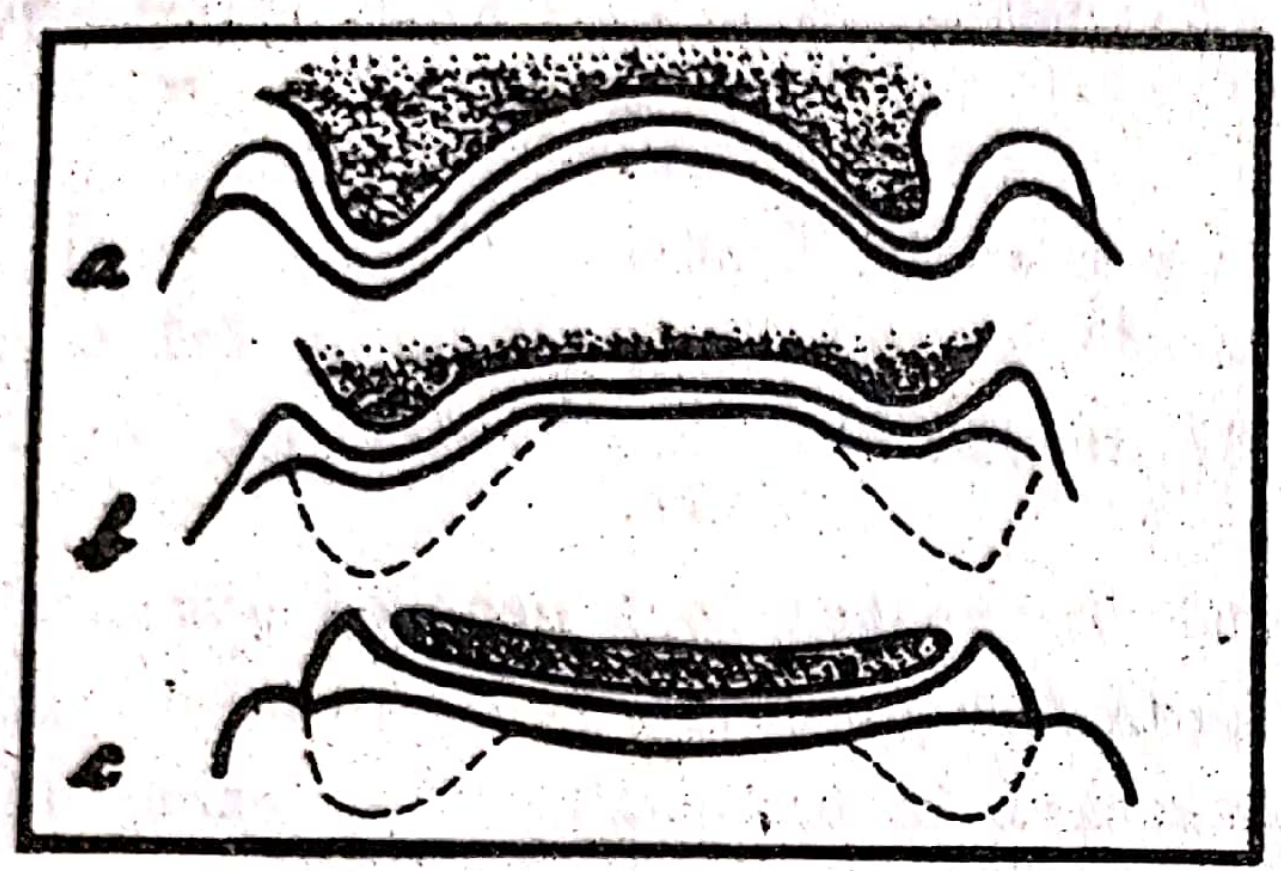

Fig.nr.212 a,b,c,

Pentru mandibulă, Köller şi Russov, au descris patru clase de atrofie osoasă:

- clasa I-a cuprinde situaţii clinice favorabile reprezentate de creste alveolare înalte, rotunjite, tuberculi piriformi proeminenţi (Fig. nr.213a).

- clasa a II-a cuprinde situaţiile clinice care prezintă o creastă alveolară proeminentă în zona anterioară şi cu atrofie accentuată în zona distală. (Fig.nr.213.b)

- clasa a III-a cuprinde situaţiile clinice reprezentate prin atrofie marcată a crestei edentate în zona anterioară, lateral crestele edentate fiind de înălţime medie cu tuberculi piriformi bine reprezentaţi (Fig.nr.213c).

- clasa a IV- a cuprinde situaţiile clinice extrem de defavorabile în care resorbţia şi atrofia osoasă marcate au desfiinţat aproape complet creasta alveolară reziduală. (Fig.nr. 213d).

2. EVOLUTIA MUCOASEI DE ACOPERIRE a cîmpului protetic edentat total ia aspecte diverse şi se datoreşte unor cauze locale şi generale.

Dintre factorii generali care influenţează evoluţia mucoasei de acoperire menţionăm: bolile caşectizante ce măresc vulnerabilitatea organismului la infecţii, stările uremice care se însoţesc de inflamaţia mucoaselor, perturbarea metabolismului în cazul avitaminozelor A şi C, perturbarea unor procese enzimatice locale şi a mecanismului antibacterian.

Factorii locali sînt legaţi de irigaţia sanguină terminală a fibromucoasei şi comprimarea acesteia de către baza aparatului gnatoprotetic, ducînd la ischemie locală şi involuţie a mucoasei. Evoluţia mucoasei de acoperire este în strînsă legătură de concordanţa atrofiei osului cu atrofia mucoasei, avînd drept consecinţă directă gradul de rezilienţă mucozală. Cînd resorbţia şi atrofia osului şi a mucoasei se petrec cu aceeaşi rată în timp, rezilienţa mucoasei se menţine în limite normale. Dacă resorbţie şi atrofia osoasă sînt mai mari decît atrofia mucoasei, se produce o îngroşare aparentă a stratului submucos, rezilienţa mucoasei devine mare, ca o haină rămasă largă pe un om care a slăbit.

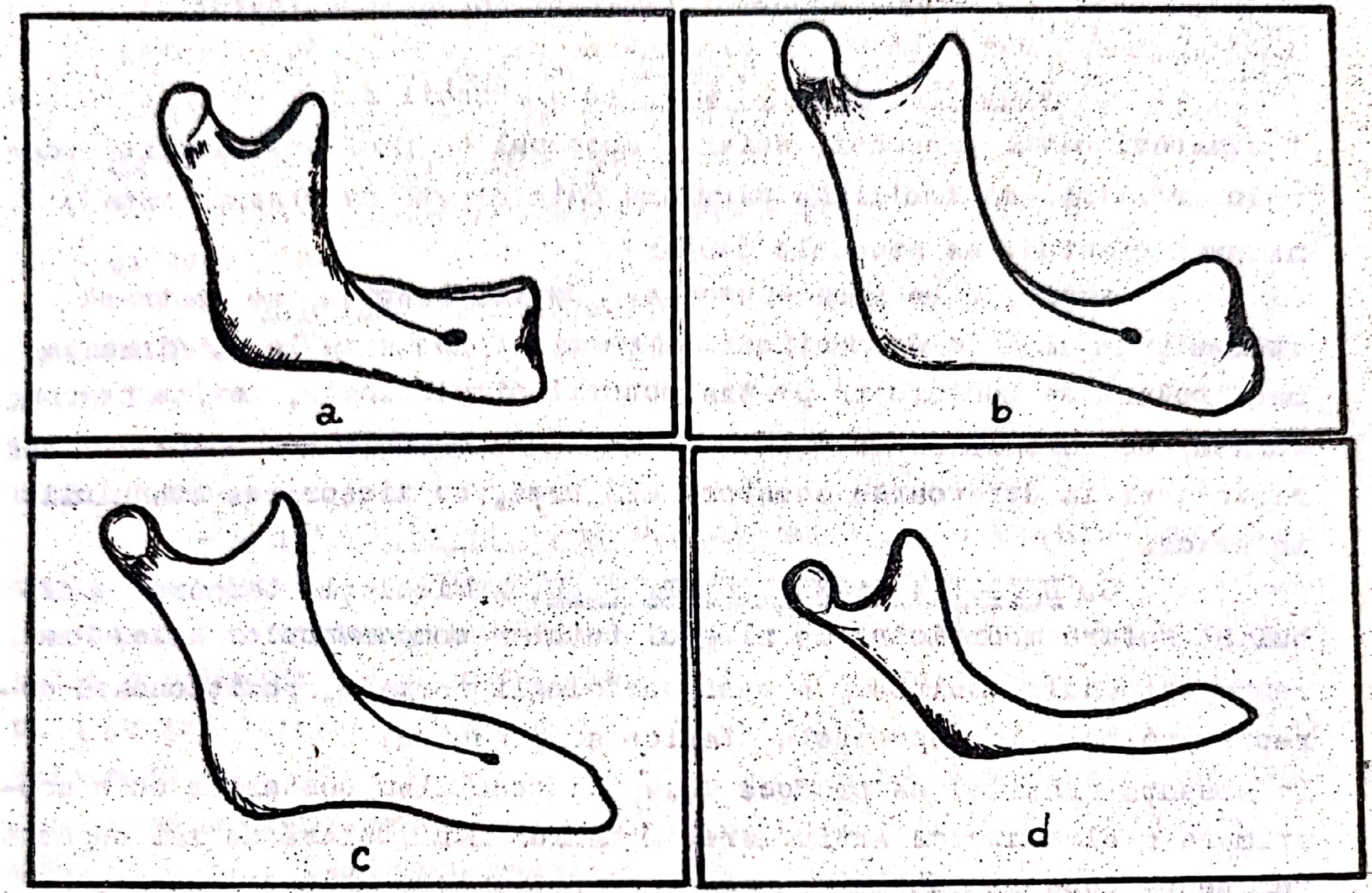

Fig. nr.213 a,b,c,d,

3. EVOLUTIA LIMBII se produce în sensul unei pseudo-macroglosii prin interpunerea acesteia între cele două maxilare şi participînd la stabilizarea maxilarelor în cursul deglutiţiei. Papilele linguale se atrofiază, mucoasa linguală se poate plicatura, putînd apare diferite aspecte clinice: netedă, geografică, scrotală etc. Apar asociate şi modificări ale gustului şi chiar glosodinii.

4. **EVOLUTIA GLANDELOR SALIVARE** se însoţeşte de o modificare a secreţiei salivare atît cantitativ cît şi calitativ , acinii şi canalele de excreţie se atrofiază. De asemeni se modifică constituenţii salivari, în sensul scăderii titrului imunoglobulinelor şi a lizozimului salivar, ducînd la diminuarea capacităţii de apărare.

5. **EVOLUTIA LA NIVEL MUCOZAL** . Muşchii feţei şi muşchii mobilizatori devin hipotoni, suferă fenomenul de gonflare datorită edemului realizat de imbibiţia tisulară determinată de absenţa masajului natural efectuat de arcadele dentare.

Activitatea neuro-musculară devine haotică, se destramă stereotipul dinamic de masticaţie, se pierd unele reflexe, dinamica mandibulară se desfăşoară pe traiectorii simplificate, devine necoordonată, se instalează un dezechilibru între muşchii coborîtori şi cei ridicători în defavoarea acestora din urmă, cu micşorarea etajului inferior.

6. **EVOLUTIA LA NIVEL ARTICULAR**. Articulaţia temporo-mandibulară suferă modificări la nivelul tuturor componentelor sale, Prezenţa tamponului ocluzal, a unei morfologii normale, poziţionează corect mandibula în secvenţele statice şi dinamice.

In absenţa dinţilor se produce colapsul condilian posterior cu o comprimare a elementelor articulare. Dinamica mandibulară nu mai suportă influenţa determinantului anterior şi posterior. Ghidajul se realizează prin contribuţia muşchilor şi a articulaţiei temporo-mandibulare. Mişcările articulaţiei devin tot mai ample, capsula articulară şi ligamentele devin mai laxe, favorizînd subluxaţia cronică anterioară.

In final evoluţia edentaţiei totale se face către dishomeostazia sistemului stomatognat.

Dacă prin tratament, homeostazia sistemului nu este reconstituită corect prin aparate bine construite sau corect individualizate sau dacă tratamentul nu a fost urmărit în timp se instalează complicaţiile edentaţiei totale.

E. COMPLICATIILE EDENTATIEI TOTALE

Complicaţiile edentaţiei totale intervin în primul rînd prin neprotezare, deoarece în aceste cazuri homeostazia sistemului nefiind refăcută, toate procesele involutive de la nivelul tuturor componentelor sistemului se accentuează. De asemenea dacă homeostazia sistemului nu este reconstituită corect prin aparat gnatoprotetic bine construit sau individualizat, sau dacă tratamentul protetic nu este urmărit în timp se instalează complicaţiile. Tratamentul gnatoprotetic amovibil nu este un tratament definitiv, ci temporar, iar garanţiile pe care medicul le dă bolnavului trebuie legate în primul rînd de procesul de dispensarizare.

Complicaţiile edentaţiei totale pot fi : locale, loco-regionale şi generale.

1. COMPLICATIILE LOCALE apar la nivelul cavităţii orale şi se manifestă asupra cîmpului protetic cu componentele sale osoasă şi mucoasă.

a. La nivelul componentei osoase, complicaţiile pot îmbrăca două aspecte:

- apariţia de exostoze sau dezvoltări exagerate a unor segmente ale suportului osos sînt datorate stimulării osteoblastice exagerate şi mai frecvent localizate la nivelul torusului palatin, torusului mandibular, a crestei milohioidiene şi apofizelor genii, necesitînd pentru corectare intervenţii chirurgicale. Hipertrofia alveolară este rară şi se localizează de obicei la nivelul tuberozităţilor maxilare care devin hipertrofice, voluminoase, cu diametrul vestibulo-oral şi vertical crescut devenind retentive sau plonjante, ocupînd în acest fel spaţiul protetic potenţial şi împiedicînd în acest fel protezarea. (Fig.nr.214).

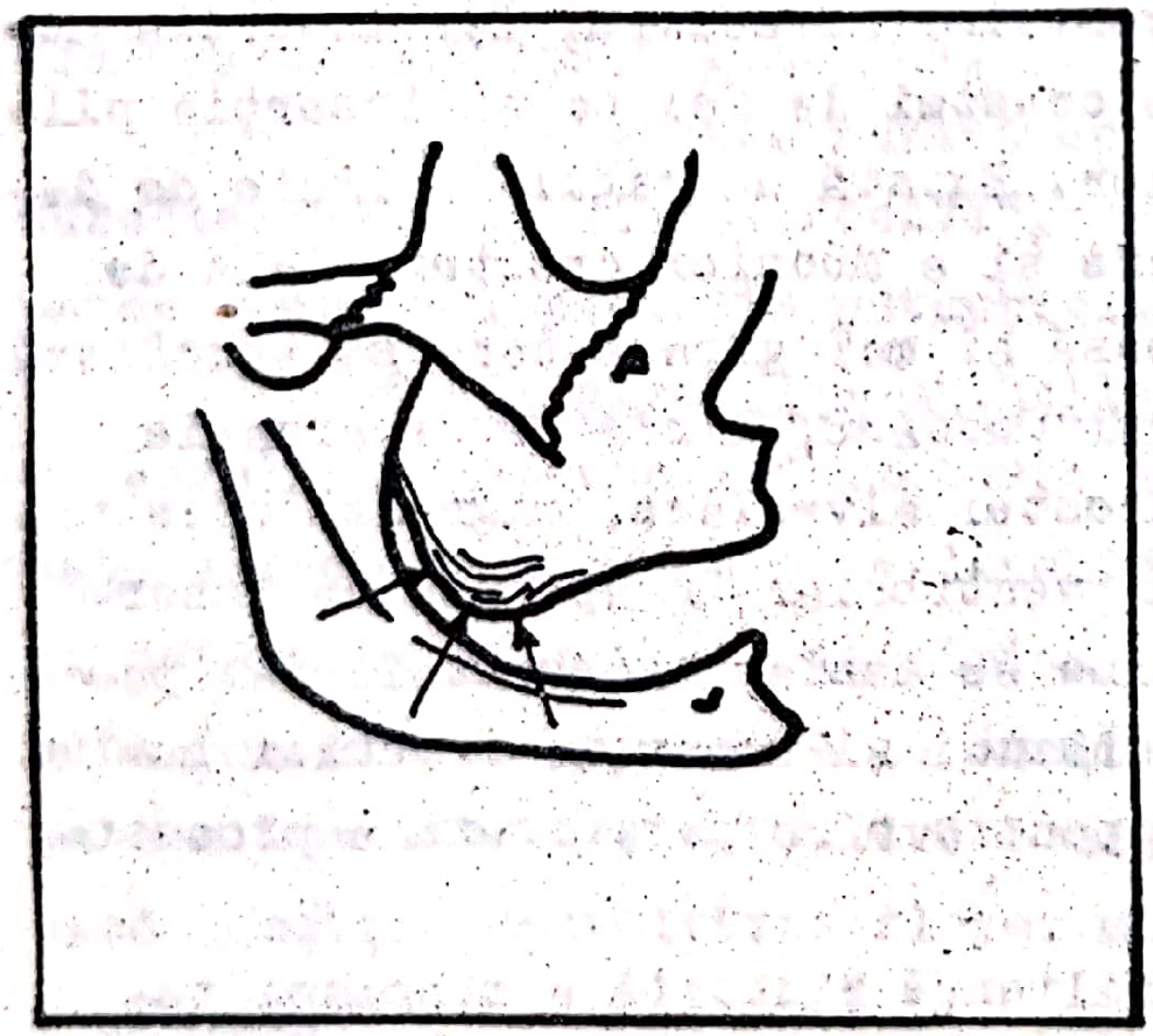

Fig.nr.214

- instalarea sindromului de resorbţie şi atrofie alveolară se caracterizează prin atrofia marcată a cîmpului protetic maxilar îmbrăcînd aspectul clasei a III-a Schröder şi la nivel mandibular, aspectul clasei a IV-a Köller şi Russov. Resorbţia şi atrofia pot să ajungă atît de marcate încît să deschidă sinusul, să determine migrarea spinei nazale la nivelul cîmpului protetic. Creasta alveolară mandibulară se poate atrofia atît de mult, încît linia oblică internă şi externă să ajungă la nivelul muchiei crestei, apofizele genii și găurile mentoniere sa migreze în zona funcțională de sprijin mergînd pînă la dehiscența canalului mandibular. Atrofia poate interesa și osul bazal mandibular care poate ajunge pînă la grosimea unui creion.

b. La nivelul componentei mucoase complicațiile se manifestă prin atrofii marcate și întinse în suprafață, cu apariția unor zone de mucoasă atrofiată, subțire, friabilă, care nu suportă nici un fel de presiune, încît protezarea nu mai este posibilă fiind necesare intervenții chirurgicale cu adiție de mucoasă.

Alteori componenta mucoasă de la nivelul cîmpului protetic poate suferi un fenomen contrar, de dezvoltare sau hipertrofiere îmbrăcînd aspectul unei mucoase fibromatoase, situată cel mai frecvent la nivelul tuberozităților. Atunci cînd resorbția osoasă este foarte rapidă, mucoasa de acoperire rămînînd la vechea dimensiune apare clinic ca fiind un exces situația fiind comparabilă cu situația unei haine rămase largi pe un om care a slăbit. Aspectele clinice cele mai frecvente în aceste cazuri sînt cele de creastă balantă sau creastă de cocoș. Prin posibilitatea de mobilizare în sens orizontal a acestei zone, aparatul gnatoprotetic nu mai poate fi stabilizat pe cîmp, posibilitățile sale de mobilizare vor accentua resorbția osoasă, în acest fel instalîndu-se un cerc vicios. Este corect de a se proceda de la început la intervenții corectoare chirurgicale pentru a asigura condiții optime de stabilitate aparatului gnatoprotetic amovibil.

La maxilar prin instalarea sindromului de resorbție și atrofie osoasă, se reduce înălțimea crestelor alveolare, iar inserția mucoasei mobile se apropie de muchia crestei la fel ca și inserția plicilor alveolo-jugale și a frenurilor. Există de regulă o linie de demarcație netă a mucoasei vestibulare și a muchiei crestei, față de mucoasa bolții palatine, mai fibroasă și mai groasă care se atrofiază mai greu. Odată cu atrofia osoasă și mucoasă, linia de demarcație dintre mucoasa palatină și cea a crestei alveolare, migrează spre muchia crestei sau chiar pe versantul vestibular în apropierea inserției mucoasei mobile. Rugile palatine se desfac în evantai, iar papila bunoidă migrează spre muchia crestei și inserția frenului buzei superioare, semne premonitorii pentru o rată ridicată a procesului de atrofie și resorbție.

La mandibulă apare o reziliență ridicată a mucoasei tuberculului piriform, care se mișcă în toate sensurile fiind incapabil de a suporta presiuni. Datorită resorbției și atrofiei marcate la nivelul crestelor edentate, cîmpul protetic mandibular se transformă într-o linie, iar inserţia mucoasei mobile migrează spre muchia crestei.

La nivelul mucoasei orale există un proces de ortokeratoză (cheratinizare normală) asigurînd o stare de sănătate normală a mucoasei orale, care astfel este capabilă să suporte traumele alimentare şi cele produse de baza aparatului gnatoprotetic total amovibil. Cînd apare o uşoară stare de inflamaţie, se produce o hipokeratoză a mucoasei orale, scăzînd capacitatea de apărare la solicitările mecanice şi bacteriene. Afectarea în profunzime a mucoasei orale duce mai întîi la subţierea stratului keratinizat sau chiar la absenţa lui în unele zone, cu apariţia fenomenului de hiperacantoză, care constă în înmulţirea crestelor papilare. Uneori poate să apară şi hiperpapilita inflamatorie, caracterizată prin inflamaţia generalizată a mucoasei orale, observîndu-se pe suprafaţa ei mici papiloame.

c. La nivelul articulaţiei temporo-mandibulare apar fenomene de uzură, de atrofie a tuberculului articular şi condilului mandibular, de degenerescenţă a elementelor articulare, cu uzarea meniscului şi chiar perforarea acestuia sau a osului timpanic datorate unei compresiuni posterioare date de condil. Colapsul condilian posterior poate irita nervul auriculo-temporal şi duce la apariţia de dureri cu localizări variate : oftalmice, glosice, faciale, de multe ori extrem de greu de diagnosticat corect.

d. La nivelul glandelor salivare complicaţiile constau în diminuarea secreţiei, pînă la xerostomie şi hipertrofia glandelor salivare, parotida şi suglinguala, mai ales la bărbaţi în legătură cu diminuarea secreţiei gonadice.

e. Limba este mărită de volum, hipotonă luînd un aspect caracteristic de "limbă lăţită", care împiedică protezarea prin ocuparea spaţiului protetic potenţial.

f. La nivelul comisurilor bucale apare perleşul sau Keilita angulară, leziune inflamatorie acoperită de o crustă. Formaţiunea este extrem de dureroasă la deschiderea gurii, la emisia fonemelor şi determină tulburări ale mimicii faciale. Formarea acestei leziuni este favorizată de zonele de declivitate create prin accentuarea şanţurilor comisurale, saliva scurgîndu-se la acest nivel. Se creează condiţii dezvoltării florei microbiene şi deci de apariţie a leziunii.

2. COMPLICATIILE LOCO-REGIONALE se înscriu la nivelul faciesului şi se referă la tulburările de arhitectură facială şi tul-

burările echilibrului sistemului stomatognat.

a. Tulburările de antropologie facială se caracterizează prin modificări complexe fiind primele care se pun în evidență. Are loc mai întîi o flexie a coloanei cervicale însoțită de schimbarea axei orizontale a extremității cefalice. Pentru ași menține extremitatea cefalică orientată în planul orizontal care-i permite să scruteze orizontul în această poziție de coloană vertebrală flectată extremitatea cefalică realizează o ușoară rotație posterioară pentru a-și păstra posibilitățile de control vizual al spațiului înconjurător. Această deplasare complexă poate avea drept consecință și reajustarea echilibrului neuro-muscular care este obligat să asigure o nouă relație de postură și uneori chiar o nouă relație centrică. In măsura în care schimburile se produc treptat remodelarea osoasă și echilibrul neuro-muscular se reajustează într-o măsură egală.

b. Instalarea dishomeostaziei sistemului

Dishomeostazia sistemului stomatognat apărută ca o complicație a edentației totale se înscrie ca o etapă decompensată a evoluției acestei maladii complexe, preexistente sau declanșată de dezordinea homeostazică instalată prin dispariția mai mult sau mai puțin rapidă a arcadelor dentare. Capacitatea compensatorie a sistemului homeostazic de autoreglare fiind substanțial depășită, sindromul disfuncțional se instalează definitiv, avînd loc modificări ireversibile. Ele interesează articulația temporo-mandibulară, mușchii manducatori și relațiile fundamentale mandibulo-craniene care se modifică datorită absenței arcadelor dentare. Suprasolicitarea musculară pe tipare neobișnuite și modificarea echilibrului dintre ridicători și coborîtori, duce la apariția spasmelor musculare însoțite de durere musculară cu caracter variat.(durere miofacială). Durerea miofacială se proiectează în zone variate, are un mecanism complex și se poate manifesta sub forma trigerului miofacial. Durerea este provocată prin atingerea, palparea sau solicitarea unor zone musculare și se simte la distanță de locul de declanșare.

3. COMPLICATIILE GENERALE se referă la complicațiile digestive de ordin metabolic și psihice.

a. Complicatiile digestive, se datoresc absenței arcadelor dentare cu desființarea funcției masticatorii. Masticația este primul act care declanșează reflexele digestive. Prin pregătirea bolului alimentar se stimulează secreţia salivară şi se pregăteşte o secreţie şi motilitate gastrică corespunzătoare. Masticaţia riguroasă calmează, iar absenţa sau insuficienţa sa poate determina apariţia unor maladii digestive prin tulburarea secvenţelor reflexelor digestive. De asemenea au fost citate în literatură, cazuri de cancere ale tubului digestiv declanşate prin traumatizarea generată de particulele alimentare insuficient triturate.

b. Tulburările metabolice sînt datorate masticaţiei insuficiente; activitatea digestivă este astfel deficitară, absorbţia principiilor nutritive este insuficientă ducînd la tulburări metabolice generale.

c. Tulburările psihice sînt complexe şi cunosc o etiologie complexă. Aceste tulburări au fost detaliate deja la capitolul referitor la simptomatologia clinică a edentaţiei totale.

F. FORMELE CLINICE ALE EDENTATIEI TOTALE

Morfologia cîmpului protetic este atît de complexă încît practic fiecare caz reprezintă o altă formă clinică diferită de celelalte. Deşi multitudinea aspectelor clinice este evidentă, o clasificare a lor a fost necesară în dublu scop: al înţelegerii evoluţiei aspectului clinic al maxilarului edentat către forme mai grave şi în al doilea rînd în scop terapeutic.

Intre clasificările existente în literatura de specialitate amintim clasificarea lui Souplée care nu mai este de actualitate, a lui Costa şi Sangiulo.

E. Costa a grupat formele clinice ale edentaţiei totale în raport de aspectul cîmpului protetic în: cîmp protetic favorabil, cîmp protetic mediu şi cîmp protetic nefavorabil.

Se mai utilizează o clasificare a cîmpurilor protetice în funcţie de calitatea mucoasei de acoperire a cîmpului. Astfel cîmpurile protetice pot fi: moale, dur sau mediu. Cîmpul protetic moale se caracterizează prin rezilienţa crescută a mucoasei, cîmpul protetic dur printr-o mucoasă fermă, aderentă substratului osos cu o rezilienţă foarte mică, iar cîmpul protetic mediu reprezintă condiţii medii favorabile de rezilienţă. Aceste considerente trebuiesc luate în considerare la alegerea metodei şi a materialului de amprentare.

Sangiuolo a descris trei forme clinice de cîmp protetic maxilar și tot atîtea pentru mandibulă.

Clasa I – maxilar reprezentată de cîmp protetic favorabil protezării cu un suport osos în care resorbția și atrofia nu s-au instalat sau sînt foarte reduse. Creasta alveolară este înaltă, rotunjită, regulată, tuberozitățile proeminente, bolta este adîncă sau medie, torusul absent, trecerea de la palatul dur la palatul moale se face după o linie oblică. Inserția elementelor periferice se face la distanță de muchia crestei, distanța dintre muchia crestei și linia ghirlandată fiind mai mare de 4–6 mm, iar reziliența mucoasei favorabilă.

Clasa I – mandibular se caracterizează printr-un suport osos corespunzător, creastă înaltă, rotunjită, tubercul piriform proeminent cu suport osos orizontal, apofizele genii la distanță de muchia crestei. Mucoasa are o reziliență normală, iar linia oblică internă și externă sînt la distanță de muchia crestei. Inserția elementelor periferice este la distanță de muchia crestei, înălțimea versanților crestei este mai mare de 4–6 mm, linia oblică internă este rotunjită permițînd prelungirea marginilor aparatului gnatoprotetic, limba are o poziție medie.

Clasa II – maxilar este reprezentată de cîmp protetic mediu cu afectarea parțială prin resorbție și atrofie. Tuberozitățile sînt medii, bolta este medie sau plată. Inserția periferiei mobile este într-o poziție medie în raport cu muchia crestei, distanța dintre muchia crestei și zona ghirlandată este de 4 mm. Trecerea de la palatul dur la palatul moale se face după o linie orizontală, torusul palatin este prezent în zona medie sau anterioară a palatului dur, reziliența mucoasei este ușor crescută.

Clasa II– mandibular încadrează situații clinice reprezentate de creastă edentată cu înălțime medie, linie oblică internă și externă mai apropiată de muchia crestei, tubercul piriform cu direcție oblică. Mucoasa are reziliența ușor crescută, tuberculul piriform se mobilizează ușor la tracțiunea pe ligamentul pterigomandibular, înălțimea versanților crestei fiind de 4 mm. Limba are o poziție posterioară.

Clasa III–maxilar se caracterizează prin atrofie marcată, înălțime redusă a crestelor cu apropierea de muchia crestei a spinei nazale anterioare şi a crestei zigomato-alveolare. Bolta palatină este plată, mucoasa are rezilienţă mărită, este balantă sau în creastă de cocoş, tuberozităţile sînt atrofiate, iar cînd proemină aparent se constată mobilitatea lor. Inserţia elementelor periferice este aproape de muchia crestei, trecerea de la palatul dur la palatul moale se face după o linie oblică.

Clasa III-mandibular se însoţeşte de atrofie marcată cu dispariţia procesului alveolar, atrofie aproape completă a tuberculului piriform, dehiscenţa canalului mandibular, cînd între linia oblică internă şi externă apare un şanţ. Mucoasa prezintă mobilitate orizontală şi verticală, inserţia elementelor periferice se face pe muchia crestei, cîmpul protetic este redus de forma unei linii iar limba are o poziţie anterioară.

Această clasificare a cîmpurilor protetice după Sangiuolo nu poate cuprinde întreaga varietate clinică a cîmpurilor protetice deoarece destul de frecvent o porţiune dintr-o arcadă poate fi încadrată într-o clasă, iar alta într-o altă clasă. Această clasificare este totuşi utilă pentru stabilirea diagnosticului, a prognosticului şi a planului de tratament.

G. EXAMENUL CLINIC, PARACLINIC SI DIAGNOSTICUL EDENTATIEI TOTALE

Examenul clinic şi paraclinic în edentaţia totală au o deosebită importanţă medicală, medico-legală şi ştiinţifică permiţînd stabilirea unui diagnostic corect şi a unui plan de tratament corespunzător. Ele permit totodată şi precizarea cauzelor care au dus la starea de edentaţie, a aspectelor clinice particulare fiecărui edentat total ca şi a condiţiilor de stabilitate, sprijin şi menţinere ale viitoarelor aparate gnatoprotetice. Intrucît cel care domină tratamentul edentaţiei totale este aspectul psihic, în momentul examinării medicul trebuie să creeze un climat de simpatie şi încredere cu pacientul, să aibă o atitudine de înţelegere, blîndeţe, dar fermă în ceea ce priveşte conduita terapeutică pe care trebuie să o aplice.

1. EXAMENUL CLINIC

Examinarea clinică începe cu stabilirea datelor anamnestice, care ne dau relații asupra identității civice și somatice a pacientului. Caracteristicile și desing-ul aparatelor gnatoprotetice vor urmări realizarea unei corespondențe cu particularitățile constituționale, de sex, vîrstă, profesie. Se notează întîi sexul aparent al bolnavului apoi preponderența aspectului feminin sau masculin, întrucît apare o ștergere a caracterelor secundare (bărbații se feminizează, femeile se masculinizează). Bărbații vor solicita proteze mai funcționale în timp ce femeile solicită proteze mai fizionomice.

Vîrsta bolnavului ne spune multe despre starea sa clinică despre faptul dacă organismul este tarat sau nu. Edentația totală este mai frecventă la bolnavii din grupa a III-a și a II-a de vîrstă.

Profesia ne indică gradul de pregătire, nivelul de instruire al bolnavului. Un nivel de instruire ridicat ridică exigențe ale tratamentului. De asemenea profesiunea poate explica uneori cauza afectării unor țesuturi, astfel intoxicațiile cronice la bolnavii ce lucrează în mediu cu mangan poate afecta sistemul muscular, iar la bolnavii tratați care lucrează în mediu cu plumb, aparatele gnatoprotetice cauzează frecvent stomatopatii.

Motivele prezentării se referă la refacerea funcțiilor masticatorii, fizionomice și fonetice. Uneori pacienții se prezintă pentru tulburări articulare, musculare, leziuni ale mucoasei sau pentru reoptimizarea unor aparate gnatoprotetice vechi.

Istoricul ne oferă date asupra debutului, evoluției edentației, tratamentelor pe care le-a urmat ca și a timpului scurs de la pierderea ultimilor dinți. Ne vom informa cînd a fost prima dată protezat adjunct, reacțiile psihice pe care le-a avut la fiecare tratament protetic și eventualele reacții alergice la materialele protetice. Cronologia extracțiilor dentare ca și etiologia pierderii dinților ne furnizează date asupra morfologiei cîmpului protetic ca și asupra prognosticului viitoarelor aparate gnatoprotetice. Ne interesează de asemeni dacă bolnavul a colaborat cu medicul, dacă a avut conflicte cu personalul medical, existînd riscul reactualizării acestora.

In cadrul antecedentelor personale generale ne vor interesa în primul rînd toate afecțiunile generale pe care le-a suferit bolnavul, cunoscută fiind interrelația între afecțiunile generale şi structurile cavităţii orale. În acest sens vom cere informaţii asupra tuturor afecţiunilor generale insistînd mai ales asupra:

- bolilor cardio-vasculare cum ar fi: miocardopatii, endarterite, hipertensiunea arterială;
- bolilor aparatului respirator: astm bronşic, emfizem pulmonar, sclerozele pulmonare, obstrucţii ale căilor aeriene superioare;
- bolilor aparatului digestiv: gastrite, ulcere, hepatitele cronice, cirozele hepatice;
- bolilor metabolice: diabet, obezitate, avitaminoze;
- bolilor aparatului renal: insuficienţă renală, nefropatii, sindroame renale;
- discraziilor sanguine: anemii, leucoze, sindroame hemoragipare;
- bolilor sistemului endocrin;
- bolilor sistemului nervos: epilepsia, Parkingson;
- intoxicaţiilor şi boala de iradiere;
- bolilor contagioase: hepatita virală, gripa;
- cancerele şi stările precanceroase.

Este foarte importantă cunoaşterea eventualelor afecţiuni generale pe care le prezintă pacientul, deoarece este bine cunoscută influenţa posibilă pe care aceste afecţiuni o au asupra stării de sănătate a structurilor cavităţii bucale, precum şi asupra manierei de rezolvare terapeutică gnatoprotetică. Afecţiunile grave temporizează sau chiar contraindică tratamentul gnatoprotetic (afecţiunile cardio-vasculare, discraziile sanguine, cancerele). Alte afecţiuni limitează posibilităţile de soluţionare ale cazului cum ar fi : abolirea utilizării anestezicelor, contraindicaţia totală a intervenţiilor chirurgicale, a utilizării implantelor... etc., în aceste situaţii limită preferîndu-se soluţii terapeutice cît mai simple, rezolvabile în şedinţe scurte şi reduse ca număr. Alte afecţiuni generale impun precauţii speciale în cursul actelor terapeutice: amprentarea la un pacient cu astm bronşic, utilizarea antibioprofilaxiei în cazul manevrelor minime la bolnav cu procese valvulare patologice. Bolile generale au influenţă asupra stării de sănătate a structurilor cavităţii bucale. Astfel bolile metabolice spre exemplu, şi tulburările metabolismului fosfo-calcic în special pot fi generatoare ale sindromului de resorbţie şi atrofie a crestei edentate, de aceea este foarte importantă tratarea afecţiunii generale înaintea inițierii tratamentului protetic. Același lucru apare necesar și în cazul altor maladii cum ar fi afecțiunile renale care prin imbibiție modifică volumul mucoasei bucale, o astfel de mucoasă ne trebuind a fi amprentată decît în fază stabilizată. Xerostomia cînd apare influențează major stabilitatea și menținerea aparatului gnatoprotetic. Terapia pentru unele afecțiuni generale poate influența metabolismul calcic local, de exemplu: administrarea îndelungată de cortizon, tratamentele fizio-terapice prin iradieri locale în tumori, pot determina modificări ale metabolismului local și accentuarea atrofiei osoase. Bolnavii cu rezistență scăzută la infecții, cu mucoasă friabilă și edematoasă nu vor fi tratați gnatoprotetic pînă cînd nu sînt tratate leziunile.

În cadrul antecedentelor personale stomatologice ne vom informa asupra modului de erupție dentară, asupra obiceiurilor vicioase sau ticurilor profesionale, asupra tuturor tratamentelor anterioare stomatologice precum și a eventualelor intoxicații cronice recepționate anterior.

Tot în cadrul anamnezei se vor înregistra date privind condițiile de viață și muncă. Se vor cere informații asupra obiceiurilor alimentare (consistența, cantitatea, consumul de alcool, fumatul, ritmul masticator, predominența mișcărilor masticatorii, ritmicitatea meselor). Se va stabili de asemenea climatul psiho-social în care trăiește bolnavul.

Examenul local stomatologic este un examen obiectiv care se efectuează static și dinamic utilizînd metodologia uzuală medicală: inspecția, palparea superficială și profundă, ascultația.

a. Examenul facial. Inspecția din față și profil ne dă informații asupra conturului feței, colorației tegumentelor, a ochilor, a părului, asupra simetriei faciale,a proporționalității etajelor feței, a treptei labiale și a profilului. La edentatul total inspecția ne oferă o serie de date caracteristice: micșorarea etajului inferior, accentuarea șanțurilor feței, înfundarea obrajilor. Palparea superficială și profundă se efectuează ca și la edentatul parțial, apreciindu-se caracteristicile țesuturilor superficiale și profunde: temperatura, sensibilitatea, umiditatea tegumentelor, grupele ganglionale, sensibilitatea punctelor de emergență a trigemenului, integritatea conturilor osoase. Se insistă asupra palpării marginii bazilare a mandibulului și a înălțimii ramului orizontal prin pensarea sa între două degete. Palparea mușchilor se efectuează intraoral şi extraoral la nivelul inserţiei şi a masei musculare, static şi dinamic, dîndu-ne indicaţii asupra modificărilor volumetrice, a punctelor dureroase şi a zonelor lor de iradiere, a tonicităţii şi puterii de contracţie musculară.

Examinarea articulaţiei temporo-mandibulare se efectuează static şi dinamic ca şi la edentatul parţial prin inspecţie, palpare şi ascultaţie, punîndu-se în evidenţă sensibilitatea elementelor articulare, modificarea amplitudinii excursiilor condiliene, zgomotelor articulare.

Examenul intraoral se va efectua cu o deosebită atenţie începînd cu examinarea orificiului bucal care se face static şi dinamic. Examenul intraoral este uneori dificil prin limitarea deschiderii cavităţii orale. La edentatul total apare caracteristici cum ar fi: aplatizarea arcului Cupidon, invaginarea buzelor cu micşorarea roşului pînă la dispariţie, căderea comisurilor şi apariţia de şanţuri paracomisurale, cheilita angulară. Examenul dinamic urmăreşte simetria deschiderii şi amplitudinea acesteia. Incepînd cu o privire generală de ansamblu a mucoasei labio-jugale, a orificiului canalului Stenon, a permeabilităţii sale, se trece la examinarea zonelor funcţionale periferice şi de sprijin, în primul rînd la maxilar şi apoi la mandibulă.

Zonele funcţionale se vor examina atît din punct de vedere dimensional cît şi din punct de vedere al conţinutului şi al calităţii suportului muco-osos, apreciindu-se limitele anatomice, amplitudinea, înălţimea, lăţimea, zona de mucoasă pasiv-mobilă, prezenţa unor eventuale formaţiuni patologice (bride, cicatrici). Examinarea zonelor periferice vestibulare se face prin inspecţie şi palpare de la dreapta la stînga atît static cît şi dinamic prin mobilizarea ţesuturilor de la periferia cîmpului protetic.

Punga Eisenring se va examina cu atenţie prin inspecţie îndepărtîndu-se cu oglinda ţesuturile moi şi prin palpare cu degetul sau fuloarul apreciindu-se corect dimensiunile. Aprecierea înălţimii corecte a zonei se face prin bascularea mandibulei spre zona examinată, iar aprecierea lăţimii prin bascularea mandibulei de partea opusă examinării. Zona de mucoasă pasiv-mobilă se va aprecia prin inspecţie şi prin palpare cu fuloarul din aproape în aproape. La începători este indicat să se traseze cu creionul dermatograf linia ghirlandată.

Urmărind aceleaşi caracteristici se examinează foarte atent zona vestibulară laterală dreaptă, zonă cu importanţă fizionomică şi fonetică, folosind teste de mimică şi tracţiunea spre posterior a buzei superioare ce ne evidenţiază nivelul inserţiei plicii alveolo-jugale.

Examinarea zonei frontale situată între cele două plici alveolo-jugale se va efectua tracţionînd spre înafară uşor buza superioară. Este necesară o apreciere corectă a lăţimii acestei zone din considerente fizionomice, a inserţiei frenului labial, a retentivităţii versantului vestibular ca şi o delimitare corectă a mucoasei pasiv-mobile. Uneori caracteristicile acestei zone (bogăţia ţesutului submucos) ne fac să remarcăm greu trecerea spre mucoasă pasiv-mobilă şi să aproximăm această zonă.

Examinarea zonelor funcţionale se va examina cu zona vestibulară laterală stîngă şi punga Eisenring stîngă.

Examinarea zonei de sprijin maxilare reprezentată de creasta edentată şi bolta palatină se va efectua tot prin inspecţie şi palpare apreciindu-se suportul osos şi suportul mucos.

Se începe examinarea crestelor edentate de la tuberozitatea dreaptă la cea stîngă, insistînd asupra dimensiunii, normalităţii suprafeţelor osoase şi decelarea unor eventuale zone deficitare (sensibilitatea la presiune, discontinuitatea, neregularităţi, exostoze, retentivităţi). Se va aprecia versantul vestibular, oral şi posterior al tuberozităţii din punct de vedere al retentivităţii. De asemeni se apreciază nivelul polului inferior, care uneori datorită potenţialului osteogenetic al acestei zone biostatice se poate hipertrofia, micşorînd uneori pînă la anulare spaţiul protetic potenţial.

Se va aprecia la nivelul crestei alveolare reziduale : înălţimea, lăţimea, forma pe secţiune, profilul şi orientarea.

Bolta palatină se va particulariza prin forma şi adîncimea sa,prezenţa sau absenţa torusului palatin, mărimea şi localizarea acestuia în raport de limita distală a zonei de sprijin, Se mai urmăreşte proeminenţa suturii mediene de la nivelul bolţii precum şi prezenţa altor formaţiuni sub formă de spiculi osoşi la nivelul şanţurilor alveolo-palatine.

Mucoasa ce acoperă zona de sprijin se va examina pe zone în funcţie de aspect, integritate, indice de rezilienţă, mobilitate orizontală. La nivelul bolţii palatine se vor aprecia : papila bunoidă, reliefarea și simetria rugilor palatine, numărul și dispoziția lor, raportul cu creasta edentată. Gradele de reziliență ale mucoasei atît la nivelul zonei de sprijin cît și la nivelul zonelor funcționale au fost apreciate detaliat la examenul clinic al edentatului parțial.

Zona "Ah" este o zonă cheie periferică de închidere marginală cu rol în realizarea succiunii. Se examinează prin inspecție apreciindu-se diferența de culoare între palatul dur și palatul moale. Palparea se face cu fuloarul dinspre anterior spre posterior și de la dreapta spre stînga. Examinarea dinamică a zonei "Ah" se va face prin punerea în tensiune a vălului palatin prin manevra Valsalva, prin tuse ușoară și prin emisia vocalei "A". Lățimea și valoarea clinică a zonei variază în funcție de poziția vălului palatin care poate fi: verticală, oblică sau orizontală. Poziția oblică este considerată cea mai favorabilă, permițînd o realizare a succiunii interne și externe.

Zonele funcționale periferice mandibulare se examinează prin aceeași metodologie ca și la maxilar.

Zona vestibulară laterală sau punga lui Fisch este dominată de inserția mușchiului buccinator. Se va examina cu gura întredeschisă, îndepărtînd ușor cu oglinda țesuturile moi. Această zonă permite îngroșări ale marginilor protezei pentru ameliorarea menținerii și stabilității acesteia.

Zona vestibulară frontală mandibulară se evidențiază prin eversarea ușoară a buzei inferioare. Prezența mușchilor cu inserție perpendiculară la periferia cîmpului protetic, determină modificări importante ale acestei zone.

Zonele funcționale periferice linguale mandibulare cu caracteristicile fiecăreia și cu posibilitățile de utilizare sau extindere ale marginilor aparatului, se vor examina static prin inspecție și palpare și dinamic prin mobilizarea limbii. Cu cît mobilizările linguale sînt mai ample, cu atît modificările zonelor periferice sînt mai importante.

Examinarea zonei linguale retromolare Ney și Bowenn se face prin inspecție și palpare, îndepărtînd baza limbii cu oglinda. Posibilitățile de extindere în această zonă se vor aprecia în funcţie de retentivitatea ei dată de înclinarea ramului ascendent al mandibulei şi al unghiului goniac.

Zona linguală laterală se examinează indicînd pacientului mişcări de ridicare şi balansare a limbii spre dreapta şi stînga. Palparea digitală poate aprecia corect profunzimea, aspectul liniei oblice interne şi inserţia muşchiului milohioidian. Prezenţa unei linii oblice interne retentive limitează extinderea marginii aparatului protetic. In zona premolară se palpează uneori pe versantul intern al crestei edentate torusul mandibular ce pune problema corecţiei chirurgicale sau numai a folierii.

Zona linguală centrală, zonă cheie de închidere marginală similară zonei "Ah" de la maxilar, este dominată de inserţia muşchiului genioglos. Poziţia limbii impune caracteristicile anatomo-clinice ale zonei, astfel inserţia anterioară micşorează dimensiunile zonei şi creşte gradul de mobilitate prin tracţiunile exercitate de frenul lingual. Inserţia posterioară micşorează mult dimensiunile zonei. Poziţia intermediară a limbii este considerată ca fiind cea mai favorabilă. Important de examinat în această zonă este versantul lingual al arcului anterior mandibular, apreciindu-se înălţimea, înclinarea şi modalitatea de inserţie a genioglosului.

Zona de sprijin mandibulară este mult mai redusă decît la maxilar, rezumîndu-se la tuberculul piriform şi la creasta edentată. Examinarea ei se face de la stînga la dreapta începînd cu zona tuberculului piriform la care se apreciază orientarea, mărimea, mobilitatea şi calitatea fibromucoasei care-l acoperă, precum şi raportul cu ligamentul pterigo-mandibular ce limitează distal extinderea protezei. Fiind o zonă biostatică ca şi tuberozitatea maxilară, aparatul gnatoprotetic trebuie să-l includă obligatoriu. In mod deosebit în această zonă se va aprecia concordanţa dintre rata de resorbţie osoasă şi cea mucoasă. Calitatea mucoasei va indica alegerea materialului şi a metodei de amprentare.

Creasta edentată se examinează ca şi la maxilar insistînd atent asupra zonei primare de sprijin (muchia crestei) cît şi asupra zonei secundare de sprijin (versanţii crestei edentate).

In funcţie de caracteristicile zonelor examinate, în cîmpurile protetice deficitare medicul stomatolog trebuie să încerce toate posibilitățile de extindere a marginilor protezei pentru ameliorarea menținerii și stabilității. Ansamblul datelor asupra caracteristicilor clinice ale planșeului bucal poate fi obținut prin palparea corectă bimanuală și sistematică a zonelor.

Examenul limbii prin inspecție și palpare, apreciază normalitatea acesteia sau modificările de volum consistență și mobilitate. O atenție deosebită se va acorda mucoasei linguale prin aprecierea culorii, integrității și distribuției zonelor papilare. Poziția limbii în repaus se va verifica prin deschiderea ușoară a gurii.

Examenul de ansamblu al situației clinice în cazul edentatului total bimaxilar, va fi completat cu examenul rapoartelor intermaxilare.

Tipul de ocluzie artificială va fi direct influențat de valoarea unghiului interalveolar, format din prelungirea axelor celor două creste alveolare reziduale.

In cazul pacienților edentați total protezați, se va efectua examenul protezei la început extraoral apreciindu-se calitățile bazei și a arcadelor artificiale, urmînd ca în etapa a doua să se realizeze examenul cu aparatele gnatoprotetice aplicate în cavitatea orală a pacientului urmărind în acest caz menținerea, stabilitatea și maniera de refacere a funcțiilor perturbate. Cînd pacientul este protezat bimaxilar se vor examina rapoartele ocluzale statice și dinamice artificiale, urmărind aceeași metodologie ca și la arcadele naturale.

Relațiile mandibulo-craniene se vor verifica cu atenție fiind deosebit de valoroase ca poziții de referință în repoziționarea mandibulo-craniană.

Relația de postură se va determina urmînd aceeași metodologie ca și la edentatul parțial, verificîndu-se aceleași repere, exceptînd reperul dentar (la neprotezați).

Relația centrică este instabilă la edentatul total. Arcadele dentare fiind absente, nu există repere care să permită stabilizarea mandibulei și pentru a o putea determina se utilizează machetele de ocluzie.

Dinamica mandibulară este modificată la edentatul total şi în momentul examinării mişcărilor mandibulare acestea apar dezordonate, haotice, ciclurile masticatorii devenind modificate. Se vor efectua de asemeni teste funcţionale de masticaţie, fonaţie, mimică, deglutiţie.

La pacienţii protezaţi se va aprecia starea de igienă şi nivelul de educaţie sanitară.

2. EXAMENE PARACLINICE

Examenele paraclinice sînt de un real folos în precizarea diagnosticului şi a planului de tratament.

Examenele paraclinice pentru investigarea stării generale vor fi indicate în toate cazurile în care se suspectează o maladie generală şi constau în: hemoleucogramă, glicemia, ureea, calcemia. De asemeni va exista o strînsă colaborare interdisciplinară cu cardiologia, reumatologia, gastroenterologia, gerontologia, psihiatria.

Examenele paraclinice pentru investigarea stării locale vor fi indicate în toate cazurile în care situaţia clinică o cere.

Cele mai uzuale examene paraclinice sînt:

- examenul citologic ne dă date asupra statusului fiziologic al mucoasei bucale din diferite zone ale cîmpului protetic şi permite recunoaşterea stărilor patologice. Prin acest examen se apreciază gradul de keratinizare al mucoasei, dacă mucoasa este aptă să suporte presiuni sau nu. Rămîne o metodă de orientare şi probabilitate şi trebuie coroborată cu examenul anatomo-patologic şi stomatoscopic.
- examenul anatomo-patologic va fi indicat în toate leziunile de durată şi în cele de profunzime, pentru precizarea diagnosticului.
- examenul stomatoscopic constă în proiectarea unui fascicul luminos, asupra mucoasei bucale care este examinată cu o lupă binoculară ce măreşte imaginea de 10-16 ori.
- examenul bacteriologic şi micologic utilizat în afecţiunile inflamatorii ale mucoasei orale (stomatopatii, cheilite, glosite) ne indică care dintre microorganisme este responsabil de starea inflamatorie spre a se putea interveni la timp cu tratament corespunzător.
- determinarea ph-ului, vîscozităţii salivei ca şi a tensiunii superficiale, ne vor furniza date asupra calităţii şi con-

tribuției salivei la menținerea protezei.

- studiul de model este necesar în anumite situații mai particulare și la edentatul total, ajutîndu-ne la precizarea unui diagnostic corect, la realizarea unor rapoarte ocluzale artificiale corecte, pentru aprecierea unor eventuale intervenții chirurgicale corectoare (tuberozități, creste, torus). Modelele se vor studia separat sau montate în simulator.

- examenul gnato-fotostatic din față și din profil se efectuează înainte și după tratament permițînd justificarea a ceea ce s-a realizat.

- examinarea radiografică la nivelul crestei edentate cu film retroalveolar ne dă indicații suplimentare asupra capacității reactive a osului alveolar. Se examinează muchia crestei și a structura osoasă de fond. Pe radiografiile de față și profil se pot aprecia elemente morfologice importante cum ar fi: gaura mentonieră canalul dentar, sinusul maxilar precum și raportul acestora cu creasta edentată. Radiografiile simple de articulație temporo-mandibulară și tomografiile se vor indica în toate cazurile în care se constată suferințe ale articulațiilor temporo-mandibulare la examninarea clinică. Examenul radiografic cefalometric se utilizează pentru determinarea planului de ocluzie și a diverselor repere cranio-mandibulare prin metoda disocierii analitice Lejoyeux.

- electromiografia ne dă indicații asupra disfuncțiilor musculare. Activitatea bioelectrică a mușchilor sistemului stomatognat apare mult scăzută la edentatul total.

- examenul mandibulo-kinezio-grafic ne va da date foarte importante asupra tulburărilor de dinamică mandibulară. Se pot aprecia mișcările mandibulei în cele trei planuri, pe baza unor diagrame care la edentatul total au traseu dezordonat. Ciclurile masticatorii înregistrate la edentatul total sînt modificate în ceea ce privește numărul, durata și viteza.

3. DIAGNOSTICUL EDENTAȚIEI TOTALE

Examenul clinic și paraclinic asigură stabilirea unui diagnostic complet și complex a stării generale și locale a bolnavului. Diagnosticul edentației totale se înscrie în grila de diagnostic gnatoprotetic, pe care o utilizăm cu succes de un număr de ani în serviciul nostru.

Deşi diagnosticul de integritate a componentelor sistemului a fost dezbătut la fiecare capitol în parte a cursului, am considerat necesar ca în finalul cursului să prezentăm grila de diagnostic completă. Ea se bazează pe ideea diagnosticării sistematice a integrităţii morfologice şi funcţionale a fiecărui element al sistemului şi al sistemului în ansamblu.

1. Diagnosticul de stare generală reprezintă prima parte a diagnosticului şi urmăreşte să evidenţieze starea generală afectată sau nu pe care o prezintă bolnavul, cunoscute fiind interrelaţiile între afecţiunea generală, structura ţesuturilor orale şi tratamentul gnatoprotetic de specialitate.

2. Diagnosticul de stare locală consemnează starea de integritate a fiecărui component a sistemului stomatognat. Starea de integritate va fi trecută prin grila de diagnostic după cum urmează, elaborîndu-se diagnosticul: anatomo-clinic, topografic, de formă clinică, etiologic, funcţional, evolutiv, al complicaţiilor, prognostic, al etapei terapeutice.

Vom exemplifica în continuare elaborarea unui diagnostic de edentaţie totală. Diagnosticul de edentaţie totală se înscrie în grila de diagnostic la capitolul de integritate a arcadei. Astfel diagnosticul anatomo-clinic va fi cel de edentaţie totală, diagnosticul topografic se va referi la localizarea edentaţiei, diagnosticul de formă clinică va cuprinde una din clasele Sangiuolo, diagnosticul etiologic consemnează cauza care a dus la pierderea dinţilor, diagnosticul funcţional va indica ce funcţii ale sistemului au fost perturbate, diagnosticul evolutiv numeşte complicaţiile eventuale survenite, prognosticul va fi apreciat în funcţie de afectarea stării generale şi locale precum şi de complicaţiile apărute, prognosticul putînd fi favorabil sau nu. Diagnosticul etapei terapeutice va comsemna dacă edentaţia este sau nu tratată, iar dacă este tratată va aprecia corectitudinea conceptuală şi tehnică a manierei de rezolvare referindu-se şi la eventualele lipsuri şi nerealizări ale acestuia. Un astfel de diagnostic va fi formulat de următoarea manieră: edentaţie totală, bimaxilară, clasa a II-a Sangiuolo maxilară şi clasa a III-a Sangiuolo mandibulară, de etiologie mixtă, ce antrenează tulburări majore fizionomice, fonetice,masticatorii şi de deglutiţie, cu evoluţie spre dishomeostazie,cu prognostic favorabil în caz de tratament, netratată. Diagnosticul complet trebuie să cuprindă şi diagnosticul de integritate a mucoasei, a relaţiilor mandibulo-craniene şi de integritate homeostazică.

3. Diagnosticul stării de igienă influenţează direct prognosticul.

A	DIAGNOSTICUL STARII GENERALE									
B	DIAGNOSTICUL STARII LOCALE									
	DIAGNOSTIC DE INTEGRITATE A ELEMENTE S.SC.	ANATOMO-CLINIC	TOPOGRAFIC	FORMA CLINICA	ETIOLOGIC	FUNCTIONAL	EVOLUTIV	COMPLICAȚI	PROGNOSTIC	TRATAMENT
1	Diag de integritate odontală	·Displazii ·Discromii ·carii ·traume	......11 15	conform clasificări Dechaume Black	Pluri-factorială	tulburări -masticatorii -fizionomice -fonetice. -deglutiție	·staționar ·lent ·rapid	locale loco-regionale generale	favorabil. nefavorabil	tratat: ·corect ·incorect ·complet ·incomplet ·în fază terapeut. -netratat
2	Diag. intgritate parodontală	-ita -oza -oma	localiz. generaliz.	conform clasificări f. clinice.	pluri fact. cu precizări	"	"	"		
3	Diag. integritate arcadei	ed. part.	maxilar mandibular bimaxilar	cl. Kennedy	carie parodontală mixt.	"	"	"	"	"
		ed. tot.	"	cl. Sangiuolo						
4	Diag. integritate ocluzale	malocluzie	—	conf. cl. Angle	pluri-factorială cu precizări	"	"	"	"	"
5	Diag. integritate relațiilor mandibulo-cranien	malrelație	—	conf. cl. Burlui	"	"	"	"	"	"
6	Diag. integritate homeostazică integrita. funct.	dishomeostazie disfunct.	—		"	"	"	"	"	"
7	Diag. integri. muc. limbă, gl. salivare	stomatita glosite boli gl. saliv.	localizare	conf. clasificări	trauma. alergie microbian	"	"	"	"	"
8	Diag integr. chirurgicală	-tumori -fracturi -abcese	"		"	"	"	"	"	"
C	DIAGNOSTICUL STARII DE IGIENA									

H. TRATAMENTUL EDENTATIEI TOTALE

Edentaţia totală reprezintă cea mai gravă mutilare a sistemului stomatognat. Prin dispariţia arcadelor dentare şi odată cu acestea a tuturor determinantelor ocluzale ale dinamicii mandibulare, homeostazia sistemului este complet perturbată.

Dinamica mandibulară se realizează la alt nivel. Mandibula ia o poziţie uşor anterioară şi ridicată, producîndu-se malpoziţia mandibulo-craniană cu pierderea tuturor rapoartelor normale; articulaţiile temporo-mandibulare sînt forţate să lucreze la alţi parametri, contracţiile musculare devin neechilibrate, muşchii activînd la o nouă dimensiune verticală a etajului inferior.

Osul şi mucoasa, structuri care în mod normal nu sînt biologic create pentru aceasta sînt forţate să suporte presiuni, uneori chiar peste limita lor de toleranţă biologică. In asemenea condiţii refacerea segmentului corporal absent trebuie să reactualizeze parametrii anteriori edentării sistemului, involuţia, inerentă vîrstelor înaintate mascînd, disimulîndu-i şi mai mult.

Dispare dimensiunea verticală corectă, dispar stereotipele dinamice de masticaţie, panta tuberculului articular şi condilul în porţiunea sa articulară se modifică ca înclinare şi ax, oasele maxilare suferă resorbţia şi atrofia. Este foarte greu în aceste condiţii să evaluăm toţi aceşti parametri şi să refacem homeostazia sistemului, deşi echilibrul pe care noi îl creem este doar un echilibru de moment, o homeostazie la un alt nivel decît cea care exista anterior.

1. POSIBILITATI TERAPEUTICE IN TRATAMENTUL EDENTATIEI TOTALE

Problematica rezolvării terapeutice a edentaţiei totale ca stare patologică a sistemului stomatognat este diversă şi extrem de complexă. In mod necesar, arsenalul terapeutic va fi extrem de variat, adaptat de la caz la caz scopului final şi anume rezolvării optime, eficiente sau altfel spus reechilibrării sistemului.

Posibilităţile terapeutice se stabilesc în funcţie de diagnostic care reprezintă concluzia examenului general şi local al bolnavului şi constau într-o terapie conjunctă, aplicată în mod excepţional, o terapie mobilizabilă parţial şi o terapie total amovibilă care reprezintă tratamentul de elecţie al edentaţiei totale.

a. Terapia conjunctă

Această soluţie terapeutică aplicabilă în cazul edentaţiei totale, se bazează pe transformarea edentaţiei totale în pseudo-edentaţie parţială prin utilizarea implantelor. Această soluţie nu reprezintă soluţia terapeutică cea mai biologică utilizînd o metodologie, instrumentar şi materiale complet nebiologice. Ea rămîne utilă doar în dorinţa de a oferi soluţia de rezolvare a unor cazuri particulare. Astfel prin utilizarea implantelor se realizează bonturi metalice diseminate pe arcadă, cu o porţiune implantată în os, transformînd edentaţia totală într-o pseudo-edentaţie parţială clasa III Kennedy cu modificări. Implantele pot fi sub formă de şuruburi,lame sau ace realizîndu-se din metal (aur, oţel inoxidabil, tantal) sau din materiale ceramice care se pare că au o toleranţă biologică superioară. Implantele prezintă o porţiune extramucoasă sub forma unui bont dentar, cu o porţiune mai îngustată la nivel cervical, care permite formarea unui manşon epitelial neaderent însă la bont, la acel nivel persistînd o soluţie de continuitate. Porţiunea submucoasă poate fi sub formă de şurub, de lamă sau ac, cu o lungime dublă faţă de porţiunea coronară, cu o bază largă de implantare pentru a asigura o bază mai largă de sprijin, dispersînd presiunile masticatorii şi reducînd rata de atrofie a osului alveolar. Există şi metoda sprijinirii implantului pe o lamă metalică introdusă în os, prevăzută cu orificii la nivelul căreia pătrunde ţesutul conjunctiv şi osos, realizînd retenţia optimă.

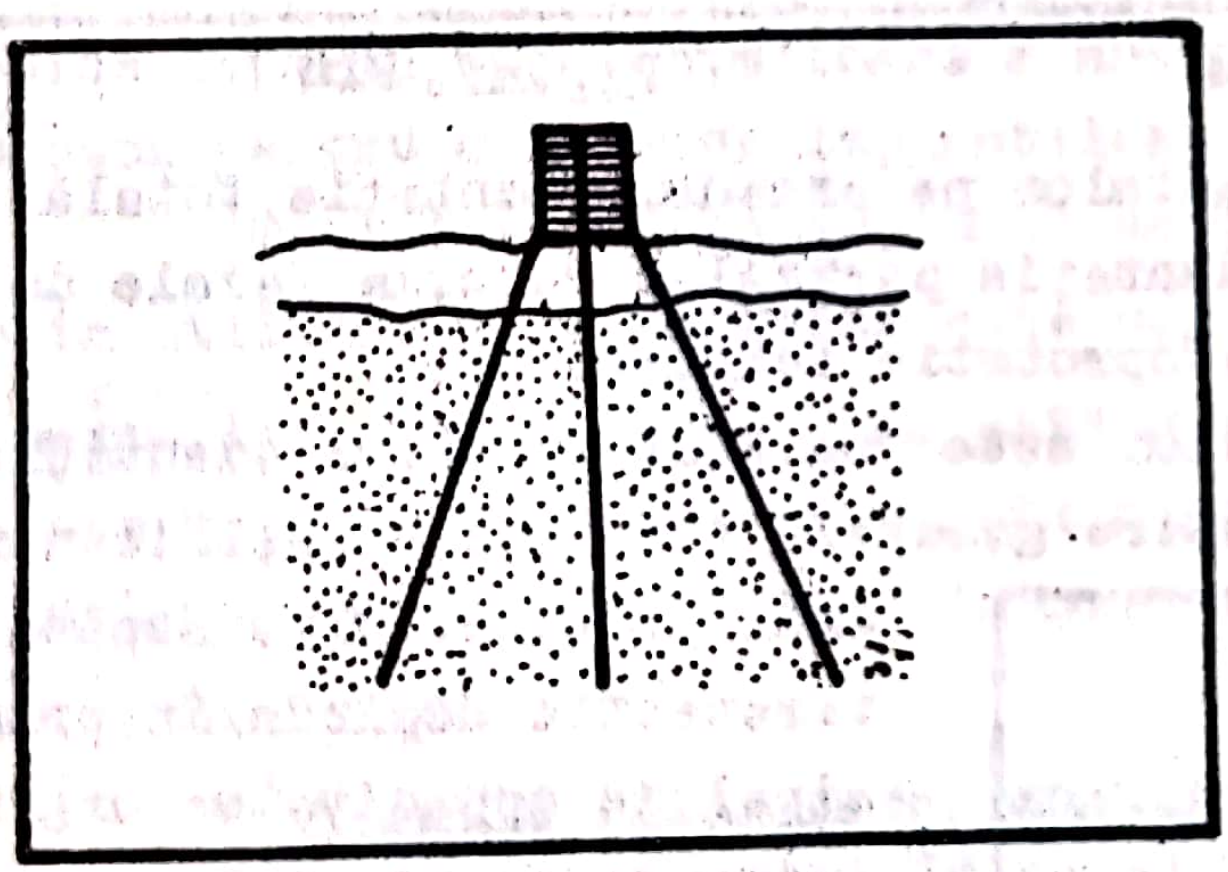

Fig.nr. 215

In momentul de faţă în practica stomatologică se utilizează două tipuri principale de implante: intraosoase sub formă de ac, şurub sau lamă şi subperiostale sub formă de plasă ce se sprijină pe suprafaţa osului.

Implantele sub formă de ac se introduc, în os, prin autoforare, minimum trei ace în trei direcţii diferite. (Fig.nr.215). Porţiunea extraosoasă se pliază pentru a realiza suportul unui bont fals fixat cu răşină acrilică. Acest sistem prezintă avantajul că este elastic şi nu distruge mult ţesut osos.

Un alt sistem de implante se prezintă sub forma unei plase metalice subperiostale, cu bucle largi care acoperă versanţii crestei. Pe bucle din loc în loc sînt sprijinite bonturile coronare. (Fig.nr 216 a, b).

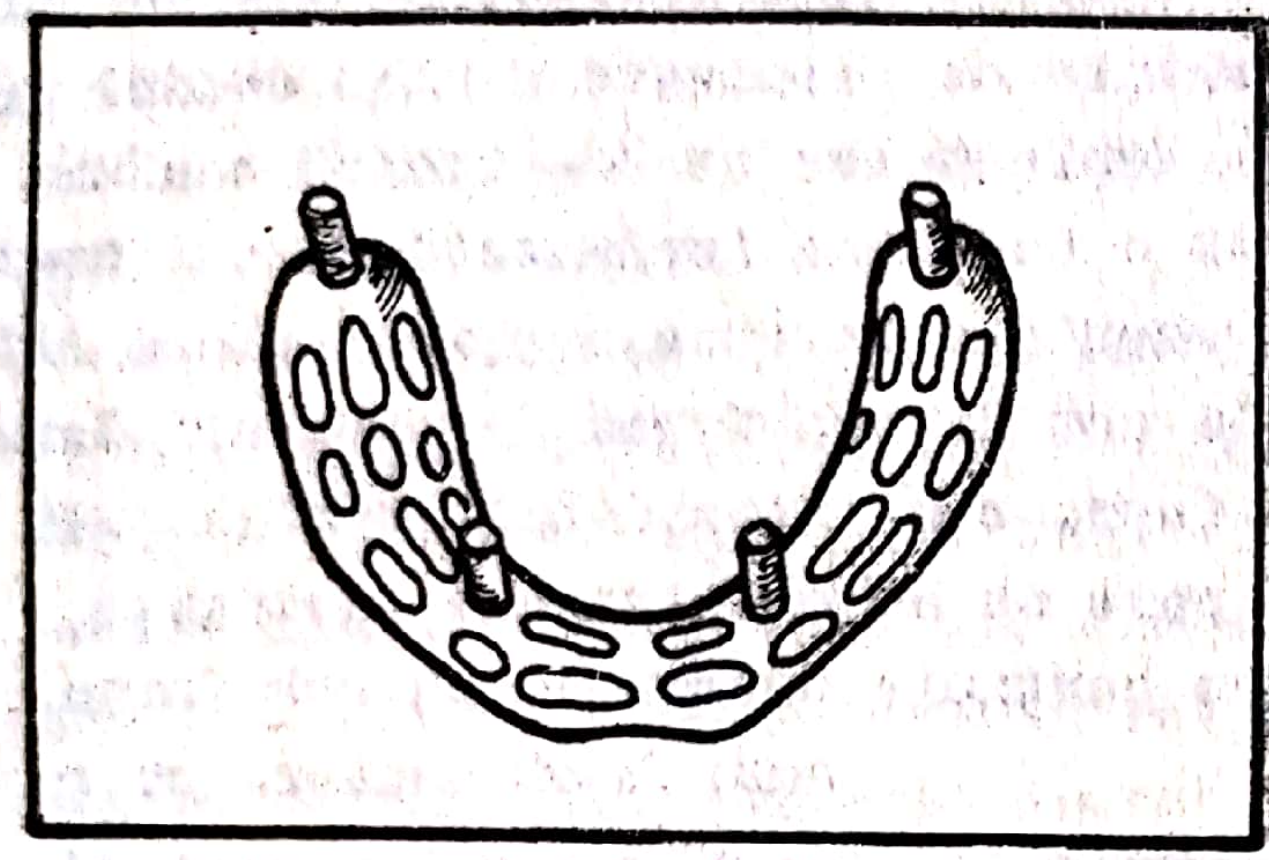

Fig.nr. 216 a

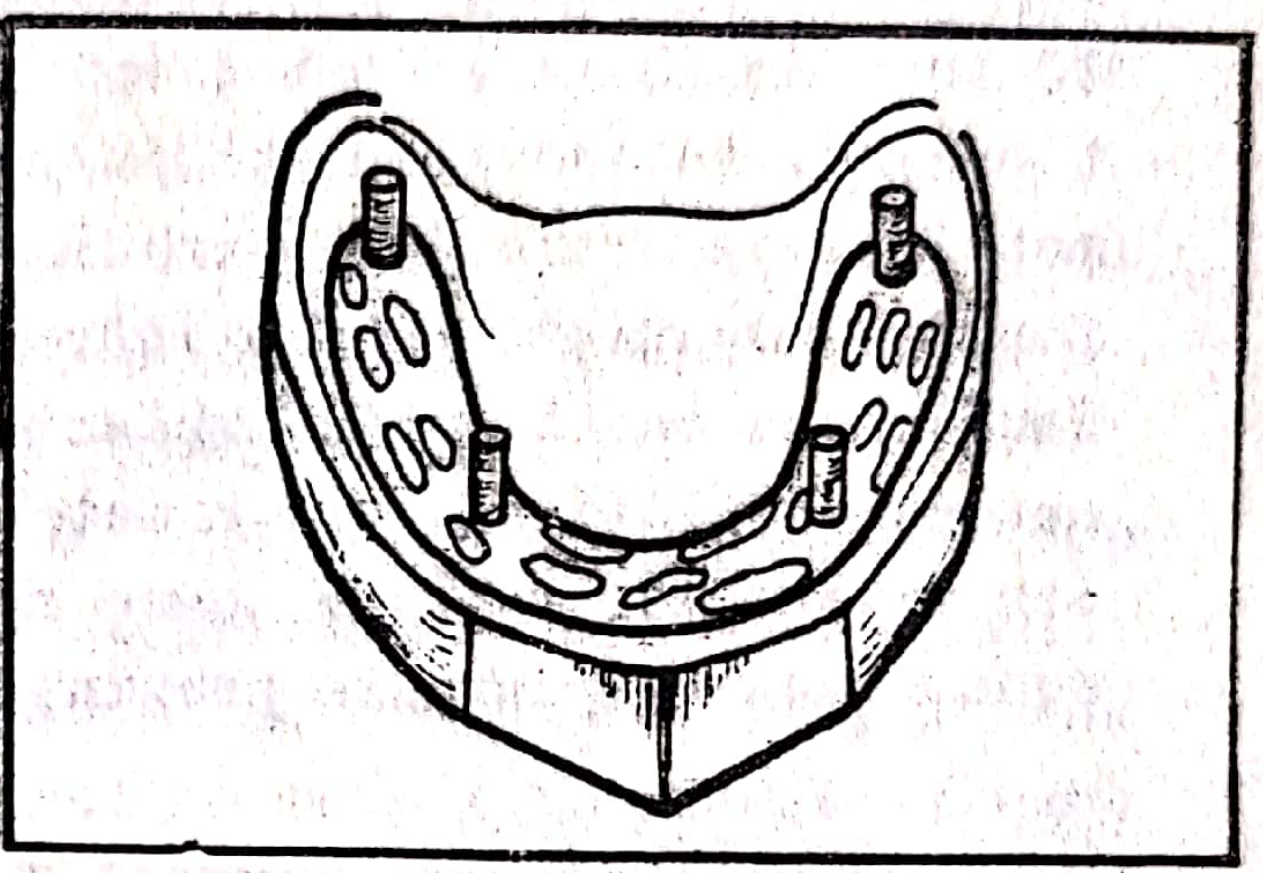

Fig.nr. 216 b

După plasarea implantelor pe arcadă, edentaţia totală transformîndu-se în pseudo-edentaţie parţială, va urma fazele de realizare ale unui aparat gnatoprotetic scheletizat.

Utilizarea implantelor este posibilă în cazul edentaţiei totale numai la bolnavii cu stare generală bună şi cu psihic normal. (Fig.nr.217). Succesul terapeutic depinde în principal de capacitatea organismului de a anihila o agresie. De regulă organismul nu suportă implantele, acestea menţinîndu-se o perioadă variabilă de timp fiind eliminate în final. Indiferent de solicitare apare osteoliza şi eliminarea implantului datorită pe de o parte substanţei nebiologice din care este alcătuit implantul şi pe de altă parte datorită manierei de transmisie a presiunilor pe os. La nivelul coletu-

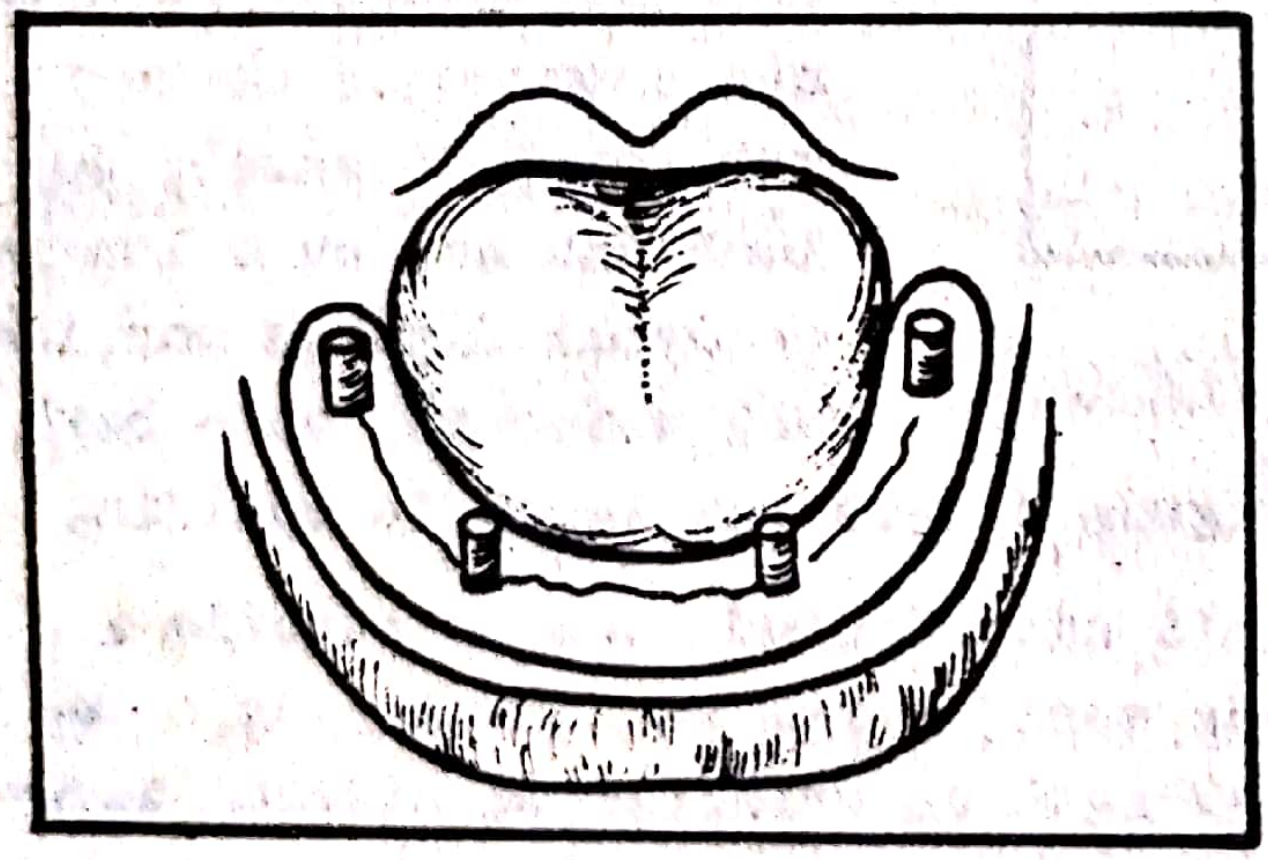

Fig.nr. 217

lui implantului, se formează un manşon epitelial, care separă de mediul extern implantul, dar nu se ataşează de bont, menţinînd o poartă de intrare din cavitatea orală a florei microbiene. Din motivele enumerate mai sus terapia conjunctă a edentaţiei totale prin implante are indicaţii foarte restrînse. Eliminarea implantului se face cu deprecierea majoră a cîmpului protetic, creasta edentată suferind resorbţii awansate, extrem de dificile de protezat. Acest domeniu al cercetării rămîne deschis, făcîndu-se eforturi în continuare pentru reducerea infirmităţii grave pe care o reprezintă edentaţia totală.

b. Terapia mobilizabilă

Această variantă terapeutică parţial conjunctă şi parţial adjunctă transformă tot cu ajutorul implantelor edentaţia totală în pseudo-edentaţie parţială clasa I Kennedy prin aplicarea implantelor doar în zona anterioară a arcadei. Porţiunea anterioară a arcadei se va proteza prin aparat conjunct care se va agrega cu aparatul gnatoprotetic parţial mobil construit de regulă sub forma sa scheletizată ce protezează zonele distale ale arcadei. Această metodă se practică cînd în zona anterioară a arcadei a mai rămas suficient suport osos pentru aplicarea implantelor.

O altă variantă posibilă de rezolvare a edentaţiei totale prin utilizarea implantelor este cea reprezentată de o protezare tip ower-lay, în acest caz implantele fiind fixate pe mai multe zone sau în zona unde retenţia este minimă. Porţiunea orală a acestor implante va telescopa în baza protezei scheletizate ce susţine dinţii artificiali.

c. Terapia prin aparat gnatoprotetic total amovibil

Soluţia terapeutică în cazul edentaţiei totale prin aparat gnatoprotetic total amovibil reprezintă soluţia de elecţie pentru rezolvarea acestei situaţii clinice. Ea este comună cu o largă aplicabilitate, la baza sa stînd o serie de principii pe care le vom analiza în subcapitolul următor.

2. PRINCIPII ALE TERAPIEI GNATOPROTETICE

La baza concepţiei de realizare a tratamentului gnatoprotetic stau o serie de principii de bază ce guvernează direct modalitatea de tratament. In momentul elaborării planului de tratament este necesară trecerea în revistă a acestor principii pentru a vedea cît din soluţia propusă contravine sau nu principiului profilactic, biologic, curativ, biomecanic... etc. Un principiu evaluat în raport cu altul poate deveni major, aceasta în proporţie directă cu ponderea prin care aspectul clinic şi paraclinic al bolnavului o conferă acestui principiu.

a. PRINCIPIUL PROFILACTIC

Profilaxia edentaţiei totale începe încă din perioada dentată, aplicabilă în cazul afecţiunilor prin carie şi parodontopatie, iar în cazul în care extracţia a devenit iminentă vom face profilaxia crestei osoase alveolare printr-o extracţie îngrijită fiind practicată totdeauna alveoloplastic pentru asigurarea unui capital osos corespunzător.

Conservarea capitalului osos şi a structurilor moi în formă adecvată protezării eficiente se va realiza de asemeni profilactic în toate etapele de tratament şi anume: în faza de amprentare, în faza de înregistrare a relaţiei centrice, în maniera de refacere a arcadelor dentare, cu scopul de a realiza dispersia presiunilor pe cîmpul protetic astfel ca sindromul de resorbţie să fie contracarat.

Se va face de asemenea profilaxia oricăror îmbolnăviri ale ţesuturilor orale. Acest lucru presupune în primul rînd păstrarea echilibrului microbian în condiţii normale astfel ca el să nu fie perturbat şi să determine boala. Profilaxia tuturor îmbolnăvirilor mucoasei orale trebuie realizată nu numai ca un scop în sine ci şi pentru a preveni consecinţele destabilizării sistemului atrofie - apoziţie de la nivelul osului cu stabilizarea acestuia în favoarea atrofiei.

Cavitatea orală poate fi privită ca un biotop care are condiţii corespunzătoare dezvoltării unei flore microbiene. Părţile principale ale acestui ecosistem complex sînt reprezentate de epiteliul bucal, lichidul bucal şi biocenoza cavităţii bucale.

Compartimentul mucozal este reprezentat de un epiteliu keratinizat cu rol de apărare mecanică şi antimicrobiană (număr crescut de tonofibrile, pluristratificate cu capacitate de regenerare prin descuamare, echipament enzimatic antimicrobian).

Compartimentul salivar depinde de secreţia glandelor este necesară trecerea în revistă a acestor principii pentru a vedea cît din soluţia propusă contravine sau nu principiului profilactic, biologic, curativ, biomecanic... etc. Un principiu evaluat în raport cu altul poate deveni major, aceasta în proporţie directă cu ponderea prin care aspectul clinic şi paraclinic al bolnavului o conferă acestui principiu.

a. PRINCIPIUL PROFILACTIC

Profilaxia edentaţiei totale începe încă din perioada dentată, aplicabilă în cazul afecţiunilor prin carie şi parodontopatie, iar în cazul în care extracţia a devenit iminentă vom face profilaxia crestei osoase alveolare printr-o extracţie îngrijită fiind practicată totdeauna alveoloplastie pentru asigurarea unui capital osos corespunzător.

Conservarea capitalului osos şi a structurilor moi în formă adecvată protezării eficiente se va realiza de asemeni profilactic în toate etapele de tratament şi anume: în faza de amprentare, în faza de înregistrare a relaţiei centrice, în maniera de refacere a arcadelor dentare, cu scopul de a realiza dispersia presiunilor pe cîmpul protetic astfel ca sindromul de resorbţie să fie contracarat.

Se va face de asemenea profilaxia oricăror îmbolnăviri ale ţesuturilor orale. Acest lucru presupune în primul rînd păstrarea echilibrului microbian în condiţii normale astfel ca el să nu fie perturbat şi să determine boala. Profilaxia tuturor îmbolnăvirilor mucoasei orale trebuie realizată nu numai ca un scop în sine ci şi pentru a preveni consecinţele destabilizării sistemului atrofie - apoziţie de la nivelul osului cu stabilizarea acestuia în favoarea atrofiei.

Cavitatea orală poate fi privită ca un biotop care are condiţii corespunzătoare dezvoltării unei flore microbiene. Părţile principale ale acestui ecosistem complex sînt reprezentate de epiteliul bucal, lichidul bucal şi biocenoza cavităţii bucale.

Compartimentul mucozal este reprezentat de un epiteliu keratinizat cu rol de apărare mecanică şi antimicrobiană (număr crescut de tonofibrile, pluristratificate cu capacitate de regenerare prin descuamare, echipament enzimatic antimicrobian).

Compartimentul salivar depinde de secreţia glandelor salivare principale şi a celor secundare diseminate în bolta palatină pe limbă, pe mucoasa jugală. Produsul lor de secreţie împreună cu resturi ale epiteliului descuamat precum şi leucocite formează lichidul bucal ce conţine în plus enzime şi electroliţi. Rolul mediului bucal în apărarea antimicrobiană este triplu: mecanic, enzimatic şi antimicrobian. Mecanic, mediul bucal prin acţiunea de spălare a mucoaselor şi de lubrefiere se opune fixării florei microbiene şi dezvoltării acesteia. Rolul enzimatic al mediului bucal este realizat prin enzimele pe care le conţine şi care realizează scindarea elementelor alimentare în faza bucală a digestiei.

Fracţiunea antimicrobiană a lichidului bucal este reprezentată de : lizozim, o enzimă antibacteriană ce realizează liza membranei bacteriene şi în acest fel distrugerea acesteia; elemente sanguine de apărare care realizează diapedeza crescînd astfel forţa antibacteriană a salivei, imunoglobulinele în special gamaglobulinele cu rol în apărarea locală prin creerea complexelor Ag-Ac.

Flora microbiană din cavitatea bucală este foarte numeroasă şi de regulă saprofită. Dacă la copilul edentat flora microbiană este săracă şi nepatogenă, la subiectul dentat datorită existenţei unui număr crescut de zone retentive unde se creează aşa numitele"nişe ecologice", flora microbiană se înmulţeşte şi-şi măreşte virulenţa. La bolnavul edentat total flora microbiană saprofită diminuă datorită diminuării nişelor ecologice. In cadrul acestui ecosistem atît de sensibil echilibrat introducerea piesei protetice perturbă echilibrul creiat, reajustîndu-se pentru a crea un nou echilibru dar la un alt nivel. Dacă proteza este corectă ecosistemul nu se schimbă esenţial. Dacă însă proteza are zone retentive numeroase, cresc nişele ecologice formate. Fisurile, zonele nelustruite, porii rezultaţi prin polimerizare incorectă vor facilita de asemenea fixarea florei bucale care va deveni patogenă generînd stomatopatia paraprotetică. Este foarte interesant de subliniat apariţia unei flore modificate genetic, capabilă să metabolizeze substanţa acrilică a aparatului gnatoprotetic, în aceste cazuri tratamentul constînd în primul rînd în îndepărtarea aparatului gnatoprotetic infectat.

b. PRINCIPIUL BIOLOGIC

Acest principiu terapeutic guvernează realizarea tratamentului prin aparat gnatoprotetic total amovibil. Aplicat în cazul edentaţiei totale impune două deziderate principale la nivelul celor două structuri ce vin în contact: aparatul gnatoprotetic şi ţesuturile cavităţii orale.

Aparatul gnatoprotetic trebuie să fie construit din materiale biocompatibile şi să aibă o formă netraumatizantă pentru ţesuturile din jur. El nu trebuie să declanşeze nici un fel de reacţie patologică la nivelul ţesuturilor vii cu care vine în contact.

Din acest punct de vedere, răşinile acrilice utilizate actual pot declanşa reacţii alergice datorită componentelor sau aditivilor cum ar fi: colorantul, peroxidul de benzoil, monomerul rezidual. Aceste reacţii trebuie diminuate sau reduse prin îmbunătăţirea condiţiilor de prelucrare ale acrilatului sau prin utilizarea de răşini speciale (fără colorant) în cazuri rebele. Dintre factorii amintiţi cel mai frecvent în practică sînt incriminaţi monomerul rezidual şi traumatismele (piezotraumatism).

La nivelul ţesuturilor vii care vin în contact cu aparatul gnatoprotetic trebuie să se asigure din punct de vedere biologic o reactivitate optimă a acestora. In scopul realizării unui aparat gnatoprotetic biocompatibil tisular este necesar să cunoaştem înainte de toate calitatea ţesuturilor cu care acesta vine în contact în scopul stimulării capacităţii de apărare a acestora precum şi în scopul conformării corespunzătoare a aparatului gnatoprotetic.

Pentru aprecierea calităţii cîmpului protetic au fost stabiliţi anumiţi indici clinico-biologici ai stării locale, indici clinico-biologici loco-regionali şi indici clinico-biologici generali.

Indicii clinico-biologici locali sînt legaţi de particularităţile cîmpului protetic cu referire la suportul osos, mucoasa de acoperire şi salivă.

- indicii clinico-biologici privind substratul osos de la nivelul zonei de sprijin pot fi pozitivi cînd osul prezintă o rată redusă de resorbţie, rată care se apreciază în funcţie de vechimea edentaţiei şi volumul de os restant apreciat în funcţie de înălţimea şi grosimea osului alveolar rezidual.

Indicii clinico-biologici negativi sînt determinaţi de o rată de resorbţie ridicată care poate fi întîlnită în cazul edentaţiilor postparodontopatie, în cazul lipsei de stimul funcţional la nivelul osului sau în cazul suprasolicitărilor mecanice locale. Deosebim

astfel indici clinico-biologici pozitivi reprezentaţi de înălţimea crestei edentate de peste 4mm înălţime, profilul ei regulat, muchia rotunjită, tuberozităţile înalte, boltă medie sau adîncă, tuberculi piriformi proeminenţi, creastă milohioidiană rotunjită şi neretentivă, apofize genii la distanţă de creastă, absenţa torusului.
Indicii clinico-biologici negativi sînt consideraţi atunci cînd crestele edentate au o înălţime mai mică de 4 mm, tuberozităţile sînt şterse, tuberculii piriformi resorbiţi, bolta palatină plată, torusul paltin prezent, torusul mandibular prezent, creasta milohioidiană ascuţită şi retentivă. Reacţiile hiperostotice localizate la nivelul cîmpului protetic devin şi ele indici clinico-biologici negativi.
Radiografic evaluarea indicelui de structură osoasă, apreciat ca indice clinico-biologic negativ pune în evidenţă o structură osoasă largă, o trabeculaţie săracă, corticală alveolară absentă.

- indicii clinico-biologici privind mucoasa sînt pozitivi atunci cînd coloraţia acestuia este normală, mucoasa este fermă aderentă, nedureroasă la atingere şi palpare, cu rezilienţa între 1-2 mm, cu un indice de keratinizare 0. Inserţia periferiei mobile este la distanţă de creastă, zona de mucoasă pasiv-mobilă este suficient de lată pentru a asigura o bună închidere marginală, limba este în poziţie anterioară sau medie.
Indicii de mucoasă negativi sînt reprezentaţi de o mucoasă congestionată, dureroasă la palpare, cu rezilienţă mică, subţire şi friabilă,inserţia mucoasei mobile fiind în apropiere de muchia crestei. Zona de mucoasă pasiv-mobilă în acest caz este îngustă, vălul palatin are o poziţie verticală, limba are o poziţie posterioară, ce nu poate realiza închiderea marginală în zona Slack.

- saliva reprezintă un alt indice clinico-biologic local care trebuie corect evaluată atît cantitativ, deoarece o salivaţie săracă generează instabilitatea aparatului şi creează condiţii de apariţie a stomatopatiei, cît şi calitativ vîscozitatea salivei fiind importantă căci prea fluidă participă la scăderea forţei de adeziune.

Indicii clinico-biologici loco-regionali pot fi identificaţi la nivelul articulaţiilor temporo-mandibulare şi a muşchilor mobilizatori ai sistemului stomatognat.

- indicii clinico-biologici la nivelul articulaţiei temporo-mandibulare sînt pozitivi atunci cînd dinamica articulaţiei este normală, amplitudinea mişcării este simetrică şi sinergică,

fără apariţia durerii.
Sînt consideraţi indici negativi : apariţia durerii, a cracmentelor sau a crepitaţiilor, dinamica asimetrică şi asincronă articulară care poate merge chiar pînă la blocarea uni sau bilaterală a condililor.

- indicii clinico-biologici de la nivel muscular sînt consideraţi pozitivi cînd se conservă o contracţie musculară normală, simetrică în realizarea funcţiilor şi consideraţi negativi cînd apar modificări de tonicitate musculară prin hipo sau hipertonie, cînd apare durerea, spasmul, necoordonarea musculară şi fatigabilitatea.

Indicii clinico-biologici generali sînt pozitivi atunci cînd starea generală este bună, organismul este sănătos, netarat, funcţiile se desfăşoară în parametri normali. Aparatul gantoprotetic va fi integrat în condiţii satisfăcătoare. Organismele tarate de boli cronice care reduc rezistenţa la infecţii se adaptează mai greu la tratamentul gnatoprotetic şi realizează indici clinico-biologici negativi.

Pentru aprecierea stării generale şi locale în vederea aplicării unor măsuri profilactice şi curative de păstrare a vitalităţii ţesuturilor orale, periorale şi de redresare a funcţiilor se utilizează indicele de îmbătrînire (index gerontologic).

Edentaţia totală are o frecvenţă crescută în grupa a III-a de vîrstă şi a IV-a. Dacă considerăm vîrsta I-a pînă la 30 de ani, vîrsta a II-a între 35-60 de ani, vîrsta a III-a între 60-85 de ani, iar vîrsta a IV-a peste 85 de ani, instalarea edentaţiei totale la vîrsta a III-a şi a IV-a indică faptul că organismul este supus fenomenelor de îmbătrînire.

Intre vîrsta biologică şi cea cronologică poate exista o concordanţă, care de regulă reprezintă o îmbătrînire în limite fiziologice, în alte situaţii între vîrsta biologică şi cea cronologică existînd o neconcordanţă, care fie că este în favoarea vîrstei biologice şi atunci reprezintă un indice clinico-biologic pozitiv, fie că este în defavoarea acestuia şi reprezintă un indice clinico-biologic negativ prin proces accelerat de îmbătrînire.
Devine necesară stabilirea unor corelaţii între îmbătrînirea organismului în general şi a ţesuturilor sistemului stomatognat.

Neuniformitatea proceselor de involuție a materiei vii în general și a omului în special, a generat studii și cercetări privind cauzele îmbătrînirii organismelor. In acest sens s-au elaborat mai multe ipoteze privind geneza procesului de îmbătrînire. Schematic aceste ipoteze pot fi prezentate astfel:

- ipoteze care aduc în discuție cauze genetice legate de specie motivează durata de viață limitată în timp prin determinarea acesteia prin cod genetic. Astfel bacteriile trăiesc cîteva ore, insectele cîteva zile, unele plante secole, iar omul are durata de viață limitată genetic la 120-150 de ani.
- o altă ipoteză se referă la erorile metabolice de la nivel celular care au drept consecință apariția unor compuși toxici prin erori de sinteză. Greșelile repetate ale mecanismului celular determină acumularea în celulă a unor compuși ce nu pot fi eliminați decît cu eforturi energetice și enzimatice.
- alt grup de ipoteze se referă la uzura metabolică datorată organitelor celulare care se uzează în timp prin depășirea capacității reparatorii și de regenerare a materiei vii.
- acumularea radicalilor liberi în lichidele circulante blochează enzimele, vitaminele, hormonii, blocînd astfel procesele metabolice.
- iradierea cosmică sau artificială prelungită scurtează perioada de existență a materiei vii.
- epuizarea endocrină - glandele endocrine reprezintă unul din motoarele metabolismului astfel încît epuizarea lor funcțională în timp duce la încetinirea activității organismului. Sellye pune la baza activității organismului, sindromul de adaptare bazat pe reacția glandelor endocrine care echilibrează sistemul în urma unui stress. Dovada o constituie existența unui deficit hormonal cortizonic, care apare în jur de 45 de ani și care determină o adaptare deficitară.
- în ultimul timp cîștigă teren ipoteza imunologică prin care sistemul imunologic al organismului nu mai recunoaște celulele proprii, dezvoltînd reacții adverse față de acestea.

In urma acțiunii acestor factori, individual sau conjugați asupra organismului uman, devin vizibile efectele îmbătrînirii la nivelul diverselor țesuturi ale întregului organism.

Se constată o tendință de invazie conjunctivă și înlocuirea țesuturilor nobile (neuroni, nefroni, hepatocite etc.) prin țesut conjunctiv. Metabolismul proteic scade ca intensitate, lipidele cresc cantitativ în sînge, îngroşînd pereții vasculari. La persoanele în vîrstă se stabileşte o stare prediabetică.

La nivel osos se produce o mărire a canalelor haversiene prin osteoclazie, scade substanța proteică proporțional cu depunerea de calciu, osul devenind poros (osteopenie, osteoporoză).

La nivelul țesutului conjunctiv scade componenta celulară în favoarea celei fibrilare, se modifică structura chimică a colagenului, fibrele prezintă nodozități, sînt contorsionate şi fragmentate datorită pierderii elasticității. In jurul vaselor bariera conjunctivă se îngroaşă împiedicînd schimburile mediului intern cu lichidul circulant.

In glandele endocrine se produce diminuarea țesutului glandular în favoarea țesutului conjunctiv şi grăsos.

Muşchii se atrofiază prin diminuarea fibrelor musculare şi înlocuirea lor cu țesut conjunctiv care duce la scăderea capacității de contracție, la oboseală şi la hipotonie generalizată.

Tesutul epitelial se deshidratează, scade numărul de tonofibrile, membrana bazală se îngroaşă ducînd la reducerea proceselor metabolice în țesutul epitelial.

Tesutul reticulo-histiocitar suferă un fenomen de regresie prin invazie conjunctivă, scade numărul de elemente circulante cu tulburări imunitare inerente.

La nivelul sistemului nervos are loc o scădere a numărului de neuroni completată de o invazie conjunctivă cu o transmitere sinaptică dificilă.

Comportamentul bătrînului se modifică, acesta devine rigid cu numeroase angoase, tabieturi de viață intimă şi profesională, scade motilitatea, exactitatea, precizia şi coordonarea mişcărilor. Acuitatea vizuală şi auditivă diminuă, capacitatea de apărare a organismului şi a unor funcții importante cum este cea hepatică scad, iar starea psihică se alterează căpătînd o tentă predominant depresivă.

c. PRINCIPIUL CURATIV

Conform principiului curativ terapia edentației totale trebuie să refacă morfologic dar şi funcțional sistemul perturbat.

1°Refacerea morfologică a sistemului stomatognat este totală: se reface gingia artificială și arcada dentară. Apare însă o altă problemă cea legată de instabilitatea relativă a substitutului artificial care este aplicat pe cîmpul protetic.

2°Refacerea funcțională suportă discuții deoarece foarte multe din funcțiile sistemului nu pot fi recuperate total.

Funcția masticatoria. Redresarea funcției masticatorii nu se realizează în proporție de 100%. Prin aparat gnatoprotetic total amovibil se reușește să se redea doar 1/20 pînă la 1/5 din capacitatea masticatorie a subiectului dentat. Cauzele principale prin care redresarea funcției masticatorii nu se realizează perfect sînt multiple. Scăderea capacității de control a dinamicii mandibulare de către sistemul nervos central reprezintă una din cauzele scăderii eficienței masticatorii. La rîndul ei recunoaște drept cauză desființarea cîmpului receptor desmodontal în urma extracțiilor dentare. In felul acesta reflexele parodonto-musculare sînt complet abolite pentru a fi înlocuite treptat prin antrenament cu noile reflexe gingivo-musculare cu mult mai puțin precise decît reflexele cu punct de plecare parodontal. Pentru a realiza mai exact în ce măsură se tulbură dinamica masticatorie este suficient să amintim faptul că în proporție de 90% dinamica cu contact ocluzal este dirijată prin reflexe cu punct de plecare parodontal.

Scăderea eficienței masticatorii la pacientul edentat total este legată și de hipotonia generalizată prezentă și la nivelul musculaturii manducatoare, proces inerent vîrstelor înaintate.

Datorită instabilității protezei și modificărilor reflexe amintite, ciclurile de masticație își modifică traiectoria devenind predominent verticale în scopul evitării destabilizării protezei. Stereotipul dinamic de masticație nu mai este respectat ceea ce contribuie de asemenea la scăderea eficienței masticatorii.

Un alt aspect al diminuării acestei funcție la bolnavul protezat îl datorăm sensibilității ridicate la durere a receptorilor din mucoasa de acoperire, care traumatizată între cele două suprafețe dure (osul de sprijin și baza protezei) reacționează reflex prin întreruperea contracției musculare la un gradient de forță cu mult sub cel obișnuit.

Contribuie la scăderea eficienței masticatorii și diminuarea deliberată a ariilor ocluzale artificiale în scopul reducerii solicitării excesive a cîmpului protetic şi obţinerii unei bune stabilizări a apartului gnatoprotetic.

Funcţia fizionomică se realizează în mare măsură cînd modificările faciale sînt datorate edentaţiei şi nu îmbătrînirii. Dinţii artificiali se realizează de culoarea, forma şi volumul dorit. Se pot realiza anomalii pentru redarea aspectului de naturaleţe. Falsa gingie completează şi compensează fizionomic asimetriile de resorbţie osoasă, constituind în acelaşi timp un suport pentru părţile moi periorale. La nivel facial există tulburări ce nu se pot anula prin terapia gnatoprotetică. Astfel accentuarea şanţurilor şi a cutelor dispare parţial, pe cînd căderea olfazonului nazal a piramidei şi apropierea de nas a mentonului nu se mai pot reduce.

Funcţia fonetică nu se recuperează în totalitate. Prin protezare se urmăreşte păstrarea capacităţii rezonatorului bucal de a prelua sunetul şi a-l modifica. Existenţa aparatului gnatoprotetic în cavitatea orală perturbă funcţia fonetică prin schimbarea morfologiei şi consistenţei rezonatorului bucal. Acest lucru are două efecte: un efect pozitiv căci prin prezenţa dinţilor artificiali se creează zonele de articulare dentară şi un efect negativ reprezentat de baza protezei, margini şi false gingii ce perturbă sensibilitatea de receptare internă a vocii. Vibraţiile sonore nu mai sînt transmise celorlalte cavităţi naturale şi bazei craniului în aceeaşi măsură, ele fiind oprite la nivelul protezei.

Deglutiţia se recuperează la parametrii normali atît timp cît aparatul gnatoprotetic are o bună stabilitate şi permite poziţionarea centrică a mandibulei în actul deglutiţiei. O adaptare marginală corectă şi o conformare corespunzătoare a versantelor linguale ale şeilor protezei permit limbii efectuarea mişcărilor obişnuite în condiţii obişnuite.

d. PRINCIPIUL BIOMECANIC

Principiul biomecanic aplicat în cazul edentaţiei totale impune rezolvarea problemelor legate de rezistenţa mecanică a aparatului gnatoprotetic, studiul rezistenţei ţesuturilor de la nivelul cîmpului protetic şi adaptarea lor la solicitare, iar în al treilea rînd rezolvarea problemelor legate de stabilitatea sistemului proteză-cîmp protetic.

1° Asigurarea parametrilor mecanici ai aparatului se va realiza în principal prin utilizarea unui material suficient de rezistent, rigid, bun conducător de temperatură, cu grad de elasticitate redus. Materialul de confecţionare a aparatelor gnatoprotetice total mobile de o foarte largă utilizare este polimetilmetacrilatul care pentru a face faţă solicitărilor mecanice trebuie să aibă o grosime de 2 mm. O grosime mai mare de 2 mm măreşte inutil greutatea aparatului şi face dificilă adaptarea în cavitatea bucală. O grosime mai mică de 2 mm expune aparatul gnatoprotetic la fisurări şi fracturi chiar la solicitări mecanice obişnuite.

Utilizarea aliajelor metalice în confecţionarea bazei aparatului gnatoprotetic, conferă o rezistenţă mecanică sporită, mai ales la bolnavii care dezvoltă o forţă de masticaţie mai mare decît cea obişnuită. Dintre aliajele cele mai frecvente utilizate amintim aurul platinat, crom-cobaltul, vipla şi chiar aliajele de aluminiu, prelucrate prin turnare sau ştanţare. Aliajele metalice pe lîngă rezistenţa mecanică mărită pot fi utilizate în grosimi mai mici, de aproximativ 0,5 mm, micşorînd mult volumul bazei aparatului şi mărind senzaţia de confort. Dezavantajele utilizării bazelor metalice în terapia edentaţiei totale sînt reprezentate de: retuşare dificil de executat, reoptimizare prin căptuşire imposibilă, aspect nefizionomic prin reflexe de lumină la deschiderea largă a gurii.

Sporirea rezistenţei mecanice a aparatului se realizează prin două procedee: armarea extrinsecă şi armarea intrinsecă.

Armarea extrinsecă constă în interpunerea între două straturi de polimetilmetacrilat a unei folii metalice perforate sau a unei plase de vipla, cu crearea unei armături similare betonului armat. Această metodă de creştere a rezistenţei mecanice a aparatului nu a dat însă rezultatele scontate, folia metalică sau plasa comportîndu-se ca un strat separator a celor două straturi de acrilat, favorizînd fisurarea, fracturarea, infiltrarea de resturi alimentare în baza aparatului gnatoprotetic.

Armarea cu fibre sintetice sau fibre de sticlă conferă o rezistenţă mecanică sporită aparatului gnatoprotetic, dar capetele fibrelor emergente la suprafaţa protezei au o acţiune iritantă.

Armarea intrinsecă a dat rezultate bune constînd într-o creştere a rezistenţei mecanice a materialului (polimetilmetacrilatului) prin obţinerea unei structuri chimice rezistente. Se cunoaşte că, în cazul acrilatului, rezistenţa materialului creşte cu cît catenele sînt mai lungi. Deci, practic pentru a obţine o polimerizare cît mai perfectă, cu catene lungi, vom realiza un regim de polimerizare corect şi un tratament termic final pentru epuizarea reacţiei de polimerizare şi consumarea monomerului rezidual.

Sporirea rezistenţei la abraziune devine necesară cînd un aparat gnatoprotetic amovibil total pe o arcadă vine în contact ocluzal cu o dentiţie naturală tratată conjunct metalic la nivelul celeilalte arcade. In această situaţie din cauza abraziei posibile trebuiesc luate o serie de măsuri speciale ce constau în: regim de polimerizare foarte bun, protecţia suprafeţelor ocluzale cu onlayuri metalice realizate prin turnare.

2°. Menţinerea şi stabilitatea aparatului gnatoprotetic pe cîmpul protetic este unul din dezideratele deosebit de importante pe care medicul trebuie să-l realizeze. Aplicarea în cavitatea orală a aparatului favorizează solicitarea acestuia, pe tot parcursul exercitării funcţiilor, prin intermediul unor forţe ce tind să-l disloce de pe cîmpul protetic. Aceste forţe se exercită pe direcţii variate, astfel încît vom întîlni forţe verticale, orizontale, de basculare şi complexe.

Forţele verticale au direcţie verticală şi în funcţie de sens pot fi de presiune sau de tracţiune.

- forţele de presiune au direcţie verticală, sens spre cîmpul protetic şi tind să deplaseze aparatul gnatoprotetic spre cîmpul protetic. Punctul de aplicare a forţei se află la nivelul feţelor ocluzale ale dinţilor artificiali în punctele de contact cu arcada antagonistă. Valoarea forţei de presiune este de 1/5 pînă la 1/8 din forţa de masticaţie normală. Forţa de presiune ne interesează ca intensitate a forţei primare de solicitare şi ca efect asupra cîmpului protetic. Forţa primară de solicitare este în jur de 30Kgf. şi se dispersează la maxilar pe o suprafaţă de 20 cm^2, iar la mandibulă pe aproximativ 5-8 cm^2. Avînd datele de mai sus putem calcula presiunea pentru maxilar şi mandibulă după formula : $P = \frac{F}{S}$ şi vom observa că pentru mandibulă este mult mai crescută, ceea ce şi explică resorbţia mai accentuată a acesteia faţă de maxilar.

Geneza forței de presiune este la nivelul mușchilor manducatori și depinde de vîrstă, sex, obiceiuri alimentare, antrenament muscular, stereotip de masticație.

- forțele de tracțiune au tot direcție verticală dar sensul este dezavantajos pentru menținerea și stabilitatea aparatului gnatoprotetic, dislocîndu-l de pe cîmpul protetic. Punctele de aplicare a forței se află la marginea aparatului gnatoprotetic, pe fața externă a acestuia, la nivelul falsei gingii, pe fața vestibulară a dinților în zonele retentive. Forțele de tracțiune sînt generate de acțiunea mucoasei mobile, a cărui teritoriu a fost încălcat prin amprentare intempestivă, ce-a depășit linia ghirlandată, de mușchii cu inserție perpendiculară pe periferia cîmpului protetic, de plici, frenuri, ligamente alveolo-jugale, bride de la nivelul vestibulului bucal precum și prin acțiunea alimentelor lipicioase sau a coronoidei care la deschiderea cavității orale traversează zona pungii lui Eisenring.

Zonele predilecte de solicitare și de tracțiune verticală a aparatului gnatoprotetic total amovibil sînt pentru maxilar la nivelul inserției palatului moale, retrotuberozitar la nivelul inserției ligamentului pterigo-mandibular, la nivelul pungii Eisenring, prin încălcarea teritoriului de inserție secundară a pterigoidianului extern, zona ghirlandată, inserția fibrelor mușchiului buccinator, ligamentele aleveolo-jugale, frenul buzei superioare și inserția mușchiului canin și mirtiform.

Pentru mandibulă zonele de solicitare la nivelul cărora se manifestă forțele de tracțiune sînt reprezentate de inserția ligamentului pterigomandibular, zona ghirlandată, ligamentul alveolo-jugal, inserția mușchiului mentalis, triunghiularul buzelor și pătratul bărbiei, zonele retrolinguale ale lui Ney și Bowen, la nivelul cărora se află inserția mușchilor constrictor superior al faringelui, palatoglos, stiloglos, liniei oblice interne pe care se inseră mușchiul milohioidian, zona linguală centrală dominată de activitatea mușchiului genioglos.

Evitarea acțiunii forțelor de tracțiune și a genezei acestora se poate realiza printr_o amprentare corectă a cîmpului protetic cu ocolirea formațiunilor mobile de la periferie. Forțele care acționează pe fața vestibulară a aparatului gnatoprotetic, la nivelul falselor gingii, sînt favorizate de modelajul convex care interferă cu fibrele muşchiului buccinator şi orbicular. Uneori, apofiza coronoidă interferă cu faţa vestibulară a aparatului gnatoprotetic la nivelul pungii Eisenring, provocînd dislocarea aparatului în zona distală. Faţa vestibulară a aparatului gnatoprotetic este necesar să fie bine prelucrată şi perfect lustruită pentru a nu da naştere forţelor de frecare între aparatul gnatoprotetic şi părţile moi şi totodată să diminueze acţiunea alimentelor lipicioase care aderă pe suprafaţa nelustruită sau retentivă a aparatului gnatoprotetic.

Forţele orizontale au direcţie paralelă cu planul de ocluzie şi sensuri variate: anterior, posterior sau latero-lateral (dr.-stg.). Sînt generate de dezechilibrul neuro-muscular al grupelor musculare aflate în interiorul arcadei în raport cu grupele musculare aflate în exterior(limbă,obraji, buze) şi de forţele de descompunere ale forţelor verticale, care căzînd pe suprafaţa ocluzală oblică suferă o descompunere în rezultante ce creează transmisia în afara crestei edentate.

- deplasarea pe direcţie antero-posterioară poate avea sensul către anterior sau către posterior.

Acest tip de deplasare este favorizat de resorbţia accentuată a crestelor alveolare în zona anterioară şi se datoresc presiunilor exercitate de limbă în timpul exercitării funcţiilor, ticurilor nefuncţionale, contactelor ocluzale incorecte. Punctul de aplicare al forţei este pe faţa linguală a arcadei şi pe faţa ocluzală a dinţilor artificiali. La mandibulă deplasarea anterioară se mai datoreşte şi unor pulsiuni ale limbii, resorbţiei accentuate în zona frontală, dezechilibrului între muşchii celor două chingi musculare reprezentate de chinga muşchilor vestibulari cu o tonicitate mai scăzută şi muşchii limbii. Sensul deplasării către anterior sau către posterior depinde de predominenţa uneia sau alteia dintre chingile musculare: fie contracţii ale muşchilor limbii, aparatul deplasîndu-se spre anterior, fie ale orbicularului şi buccinatorului, aparatul deplasîndu-se spre posterior. Acest tip de deplasare apare predominant în cazul formelor clinice încadrate în clasa a II-a Köller şi Russov, cînd aparatul mandibular alunecă la nivelul zonelor laterale ale arcadelor ca pe două şine.

– *deplasarea pe direcţie latero-laterală* poate avea sensuri spre dreapta sau spre stînga. Acest tip de deplasare se datorește tonicităţii diferite a mușchilor obrazului, unor ticuri de pulsiune laterală a limbii, fiind favorizate de atrofia crestelor alveolare în zonele distale ale arcadelor.

La nivelul pantelor cuspidiene a feţelor ocluzale ale dinţilor artificiali, forţele verticale care acţionează dau rezultante orizontale, care sînt cu atît mai mari cu cît pantele cuspidiene sînt mai înclinate.

Forţele de basculare sînt generate de apariţia unui punct de sprijin care transformă aparatul gnatoprotetic într-o pîrghie. Astfel de situaţii pot apare atunci cînd la nivelul maxilarului este prezent un torus palatin voluminos, aparatul basculînd de o parte și de alta a punctului de sprijin ceea ce favorizează apariţia leziunilor de decubit și a resorbţiei osoase în zonele suprasolicitate. Bascularea se mai produce și prin montarea dinţilor artificiali în afara crestei, în acest caz linia de basculare aflîndu-se la nivelul muchiei crestei.

Forţele complexe

In cavitatea orală aparatul gnatoprotetic total amovibil este supus acţiunii unei varietăţi mari de forţe, care produc deplasări complexe, așa încît prezentarea succintă de mai sus are doar o valoare didactică.

3°. Mijloacele de combatere a tendinţelor de dislocare ale aparatelor gnatoprotetice totale amovibile

Combaterea acţiunii forţelor asupra aparatului gnatoprotetic se poate realiza prin mijloace obișnuite de combatere a tendinţelor de deplasare și prin mijloace de excepţie.

Mijloacele obișnuite de combatere a tendinţelor de dislocare ale aparatelor gnatoprotetice urmăresc fie anularea și desfiinţarea unor forţe, fie stimularea altora. Astfel *forţele verticale de presiune* trebuiesc stimulate în limite fiziologice pentru că reprezintă esenţa exercitării funcţiei masticatorii, participînd în același timp și la stabilitatea aparatului. Pentru 1 cm^2 de suprafaţă de la nivelul cîmpului protetic se recepţionează aproximativ 6 Kgf. Forţele de presiune sînt reglate prin intermediul reflexului gingivo-muscular Rubinov. Cînd nivelul acestuia depășește pragul dureros, prin intermediul terminaţiunilor nervoase impulsurile se transmit la nucleul motor trigeminal, care comandă scăderea forţei de contracţie musculară pînă la un nivel suportabil.

Diminuarea efectului forţelor de presiune, se poate realiza prin mărirea suprafeţei de sprijin a cîmpului protetic, prin extinderea marginilor aparatului gnatoprotetic şi prin dispersarea şi orientarea presiunilor spre zona de fibromucoasă fermă, aderentă.

Adeziunea este forţa ce menţine două corpuri aflate în contact intim prin intermediul unui strat de lichid.

Schreinemakers a fost cel care a făcut demonstraţia practică a acestui fenomen prin punerea în contact prin intermediul unui strat de lichid a două cristale. La exercitarea de tracţiuni în sens perpendicular pe suprafeţele aflate în contact, desprinderea nu mai este posibilă datorită forţei de adeziune ce apare. Desprinderea este posibilă însă la exercitarea de tracţiuni orizontale, cele două suprafeţe alunecînd uşor una faţă de cealaltă.

La nivelul porţiunii periferice, la exercitarea unei forţe puternice de desprindere în sens perpendicular faţă de suprafaţa cristalului, se formează prin tensiunea superficială a lichidului interpus un menisc concav ce lunecă spre centrul suprafeţei cristalelor pe măsură ce forţa de adeziune scade.

Această experienţă este asimilată şi în cazul edentatului total tratat prin aparat gnatoprotetic. Cele două cristale sînt reprezentate de suprafaţa cîmpului protetic şi de suprafaţa mucozală a bazei aparatului gnatoprotetic. Lichidul interpus este reprezentat de salivă. Prin analogie, forţa de adeziune va apare numai la nivelul suprafeţelor orizontale din cîmpul protetic pentru că desprinderea protezei este posibilă într-un singur sens.

Stamitz a calculat forţa de adeziune după formula:

$$Fa = \frac{2 \times Ts \times S}{h}$$

In formula de mai sus Ts este tensiunea superficială a salivei care depinde de vîscozitatea acestuia, S este suprafaţa de contact dintre cele două corpuri, iar h reprezintă grosimea stratului salivar.

Din cele expuse mai sus, reiese că amprentarea trebuie să cuprindă suprafeţe cît mai întinse ale cîmpului protetic şi să fie cît mai fidelă şi exactă pentru a realiza o corespondenţă perfectă între suprafaţa cîmpului protetic şi suprafaţa mucozală a aparatului gnatoprotetic total amovibil.

Forța de adeziune este deosebit de activă pe suprafețele orizontale și are efecte minime la nivelul suprafețelor verticale. Din acest punct de vedere, maxilarul este favorizat față de mandibulă datorită prezenței bolții palatine, a unor creste edentate întinse și mai late și în general existenței unor suprafețe orizontale mai întinse.

Succiunea este un fenomen complex care a fost demonstrat experimental de Schreimakers prin aplicarea la extremitățile celor două cristale puse în contact prin intermediul unui strat de lichid, a unei garnituri de cauciuc. Pentru deplasarea celor două cristale atît vertical cît și orizontal, este necesară o forță mult mai mare. Fenomenul se datorează închiderii marginale realizate de garnitura de cauciuc care împiedicînd pătrunderea aerului, oprește deplasarea meniscului.

Aplicînd prin analogie acest fenomen în cazul aparatului gnatoprotetic total amovibil, observăm că marginile aparatului trebuie să se situeze pînă la limita maximă care să permită jocul fiziologic al formațiunilor mobile de la periferia cîmpului protetic. Pe de altă parte aceste margini trebuie astfel conformate încît să permită contactul intim cu zona de mucoasă pasiv-mobilă, realizînd succiunea internă. Este obligatoriu de a se realiza în același timp contactul cu țesuturile periferice ale cîmpului protetic, care aplicate intim pe fața vestibulară sau linguală a falselor gingii realizează succiunea externă.

Retentivitatea cîmpului protetic este reprezentată de crestele edentate, tuberozități, tuberculi piriformi, care toate se opun prin suprafețele lor verticale deplasării orizontale a aparatului gnatoprotetic, cu atît mai eficient cu cît sînt mai bine reprezentate. Retentivitățile vestibulare ale tuberozităților sau ale crestelor edentate pot fi utilizate atunci cînd nu sînt prea pronunțate, ele opunîndu-se eficient deplasărilor și în sens vertical. Prin resorbție și atrofie, volumul acestor retentivități diminuă treptat astfel încît și stabilitatea aparatului gnatoprotetic va suferi.

Ocolirea formațiunilor mobile reprezentată de ligamente, plici, frenuri, inserții musculare, este obligatorie în timpul amprentării pentru a împiedica interferența dintre aceste organe și marginile aparatului gnatoprotetic total amovibil, care prin funcționalitate au efect de coardă favorizînd desprinderea.

Tonusul muscular este util în menținerea și stabilitatea aparatului gnatoprotetic total amovibil, în cazul în care fibrele musculare sînt paralele cu periferia cîmpului protetic. In scopul utilizării tonicității musculare pe fața vestibulară a marginii aparatului se realizează o concavitate care să permită fibrelor musculare să dirijeze forțele ce rezultă din tonicitatea musculară pe versantul aparatului gnatoprotetic astfel încît să producă compresiunea acestuia pe cîmpul protetic. (Fig.nr.218). Inserțiile musculare care sînt perpendiculare pe periferia cîmpului protetic trebuiesc ocolite constituind elemente dislocante pentru aparatul gnatoprotetic.

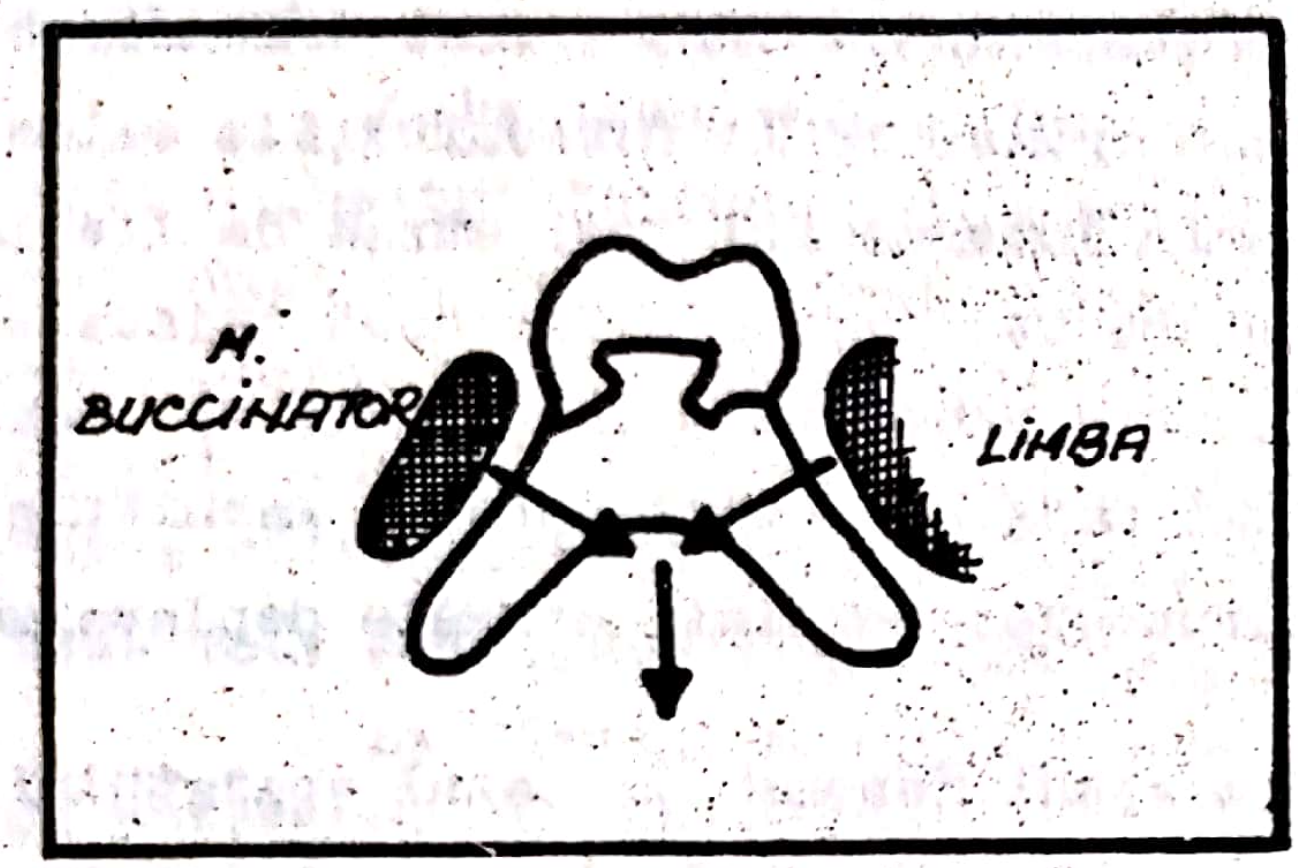

Fig.nr. 218

Echilibrul neuro-muscular se referă la echilibrul tonic care se stabilește între cele două chingi musculare intra și extraorale. In acest mod la nivelul cîmpului protetic se creează un culoar de echilibru controlat de musculatura labio-jugală dinspre exterior și de mușchii limbii dinspre interior (culoar neutral, zonă neutră). In această zonă neutră trebuie plasat aparatul gnatoprotetic total amovibil deoarece încălcarea spațiului neutral va periclita stabilitatea aparatului. In cazul unor distonii musculare se va încerca prin proceduri recuperatorii precum și prin protezări de tranziție reechilibrarea tonicității musculare.

In literatura de specialitate sînt menționate tehnici speciale de amprentare numite piezografice, care caută să determine culoarul neutral, acolo unde forțele declanșate de mușchii limbii și de musculatura labio-jugală nu mai au efect dislocant asupra aparatului.

Mijloacele excepționale de combatere a tendințelor de dislocare ale aparatelor gnatoprotetice amovibile fac apel la o metodologie complexă. Utilizarea mijloacelor excepționale apare ca necesitate cînd utilizarea mijloacelor obișnuite nu oferă stabilitate aparatului. Folosirea lor este indicată în cazurile clinice reprezentate de clasa a III-a Sangiuolo, deci în cîmpuri protetice cu atrofie prezentă, la care forța de adeziune este nulă, tonicitatea musculară diminuată și inserția periferiei mobile este aproape de muchia crestei.

Este condamnabilă tendința de utilizare a mijloacelor excepționale de menținere a aparatului în scopul acoperirii unor erori de valorificare în totalitate a posibilităților oferite de cîmpul protetic și au atît mai mult în cazul unor defecte de amprentare sau defecte ale tehnicii de laborator.

Cele mai uzuale mijloace excepționale de combatere a tendințelor de dislocare ale aparatelor gnatoprotetice vor fi expuse în cele ce urmează.

Valva de cauciuc este folosită pentru menținerea aparatului lui gnatoprotetic total amovibil maxilar și se compune dintr-o rondelă de cauciuc menținută pe un buton metalic, ce este plasat într-o escavație realizată în baza aparatului gnatoprotetic. Acest sistem prezintă dezavantajul unei presiuni exercitate asupra bolții palatine ce duce la resorbție accentuată și chiar la perforarea substratului muco-osos.

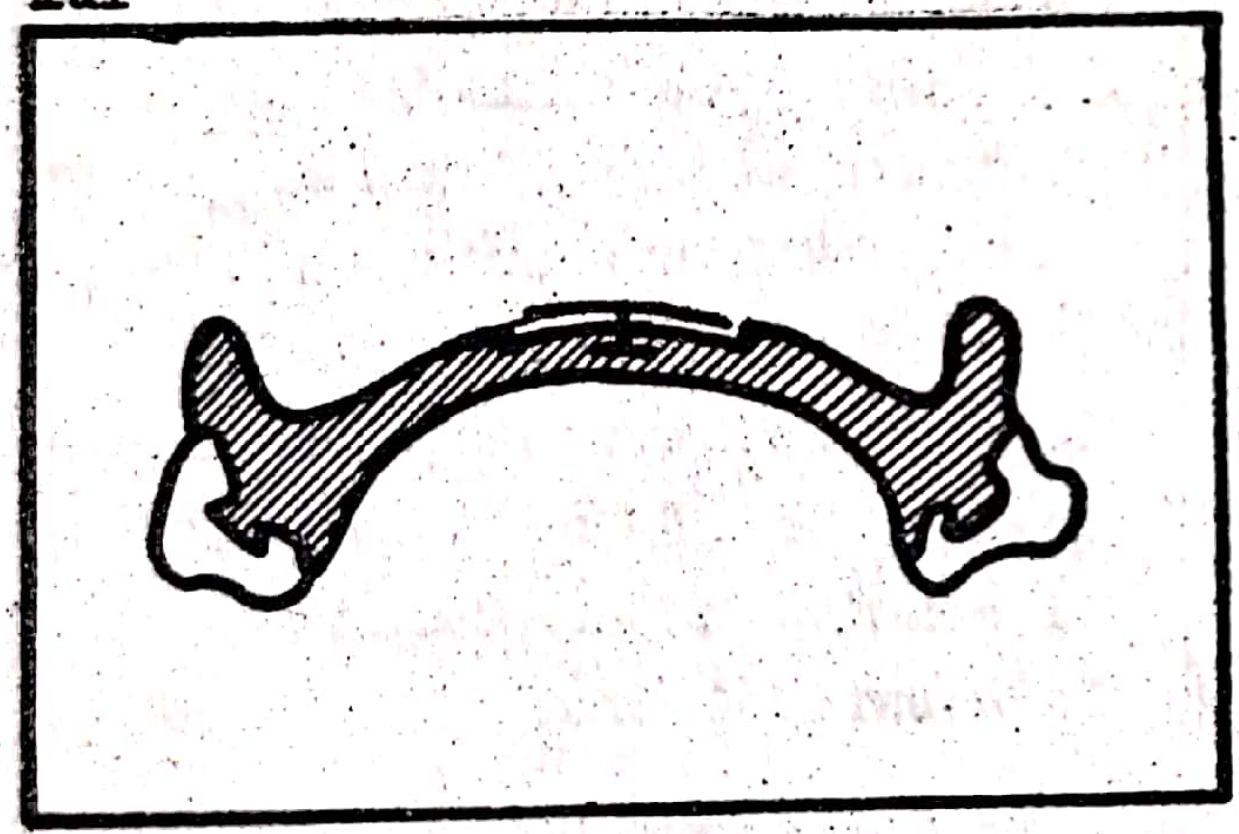

Fig.nr. 219

Camera cu vid se prezintă sub forma unui spațiu realizat în baza aparatului gnatoprotetic care are rolul, prin eliminarea aerului dintre camera din baza aparatului gnatoprotetic și cîmpul protetic, de a mări forța vidului. Camera cu vid poate fi unică, în formă de inimioară și plasată pe linia mediană, sau poate fi dublă, formată din două camere de formă reniformă, plasate de o parte și de alta a unui torus palatin mediu. Ca dezavantaj acest sistem produce hipertorofia mucoasei orale a bolţii palatine prin aspiraţie, desfiinţînd efectul de stabilizare şi favorizînd astfel apariţia leziunilor de decubit. (Fig.nr.220).



Fig.nr. 220

Liniile americane se prezintă ca nişte nervuri acrilice plasate la nivelul bolţii palatine realizate prin gravarea,modelului înainte de ambalare. Au formă de U cu braţele paralele cu crestele şi zona "Ah". Pot avea şi aspect areolar, fiecare celulă areolară comportîndu-se ca o cameră cu vid. (Fig.nr. 221).

Mărirea greutăţii aparatului gnatoprotetic total amovibil mandibular prin utilizarea de materiale cu greutate specifică mai mare. Presiunea exercitată continuu asupra cîmpului protetic, obţinută prin mărirea greutăţii, are dezavantajul că în timp relativ scurt favorizează apariţia unor resorbţii şi atrofii osoase importante. In acest fel efectul de stabilizare obţinut este anulat şi în plus obţinem deprecierea importantă a cîmpului protetic mandibular, situaţie nou creeată care va ridica probleme dificile la o nouă tentativă de tratament protetic.

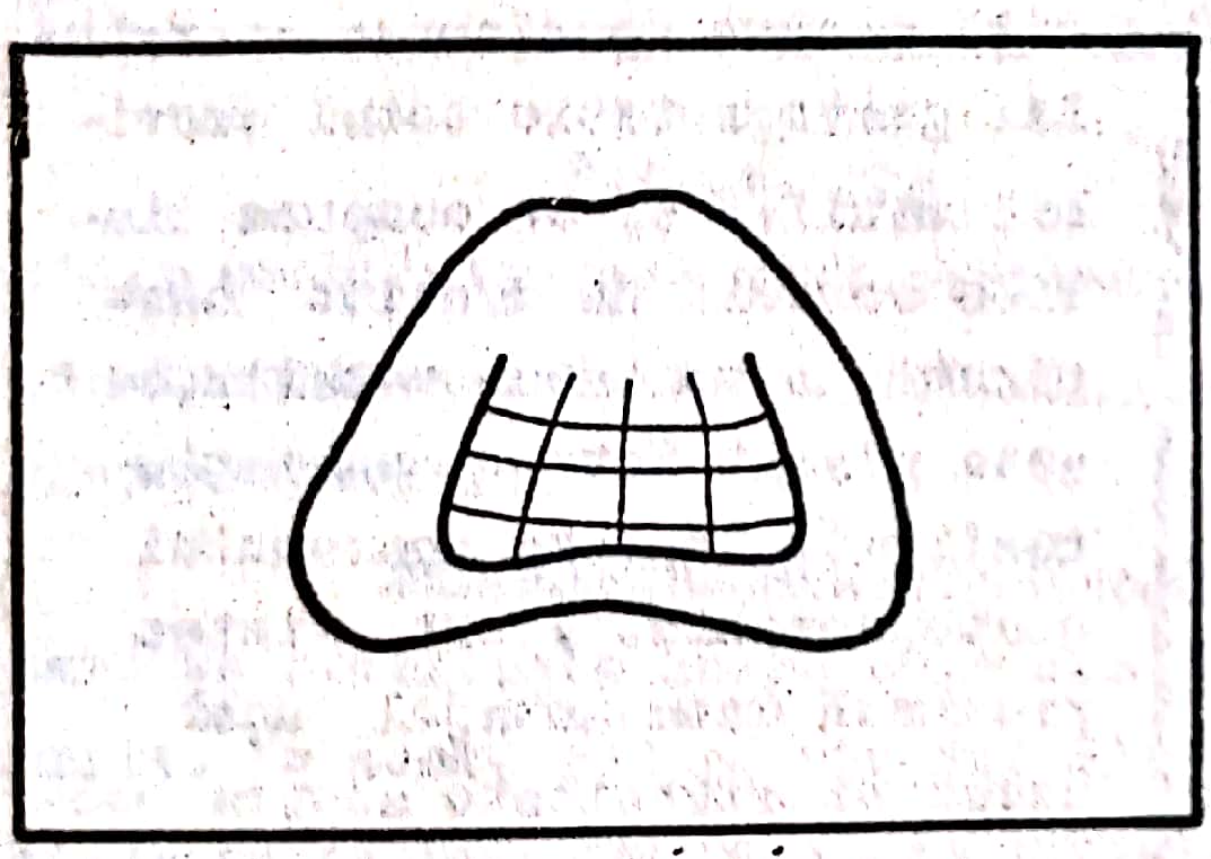

Fig.nr. 221

Resorturile elastice se prezintă sub forma a două arcuri elastice protejate într-un manşon din plastic şi fixate la nivelul a doi butoni plasaţi în marginile aparatului gnatoprotetic maxilar şi mandibular. Acţiunea acestui dispozitiv constă în împingerea aparatelor gnatoprotetice pe cîmpul protetic datorită tendinţei de revenire la poziţia iniţială pe care o prezintă resortul elastic. Acest dispozitiv astăzi este utilizat doar la probele de machetă.

Magneţii reprezintă un alt mijloc excepţional de stabilizare a aparatelor gnatoprotetice. Magneţii se utilizează sub două forme:

- forma subperiostală care constă în plasarea unui magnet sub periostul osos, celălalt magnet fiind plasat în baza aparatului gnatoprotetic. Prin atracţia generată de polaritatea schimbată a celor doi magneţi se obţine stabilizarea protezei pe cîmp. Această metodă este complet nebiologică şi în timp se obţin deprecieri importante ale ţesuturilor cîmpului protetic prin eliminarea magnetului subperiostal şi ulcerarea mucoasei.

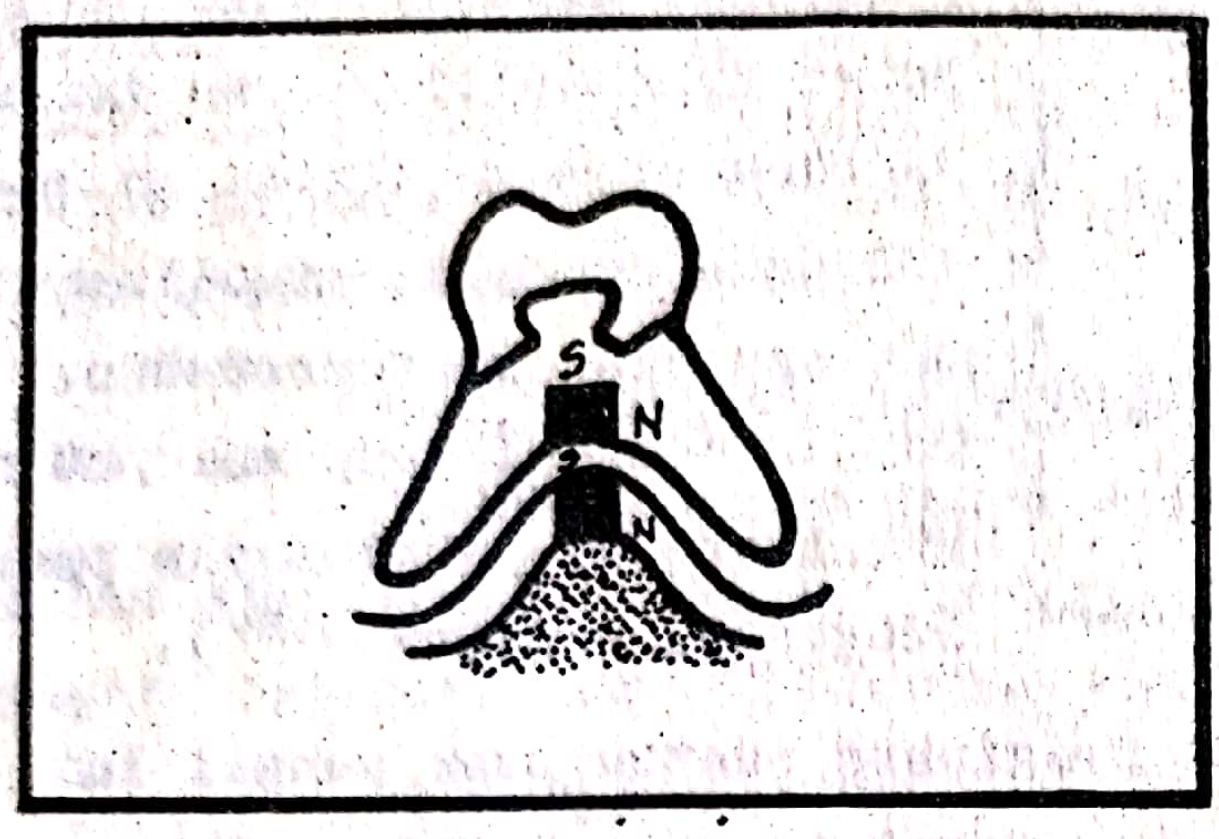

Fig.nr.222

- magneţi încastraţi în baza aparatului gnatoprotetic, unul în aparatul maxilar şi celălalt în aparatul mandibular. Magneţii sînt aşezaţi astfel ca polaritatea să fie aceeaşi şi să genereze o forţă de respingere între cele două aparate gnatoprotetice. Dezavantajul principal este reprezentat de exercitarea unei presiuni permanente asupra cîmpului protetic producînd atrofia muco-osoasă. Acest sistem poate genera şi galvanismul bucal.

Arcul lui Milner se utilizează pentru stabilizarea aparatului gnatoprotetic mandibular. El constă în realizarea unui arc de sîrmă plasat în zona linguală între planşeu şi limbă. (Fig.nr.223) Presiunea exercitată de limbă stabilizează aparatul gnatoprotetic mandibular. Acest sistem a fost completat de Kemeny cu o pelotă acrilică care încercă arcul de sîrmă, favorizînd în acest fel un contact mai mare cu limba şi deci stabilizînd mai bine aparatul gnatoprotetic.

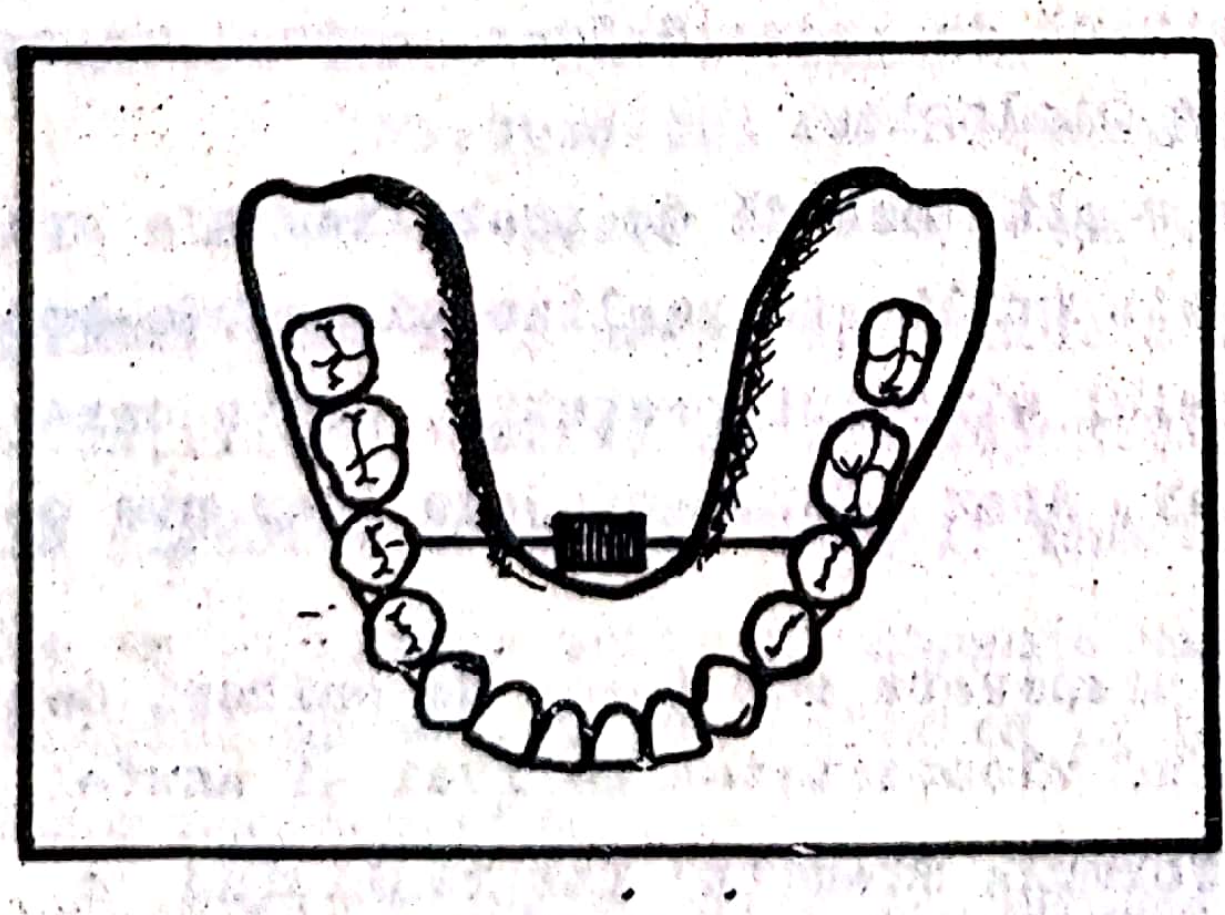

Fig.nr. 223

Prelungirile sublinguale în zona retrolinguală au fost propuse de Kemeny cu scopul de a înbunătăţi stabilitatea aparatului gnatoprotetic mandibular. Aceste prelungiri ale marginilor aparatului gnatoprotetic mandibular prin interpunerea între planşeu şi baza limbii au rolul de a stabiliza suplimentar aparatul gnatoprotetic. Tot în acelaşi scop mai pot fi utilizate şi aripioarele paralinguale. (Fig.nr. 224).

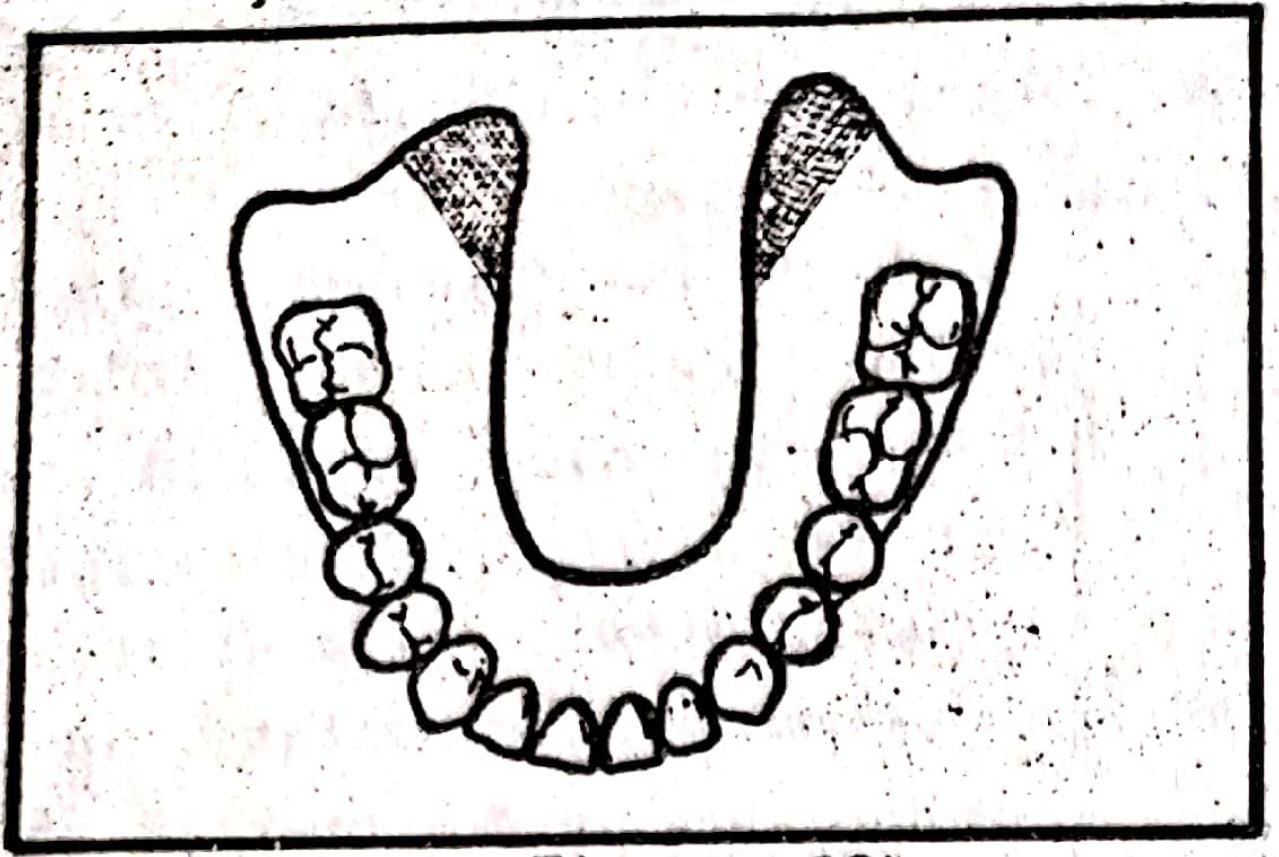

Fig.nr. 224

Bula lui Carol a fost imaginată pentru zona pungii lui Fisch şi constă într-o îngroşare a marginii aparatului gnatoprotetic mandibular la acest nivel. Se creează astfel un suport pentru muşchiul buccinator, a cărui contracţie poate stabiliza proteza.

Rădăcinile artificiale sau retenţia intraalveolară, se realizează prin amprentare imediat după extracţie a cîmpului protetic şi plasarea în alveola rămasă liberă a unor prelungiri acrilice ce realizează stabilizarea aparatului. Stabilitatea obţinută este optimă, dar efectele negative sînt foarte mari(infecţii, resorbţie şi atrofie osoasă importantă).

Claveta se utilizează pentru stabilizarea aparatului gnatoprotetic mandibular. Acest sistem de stabilizare este complet nebiologic şi constă într-o prelungire a bazei aparatului gnatoprotetic într-un repliu de mucoasă creeat chirurgical care se epitelizează secundar. Metoda a fost citată de Pedro Salzar, actual ne mai fiind utilizată, din considerente biologice.

Implantele reprezintă o altă metodă de stabilizare a aparatelor gnatoprotetice. Implantele utilizate realizează pseudo-bonturi metalice diseminate la nivelul cîmpului protetic, peste care se aplică o proteză tip owerr-lay. Apar dezavantajele inerente utilizării implantelor.

Adezivii chimici sînt preparate sub formă de pulberi sau paste care acţionează fie crescînd vîscozitatea salivei şi astfel influenţînd forţa de adeziune (formula Stamitz) fie realizînd o adeziune chimică între mucoasa cîmpului protetic şi baza aparatului gnatoprotetic total amovibil. Utilizarea domestică a adezivilor chimici nu rezolvă cauza instabilității aparatelor gnatoprotetice și favorizează menținerea instabilității acestora generatoare de deprecieri importante ale cîmpului protetic. Formează de asemenea un substrat propice dezvoltării florei microbiene și apariției stomatopatiilor profunde și întinse.

e. PRINCIPIUL HOMEOSTAZIC

Elementele biologice care participă la realizarea sistemului stomatognat (mușchi, articulații, oase acoperite de mucoasă, glande salivare) se află într-o strînsă interdependență funcțională.

In cazul afectării unui element al sistemului, funcționalitatea acestuia perturbată va determina tulburări în funcționalitatea celorlalte elemente. Pînă la un nivel, pierderea suferită prin afectare este compensată prin realizarea de efort suplimentar și adaptare a celorlalte structuri. Este ceea ce noi numim în mod special funcția de automenținere (Costa) sau homeostazie sau păstrare a echilibrului intrasistemic.

In cazul edentației totale, edentația fiind survenită anterior, elementele sistemului se adaptează la noile situații ce apar succesiv, odată cu extinderea stării de edentație. Numărul de dinți absenți crescînd, capacitatea homeostazică a sistemului este depășită, apărînd în acest fel modificări majore materializate prin: aplatizarea pantelor articulare, asimetrizarea acestora, contracții musculare asincrone sau asimetrice, laterodeviații sau basculări mandibulare ajungînd de multe ori la dishomeostazii patente pe care bolnavul uneori nu le reclamă.

Tratamentul unui asemenea caz cere reechilibrarea fiecărui element în parte și a sistemului în ansamblu. Se urmărește în primul rînd refacerea suportului morfologic normal de exercitare a funcțiilor. Astfel se vor repoziționa corect condilii în cavitățile glenoide realizînd relații mandibulo-craniene corecte.

Se va echilibra tonic și dinamic musculatura manducatoare, redimensionînd corect etajul inferior și poziționînd corect mandibula în sens medio-sagital.

Refacerea arcadelor alveolo-dentare va oferi mandibulei sprijinul necesar în actul deglutiției și va împiedica în același timp diminuarea etajului inferior al feței.

Spaţiul protetic potenţial va fi redistribuit de aşa manieră pentru a se obţine şi o repoziţionare linguală corectă.

Se va reface ocluzia, ca, determinant important al mişcării mandibulei în actul fiziologic al masticaţiei. Restaurările arcadelor dentare trebuiesc realizate în concordanţă cu reperele cranio-faciale şi cu morfologia articulaţiei temporo-mandibulare.

Refacerea homeostaziei sistemului stomatognat la edentatul total urmăreşte prin restaurarea protetică să realizeze cadrul morfologic şi funcţional care să stimuleze factorii intrasistemici de autoreglare,

f. PRINCIPIUL ERGONOMIC

Punerea în discuţie a acestui principiu între celelalte principii ale terapiei gnatoprotetice derivă din necesitatea organizării riguroase a actului medical în sine.

Gnatoprotetica reprezintă o activitate de mare concentrare intelectuală şi fizică. Oboseala se poate instala repede şi poate avea efecte nefaste asupra intervenţiei practicate pe bolnav dar şi asupra medicului gnatoprotetician.

In cazul tratamentului edentaţiei totale apare în primul rînd, necesitatea succesiunii obligatorii a mai multor şedinţe, pacientul păstrînd contactul cu medicul său gnatoprotetician şi după terminarea tratamentului protetic propriu-zis.

Pacientul edentat total, aflat de regulă la vîrsta a III-a este slăbit, cu diminuarea acuităţii auditive şi vizuale, cu necoordonare motorie şi motilitate redusă, făcînd dificilă intervenţia şi colaborarea. In plus, toate implicaţiile psihologice pe care le determină existenţa edentaţiei totale, cer medicului un plus de înţelegere şi solicitudine pentru bolnavul său.

In asemenea condiţii trebuiesc luate o serie de măsuri ergonomice care să faciliteze actul medical pe care-l practicăm. Astfel se va prefera gruparea şedinţelor de lucru precum şi compactarea lor în prima parte a zilei pentru a evita oboseala şi somnolenţa care-l fac pe bolnavul vîrstnic incooperant.
Se vor evita aşteptările îndelungate ale acestuia, deoarece aşteptarea creează nelinişte, neîncredere, subminînd atmosfera de colaborare creată. In acelaşi scop fazele intermediare vor fi pregătite anterior pentru ca pacientul să nu rămînă cu impresia corecţiei greşelilor făcute de tehnician.

Se va orienta tratamentul concomitent la maxilar şi la mandibulă urmărind rezolvarea globală, în aceleaşi etape de tratament a cazului. Comenzile vor fi clare, cu intonaţie potrivită şi cu lentoarea necesară înregistrării acestora de către bolnav.
Desfăşurarea şedinţelor de tratament se realizează în acelaşi cadru ergonomic de organizare a cabinetului, descris la începutul cursului.

3. ETAPELE TRATAMENTULUI PROTETIC AL EDENTATIEI TOTALE

Tratamentul gnatoprotetic al edentaţiei totale cuprinde trei etape principale şi anume: o primă etapă reprezentată de pregătirea organismului şi a cavităţii orale pentru receptarea terapiei gnatoprotetice amovibile, o a doua reprezentată de tratamentul protetic propriu-zis şi a treia etapă numită tratament postprotetic sau de dispensarizare.

Pregătirea organismului şi a cavităţii orale, constă în ansamblul pregătirilor pre şi proprotetice sau terapie nespecifică şi respectiv specifică, care au ca scop crearea unor condiţii optime la nivelul elementelor sistemului pentru reluarea funcţionalităţii acestora în condiţii fiziologice. Ea constă în măsuri terapeutice complexe aplicate la toate nivelele sistemului cu scop final de receptare optimă a terapiei amovibile care implică particularităţi de sprijin şi transmisie a forţelor. Schematic principalele etape sînt:

- educaţia sanitară;
- pregătirea generală psihică şi de reechilibrare a stării generale a bolnavului;
- pregătirea locală la nivelul principalelor elemente interesate: articulaţii, muşchi, os şi mucoasă.

Un subcapitol separat va cuprinde situaţia particulară reprezentată de unii pacienţi surprinşi la interferenţa dintre edentaţia subtotală şi edentaţia totală.

A doua etapă de tratament protetic este reprezentată de tratamentul protetic propriu-zis, sau succesiunea fazelor clinice şi de laborator care se finalizează prin construirea aparatului gnatoprotetic total amovibil. Algoritmul de realizare al unui aparat gnatoprotetic amovibil total cuprinde tehnici clinice şi de laborator obligatorii.
Pe baza amprentei preliminare, care înregistrează detaliile cîmpu-

lui protetic, în laborator se confecţionează modelul preliminar.

Pe modelul preliminar astfel obţinut, tehnicianul va realiza portamprente individuală urmînd indicaţiile medicului în privinţa materialului şi al contactului cu elementele cîmpului protetic, în funcţie de maniera de compresiune pentru care s-a optat. Medicul, cu ajutorul portamprentei individuale va realiza amprentarea cîmpului protetic în condiţii de funcţionalizare a periferiei mobile.

Pe baza acestei amprente care poate fi repetată de mai multe ori în funcţie de realizarea sau nu a obiectivelor urmărite se confecţionează în laborator modelul funcţional sau final pe care se va confecţiona baza aparatului gnatoprotetic.

Urmează tot în laborator confecţionarea machetelor de ocluzie care prin valul de ceară materializează aproximativ forma arcadelor dentare. Cu ajutorul machetelor se va determina apoi de către medic nivelul şi orientarea planului de ocluzie precum şi dimensiunea verticală a etajului inferior.

Avînd aceste repere se va determina ulterior relaţia centrică şi se vor stabiliza cele două machete de ocluzie în această poziţie, trasînd şi reperele pentru alegerea dinţilor artificiali.

Dacă se foloseşte un simulator programabil va fi necesară utilizarea în această etapă a unui arc facial.

In laborator tehnicianul va realiza montarea celor două modele finale maxilar şi mandibular, în poziţia de relaţie centrică stabilizată cu ajutorul machetelor de ocluzie, într-un simulator care poate fi ocluzorul sau un articulator neprogramabil sau programabil.

Tot în laborator după materializarea reperelor de alegere a dinţilor artificiali, se va confecţiona de către tehnician macheta aparatului gnatoprotetic. Urmează clinic etapa de verificare şi validare de către medic a machetelor de ceară după care urmează faza de transformare a machetei în proteză finită.

In ultima şedinţă clinică se va face aplicarea aparatului gnatoprotetic total amovibil astfel obţinut, în cavitatea orală a bolnavului.

Ultima etapă a tratamentului protetic este reprezentată de tratamentul postprotetic sau de dispensarizare. Această etapă derivă în principal din necesitatea absolută a urmării în timp a terapiei amovibile care prin specificul său - maniera de sprijin, determină modificări la nivelul cîmpului protetic, modificări care trebuiesc compensate prin reoptimizări făcute aparatului gnatoprotetic. Pe lîngă verificarea gradului de congruenţă stabilit între piesa protetică şi cîmpul protetic, în cadrul dispensarizării este absolut necesară verificarea periodică a igienei bucale.

I. PREGATIREA ORGANISMULUI SI CAVITATII ORALE PENTRU APLICAREA TERAPIEI PROTETICE AMOVIBILE TOTALE

Pregătirea organismului şi a cavităţii bucale, cuprinde ansamblul de măsuri terapeutice care au ca scop receptarea terapiei gnatoprotetice amovibile totale.

1. EDUCATIA SANITARA

Inaintea oricărui act terapeutic se va trece la educaţie sanitară individuală. Actul de educaţie sanitară este foarte important pentru că el se adresează unui infirm, în cazul unui edentat total. Ea trebuie intensificată la bolnavii care au avut un eşec în tentative lor de tratament protetic.

Mai întîi va trebui să convingem bolnavul de utilitatea tratamentului. Discuţia va trebui purtată cu discernămînt şi echilibru. Promisiunile făcute bolnavului nostru vor trebui parcimonios exprimate. Tratamentul gnatoprotetic amovibil are limite care trebuiesc de la început corect expuse, odată cu expunerea avantajelor.

Urmează argumentarea soluţiei terapeutice alese. Discuţia va fi raportată la situaţia lui clinică. Ea se va adapta în funcţie de posibilităţile clinice, nivelul de instrucţie şi cultură, de posibilităţile materiale ale pacientului. Se va explica ce înseamnă un aparat gnatoprotetic amovibil, cu referiri la limitele restaurării, se va vorbi bolnavului despre principiile care duc la restaurarea amovibilă.

Etapizarea planului de tratament va stabili şedinţele şi intervalele dintre şedinţe, prevăzîndu-se şi eventualele temporizări. I se va explica pacientului necesitatea contactului permanent cu medicul său gnatoprotetician. Etapizarea va fi făcută în funcţie de factori sociali cum ar fi: distanţa faţă de cabinet, posibilităţile laboratorului sau ale cabinetului, posibilităţile economice ale bolnavului.

Actul de educaţie sanitară reprezintă în esenţă o particularizare a teoriei comunicării interumane. Privit din acest unghi de vedere, comunicarea care este un mesaj educaţional, circulă de la medic care devine emiţător spre pacient care este receptorul. Fluxul de cunoştinţe circulă totdeauna de la emiţător spre receptor.

Vor apare aspecte variate legate de calitatea mesajului cum ar fi: conţinut, limbaj, nivelul de pregătire. In acelaşi timp este necesară totuşi şi o retroinformaţie de la receptor către emiţător pentru a şti în ce măsură el este de acord, înglobează cunoştinţele pe care le primeşte.

Este foarte important ca această comunicare să se realizeze de la început. In felul acesta ascendentul de competenţă al medicului va fi asigurat imediat.

2. PREGATIREA GENERALA

In cazul edentaţiei totale pregătirea generală va cuprinde două etape principale şi anume: pregătirea psihică şi echilibrarea stării generale a organismului.

a. Pregătirea psihică capătă o deosebită importanţă în cazul bolnavului edentat total. Bolnavii care vor beneficia de terapia amovibilă sînt persoane de regulă în vîrstă, de o mare susceptibilitate. In funcţie de temperament precum şi de experienţa sa anterioară, bolnavul de identifică cu medicul său. Are loc transferul personalităţii, situaţie favorabilă care trebuie expluatată pentru a facilita asimilarea tratamentului gnatoprotetic.

Medicul va fi apropiat faţă de bolnavul său dar nu mai departe de limitele profesionalismului.

In cazul în care pacientul prezintă o edentaţie subtotală ce va trebui transformată în edentaţie totală, implicaţiile psihologice sînt şi mai grave. Aparatul protetic în acest ultim caz se va asocia în ochii pacientului cu starea sa de decrepitudine, de decădere biologică.

Există o opoziţie psihologică subiectivă la fiecare pacient în parte în calea terapiei amovibile. Cu atît mai dificilă va fi pregătirea psihologică la vîrste mai tinere, cînd bolnavul nu găseşte justificarea bilogică a acestui tip de tratament.

O atenţie deosebită trebuie acordată antecedentelor psihologice ale pacientului deoarece este foarte greu de diagnosticat un bolnav ce simulează constant o stare normală.

Psihoterapia poate fi executată de medicul specialist psiholog, de către medicul stomatolog în colaborare cu psihologul sau cel mai frecvent de către medicul stomatolog singur. Principalele posibilităţi terapeutice sînt: psihoterapia verbală, nonverbală, şi medicamentoasă, ce vor fi adaptate judicios cazului respectiv.

b. Echilibrarea stării generale a organismului cuprinde rezolvarea în colaborare cu internistul a maladiilor generale pe care le poate prezenta pacientul. In funcţie de gravitatea acestora, tratamentul protetic se contraindică în afecţiuni acute şi afecţiuni majore ce imobilizează bolnavul sau care tarează într-o asemenea măsură organismul încît fac inoportună intervenţia medicului stomatolog în această fază. Tratamentul protetic se poate temporiza pînă la stabilizarea maladiei generale, sau se poate practica imediat, pentru că starea generală a bolnavului este favorabilă actului medical protetic.

La bolnavul în vîrstă la care toate tulburările inerente îmbătrînirii s-au instalat, surmontăm starea generală a organismului prin : regim de viaţă echilibrat, aport vitaminic echilibrat, echilibrarea aportului nutritiv, mişcare în aer liber, sport.

3. PREGATIREA LOCALA

Edentaţia totală reprezintă morfo-funcţional mutilarea maximă a sistemului stomatognat. In cursul pregătirilor locale se tratează disfuncţia inerentă acestei mutilări importante, la principalele nivele de interesare:

a. la nivel articular;
b. la nivel muscular;
c. la nivelul cavităţii orale: mucoasă, os, dinţi;

Pregătirea la nivelul articulaţiilor temporo-mandibulare şi a muşchilor sistemului stomatognat se realizează înaintea actului terapeutic protetic. Mutilarea avansată în care se prezintă pacientul edentat total necesită o terapie electivă la nivelul principalelor elemente ale sistemului pentru a realiza o redresare a acestora şi deci a realiza condiţii normale de funcţionalizare şi receptare optimă a tratamentului. De multe ori acest act terapeutic se suprapune terapiei spcifice.

Principalele posibilităţi terapeutice pe care le putem utiliza sînt :

- tratamentul medicamentos care va consta în administrarea de antireumatice, antialergice, antiinflamatorii şi spasmolitice şi microrelaxante, pentru tratamentul afecţiunilor articulare şi obţinerea relaxării musculare;

Din arsenalul medicamentos expus vor fi alese medicamentele adaptate cazului respectiv pentru a putea realiza condiţiile unei repoziţionări mandibulo-craniene corecte.

- tratamentul kinetoterapic sau terapia prin mişcare, se utilizează pentru obţinerea unei relaxări musculare mai pronunţate şi educarea unor noi tipare de mişcare mandibulară în scopul funcţionalizării normale a articulaţiei temporo-mandibulare şi a muşchilor.

Se recomandă exerciţii de contarcţii musculare izotonice şi izometrice, asociate sau nu cu masaje care prin vasodilataţia locală produsă participă la drenarea produşilor de catabolism acumulaţi în muşchii spasmaţi. Miomonitorizarea prin curent de forme şi intensităţi variate realizează o încălzire profundă a muşchilor, urmată de vasodilataţie cu dispariţia durerii şi a spasmului.

- tratamentul fizioterapic reprezintă un adjuvant preţios şi va consta în : şedinţe de ionizări cu substanţe calmante, căldură locală ce determină vasodilataţie, căldură umedă, diatermie şi ultrasunete pentru încălziri profunde, iradierea prin infraroşii;

- condiţionarea articulaţiei temporo-mandibulare şi a muşchilor (termen sinonim)din literatura de specialitate "mise en conditions") înseamnă asigurarea condiţiilor de funcţionare pentru articulaţie şi muşchi, prin aplicarea unui tratament protetic de tranziţie sau aparat gnatoprotetic tranzitoriu.Prin intermediul acestui aparat se restaurează de urgenţă morfologia sistemului stomatognat. Urmează a se obţine poziţionarea corectă mandibulo-craniană static şi dinamic, prin poziţionarea centrică a condililor, obţinerea de contracţii musculare echilibrate şi creerea unor noi tipare de dinamică mandibulară, obiective posibil de realizat în această fază după tratamentul afecţiunilor articulare şi obţinerea relaxării musculare. Timpul de purtare al unui astfel de aparat este valabil de la o lună pînă la un an, în funcţie de obiectivele propuse. Nu se păstrează proteza tranzitorie ca tratament definitiv deoarece pe acest aparat, medicul în funcţie de cerinţele cazului va realiza: pante de ghidaj, blocaje articulare, modificări ale planului de ocluzie, proteza de tranziţie fiind un aparat pe care se lucrează permanent şi pe care pot fi făcute corecturile necesare. Cînd obiectivele urmărite sînt realizate, atunci se poate trece la terapia protetică definitivă consolidînd rezultatele obținute.

c. Pregătirea la nivelul cavității orale constă în pregătirea mucoasei și a osului subiacent în vederea tratamentului protetic.

Pregătirea mucoasei poate fi inclusă în terapia nespecifică sau preprotetică. Ea are ca scop principal consolidarea mucoaseiși creșterea gradului său de keratinizare pentru a putea rezista mai bine la forțele de presiune pe care le va recepționa după aplicarea aparatului gnatoprotetic amovibil.

Atitudinea terapeutică va fi diferită în funcție de starea clinică a mucoasei orale.

In cazul în care mucoasa orală este sănătoasă, paralel cu măsurile generale de vitaminoterapie se vor practica ședințe de balneo-fizio-terapie constînd în:

- masaje practicate cu pulpa degetului sau electric cu ajutorul unor sfere sau periuțe de cauciuc de mărimi și sorturi diferite;
- percuția cu indexul pe mucoasă;
- dușuri bucale calde, reci, sau alternante numite și scoțiene, care prin jocul vasodilatație - vasoconstricție realizează un efect benefic local. La dușurile bucale pot fi adăugate substanțe aromatizante și slab antiseptice.

In cazul în care pacientul prezintă o mucoasă cu un grad mai mare sau mai mic de inflamație, atitudinea terapeutică se va modifica căci practicarea ședințelor de balneo-fizio-terapie pe o mucoasă inflamată accentuează congestia și edemul. De asemenea, realizarea directă a unui aparat gnatoprotetic pe o mucoasă netratată va duce la eșec terapeutic imediat și constituie o gravă eroare.

In funcție de agentul cauzator al inflamației se vor prescrie gargarisme, spray-uri, apa de gură, asociate de la caz la caz cu soluții pe bază de antiseptice, dezinfectante, antifungice sau chiar antimicrobiene. Se va temporiza amprentarea pînă la vindecarea completă a mucoasei pentru că o mucoasă congestionată va fi dilatată, deci va determina inexactități ale zonei de sprijin care vor compromite din start tratamentul protetic.

Există și cazuri în care un pacient este deja tratat prin aparat gnatoprotetic total amovibil, însă incorect ce determină prin lipsa sa de congruență cu cîmpul protetic o stare de congestie cronică a mucoasei orale prin compresiuni neechilibrate.

Dacă nu se iau măsuri de pregătire a mucoasei orale, în asemenea cazuri la înregistrarea prin amprentare a cîmpului protetic vom conserva suprasolicitările și compresiunile incorecte realizate de tratamentul anterior, ceea ce va avea urmări nefavorabile asupra elementelor cîmpului protetic.

Se indică tratamentul de recondiționare tisulară. Măsura terapeutică constă în căptușirea bazei protezei vechi cu un material cu priză retard, numit și material rezilient. Acest tip de material prin gradul de reziliență pe care-l posedă are rolul în principal de a amortiza șocurile transmise la nivelul mucoasei și de a permite acesteia revenirea la starea normală.

El reprezintă un adjuvant prețios pentru protetician pentru că, țesuturile revin în mod fiziologic la starea lor normală, mai mult chiar se produce împingerea periferiei mobile și extensia deci fiziologică a zonei de sprijin. Priza retard și elasticitatea materialului protejează zonele dureroase la presiune: torus, orificiul mentonier, creasta ascuțită, asigurîndu-se un confort sporit bolnavului.

In timp materialul rezilient își schimbă însă proprietățile, se produce pierderea rezilienței și a stabilității dimensionale, de aceea căptușirea cu material rezilient nu-și găsește indicația decît ca măsură terapeutică provizorie.

Pregătirea nespecifică a osului subiacent se realizează concomitent cu pregătirea mucoasei. Măsurile balneo-fizio-terapice vor acționa asupra osului determinînd adaptarea acestuia la recepționarea de presiuni precum și o orientare a trabeculației osoase. La cele de mai sus se adaugă tratamentul general de susținere a metabolismului osos prin măsuri terapeutice deja enunțate la reechilibrarea stării generale.

Din acest moment ansamblul pregătirilor preprotetice sau nespecifice s-a realizat urmînd a se aplica tratamentul proprotetic sau specific.

Atitudinea terapeutică asupra dinților restanți

O discuție specială o comportă bolnavii surprinși la interferența dintre edentația subtotală și edentația totală. Atitudinea față de dinții restanți va fi diferită de la caz la caz.

In cazul în care pe arcadele alveolo-dentare mai persistă resturi radiculare netratabile, acestea se vor extrage. Excepție de la această regulă o fac bolnavii cu o stare generală bună, cu cîmpuri protetice deficitare unde se urmărește menținerea lor pentru ameliorarea și stabilizarea temporară a protezei mandibulare, urmînd ca extracția să fie practicată după epuizarea perioadei de acomodare.

In cazul în care resturile radiculare persistente sînt tratabile, putem recurge la menținerea lor în ideea păstrării unei arcade alveolare de înălțime optimă, stimulată funcțional.

Se poate practica unul din următoarele procedee:

- acoperirea restului radicular cu dispozitiv protetic în formă de capă, după tratamentul endodontic corect și protezare ower-lay sau protezare peste;

Existența unor elemente speciale de genul capse sau butoni pe capele de protecție vor îmbunătăți condițiile de stabilitate ale aparatului gnatoprotetic.

- reducerea restului radicular la nivelul crestei alveolo-dentare și tratament amovibil peste; Este o metodă de utilizat doar tranzitoriu pînă la definitivarea tratamentului.

- frezarea restului radicular pînă în cavitatea alveolei urmată de decolarea unor lambouri laterale, avivarea și suturarea acestora peste alveola rămasă cu fragmentul radicular;

Motivația unui astfel de ac terapeutic este legată de încetinirea ratei de resorbție a crestei alveolare care ar fi astfel stimulată funcțional.

Metoda totuși nu este de urmat deoarece pot surveni accidente inflamatorii extrem de neplăcute.

In concluzie singura metodă corespunzătoare este tratamentul corect endodontic al restului radicular și acoperirea lui cu cape metalice de protecție, tratamentul amovibil realizîndu-se în genul protezării ower-lay.

Cînd pe arcadă persistă unităţi odonto-parodontale integre la baza atitudinii noastre terapeutice vor sta două concepţii: concepţia mecanică şi concepţia biologică. Vom prefera una sau alta din aceste concepţii,în mod adaptat de la bolnav la bolnav, în funcţie de criterii complexe (starea generală, situaţia clinică locală, nivel social, educaţional, igiena cavităţii orale, dotarea tehnică).

Concepţia mecanică

Această concepţie, adaptată în cazul edentaţiei totale, urmăreşte realizarea condiţiilor de echilibrare statică şi dinamică corecte ale aparatului gnatoprotetic amovibil. Ea diferă la maxilar faţă de mandibulă.

La mandibulă se păstrează orice dinte restant pentru a anula precaritatea stabilităţii protezei inferioare.

La maxilar unităţile odonto-parodontale restante se păstrează numai cînd sînt respectate cele două.legi ale concepţiei mecanice. Cînd legile nu sînt respectate dintele sau dinţii restanţi se extrag deoarece echilibrarea aparatului gnatoprotetic nu se poate realiza şi vor apare tendinţe de basculare ce nu pot fi frînate.

Legea nr.1: linia ce uneşte două retentivităţi ale cîmpului protetic trebuie să treacă prin G sau cît mai aproape de acesta. G = centrul de greutate al maxilarului care este plasat la unirea a 3/5 anterioare cu 2/5 posterioare.

In cazul în care mai avem un dinte restant pe unul din cele două cadrane şi o retentivitate reprezentată de o tuberozitate bine exprimată sau un alt dinte pe hemicadranul opus, linia care uneşte cele două retentivităţi trece foarte aproape de G,deci dezideratul legii nr.1 este satisfăcut şi dintele va fi păstrat fiind creeate condiţii satisfăcătoare de echilibru.

In mod similar existenţa a două puncte retentive pe un hemicadran maxilar va genera apariţia unei pîrghii cu braţe inegale iar proteza va tinde să basculeze, deci dinţii se vor extrage.

Legea nr. 2 : cînd există la nivelul maxilarului mai multe puncte retentive, dacă poligonul format din unirea acestor puncte retentive este mai mare decît restul suprafeţei cîmpului protetic şi îl include pe G, toţi dinţii restanţi se păstrează.

In cazul existenţei unor minimum trei puncte retentive dar plasate diseminat la nivelul maxilarului, apare o suprafaţă delimitată prin unirea punctelor retentive, suprafaţă care îl include şi pe G. Condiţiile de echilibrare sînt satisfăcute şi dinţii astfel plasaţi vor fi favorabili execuţiei tratamentului protetic. Cu cît zonele retentive sînt mai numeroase şi mai echilibrat repartizate, situaţia clinică devine mai favorabilă prin apariţia unui poligon de sprijin ce include aproape toată suprafaţa maxilarului.

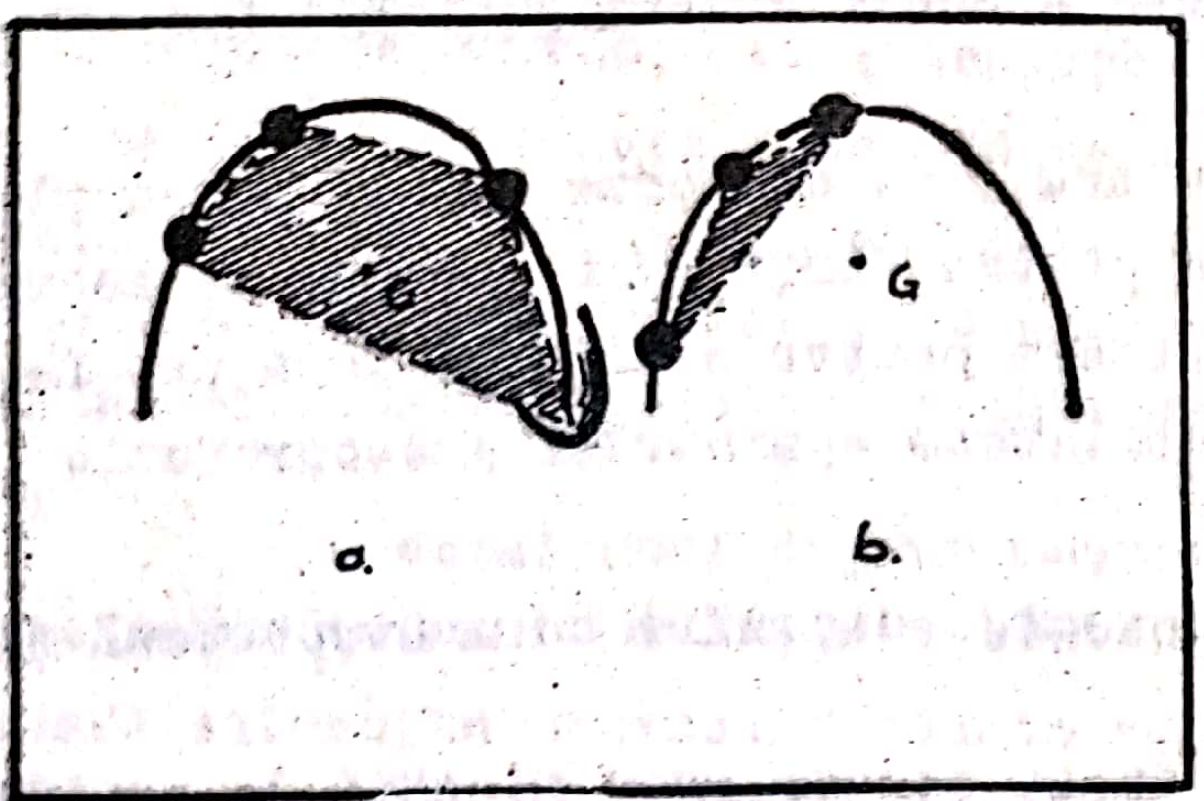

Fig.nr. 225

Situaţia nefavorabilă care trebuie de la început corectată este plasarea zonelor retentive care pot fi dinţi restanţi sau retentivităţi osoase ale cîmpului protetic, grupată şi nu diseminată la nivelul arcadei. In această situaţie apare o suprafaţă delimitată foarte mică şi plasată excentric faţă de G. Apar braţe inegale de pîrghie şi posibilitatea de basculare a aparatului gnatoprotetic, deci dinţii se vor extrage.

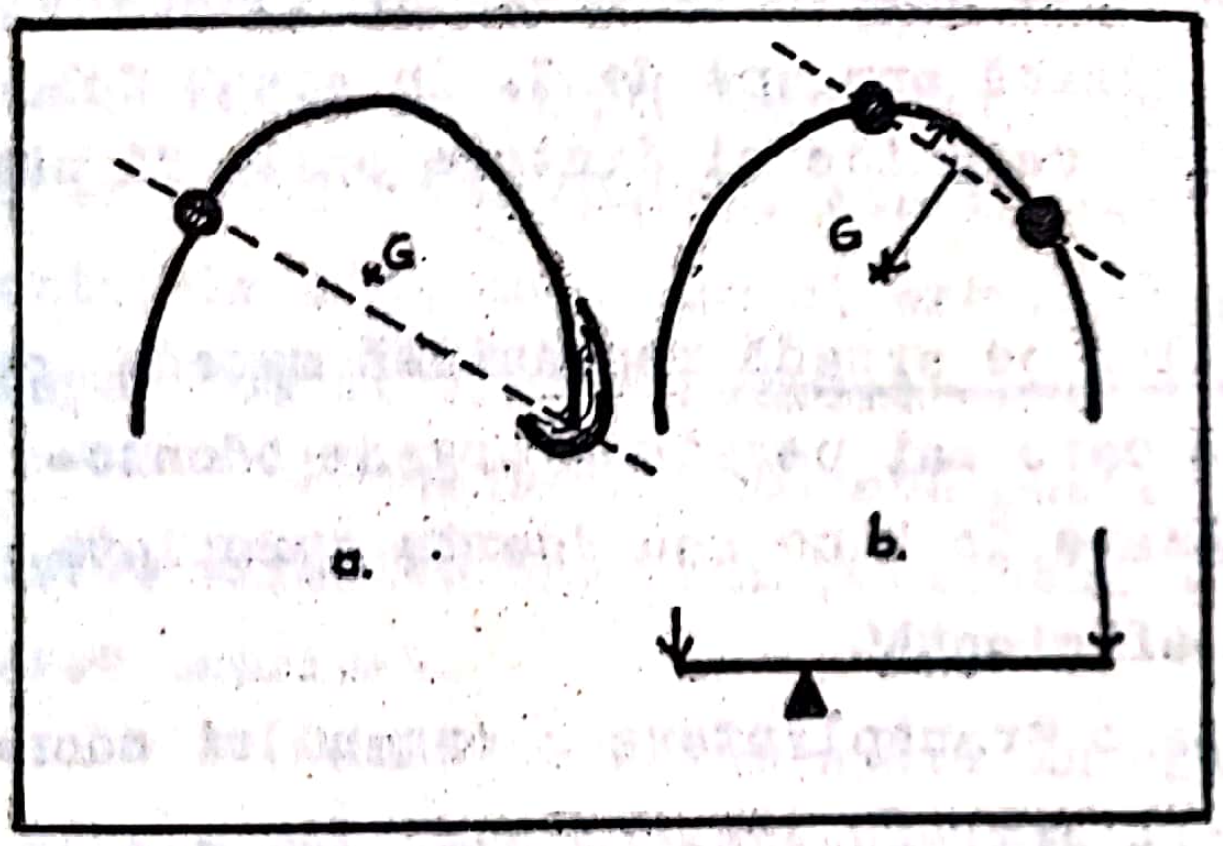

Fig.nr. 226

Clinic pot apare o multitudine de situaţii însă interpretarea lor corectă pe baza celor două concepţii enunţate elimină de la bun început erorile de tratament protetic.

Concepţia biologică conservatoare

Ceea ce primează din punctul de vedere al acestei concepţii este conservarea situaţiei clinice prezente în scopul evitării deprecierii inutile a ţesuturilor bolnavului. Conform acestei concepţii extracţiile nu sînt indicate.

Persistenţa pe arcadă al unui număr variabil de unităţi odonto-parodontale face ca stabilitatea aparatului gnatoprotetic să fie serios compromisă prin imposibilitatea de a se realiza succiunea marginală. La nivelul dinţilor, marginile aparatului protetic amovibil se întrerup pentru a ocoli dinţii restanţi iar succiunea nu mai poate fi creeată.

In asemenea cazuri pentru a ne conforma totuşi concepţiei biologic-conservatoare putem păstra dinţii dar trebuie să recurgem la unul din procedeele următoare pentru a asigura încă din faza de proiectare maximum de stabilitate aparatului gnatoprotetic amovibil. Posibilităţile sînt:

- tratament odontal corect, acoperire cu microproteză şi protezare over-lay;
- creerea de retentivităţi osoase prin plastii la periferia cîmpului protetic. Se indică în cazul existenţei unui punct singular de retenţie de exemplu un dinte plasat în zona frontală a arcadei. Retentivitatea artificială prin plastia şanţului retrotuberozitar se va practica pe cadranul opus astfel ca linia ce uneşte aceste două puncte retentive să treacă aproape de G. In acest fel satisfacem legea nr.1 a concepţiei mecanice şi dintele poate fi păstrat.
- redistribuirea dinţilor pe arcadă reprezintă metoda ce poate fi indicată în situaţia în care mai persistă organe odontoparodontale dar acestea sînt plasate în bloc sau foarte apropiate, necreînd o suprafaţă de sprijin eficientă.

In această situaţie se va realiza o transplantare a organului odonto-parodontal cu tot osul alveolar din jur într-un pat alveolar creeat artificial la nivelul unei zone convenabile din arcada alveolară reziduală, astfel ca legea nr.2 a conceptului mecanic să fie satisfăcută. Dintele şi parodonţiul său vor reprezenta în acest caz un autotransplant. Metoda este avantajoasă pentru că exclude o serie de dezavantaje şi în primul rînd pe cel mai important şi anume maniera de transmisie a presiunilor la os. Presiunile vor fi fiziologice, căci parodonţiul marginal rămîne integru.

In acelaşi scop, creerea unor zone retentive suplimentare, se pot utiliza implantele. Ele reprezintă doar un mijloc de excepţie şi sînt utile din dorinţa de a oferi soluţia de rezolvare unor cazuri mai particulare. Rezolvarea prin implante nu reprezintă însă cheia soluţionării cazului. Indiferent de solicitare apare osteoliza datorită manierei de transmisie a presiunilor la os. (nu există parodonţiu marginal care să transforme forţa de presiune în forţă de tracţiune). In plus la nivelul manşonului epitelial ce înconjură porţiunea extraosoasă a implantului persistă o soluţie de continuitate ce reprezintă o poartă de intrare pentru germenii microbieni. După eliminarea implantului, eliminare care este inevitabilă după un interval variabil de timp, pierderea de os va fi mai mare, iar rezolvarea protetică a unui astfel de caz extrem de dificilă.

In cazul unor organe dento-parodontale irecuperabile fie că este vorba de o edentaţie subtotală sau parţială întinsă, se recomandă extracţia organelor odonto-parodontale persistente în aceeaşi şedinţă urmată de protezare imediată.

Metoda prin protezare imediată face parte şi ea din arsenalul terapeutic al pregătirilor proprotetice. Ea însă va trebui reluată sub forma tratamentului protetic definitiv căci parametrii generali ai unui astfel de aparat sînt aproximativi, generali şi este necesară corecţia acestora, corecţie ce se realizează de obicei printr-un nou aparat. Acesta este principalul dezavantaj, dar avantajele sînt multiple şi argumentează alegerea acestei soluţii terapeutice în toate cazurile care o reclamă.

Protezarea imediată poate fi aplicată în două situaţii clinice diferite după cum pacientul a mai fost sau nu tratat prin aparat amovibil.

Prima situaţie apare în cazul unui pacient edentat parţial care a mai fost tratat amovibil şi mai posedă un număr de unităţi odonto-parodontale improprii însă pentru a fi păstrate.

Se urmăreşte extracţia acestor unităţi şi înlocuirea lor cu dinţi artificiali prin completarea aparatului gnatoprotetic parţial amovibil, ce se va optimiza ulterior.

Soluţia aceasta terapeutică, este de mare utilitate pentru că oferă posibilitatea continuării tratamentului, iar receptarea terapiei amovibile totale va fi extrem de mult facilitată.

Nu se destramă stereotipurile masticatorii, de deglutiţie, fonatorii, bolnavul nu seferă brusc tulburarea schemei corporale care l-ar izola social şi familial. In acelaşi timp mai există un avantaj: aparatul protetic se comportă ca un conformator al crestei alveolare osoase. Ea protejează plaga, determinînd o cicatrizare corectă şi facilitează trabecularea osoasă orientată funcţional.

Principalul dezavantaj al acestui tip de tratament rezultă din maniera de amprentare care este aproximativă la nivelul organelor restante și la nivelul periferiei mobile a cîmpului protetic.

La nivelul organelor restante, amprenta înregistrează situația clinică inițială. Pe modelul turnat tehnicianul va radia dinții și va nivela de o manieră aproximativă zona. Utilizarea unui conformator sub formă de placă de ghidaj confecționată din acrilat incolor realizată pe model după radierea dinților și folosită în timpul extracției pentru a orienta în ce măsură trebuie realizată modelarea chirurgicală a suportului muco-osos.

După trecerea perioadei de edem, resorbție și atrofie primară, aparatul care este construit pe amprenta inițială devine repede incongruent și generator de traume pentru cîmpul protetic.

Etapele principale ale tratamentului se jalonează în următoarea succesiune:

- se stabilește indicația de protezare imediată;
- se amprentează cîmpul protetic;
- pe modelul de lucru tehnicianul radiază dinții restanți și în situația nou creeată va realiza aparatul gnatoprotetic total amovibil la gata în ziua intervenției;
- se extrag organele dento-parodontale restante; în aceeași ședință se aplică aparatul gnatoprotetic total amovibil peste plaga suturată. Dinții artificiali vor fi identici cu cei naturali, tehnicianul conservînd forma, dimensiunea, culoarea, eventualele malpoziții dentare izolate ale arcadei naturale.

O altă situație clinică este reprezentată de cazul unui bolnav la care transformarea edentației subtotale în edentație totală prin extracția tuturor dinților restanți este iminentă, și care nu a mai fost tratat prin terapia amovibilă. Modalitatea obișnuită de rezolvare a unui asemenea caz, recomandă extracția tuturor dinților afectați și reluarea tratamentului în vederea protezării după epuizarea perioadei de cicatrizare, perioadă în care bolnavul este supus tuturor vicisitudinilor și umilințelor infirmității grave inerente edentației totale.

In aceste cazuri protezarea imediată reprezintă mijlocul terapeutic de elecție, el oferind pacientului minimum de confort necesar traversării unei perioade dificil acceptată.

Avantajele sînt multiple și deja menționate. Precauția trebuie păstrată la realizarea arcadelor artificiale de aceeași formă și volum cu fostele arcade naturale, conservînd toate reperele preextracționale prezente.

Un alt dezavantaj al protezării imediate îl reprezintă persistența versantului vestibular al arcadei frontale la un volum morfologic normal. Aplicarea falsei gingii a protezei imediate între acest versant și buză, provoacă o procheilie și o deformare în general a regiunii labiale. Resorbția ulterioară a versantului osos și insinuarea în acest spațiu a unei false gingii de grosime adecvată corectează acest dezavantaj în cadrul tratamentului definitiv al edentației totale.

Pentru a evita efectul defavorabil materializat prin deformarea părților moi periorale în cazul tratamentului prin protezare imediată, putem recurge la una din următoarele soluții:

- plastie osoasă postextracțională cu înfundarea versantului cortical alveolar vestibular prin fractură urmată de reacolarea mucoasei și sutură;
- suprimarea parțială sau totală a versantului vestibular al falsei gingii; metoda aceasta nu reprezintă totuși decît o soluție tranzitorie deoarece periclitează serios stabilitatea aparatului gnatoprotetic.

2. Intervenții modelatoare la nivelul cîmpului protetic

Acest tip de intervenții constau în pregătirea chirurgicală a mucoasei și a osului subiacent, pentru a obține în final cîmpuri protetice favorabile, stabilizate, optime pentru protezare.

a. Intervenții modelatoare asupra mucoasei

Se practică intervenții modelatoare la nivelul mucoasei cîmpului protetic cînd clinic și morfologic, mucoasa nu este aptă de a suporta presiuni masticatorii, periclitînd menținerea și stabilitatea aparatului gnatoprotetic.

Se indică intervenții corectoare cînd mucoasa are o reziliență mult modificată sau cînd există modificări la nivelul periferiei mobile.

Modificarea rezilienței mucoasei se poate produce în două direcții: reziliență foarte mare care clinic se prezintă sub formă de: mucoasă balantă reprezentată de o mucoasă depresibilă, mobilă în toate sensurile; mucoasă cu țesut fibromatos care are o duritate mare, aproape cartilaginoasă; sau reziliență foarte mică, reprezentată de o mucoasă friabilă, inaptă de a suporta presiuni.

Pentru corectarea chirurgicală a rezilienței crescute în caz de mucoasă balantă vom proceda la următoarea intervenție: incizie în "V" cu ablația țesutului în exces, urmată de apropierea marginilor plăgii și suturarea acestora.

Pentru corectarea mucoasei fibromatoase, după incizia în "V" prin care se practică și excizia unei porțiuni de mucoasă se va realiza o decăptușire a mucoasei cu îndepărtarea țesutului submucos aflat în exces, urmată de suturarea lambourilor create.

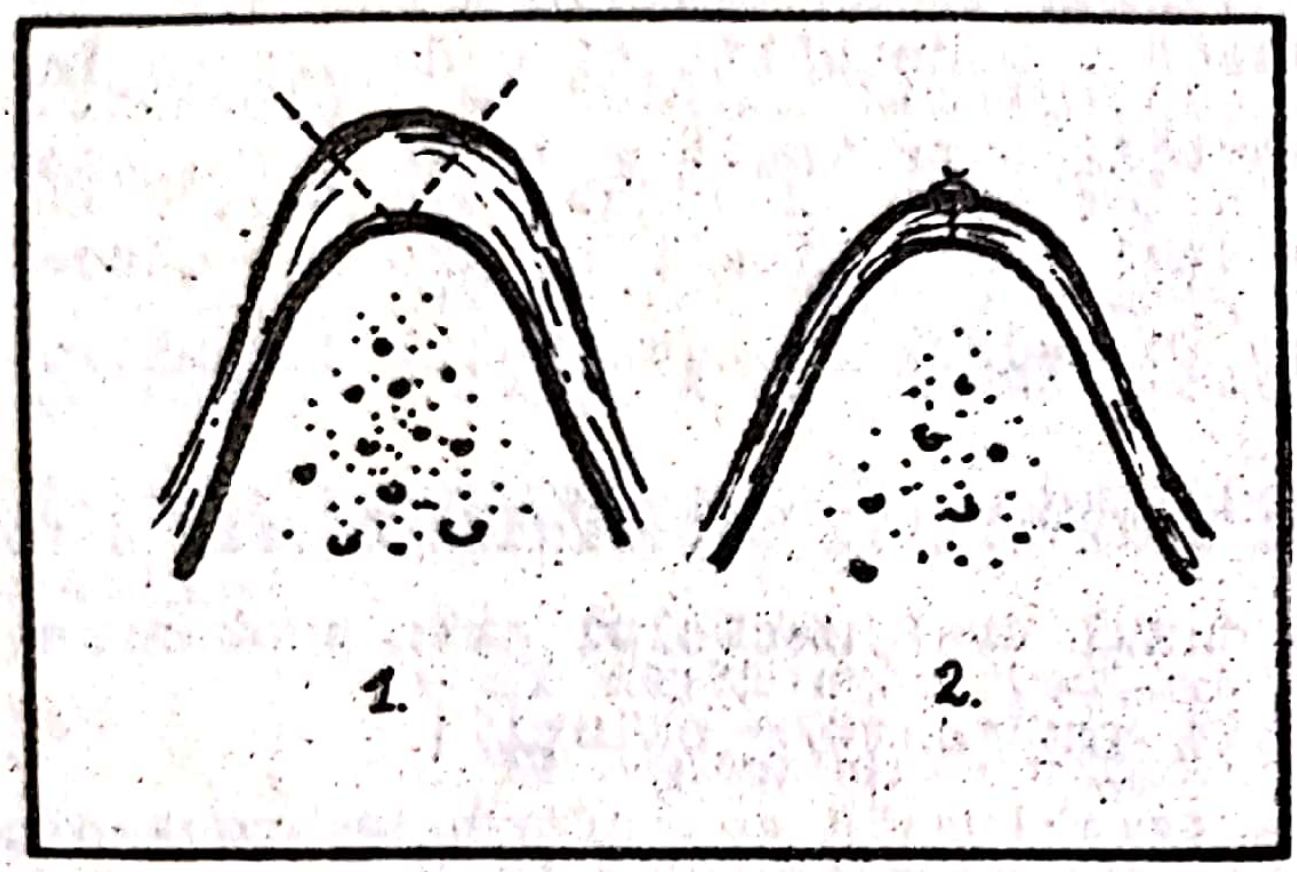

Fig.nr. 227

Aceste intervenții chirurgicale vor fi judicios practicate, adaptate cazului respectiv. Atenția va fi îndreptată spre a nu deprecia inutil țesuturile.

In cazul rezilienței crescute de tip fibromatos, asociate cu deficit al suportului osos, nu se va practica intervenția de ablație de la început ci se va tenta păstrarea mucoasei pentru a ameliora lipsa de retentivitate a cîmpului protetic.

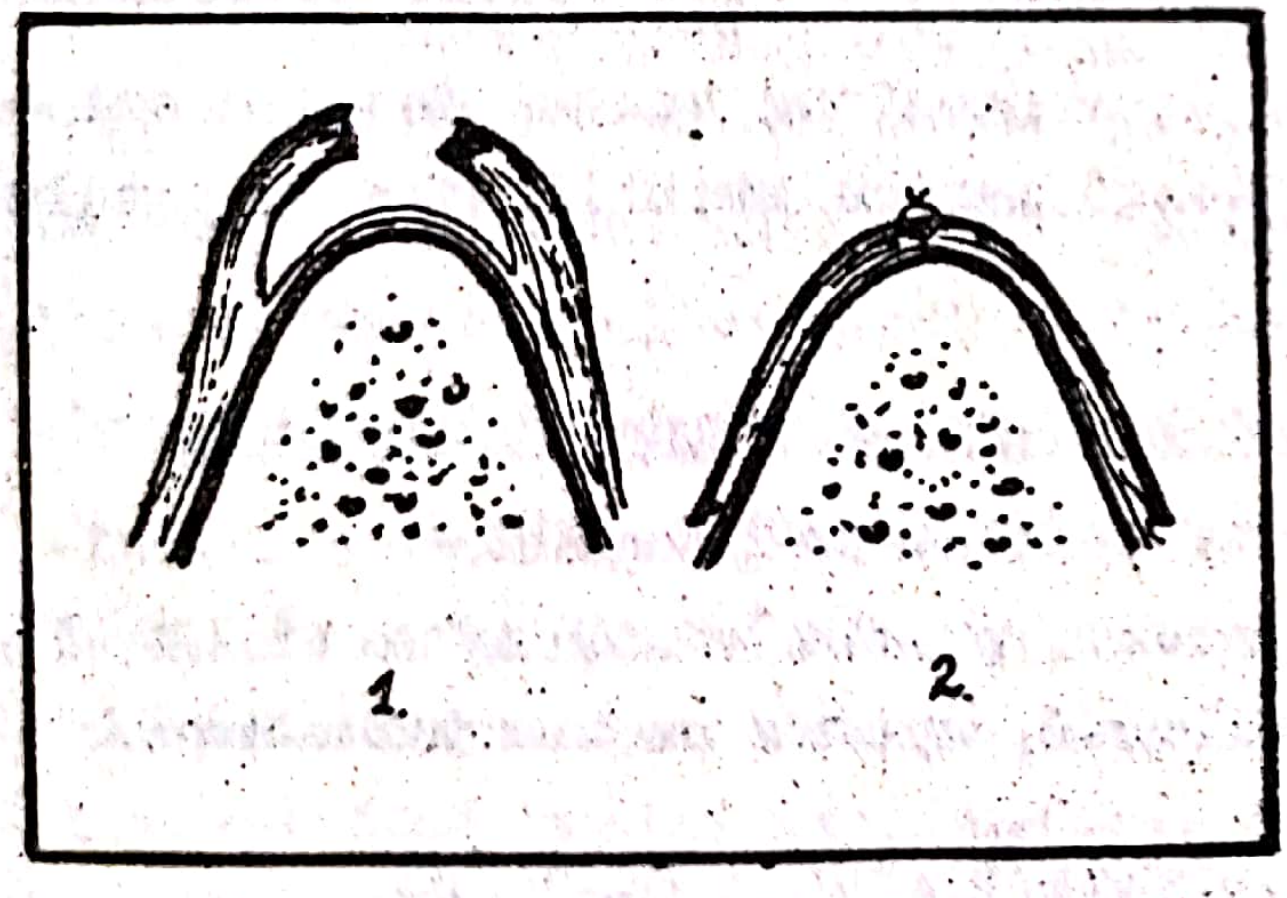

Fig.nr. 228

Cînd reziliența este foarte micșorată așa cum se întîmplă în cazul mucoasei fliabile și subțiri, zona respectivă va fi expusă permanent pericolului unor leziuni de decubitus. In aceste cazuri se va îndepărta zona de mucoasă friabilă practicînd adiția de mucoasă din vecinătate sau din alte zone epiteliale sau mucoase (boltă palatină). Menţinerea grefei se va realiza cu ajutorul unui conformator.

Asupra periferiei mobile a cîmpului protetic acţionăm la nivelul zonelor de reflexie care sînt foarte apropiate de creasta alveolară reziduală precum şi la nivelul plicilor, frenurilor şi a bridelor cu inserţie pe creastă.

Pentru corectarea zonelor de reflexie ale mucoasei se practică intervenţii chirurgicale modelatoare care constau în principiu în translaţia inserţiei periferiei mobile şi suturarea ei la periost în profunzimea versantului alveolar, adîncind astfel şanţul.
Se practică la nivelul şanţurilor vestibulare, linguale şi perituberozitare. Rămîne o bandă de periost descoperit care se va epiteliza secundar, sau la acel nivel se va aplica o grefă epitelială sau de mucoasă.

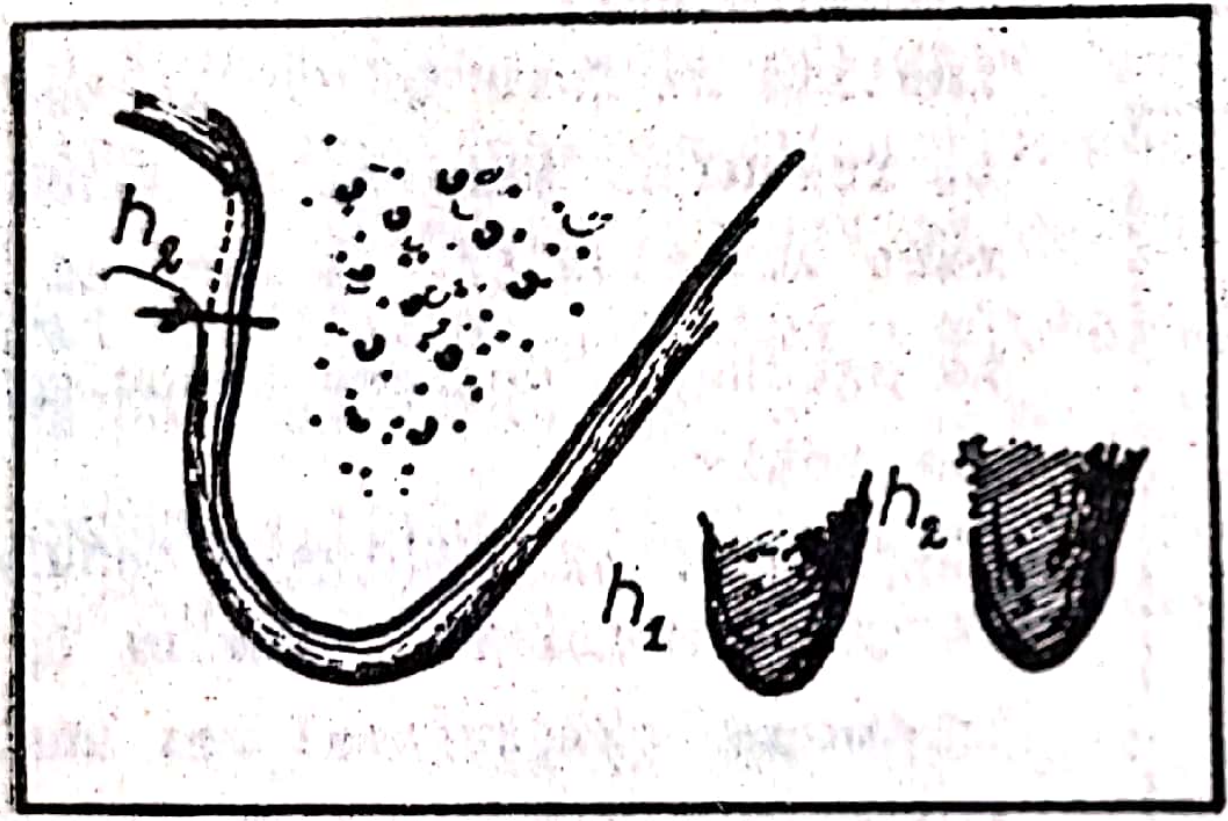

Fig.nr.229

In toate cazurile utilizarea de conformatoare are un efect benefic, dirijînd cicatrizarea corectă.

Plastia frenurilor şi a bridelor este indicată în cazul cînd inserţia acestora se face pe creastă, cînd prezintă inserţii multiple sau bază largă de inserţie, cînd sînt scurte. Se practică sub forma de: frenotomie, frenectomie, frenoplastie şi intervenţii combinate.

Frenotomia este indicată cînd frenul este scurt şi cu inserţie joasă sau aproape de muchia crestei.
Intervenţia constă în secţionarea simplă urmată de sutura marginilor plăgii. Este necesară aplicarea unui conformator care să dirijeze cicatrizarea. Se poate practica şi frenotomia simplă fără sutură cicatrizarea urmînd a se realiza per-secundam. Totuşi metoda nu este recomandabil de a fi utilizată.(Fig.nr.230)

Frenectomia este indicată cînd frenul este voluminos, cu inserţii multiple sau cu bază largă de implantare. Ea constă în incizie urmată de excizia ţesuturilor în exces. (Fig.nr.231).

Frenoplastia este indicată în cazul frenurilor scurte care micşorează profunzimea şanţurilor vestibulare.



Fig.nr. 230

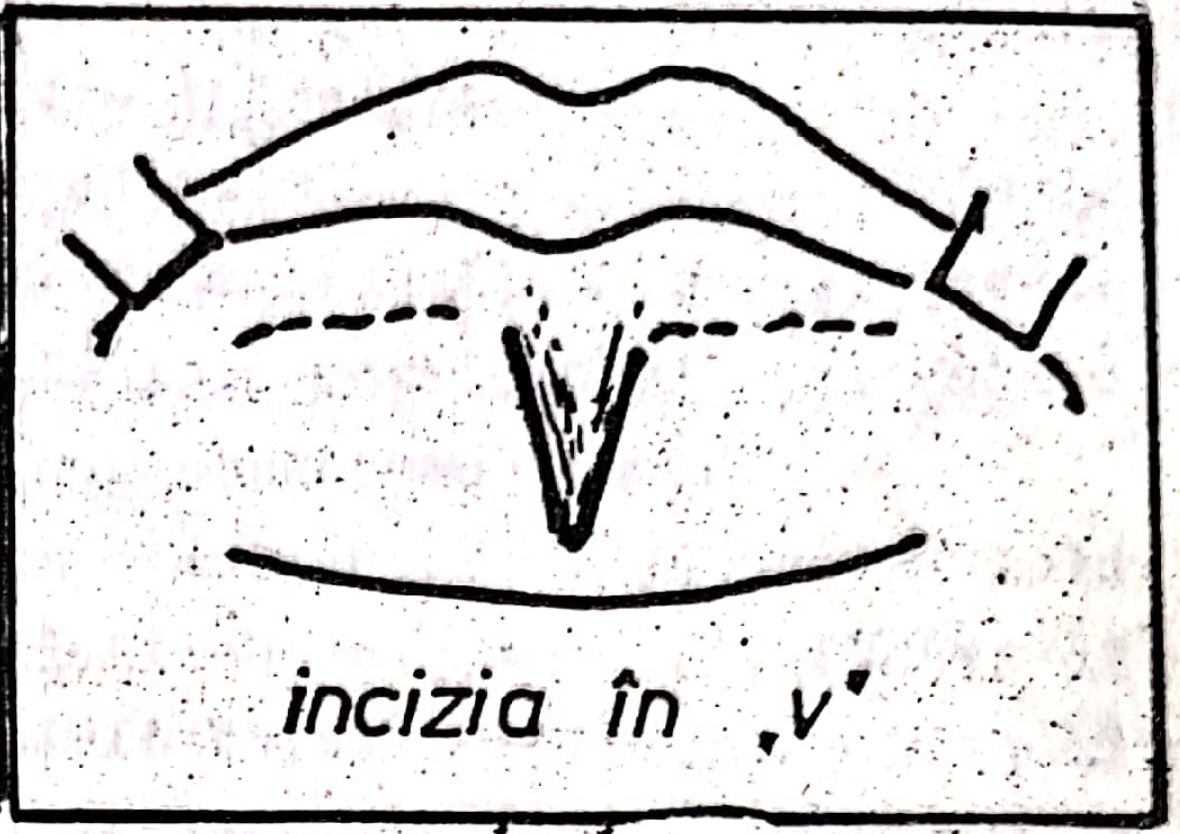

Fig.nr. 231

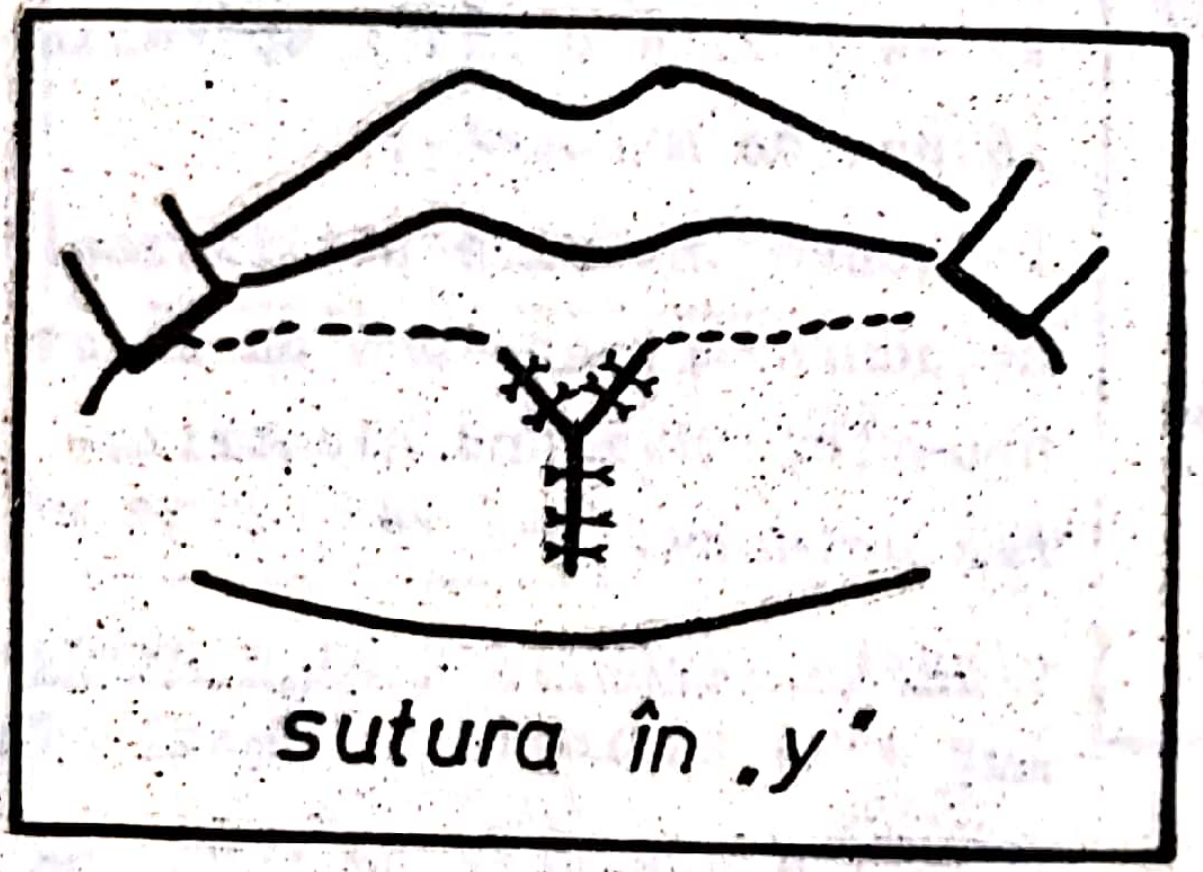

Fig.nr. 232

Incizia se face în "V" la baza frenului. Maniera de suturare diferită (Y, Z) face să se producă alungirea frenului respectiv.

Interventiile combinate rezultă din combinarea formelor de tratament chirurgical mai sus enumerate. Ele fac posibil tratamentul diferenţiat al variatelor forme clinice.

Un alt gen de intervenţie chirurgicală modelatoare se practică **la nivelul muşchilor** cu inserţii perpendiculare pe periferia cîmpului protetic şi care prin contracţie modifică foarte mult zona respectivă favorizînd dislocarea protezei.

Intervenţia chirurgicală are rolul de a realiza o translaţie a inserţiilor musculare respective, degajînd versantele alveolare şi producînd astfel o înălţare a crestelor.

Frecvent se practică la nivelul muşchiului genioglos, la nivelul inserţiei sale anterioare pe apofizele genii superioare. Se practică dezinserţia muşchiului şi reinserţia sa pe acelaşi segment osos dar mai spre profunzime.

Intervenţia se poate practica şi la nivelul inserţiei superioare a mușchiului milohioidian, caz în care se trece și la modelarea crestei osoase milohioidiene.

Intervențiile pe mușchi și părți moi pot creea cîmpuri protetice cu aspect favorabil însă au și o serie de dezavantaje.

Dezavantajele sînt legate de următoarele aspecte:

- suprafețele pe care s-a intervenit sînt cicatriciale deci cu o reziliență scăzută. Contactul lor cu proteza va fi mai greu tolerat.
- zonele operate au o circulație precară și sînt frecvent expuse leziunilor de decubitus;
- suturile la tegument prin intermediul butonilor dezavantajează fizionomia, determinînd deformări ireversibile ale țesuturilor periorale, accentuînd aspectul îmbătrînit.

In plus mai trebuiesc adăugate toate dezavantajele inerente practicării unei intervenții chirurgicale la vîrsta a III-a.

Din acest punct de vedere se structurează ideea realizării profilaxiei din timp a sindromului de resorbție osoasă, realizarea unor protezări optime cu dispensarizare activă permanentă pentru a exclude pe cît posibil cazurile greu rezolvabile la care ultima resursă o reprezintă intervenția chirurgicală.

Intervenții modelatoare asupra osului

Acest tip de intervenții de modelare a substratului osos subiacent se practică în două ipostaze diferite: suport osos în exces sau suport osos diminuat.

Suport osos în exces

Cea mai frecventă situație clinică este prezența neregularităților osoase apărute după extracții dentare seriate neîngrijite. Se evidențiază clinic prin palpare spiculi osoși proeminenți, iritativi. Intervenția nu este de practicat totdeauna pentru că de obicei are loc un proces de remodelare osoasă prin resorbție și atorfie.

Tehnica operatorie va consta în incizie ce depășește denivelarea osoasă urmată de decolare, regularizare osoasă cu chiureta, pensa ciupitoare de os sau freza sferică ce depășește diametrul neregularității, urmată de sutură.

Aceeaşi tehnică operatorie se practică şi în cazul existenţei exostozelor. Dacă acestea sînt voluminoase poate apare necesitatea şi de excizie a mucoasei acoperitoare, care altfel ar rămîne în exces.

Se mai poate practica rezecţia modelantă a zonelor hiperostotice tuberozitare, reducerea retentivităţilor vestibulare la nivelul crestei alveolare reziduale frontale sau la tuberozităţi, rezecţia torusului maxilar sau mandibular.

In acest ultim caz trebuie avută în vedere posibilitatea refacerii prin apoziţie osoasă a torusului palatin. Din acest motiv, rezecţia va trebui practicată pînă la nivelul bolţii palatine. Inciziile sînt variate, asociate sau nu cu excizii de mucoasă.

Rezecţiile de os în exces se practică şi la nivelul crestei milohioidiene, apofizelor genii, spinei nazale anterioare prin nivelarea planului osos subiacent.

La acest tip de intervenţii trebuie acordată o atenţie deosebită zonelor ce realizează suportul părţilor moi faciale. De exemplu rezecţia de spină nazală anterioară va elimina posibilitatea de leziune de decubitus dar va antrena modificări fizionomice importante materializate prin prăbuşirea piramidei nazale şi accentuarea aspectului de faţă turtită prin desfiinţarea inserţiei cloazonului nazal, după cum dezinserţia genioglosului şi rezecţia apofizelor genii poate declanşa căderea limbii şi pericolul de asfixie.

Substrat osos deficitar

In această situaţie clinică se urmăreşte optimizarea cîmpului protetic.

Este bine ca la început să se tenteze optimizarea prin intervenţii modelatoare pe mucoasă şi muşchi de adîncire a şanţurilor. Dacă aceste încercări nu rezolvă stabilitatea aparatului gnatoprotetic, se poate recurge la adiţia de os prin auto şi heterotransplant. Cicatrizarea este mai îndelungată, iar tratamentul protetic se poate face doar după stabilizarea implantului.

Soluţia aceasta nu reprezintă totuşi salvarea. De regulă implantul de resoarbe mult mai repede decît osul alveolar, de aceea acest tip de soluţie chirurgicală va fi rezervată doar cazurilor disperate.

Ansamblul de măsuri terapeutice menţionate în acest capitol, care toate converg spre acelaşi scop, receptarea terapiei gnatoprotetice, constituie cheia de boltă al oricărui act terapeutic, creind condiţii optime de succes terapeutic.

Toate măsurile terapeutice trecute în revistă facilitează în esenţă asimilarea în mijlocul unor ţesuturi vii ale cavităţii orale, şi unui substitut artificial, nebiologic, care este proteza dentară.

Măsura în care această asimilare se poate realiza, depinde în principal de tot ceea ce s-a realizat, de tot ceea ce s-a pregătit la nivelul organismului şi a cavităţii bucale pentru a recepta substitutul artificial ca şi cum acesta ar fi parte integrantă din segmentul corporal respectiv.

J. AMPRENTAREA CIMPULUI PROTETIC EDENTAT TOTAL

In urma realizării tratamentului general şi local pre şi proprotetic administrat edentatului total, prin care s-a restabilit integritatea şi sănătatea ţesuturilor cavităţii bucale, se trece la prima fază a tratamentului protetic propriu-zis, la amprentarea cîmpului protetic edentat total.

Amprenta reprezintă o fază importantă în tratamentul edentaţiei totale, erorile înregistrate în această fază, devenind evidente cînd aparatul gnatoprotetic este deja construit, iar remedierile nu mai sînt posibile, frecvent procedîndu-se la refacerea aparatului.

O deosebită contribuţie în domeniul amprentării cîmpului protetic o aduce prof.dr. Lucian Ene care după ce sistematizează diversele metode şi tehnici de amprentare propuse de literatura de specialitate, stabileşte o metodologie accesibilă practic, după cele mai riguroase şi ştiinţifice principii.

1Prin DEFINITIE amprenta reprezintă imaginea negativă a cîmpului protetic, înregistrată cu ajutorul unui suport material numit port-amprentă şi cu diferite materiale de amprentare. Scopul amprentării este acela de a obţine un model, de obicei din gips, care să reproducă cîmpul protetic urmărind obiective care să rezolve multitudinea de probleme pe care trebuie să le soluţioneze viitorul aparat gnatoprotetic.

2. OBIECTIVELE AMPRENTARII

Obiectivele amprentării pot fi grupate în obiective biomecanice, obiective funcţionale şi obiective biologice.

a. Obiectivele biomecanice privesc asigurarea condiţiilor de menţinere, stabilitate şi sprijin ale aparatului gnatoprotetic.

1° Asigurarea menţinerii aparatului gnatoprotetic se realizează prin crearea condiţiilor pentru obţinerea adeziunii, succiunii, ocolirii formaţiunilor mobile, de utilizare a tonicităţii musculare, de respectare a echilibrului neuro-muscular, deci altfel spus de utilizarea tuturor mijloacelor obişnuite de stabilizare ale aparatului gnatoprotetic.

Adeziunea o vom realiza printr-o amprentare cît mai fidelă cu scopul asigurării unui film salivar cît mai redus între cîmp şi partea mucozală a bazei protezei.

Tot pentru realizarea adeziunii vom înregistra toate suprafeţele plane de la nivelul cîmpului protetic şi de asemenea vom urmări înregistrarea unei suprafeţe cît mai întinse, deoarece cu cît suprafaţa de contact este mai mare şi adeziunea devine maim mare.

Succiunea se va putea obţine prin plasarea marginilor aparatului gnatoprotetic în zona de mucoasă pasiv-mobilă şi realizarea unei uşoare compresiuni în această zonă.

Succiunea externă se realizează prin mularea părţilor moi pe versantul extern al marginii aparatului. Pentru obţinerea acestor margini de lungime, formă şi grosime corespunzătoare obţinerii fenomenului de succiune, vom realiza amprente care să cuprindă în totalitate suprafaţa cîmpului protetic şi care să înregistreze cu maximă exactitate banzile de mucoasă pasiv-mobilă de la periferia cîmpului protetic cu realizarea unei uşoare compresiuni la acest nivel. Pentru a obţine şi o succiune externă şi a realiza un inel de închidere marginală, se tapetează cu material de amprentare faţa externă a port-amprentei cu mobilizarea părţilor moi ale obrajilor.

Ocolirea formaţiunilor mobile de la periferia cîmpului protetic este un alt factor care asigură menţinerea.

Pentru realizarea acestui deziderat este necesar ca amprenta să înregistreze linia ghirlandată şi formaţiunile mobile de la periferia cîmpului protetic. Cînd aceste formaţiuni mobile se lasă comprimate în timpul amprentării, ele modifică aspectul cîmpului protetic şi în final vor determina apariţia unor margini lungi, neconforme cu periferia, ce vor mobiliza viitorul aparat gnatoprotetic.

Utilizarea tonicităţii musculare pentru menţinerea aparatului gnatoprotetic se va realiza prin înregistrarea în amprentă a poziţiei şi a gradului de tonicitate al fibrelor orizontale de la periferia cîmpului protetic.

Practic, pe faţa externă a port-amprentei se aşează materialul de amprentare. Prin contracţii ale muşchilor, apar escavaţii ce se preiau prin chei de gips în laborator, iar tehnicianul se va orienta în funcţie de acestea la modelarea versantului vestibular al protezei.

Inregistrarea echilibrului neuro-muscular determină spaţiul disponibil în sens vestibulo-oral numit zona neutrală, a cărui valoare este în funcţie de echilibrul dintre tonicitatea muşchilor obrajilor şi a limbii.

Amprentele piezografice înregistrează tonicitatea musculară pentru a delimita exact această zonă neutrală. Se utilizează în acest scop o port-amprentă redusă ca volum, sau se injectează material de amprentare direct pe cîmpul protetic, urmînd a se efectua teste de dinamică funcţională.

2° Asigurarea stabilităţii aparatului gnatoprotetic se realizează prin înregistrarea în amprentă, a zonelor retentive (volumele şi formele osoase) ce vor împiedica deplasarea orizontală a protezei. Se urmăreşte redarea exactă a versantelor crestei edentate, a tuberozităţilor şi a tuberculilor piriformi.

3°. Asigurarea sprijinului se realizează prin extinderea cît mai amplă a bazei protezei. Cu cît suprafaţa de sprijin este mai întinsă cu atît presiunea recepţionată de cîmpul protetic va fi mai mică($P = \frac{F}{S}$).

Sprijinul se poate realiza în funcţie de două concepţii.

Concepţia clasică susţine că important în amprentare este profilul conturului osos. Prin urmare pentru ca aparatul gnatoprotetic să nu basculeze datorită rezilienţei mucoasei, vom realiza o amprentare compresivă pe toată suprafaţa cîmpului protetic, înregistrînd de fapt suportul osos care este nedeformabil.

Practic însă această concepţie nu se verifică. Compresiunea excesivă pe unele zone ale cîmpului protetic dă necroze, leziuni de decubit şi suprasolicitări care duc la rezorbţii şi atrofii marcate ale cîmpului protetic.

Concepţia modernă opusă complet celei clasice, susţine că deziderarul principal în amprentare îl reprezintă înregistrarea cîmpului protetic fără realizarea de compresiuni ale mucoasei.

Motivaţia acestei atitudini este reprezentată de următorul fapt: baza protezei construite cu ajutorul unei amprente compresive va realiza aceeaşi compresiune, generînd apariţia de anoxie, necroză şi leziuni de decubit ale mucoasei care vor antrena resorbţii osoase accentuate.

Comprimarea mucoasei orale se poate realiza numai în cîmpuri protetice dure cu mucoasă fermă, aderentă şi cu rezilienţă redusă.

O altă motivaţie ce vine în sprijinul concepţiei moderne îl reprezintă faptul că mucoasa orală, prin conţinutul mare de apă (70%) se comportă din punct de vedere fizic ca un lichid care practic este nedeformabil,

Confrom legii lui Pascal : "dacă un lichid aflat într-un vas va fi comprimat cu o anumită presiune, el va transmite egal presiunea recepţionată pe toţi pereţii vasului".

Raportînd acest lucru în cazul edentaţiei totale, mucoasa este lichidul, iar aparatul gnatoprotetic care prezintă o închidere marginală perfectă va reprezenta vasul în care se realizează compresiunea. Astfel, cel puţin teoretic, mucoasa va realiza transmisia presiunilor recepţionate de aparatul gnatoprotetic în mod echilibrat pe toată suprafaţa suportului osos subiacent.

In practică varietatea foarte mare a formelor clinice, face dificilă alegerea uneia sau alteia din aceste metode. In plus, foarte rar cîmpurile protetice sînt pe toată suprafaţa lor uniforme fie reziliente, fie nereziliente.

Concepţia clinicii de gnatoprotetică din Iaşi opinează pentru realizarea sprijinului de maniera compresiunii selective, urmînd morfologia variată a cîmpului protetic.

b. Obiectivele funcţionale se realizează printr-o amprentare în cursul căreia prin exercitarea principalelor funcţii ale sistemului stomatognat, să se realizeze o modelare cît mai funcţională.

Funcţia fizionomică se realizează prin grosimea amprentei funcţionale a cîmpului protetic în zona frontală, care transferată pe model va asigura grosimea viitorului aparat gnatoprotetic.

Funcţia fonetică se asigură prin modelarea marginilor amprentei funcţionale pentru a permite jocul formaţiunilor mobile în timpul vorbirii, utilizîndu-se în acest scop diverse teste fonetice formate din foneme, cuvinte sau fraze (Devin, Hérve).

Funcţia masticatorie se asigură în principal prin transmisia echilibrată a presiunilor. Amprenta trebuie să înregistreze în întregime cîmpul protetic.

Nivelul de presiune pe care-l poate recepţiona mucoasa în cursul actului masticator este reglat prin intermediul reflexului gingivo-muscular al lui Rubinov. De la nivelul mucoasei pleacă impulsuri nervoase spre soma neuronală din ganglionul Gasser, merg spre nucleul mezencefalic, de unde comanda nervoasă efectorie este transmisă la nivelul neuronului motor trigeminal pontin, ale cărui fibre motorii determină gradientul contracţiei musculare efectorii. Baroreceptorii reglează presiunea de masticaţie în raport de necesităţile funcţiei. O presiune exagerată poate inhiba neuronul motor trigeminal şi în acest fel poate determina încetarea contracţiei musculare.

Necuprinderea sub baza aparatului gnatoprotetic a întregii suprafeţe a cîmpului protetic, va duce la o comprimare mai mare a baroreceptorilor, iar ca rezultat vom avea o scădere a eficienţei masticatorii.

Deglutiţia se realizează prin contracţia unor muşchi care interferă periferia cîmpului protetic, iar dacă amprentarea nu se realizează corect, aparatul gnatoprotetic va fi dislocat de pe cîmp în timpul deglutiţiei. Există metode speciale de amprentare (metoda deglutiţiei Hromatka) care folosesc această funcţie.

c. Obiectivele biologice ale fazei de amprentare se referă la contactul protezei cu ţesuturile înconjurătoare.

Pentru a realiza acest obiectiv, amprenta trebuie să înregistreze corect jocul formaţiunilor mobile pentru a nu genera producerea de leziuni. În acelaşi timp, amprenta va trebui să realizeze o compresiune echilibrată asupra elementelor cîmpului protetic, pentru a nu genera leziuni pe suprafaţa cîmpului, astfel realizîndu-se profilaxia resorbţiei şi atrofiei.

Materialul de amprentare trebuie să fie netoxic, bine tolerat de mucoasă şi de bolnav. Materialele acrilice pot deveni toxice prin prezenţa monomerului rezidual. La fel lichidul catalizator de la xantopren, poate fi toxic pwntru mucoasa bucală. Cînd se utilizează pentru amprentare materiale termoplastice sau hidrocoloizi reversibili, trebuie utilizate temperaturi care să nu depăşească 50°C pentru a nu determina arsuri ale mucoasei orale. Alegerea materialelor de amprentare rigide aşa cum este gipsul, în amprentarea cîmpurilor protetice retentive, poate produce leziuni la dezinserţia amprentei de pe cîmp, sau accidente prin desprinderea de fragmente ce pot fi antrenate pe căi digestive sau aspirate pe căile respiratorii superioare.

3. CLASIFICAREA TIPURILOR DE AMPRENTA

In general amprentele pot fi clasificate în funcţie de scop şi manieră de realizare. Principalele tipuri de amprentă utilizate vor fi expuse în cele ce urmează.

Amprenta documentară este utilizată în scop medico-legal pentru a stoca anumite cazuri deosebite, ca material documentar medical, pentru aprecierea situaţiei clinice înaintea unor intervenții chirurgicale corectoare sau la bolnavii cu psihic labil.

Amprenta complementară se utilizează în examenul complementar, pe baza ei se toarnă un model de studiu în scopul precizării diagnosticului și al planului de tratament.

Amprenta preliminară are ca scop obținerea unui model preliminar, în vederea confecționării unei port-amprente individuale funcționale. Amprentarea preliminară poate fi unimaxilară sau bimaxilară (globală - Ivotray).

Amprenta semifuncțională se înregistrează cu ajutorul port-amprentelor semifuncționale (standard) din mase plastice de dimensiuni și forme variate astfel încît pot fi mai bine adaptate pe cîmpul protetic, prin retușuri practicate în cabinet. Se înregistrează astfel o amprentă apropiată de cea funcțională. De regulă acest tip de amprente sînt urmate de o amprentare funcțională.

Amprenta funcțională sau finală are ca scop confecționarea modelului funcțional, care redă cu mare fidelitate forma și întinderea cîmpului protetic. Amprentarea se realizează cu ajutorul unei port-amprente individuale.

4. PORT-AMPRENTA

Port-amprenta reprezintă suportul rigid necesar manipulării materialului de amprentă. In funcție de modalitatea de realizare a obiectivelor amprentării, port-amprentele se pot clasifica în: port-amprente standard, port-amprente semifuncționale și port-amprente individuale funcționale.

a. Port-amprentele standard, de serie sau universale, sînt confecționate în seturi de o mare varietate de forme și mărimi pentru maxilarul superior și mandibulă, din metal cromat sau nichelat, din aluminiu sau materiale plastice. Cele metalice au avantajul că nu se deformează în timpul amprentării, pot fi adaptate cu cleștele, pot fi sterilizate și utilizate în repetate rînduri.

Se descriu următoarele tipuri de port-amprente standard:

- port-amprenta standard metalică S.S. Witte, în seturi de trei mărimi pentru maxilar și trei pentru mandibulă;
- port-amprenta ortomorfă Devin, confecționată din folii

de aluminiu , care se modelează uşor în funcţie de varietatea clinică a cîmpurilor protetice. Uneori prin resorbţii neuniforme, cîmpul protetic capătă forme particulare greu încadrabile în seriile de port-amprente standard. Aceste port-amprente ortomorfe rezolvă tocmai problema aceasta, încadrîndu-se formelor particulare de arcadă alveolară reziduală.

- port-amprenta Schrainemakers prezintă o trusă formată dintr-o serie de port-amprente în şase mărimi pentru maxilar şi şapte pentru mandibulă, împreună cu un compas care măsoară deschiderea distală a cîmpului protetic în vederea alegerii port-amprentei;
- port-amprenta metalică cu dispozitiv de retenţie, este utilizată în cazul amprentării cu materiale elastice. Retenţiile sînt sub formă de perforaţii la 2 mm distanţă sau sub forma unei sîrme ce urmează conturul port-amprentei;
- port-amprenta cu dispozitiv de irigare cu apă, este utilizată în cazul amprentării cu hidrocoloizi reversibili. Este formată dintr-o port-amprentă obişnuită care însă este circumscrisă de o conductă de apă, cu două deviaţii pentru apa caldă şi rece.
- port-amprenta din material plastic are avantajul că se poate adapta uşor, prin retuş, la varietatea mare a cîmpurilor protetice. Au dezavantajul că nu se pot steriliza avînd o întrebuinţare unică;
- port-amprenta globală (S.R. Ivotray) este alcătuită din două port-amprente cîte una pentru fiecare maxilar, solidarizate reglabil între ele.

In clinica de protetică din Iaşi utilizăm port-amprente standard din metal nichelat puse la dispoziţie de I.T.M., seriile de port-amprente fiind diferite prin forma gutierei (jghiabului)

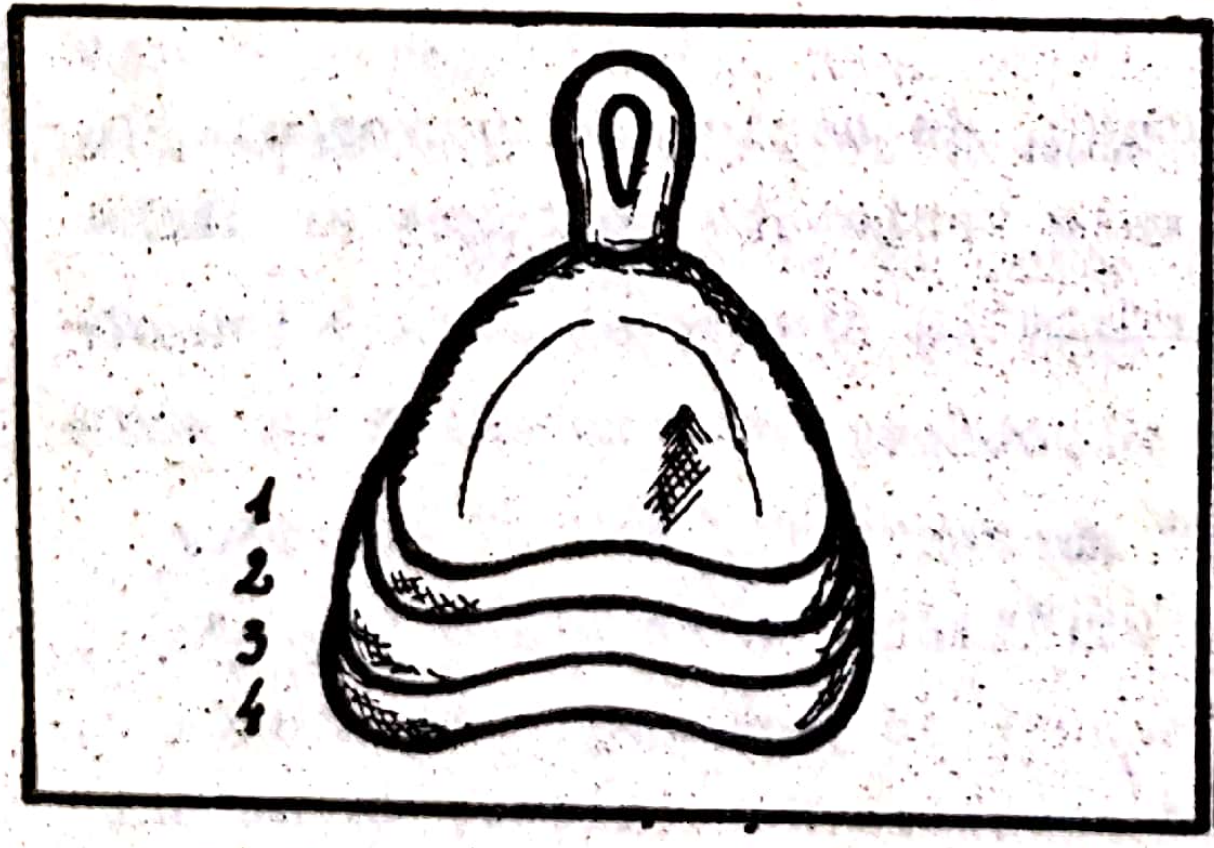

Fig.nr. 233

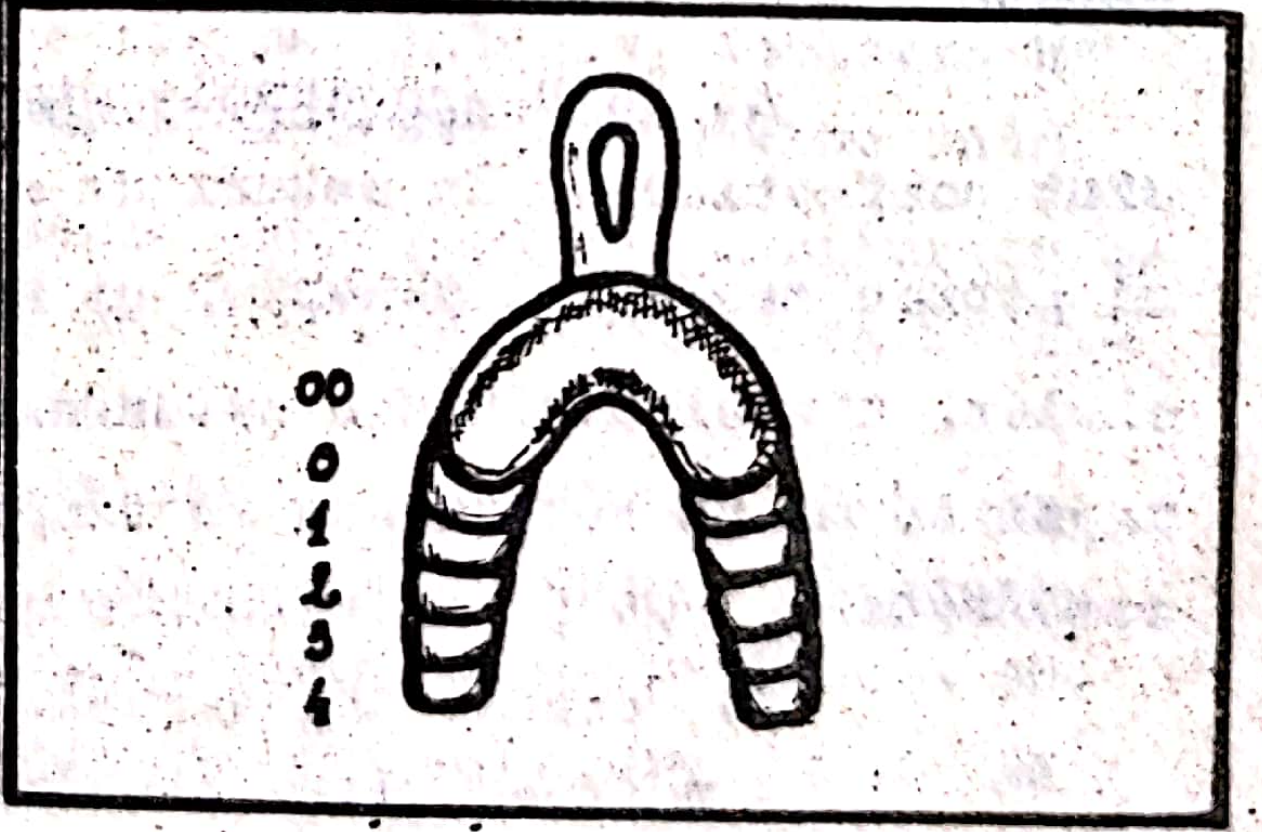

Fig.nr. 234

în patru mărimi pentru maxilar (1, 2, 3, 4) şi şase pentru mandibulă (00, 0, 1, 2, 3, 4), cît şi un număr variat de port-amprente din material plastic adaptate după necesităţile impuse de varietatea formelor clinice.

b. Port-amprentele semifuncţionale se confecţionează din mase plastice acrilice uşor transparente şi se pot completa prin adaus mase termoplastice sau prin retuşare, apropiindu-se astfel de port-amprentele funcţionale.

c. Port-amprentele individuale funcţionale sînt confecţionate pe modelul preliminar utilizînd acrilatul auto şi termopolimerizabil, masele plastice (placa de bază) sau metalul prin tehnologii de turnare sau ştanţare.

Port-amprentele funcţionale trebuie să acopere în întregime suprafaţa cîmpului protetic pînă în zonele de mucoasă pasiv-mobilă. Sînt prevăzute cu mîner şi butoni de presiune, iar uneori pot prezenta şi borduri de ocluzie.

5. MISCARILE REALIZATE IN TIMPUL AMPRENTARII

Realizarea funcţionalizării periferiei cîmpului protetic precizează limita şi grosimea marginilor viitorului aparat gnatoprotetic, influenţînd menţinerea şi stabilitatea acestuia.

Schematizînd posibilităţile de funcţionalizare ale periferiei cîmpului protetic, putem descrie trei tipuri principale de mişcări care se pot realiza în cursul amprentării.

a. Mişcări nefuncţionale sînt efectuate de către medic şi au scopul de a modela corespunzător marginile amprentei. Se realizează mobilizarea nodulului comisural care modelează toţi muşchii orofaciali ce interferă cu marginea aparatului.

b. Mişcări funcţionale neautomatizate sînt mişcări recomandate de medic bolnavului sub formă de teste care sintetizează tipurile de mişcări posibile în cursul exercitării funcţiilor.

c. Mişcări funcţionale automatizate sînt mişcări care utilizează toată gama de mişcări capabile să le execute sistemul stomatognat materializate prin : fonaţie, mimică, masticaţie, deglutiţie.

6. MATERIALE DE AMPRENTA

In dorința de a reproduce cît mai fidel structurile cîmpului protetic, în funcție de diversitatea corespunzătoare a cazurilor clinice, s-au propus numeroase materiale de amprentă cu diverse calități și compoziție chimică variată.

Indiferent de structura lor materialele de amprentă trebuie să îndeplinească mai multe condiții necesare unei corecte amprentări:

- să reproducă cu fidelitate detaliile cîmpului protetic;
- să aibă o fază de plasticitate la o temperatură optimă țesuturilor cavității bucale;
- durata de plasticitate (2-5 minute) să poată fi controlată de clinician în timp pentru a se putea scurta sau prelungi în funcție de obiectivele urmărite;
- să fie fluid dar nu exagerat pentru a nu pătrunde în porii mucoasei orale;
- să fie nedeformabil cînd se îndepărtează de pe cîmp;
- să aibă stabilitate volumetrică și dimensională;
- să poată fi îndepărtat ușor din cavitatea bucală;
- să fie economic, preț de cost redus;
- să se poată prpcura ușor;
- să nu necesite instalații sau o tehnologie foarte complicată;
- să fie ușor de manipulat;
- să poată fi ușor preparat, de vîscozitate potrivită, cu o durată de priză care se permită execuția unei tehnici corecte;
- să fie plăcut colorat;
- să aibă o aromă suportabilă pentru annu accentua disconfortul bolnavului în timpul amprentării;
- să posede un gust plăcut sau neutru (fără gust);
- să nu necesite tratament special la sfîrșitul fazei de amprentare;
- să nu necesite precauții suplimentare în vederea conservării amprentei pentru o perioadă de timp oarecare;

- să adere la port-amprentă;
- să fie suficient de elastic pentru a se acomoda cu retentivitățile posibile ale cîmpului protetic;
- să nu fie modificat de salivă;
- să nu fie toxic pentru mucoasa cîmpului protetic;
- să nu deterioreze modelul de gips.

Tehnologiile avansate au permis apariția unei mari varietăți de materiale de amprentă, a căror compoziție chimică și caracterstici generale răspund în mai mare măsură acestor necesități. Această mare varietate de materiale de amprentă, impun o clasificare a lor în funcție de unul sau mai multe criterii.

Poggioli clasifică materialele de amprentă în funcție de gradul lor de rigiditate în momentul scoaterii din cavitatea bucală atunci cînd priza lor este definitivată. Din acest punct de vedere materialele de amprentă se pot clasifica în: rigide, semirigide și elastice.

Materialele de amprentă rigide includ în această clasă: gipsul, polimetilmetacrilatul, mucosealul.

Gipsul este materialul cel mai vechi utilizat în stomatologie. Redescoperit în anul 1844 și introdus sub denumirea de "gips de Paris" și îmbunătățit domină și impune concepții și tehnici de amprentare, pînă la începutul secolului, cînd apar noi materiale de amprentare. Dar practic "bătrînul gips" cum îl numesc unii autori, a fost folosit în permanență și chiar astăzi este căutat de unii practicieni pentru calitățile lui.

Din punct de vedere chimic este un semihidrat de sulfat de calciu ($Ca\ SO_4\ 1/2\ H_2O$). In natură se găsește sub formă de sulfat de calciu amorf (alabastru de calitate foarte bună) și sub formă de sulfat de calciu cristalizat ortorombic (selenit impropriu de utilizat din punctul de vedere al amprentării).

Pentru a putea fi folosit ca material de amprentă, sulfatul de calciu care se găsește în natură trebuie să sufere un proces de preparare care constă în calcinarea sub presiune de vapori de apă. Produsul calcinat este măcinat apoi într-o pudră foarte fină.

Indicaţiile de utilizare în cadrul edentaţiei totale se restrîng la faza de amprentare preliminară sau funcţională în toate formele clinice de edentaţie totală, în cîmpuri protetice cu creste înalte, bine reprezentate dar neretentive în sensul îndepărtării amprentei şi o zonă clară de mucoasă pasiv-mobilă. Chiar şi în aceste cazuri pentru a elimina inconvenientul unei dificile demulări este bine ca port-amprenta individuală să fie distanţată de cîmp pentru a menaja o grosime suficientă materialului.
In cazul amprentării funcţionale a mandibulei edentate există pericolul modificării amprentei : o cantitate prea mare riscă să deformeze periferia cîmpului protetic, iar o cantitate prea mică poate fi spălată de pe port-amprentă de către salivă.

Contraindicaţiile de utilizare, legate în principal de inconvenientele sale sînt : la bolnavi agitaţi, nervoşi, în cîmpuri protetice retentive, în cîmpuri protetice cu plăgi postextracţionale.

Gipsul cel mai vechi material de amprentare, are numeroase avantaje. El redă copii fidele ale cîmpului protetic de o mare fineţe datorită fidelităţii şi stabilităţii sale. In acelaşi timp oferă avantajul că nu deformează suprafaţa cîmpului protetic. Este ieftin, nu are gust sau miros neplăcut şi poate fi uşor ameliorat prin incorporarea la malaxare de:acceleratori-inhibitori de priză, coloranţi sau aromatizanţi.

Dezavantajele sînt generate de rigiditatea finală a materialului care de multe ori face dezinserţia dificilă, iar fracturarea lui în fragmente mici poate genera accidente extrem de neplăcute. Completarea amprentelor executate în gips nu mai este posibilă, faza de amprentare trebuie să se reia de la început. Sub acţiunea salivei, calităţile gipsului se pot modifica, efect ce apare evident în cursul amprentării mandibulare. Este mai puţin agreeat de pacient şi necesită o bună manualitate în amprentare.

Amestecul optim (pudră-apă) este de 45 cm^3 de apă la 100 g ipsos, amestecul fiind spatulat timp de un minut.

Hidratarea gipsului se face în două moduri: prin saturare progresivă şi spatulare şi prin spatularea unui amestec predozat.

Intărirea pastei este influențată de proporțiile apă și ipsos folosite: o cantitate mare de pulbere crește consistența și tipul de priză, o cantitate mare de apă generează un amestec fluid cu priză întîrziată și rezistență scăzută. Temperatura apei poate modifica și ea timpul de priză (ideală pentru lucru este de 18-20°C).

Reacția de priză este un fenomen complex care se petrece în mai multe faze. In prima fază, faza de solvire, granulele de gips trec în starea de sol. Urmează faza de hidratare în care gipsul absoarbe apa pierdută prin calcinare. In faza a treia, coloidală, se formează un gel alcătuit din lanțuri de molecule ce formează o rețea în ochiurile căreia se găsește apă și alte particule. In faza a patra începe procesul de cristalizare. Apa se elimină și reacția devine exotermă (30-45°C) producîndu-se și o dilatare de priză.

Calitățile gipsului pot fi modificate în funcție de scopul utilizării și de necesitățile clinice, prin adăugarea de amelioratori. Acceleratorii sau încetinitorii de priză sînt în general săruri care micșorează sau măresc timpul de priză. Reducerea timpului de priză se realizează prin adușul de : citrat de sodiu, borax, sulfat neutru de sodiu sau potasiu. Boraxul, dextina, silicatul de sodiu, carbonatul de sodiu, acidul acetic, gelatina, întîrzie priza unele din ele mărind și duritatea gipsului prin formarea de săruri duble care astupă porii după uscarea gipsului. Ca accelerator de priză se utilizează clorura de sodiu în concentrație de 3%. Ameliorarea gustului și mirosului se poate realiza prin adăugarea de aromatizanți (esențe banane, ananas, trandafir) concomitent cu virarea culorii materialului prin intermediul : albastrului de metilen, eozinei sau a violetului de gențiana.

Rășinile acrilice autopolimerizabile, din punct de vedere chimic sînt macromolecule ce provin din polimerizarea acidului acrilic sau a derivatului său,acidul metacrilic. Se prezintă sub formă de pulbere și lichid, care malaxate în anumite proporții formează o pastă care la temperatura ambiantă se întărește.

Pulberea este formată din polimer sub formă de mici particule sau perle, catalizator, coloranți, opacifianți, plastifianți. Catalizatorul cel mai obișnuit este peroxidul de benzoil și fluorura de bor. Opacifianții, oxidul de zinc, reduc transparența, iar coloranții dau culoarea dorită. Ca plastifiant se folosește dibutilftalatul. Lichidul conţine monomeri şi un inhibitor (hidrochinona) care împiedică polimerizarea spontană.

Amestecul lichid-pulbere se realizează în proporţiile stabilite de fabricant şi trece prin mai multe faze: faza de absorbţie a monomerului la suprafaţa granulelor de polimer (zahăr tos umezit) care după cîteva minute îşi măreşte fluiditatea devenind lipicioasă în următoare fază, faza de solvire (unt). Treptat vîscozitatea creşte pasta devenind elastică în faza de priză cînd materialul se trage în fire.

Acrilatele sînt iritante datorită vaporilor de monomer care este iritant şi caustic pentru ţesuturile cavităţii bucale, generînd uneori fenomene de intoleranţă, de aceea înainte de întrebuinţare este bine să se vaselineze cîmpul operator.

Datorită dezavantajelor : toxicitate, rigiditate, preţ de cost ridicat, materialele acrilice sînt indicate a fi utilizate pe o mucoasă sănătoasă, necongestionată, în cîmpuri protetice neretentive, sub forma căptuşirilor prin metoda directă.

Mucoseal-ul este un material apărut din necesitatea înregistrării cîmpului protetic de maniera amprentării mucostatice. Odată cu perimarea concepţiei şi materialul şi-a pierdut utilitatea practică.

Din punct de vedere chimic este alcătuit din pulbere de polietilmetacrilat şi un lichid ce conţine alcool etilic, ulei de ricin şi eozină. Din amestecul pulberii cu lichidul rezultă o pastă foarte fluidă care se întăreşte rapid (2 minute).
Are un gust şi miros aromatic şi irită uşor ţesuturile cavităţii bucale. Este un material fidel, care înregistrează toate detaliile cîmpului protetic. Pentru adeziunea la port-amprentă se utilizează un lac adeziv.

Este indicat în amprentarea cîmpurilor protetice edentate total în special cel mandibular cu atrofie marcată şi fără retentivităţi anatomice bine reprezentate.

In grupa a doua de materiale, urmînd clasificarea lui Poggioli sînt incluse materialele semirigide ale căror reprezentanţi principali sînt: materialele termoplastice, cerurile, pasta de eugenat de zinc.

Materialele termoplastice cuprind o grupă de materiale ce devin plastice la o temperatură de la 47°C la 70°C și rigide la temperatura normală. Deși compoziția strictă a acestor materiale este secret de fabricație, se știe totuși că ele conțin o serie de elemente fundamentale comune: rășini 40%, acizi grași 20%, masă inertă 40%, substanțe aromatizante și colorante.

Rășinile pot fi naturale (copal de Manila, Sherllak, Kauri, Colofoniu) sau sintetice, derivate ale acidului cumaric.

Dintre acizii grași se remarcă prezența acidului stearic, palmitic și oleic. Masa inertă poate fi cretă, calc, barită și are ca scop mărirea masei produsului, evitînd lichefierea sa.

Ridicarea excesivă a căldurii afectează componentele rășinoase care se descompun fapt ce se traduce printr-un aspect lipicios și o manipulare dezagreabilă.

Pastele termoplastice se găsesc în comerț sub formă de plăci și batoane. Primele se folosesc pentru amprentarea suprafețelor întinse, batoanele fiind indicate pentru corectări.

Preparatele comerciale uzuale sînt : plăcile Kerr roșii, Xantigenul negru Bayer, Exact-Compound-White, Ceroform, batoanele kerr verde, etc.

Important în manipularea materialelor termoplastice este temperatura la care vor fi ținute pentru înmuiere. Se va evita depășirea a 70°C, la care unele componente se degradează sau se volatilizează. Ramolirea în vederea utilizării necesită termostat care să mențină temteratura în limitele dorite. In momentul introducerii pe cîmp, materialul va avea în jur de 50°C. Temperaturile mai mari produc arsuri ale mucoasei, iar cele mai mici nu asigură o plasticitate suficientă materialului. La îndepărtarea de pe cîmpul protetic, amprenta trebuie răcită în prealabil, pentru a evita deformarea posibilă.

Folosirea pe scară largă a maselor termoplastice se datorește stabilității lor dimensionale în timp, și posibilității de a lua amprenta chiar de mai multe ori, reîncălzind pasta în caz de eșec și corectînd lipsurile prin aporturi succesive de material.

Indicațiile de utilizare ale acestui material sînt restrînse pentru amprentarea cîmpurilor protetice dure acoperite de mucoasă fermă, aderentă de suportul osos. Se utilizează pentru amprentarea preliminară urmînd tehnica de amprentare compresivă. In cadrul amprentării funcţionale se poate utiliza acest material dar trebuiesc luate o serie de precauţii: folosind materiale de fluiditate diferită obţinute prin grade de ramolire diferite ale aceluiaşi material, sau utilizînd mase termoplastice diferite cu puncte de ramolire diferite. In amprentarea funcţională compozită, materialul termoplastic aduce un adjuvant preţios prin vîscozitatea crescută precum şi prin posibilităţile de reintervenţie pe aceeaşi regiune. Este utilizat ca material de amprentare periferică, urmînd ca amprentarea centrală să fie completată cu alt material de fluiditate şi fineţe de redare a detaliilor corespunzătoare.

Cerurile sînt materiale ceroase ce devin plastice la temperatura cavităţii bucale (35-37^{0}C), avînd o suită de avantaje care le dă prioritate în multe tehnici de amprentare: mare fidelitate, timp de priză prelungit, corecturi posibile prin adaus de material, suprafaţă lucioasă a amprentei ce permite adeziunea.

Compoziţia chimică diferă în funcţie de marca producătoare, dar în principal este reprezentată de: ceresină 20 părţi, parafină şi răşină 60 părţi, spermaceti 20 părţi, aromatizanţi, coloranţi. Din această grupă de materiale fac parte : Adhesealul roşu şi verde, Carmenylul, E x 3 N suriu, Dentiplastul, Rezinoplastul.

Se prezintă sub formă de produse ambalate în recipienţe metalice ce se pot încălzi pentru ca materialul să devină fluid. Se pensulează pe port-amprenta individuală sau pe proteza veche, urmînd ca amprentarea să se execute funcţional prin teste fonetice, de deglutiţie, masticatorii. Un timp de modelare prelungit poate favoriza fuga materialului din port-amprentă, de aceea se preferă răcirile succesive ale materialului.

Sînt indicate numai în amprentarea funcţională deoarece materialele reproduc cu mare fineţe detaliile cîmpurilor protetice. Este posibilă orice corecţie prin adăugirea succesivă de material obţinîndu-se în final o suprafaţă lucioasă favorabilă unei bune adeziuni. Rezultate bune se obţin la rebazarea protezelor totale mandibulare în cazul atrofiilor avansate ale suportului muco-osos.

Paste pe bază de eugenat de zinc sînt materiale de mare utilitate încadrabile în grupa materialelor semirigide. Se obţin prin amestecul a două paste : pasta brună pe bază de eugenol şi pasta albă pe bază de oxid de zinc. Materialul mai conţine o serie de substanţe cum sînt: colofoniu, o răşină ce măreşte adezivitatea, balsam de Peru şi Canada care ameliorează toxicitatea şi agresivitatea faţă de ţesuturile orale, aromatizanţi, coloranţi, acceleratori de priză reprezentaţi de săruri de magneziu. Din amestecul celor două paste, se formează un material cu fluiditate mare ce face priză în 5-7 minute. Materialul este iritant prin conţinutul crescut în eugenol, de aceea este necesară vaselinarea cîmpului protetic înaintea amprentării.

Prin fidelitatea foarte bună şi prin vîscozitatea redusă pasta de eugenat de zinc reprezintă un material optim pentru amprentarea funcţională muco-dinamică a cîmpului protetic. Materialul nu suferă modificări volumetrice importante, este ieftin, uşor de preparat şi uşor de obţinut.

Timpul de priză este influenţat de următorii factori: raportul dintre cele două paste (o cantitate mai mare de pastă brună creşte timpul de priză),timpul de spatulare (prelungit micşorează timpul de priză), adăugarea de apă care grăbeşte priza.
Priza poate fi accelerată prin adăugarea unei picături de acid acetic glaciar, soluţie alcoolică, soluţie de novocaină, clorură de zinc sau acetat de zinc. Prelungirea timpului de priză se face prin adăugarea de glicerină, uleiuri inerte, ceruri şi prelucrarea la rece a materialului de amprentă.

Materialele din grupa a III-a sînt materiale elastice care după faza plastică îşi păstrează elasticitatea. Această calitate le conferă prioritate la amprentarea preliminară a unor cîmpuri protetice cu un suport muco-osos retentiv. In această grupă de materiale sînt încadrate : hidrocoloizii reversibili şi ireversibili, thiocauciucurile, siliconii, acrilatele cu priză retard.

Hidrocoloizii reversibili sînt primele materiale elastice utilizate pentru amprentare. Denumirea derivă din faptul că substanţa de bază are proprietatea de a trece sub acţiunea căldurii din starea de gel în soluţie coloidală, care prin răcire revine la sterea inițială. Reacția de priză este un fenomen pur fizic, asemănător cu topirea gelatinei care se solidifică prin răcire. Utilizarea acestor materiale necesită dispozitive speciale de plastifiere (termostat cu compartiment de lichefiere, conservare, utilizare)şi port-amprente care să permită răcirea materialului şi solidificarea gelului.

Inconvenientele acestor materiale sînt multiple : aparatură specială, deformări în timpul prizei, influențarea gipsului din care se toarnă modelul, fapt pentru care utilizarea lor este extrem de redusă. Cel mai mare neajuns rămîne lipsa stabilității volumetrice, aceste materiale avînd cel mai mare indice de contracție dintre substanțele elastice.

Hidrocoloizi irevessibili (alginatele) sînt săruri ale acidului alginic care provin din alge marine brune. Acidul alginic este un solid, care se dilată prin absorbția de apă, transformîndu-se în alginat de calciu. Se prezintă sub formă de pudră alcătuită din: alginat de potasiu, sulfat de calciu ca agent de gelificare, adaos mineral inert (talc, carbonat de magneziu, pămînt de diatomee), fosfat trisodic,şi derivați ai acidului oxalic şi fosforic ca inhibitori de gelificare, florură de sodiu ce previne alterarea suprafeței modelului de gips.

Alginatul împreună cu sulfatul de calciu în contact cu apa formează alginatul de calciu care precipită sub forma unui gel, în ochiurile rețelei formate aflîndu-se material de umplutură (talc, diatomee). Timpul de trecere al amestecului de la starea de sol la starea de gel se numeşte timp de gelificare. Este cuprins normal între 3-7 minute şi poate fi modificat prin diferiți factori. La sfîrşitul prizei are loc fenomenul de sinereză în urma căruia gelul de contractă. Pentru a limita modificările volumetrice şi a realiza o amprentare de calitate este necesar să se respecte o serie de principii fundamentale de utilizare. Astfel se va respecta strict proporția apă-pulbere indicată de fabricant; materialul pentru pregătirea gelului va fi neutru fără nici un element chimic care ar putea perturba reacția sulfatului de calciu cu alginatul de potasiu; se va respecta timpul mediu de spatulare prescris de fabricant (un minut şi jumătate - două minute şi jumătate); se va evita acumularea de tensiuni interne în material ce duc la deformări ireversibile, se va asigură o grosime uniformă materialului, nu mai mare de 8 mm pentru a evita tensiunile interne.

Deoarece contracţia maximă se produce în primele 12 ore, este indicat ca modelul să se toarne imediat după realizarea amprentei, iar amprenta şi gipsul de model pînă la întărirea completă să fie ţinute în cutii speciale.

In comerţ alginatele se vînd sub denumirea de: Getz, Zelex, Zelgan, Imprex, Tissutex, Kromak, Elastic, Algodent, etc.

Indiferent de forma de prezentare sînt indicate în amprentarea preliminară a tuturor formelor de cîmpuri protetice, inclusiv cele retentive. Lipsa de adeziune la port-amprentă a acestor materiale impune fie folosirea unor port-amprente cu retentivităţi fie crearea acestora pe port-amprentele obişnuite prin benzi adezive, material termoplastic etc.

Thiocauciucurile sînt materiale de amprentare elastice cu proprietăţi asemănătoare cauciucului natural fiind considerate drept cauciucuri sintetice. Structura chimică a thiocauciucurilor (cauciuc polisulfuric) are la bază un mercaptan polifuncţional sau polimer polisulfuric. Se prezintă sub forma a două tuburi, unul care conţine thiocol (polimerul), oxizi de zinc ce-i dau culoarea, sulfat de calciu şi un al doilea tub ce conţine agentul de polimerizare care este peroxidul de plumb. Din combinarea celor două produse rezultă un material vîscos care prin priză devine elastic. Aceste materiale suferă aceeaşi modificare volumetrică şi dimensională ca şi alginatele. Nici un elastomer nu este considerat stabil, materialul suferind o distorsiune ulterioară cauzată de polimerizarea secundară. Conservarea în aer liber, păstrarea amprentei în apă, grosimea prea mare a materialului, toate favorizează apariţia distorsiunilor de aceea se recomandă în cazul utilizării acestui tip de material turnarea imediată a modelului.

Pasta se prepară pe o placă de sticlă pe care se depun lungimi egale din produsul de bază şi accelerator, lăsînd o distanţă între ele care să evite orice contact prematur ce ar provoca un debut de polimerizare. Timpul de priză de 7-8 minute este suficient pentru manoperele necesare şi poate fi redus printr-o ridicare a temperaturii sau prin umiditate. Preparatele comerciale sînt: Ecoflex, Kerr-Permlastic, Permoflex, Havy Body, Light Body

Siliconii sînt cauciucuri sintetice, din punct de vedere chimic fiind un polidimetilsiloxan. Reacţia de priză este o reacţie de polimerizare în cursul căruia la molecula de poli sau dimetilsiloxan se adiţionează diverşi radicali terminali. Comercial, siliconii se prezintă sub formă de pastă în tub sau flacon şi lichid sau sub formă de două paste de culori diferite. In funcţie de vîscozitate siliconii se găsesc sub trei forme: dur-vîscos, fluid şi intermediar. Proprietatea de bază a acestor materiale este transformarea lor dintr-un material plastic într-unul nedeformabil, cu o mare elasticitate, care permite înregistrarea cu fidelitate a cîmpurilor retentive. Un alt avantaj îl constituie faptul că materialul poate fi foarte fluid sau foarte vîscos în funcţie de necesităţile clinice.

Dezavantajele utilizării siliconilor sînt legate în principal de fenomenul de distorsiune şi contracţie pe care le suferă aceste materiale. Materialul este hidrofug şi nu realizează o bună succiune. Sînt materiale costisitoare dar uşurinţa în manipulare precum şi posibilitatea gradării fluidităţii acestora le impun între tehnicile actuale.

Siliconii sînt indicaţi în amprentarea funcţională compozită a cîmpului protetic. Materialul fiind hidrofug nu realizează o bună succiune.

Numirle comerciale uzuale sînt: Lastic, Dentaflex, Permlastic, Xirus, Xantopren, Optosil, Coeflex, Silicoflex, etc.

Acrilatele cu priză retard sînt materiale acrilice care prin particularităţile de priză (două-trei săptămîni) îşi menţin un anumit grad de elasticitate de unde şi denumirea lor de materiale reziliente. Reprezintă un adjuvant preţios în măsurile de recondiţionare tisulară practicată, în căptuşirea directă a aparatelor gnatoprotetice.

Din punct de vedere chimic sînt copolimeri ai metacrilatului de metil şi etil. Sînt formate dintr-o pudră care este copolimerul (polimetacrilatul de metil, acrilatul de etil) şi un lichid care este o soluţie alcoolică de dibutilftalat.

Timpul de priză poate fi diferenţiat în mai multe faze şi anume :

- faza de absorbţie fizică (10-15 secunde) apoi chimică cînd granulele de polimer sînt solvite şi începe configurarea lanţului molecular. Iniţierea polimerului se realizează în două-trei minute şi materialul în această fază devine extrem de lipicios.

- Faza plastică durează 72 ore. Materialul este iniţial de vîscozitate ridicată timp în care port-amprenta este introdusă în cavitatea bucală, apoi materialul devine foarte fluid şi bolnavul poate executa mişcări pentru modelare.

- faza elastică durează două - trei săptămîni şi se datoreşte prezenţei dibutilftalatului care încetineşte priza. Modelarea funcţională se va realiza foarte bine, amprenta mai poate fi corectată prin şlefuiri sau aplicarea unui nou strat de material.

- faza granuloasă este faza de rigiditate în care materialul devine impropriu de a fi utilizat.

Dezavantajele acrilatelor reziliente sînt legate de perenitatea proprietăţilor reziliente care în timp se pierd. Este un material costisitor ce necesită reintervenţii corectoare, însă avantajele reprezentate de calitatea amprentării sînt majore.

Este indicat a se utiliza în cîmpuri protetice retentive prin amprentarea funcţională cu gura închisă (amprenta de căptuşire) după ablaţia de tumori sau ca material pentru recondiţionarea tisulară. Preparatele comerciale au numiri variate: Hidrocast, Coe Confort, Ivoseal, etc.

AMPRENTAREA PRELIMINARA

1. Prin DEFINITIE amprenta preliminară reprezintă negativul cîmpului protetic edentat total înregistrat cu un material specific de amprentare într-o port-amprentă standard în condiţiile mobilizării periferiei de către medic.

2. OBIECTIVELE AMPRENTARII sînt realizate parcelar în cursul fazei de amprentare preliminară.

a. Obiectivele mecanice. Amprenta preliminară va trebui să asigure condiţiile necesare menţinerii aparatului gnatoprotetic prin utilizarea mijloacelor obişnuite de menţinere, sprijin şi stabilizare. Se realizează o bună adeziune, amprenta preliminară reuşind să surprindă toate suprafeţele plane şi orizontale ale cîmpului protetic, deşi nu are fidelitatea necesară datorită materialului mai puţin fidel pe care-l utilizăm. Amprenta preliminară nu reuşeşte să redea condiţiile realizării unei succiuni optime .

Succiunea care se obţine este tranzitorie şi externă datorită port-amprentei voluminoase şi a materialului mai vîscos şi cu fidelitate mai redusă utilizat. Chiar dacă se obţine un simulacru de succiune, aceasta se pierde deoarece port-amprenta nu se cofrează la turnare. Ocolirea formaţiunilor mobile de la periferia cîmpului protetic se realizează parţial din cauza materialului mai vîscos, port-amprentei voluminoase ce jenează mobilizarea funcţională a periferiei şi a mişcărilor nefuncţionale care se practică în această fază. Tonicitatea musculară nu se înregistrează pe amprenta preliminară, iar echilibrul neuro-muscular nu se poate obţine în această etapă de tratament.

Amprenta preliminară asigură condiţiile de stabilitate prin înregistrarea suprafeţelor verticale şi retentive ale cîmpului protetic, dar datorită fidelităţii relative a materialului de amprentă aceasta este incompletă, fiind definitivată în cursul amprentării funcţionale.

Amprenta preliminară asigură parţial condiţiile de sprijin prin înregistrarea tuturor suprafeţelor de sprijin, dar nu poate realiza compresiuni selective şi uneori nu poate să se extindă în zone periferice ale cîmpului protetic (nişa retromolară, parafrenulare, etc.).

b. Obiectivele funcţionale nu pot fi realizate de către amprenta preliminară.

c. Obiectivele biologice sînt realizate insuficient de amprenta preliminară din cauza parametrilor aproximativi ai amprentării.

Toate obiectivele realizate în această fază de amprentare constituie condiţii pentru amprentarea funcţională optimă şi trebuie stocate prin intermediul modelului preliminar pe care se vor realiza corecturile ulterioare necesare în vederea completării obiectivelor urmărite.

3. CLASIFICAREA AMPRENTELOR PRELIMINARE

In funcţie de zona înregistrată amprentele preliminare pot fi : unimaxilare, maxilară sau mandibulară, acestea fiind amprentele preliminare uzuale, obişnuite şi bimaxilare (globale) utilizate de excepţie prin intermediul unor port-amprente speciale.

In funcţie de compresiunea exercitată în timpul amprentării, amprentele preliminare pot fi : compresive, utilizate în cîmpuri protetice dure şi înregistrate cu material termoplastic sau siliconi şi decompresive, utilizate în cîmpuri protetice moi prin intermediul unor materiale de mare fluiditate.

In raport de numărul de materiale utilizate, deosebim amprente preliminare simple ce utilizează un singur material şi amprente preliminare compozite înregistrate cu mai multe materiale de regulă de consistenţe diferite.

In raport de gradul de funcţionalizare periferică, deosebim amprente preliminare propriu-zise şi amprente semifuncţionale care din acest punct de vedere se încadrează în grupa mare a amprentelor preliminare.

In raport de materialul de amprentă utilizat, amprentele preliminare se pot clasifica în: amprente preliminare înregistrate în gips, amprente preliminare din alginat, amprente cu materiale termoplastice şi amprente cu mase siliconate.

4. PORT-AMPRENTE

Alegerea port-amprentei se face în funcţie de tehnicaede amprentare adoptată din seriile de port-amprente standard disponibile. Se va alege separat pentru maxilar şi pentru mandibulă pe baza examenului clinic amănunţit sau măsurarea cu compasul.

Adaptarea în cavitatea bucală are rolul de a dezinhiba bolnavul care poate fi şocat de dimensiunile port-amprentei şi în acelaşi timp de a orienta practicianul în tehnica ce va urma (centrare, compresiune, dezinserţie), Adaptarea se va face în sens transversal, sagital şi vertical.

In plan transversal marginile port-amprentei trebuie să fie la 4-5 mm distanţă de cîmpul protetic, asigurînd spaţiul necesar pentru realizarea unei grosimi optime şi uniforme a materialului cît şi a unei presiuni moderate. In sens sagital port-amprenta trebuie să fie la 4 mm de versantul vestibular al crestei alveolare în zona frontală, iar distal să depăşească cu 2 mm şanţurile retrotuberozitare şi cu 4 mm foveele palatine pînă în zona de reflexie a vălului palatin moale. In sens vertical port-amprenta trebuie să fie la o distanţă de 4 mm de bolta palatină, iar marginile port-amprentei la 2 mm sub nivelul zonei de reflexie a mucoasei mobile.

Pentru a elimina riscul unei centrări incorecte cînd port-amprenta este încărcată cu material, putem de la început să confecţionăm butoni de distanţare. Butonii de distanţare sînt reprezentaţi de pastile de masă termoplastică sau ceară aşezate în zona incisivo-canină şi a molarului de 6 ani. Prin ramolire şi centrare corectă crestele edentate se imprimă în butoni, iar port-amprenta poate fi uşor repoziţionată.

Adaptarea port-amprentei la nivelul marginilor se face prin îndoirea acestora cu ajutorul unui crampon, sau cînd marginile port-amprentei sînt scurte prin completarea acestora cu masă termoplastică. Există autori care recomandă aplicarea unui rulou din masă termoplastică pe versantul intern al marginii port-amprentei pe tot conturul acestuia, cu scopul de a realiza o compresiune la nivelul zonei de mucoasă pasiv-mobilă. S-ar creea în acest fel o strictură prin care un material fluid utilizat ulterior, ar putea realiza mai uşor succiunea. Plasarea ruloului din masă termoplastică, după părerile altor autori, s-ar putea realiza şi de-a lungul versantului extern al marginilor port-amprentei. In acest fel apare un spaţiu prin îndepărtarea uşoară a obrazului, spaţiul necesar mobilizării nestingherite a formaţiunilor mobile de la periferia cîmpului protetic. Se pot obţine astfel port-amprente bine adaptate care să ofere condiţii bune pentru o amprentare preliminară corectă.

Dacă se trece la utilizarea unui material alginic, port-amprenta trebuie pregătită prin realizarea unor retenţii suplimentare necesare stabilităţii materialului pe suportul rigid. Aceste retenţii se obţin prin creerea unor mici conuri de masă termoplastică pe faţa internă a port-amprentei, prin aplicarea unor benzi de leucoplast pe margini şi faţa internă, prin utilizarea de lacuri adezive sau prin utilizarea de ceară bucoplastică fluidă ce are înglobate fire de bumbac (metoda Jordon).

5. MISCARI UTILIZATE IN AMPRENTA PRELIMINARA

Mişcările efectuate în timpul amprentării preliminare sînt mişcări defuncţionale, executate de medic pentru că marginile port-amprentei jenează mişcările efectuate de bolnav. Au ca scop funcţionalizarea periferică fără a realiza condiţiile din cadrul amprentării funcţionale. Se execută masaje prin intermediul obrajilor pe toată periferia vestibulară a amprentei, tracţiuni şi rotaţii ale nodulului comisural care modelează astfel toţi muşchii orofaciali ce interferă periferia cîmpului protetic. Pentru mandibulă se utilizează şi deplasări ale limbii lateral, balansarea mandibulei şi contracţia orbicularului buzelor. Aceste mişcări trebuie să fie cu atît mai energice cu cît materialul de amprentă este mai vîscos.

6. MATERIALE DE AMPRENTARE PRELIMINARA

In funcţie de condiţiile clinice precum şi de obiectivele urmărite se va prefera unul din următoarele materiale: gips, mase alginice, mase termoplastice, siliconi. Tehnica va fi diferită în funcţie de materialul ales. Prepararea materialelor trebuie să se facă conform prescripţiilor de utilizare, obţinînd în funcţie de necesităţile clinice, o variaţie a gradului de vîscozitate a materialului utilizînd amelioratori de priză.

7. TEHNICI DE AMPRENTARE PRELIMINARA

Inaintea fazei de amprentare propriu-zisă se procedează la o serie de pregătiri în vederea realizării amprentării.
Se va pregăti instrumentarul necesar (instrumente de consultaţie, două tăviţe renale, compas, creion chimic, spatulă, fuluoar) se pregăteşte materialul necesar pentru prepararea materialului de amprentă şi se va face o pregătire a bolnavului. Această etapă este foarte importantă şi se referă în esenţă la pregătirea : psihică, fizică şi medicamentoasă. Pregătirea psihică a bolnavului se va face prin instruirea atentă a acestuia asupra manoperelor, a senzaţiilor pe care le poate suporta în scopul asigurării colaborării. In timpul amprentării i se va explica bolnavului necesitatea respiraţiei nazale.
Pregătirea fizică se va realiza prin aşezarea confortabilă în fotoliul dentar al bolnavului şi prin protejarea vestimentaţiei cu ajutorul bavetelor. In cazul hipersecreţiei salivare se pot face spălături cu apă rece a cavităţii orale, masaje ale bolţii palatine sau administrarea unei medicaţii parasimpaticolitice sau tranchilizante.
In caz de reflex de vomă accentuat se poate desensibiliza vălul palatin prin utilizarea anestezicelor de contact prin badijonare sau prin spray. Medicul trebuie să cunoască foarte bine timpii operatori, succesiunea lor şi să aibă un ajutor pentru prepararea materialului de amprentă.

a. Tehnica de amprentare preliminară Devin se caracterizează prin utilizarea port-amprentei standard ortoforme şi a gipsului ca material de amprentă. Se indică în cîmpuri protetice cu mucoasă orală sănătoasă, în cîmpuri fără retentivităţii accentuate , la bolnavi fără reflexe exagerate şi cu un psihic normal, echilibrat.

Nu se poate utiliza în cîmpuri protetice recent operate, cu plăgi necicatrizate, la bolnavi psihici pentru că amprenta se îndepărtează cu oarecare dificultate, uneori fracturîndu-se producînd disconfort. Se alege port-amprenta din setul de port-amprente metalice urmînd dimensiunile cîmpului protetic sau prin măsurare cu un compas. Se trece la adaptarea port-amprentei în funcţie de cerinţele clinice. Urmează prepararea materialului de amprentă după tehnica, indicaţiile şi consistenţa dorită. Incărcarea port-amprentei cu gips se poate realiza urmînd două modalităţi. Astfel, o primă modalitate este reprezentată de încărcarea port-amprentei cu material,în surplus pînă ce masa de amprentă realizează o suprafaţă convexă. Cu ajutorul degetului umezit se transcrie un şanţ de forma aproximativă a crestelor edentate. Intr-o altă variantă materialul se aşează în port-amprentă astfel încît să nu depăşească marginile, realizînd o suprafaţă plană cu condiţia introducerii de material de amprentă suplimentar cu spatula sau degetul în fundurile de sac vestibulare precum şi la nivelul bolţii palatine. Urmează introducerea port-amprentei în cavitatea bucală printr-o mişcare rotatorie la o comisură şi apoi la cealaltă şi centrarea port-amprentei pe cîmp. Se poziţionează prin presiuni dinspre posterior spre anterior pentru a evita refluarea distală a materialului, ajutîndu-ne de butonii de distanţare. Materialul refluat în fundurile de sac vestibulare va fi modelat prin presiuni practicate prin intermediul obrazului, mişcări rotatorii ale nodulului comisural şi ale buzei superioare în dreptul frenului. Se comandă bolnavul mişcări de funcţionalizare a periferiei, prin îmbinarea acestor două tipuri de mişcări (practicate de medic şi practicate de bolnav) pentru a putea evidenţia optim zona de mucoasă pasiv-mobilă. Cînd priza materialului începe nu se mai practică nici un fel de mişcări. Bolnavul respiră liniştit, pe nas pentru a evita accidentele şi a inhiba reflexele de vomă. Cînd priza este terminată amprenta se dezinseră cu mişcări blînde, se recuperează eventualele fragmente şi se cooptează. In cazul în care fragmentele sînt mici şi multiple este de preferat reluarea amprentei. Controlul amprentei este necesar pentru a stabili modul în care amprenta a înregistrat elementele cîmpului protetic. Cu un creion chimic se trasează limitele periferice ale cîmpului protetic pe baza unui examen atent clinic, urmînd tehnica Pedro Saîzar. Se începe cu frenul labial, plicile alveolo-jugale, șanțul retrotuberozitar, zona distală și zonele de reflexie ale mucoasei.

Amprentarea cîmpului protetic edentat total mandibular se face în condiții asemănătoare, cu deosebirea că adaptarea port-amprentei standard în zona tuberculului piriform trebuie făcută cu atenție pînă la inserția ligamentului pterigomandibular, iar mișcările limbii să aibă o amplitudine limitată. Gipsul de amprentă trebuie să fie mai vîscos pentru a nu se amesteca cu saliva. Dezinserția amprentei mandibulare este mai dificilă cînd materialul de amprentare ajunge sub linia milohioidiană și la nivelul nișei retromolare. Amprenta se toarnă în timp optim.

b. Tehnica de amprentare preliminară Schreinemakers este indicată în toate formele clinice ale cîmpului protetic edentat total, dar mai ales în cazul cîmpurilor retentive, în cîmpuri protetice cu mucoasă friabilă după intervenții chirurgicale, în protezările imediate și în sindromul dureros al crestei edentate. De asemenea această tehnică se indică la bolnavii cu labilitate psihică, la cei care prezintă zone dureroase și cei care nu suportă gipsul. Materialul poate fi realizat în grade variate de vîscozitate, ceea ce-l face adaptabil în majoritatea situațiilor clinice.

Alegerea port-amprentei se face din seturile de port-amprente metalice sau din mase plastice dotate cu retenții. In cazul utilizării port-amprentei fără retenții trebuiesc realizate aceste retenții urmînd tehnicile expuse anterior. Tehnica de amprentare utilizează aceeași timp ca și în tehnica amprentării preliminare cu gips.

După pregătirea bolnavului, a port-amprentei și a materialului de amprentare se procedează la încărcarea materialului în port-amprentă conform celor două tehnici descrise. In cazul încărcării port-amprentei în surplus, imprimarea șanțului corespunzător crestelor este urmat de umezirea și netezirea suprafețelor materialului de amprentă cu scopul realizării unei mai mari fidelități. Cînd se optează pentru cea de-a doua metodă, introducerea materialului în șanțurile vestibulare și linguale pentru alginat se poate realiza cu seringi speciale prin injectare.

Urmează introducerea, centrarea, așezarea port-amprentei pe cîmp cu modelarea prin masaje ale obrajilor și buzelor și tracţiuni la fel ca şi în cazul amprentării cu gips.

Dezinserţia se realizează prin tracţiuni pe mîner, evitînd deformarea materialului prin acumularea de tensiuni interne. Se controlează corectitudinea amprentării după dezinserţie, măsura în care sînt înregistrate toate detaliile zonei de sprijin şi a zonelor funcţionale periferice, verificîndu-se grosimea marginilor care în cazul alginatului nu trebuie să fie subţiri sau flotante. După spălare se trece la transcrierea zonei ghirlandate cu ajutorul unui creion chimic.

Nereuşitele acestor amprente sînt datorate modificărilor volumetrice importante pe unitate de timp generate prin acumularea de tensiuni interne şi prin fenomenul de sinereză. De aceea se impune turnarea amprentei în primele 15 minute după dezinserţie şi tratare cu soluţie de SO_4 ZN. Erorile de amprentare se datoresc neuniformităţii grosimii materialului, marginilor subţiri şi flotante ale amprentei, bulelor de aer înglobate pe suprafaţa sau marginile amprentei, eventualei detaşări a materialului de suportul rigid al port-amprentei.

c. Tehnica de amprentare preliminară Lejoyeux, Salzar, Spreng. Este o tehnică de amprentare preliminară compresivă a cîmpului protetic, utilizînd ca material de amprentă masele termoplastice şi ca port-amprentă port-amprentele standard metalice.

Este indicată în cîmpuri protetice dure capabile să suporte compresiunea şi fără retentivităţi accentuate.

In amprentare se utilizează mase termoplastice cu temperaturi de ramolire între 50-70°C care sînt plastifiate în termostate cu apă caldă pînă se obţine o modelare centrală şi periferică bună. După aplicarea materialului de amprentă în port-amprentă, cu degetul vaselinat se realizează un şanţ corespunzător crestei edentate pentru ca presiunile să fie de la început suportate atît de muchia crestei cît şi de versanţii acesteia. Port-amprenta se centrează şi se exercită compresiuni lente, continui şi insistente pentru a permite materialului viscos să depăşească marginile port-amprentei. Mişcările pentru modelarea periferiei vor fi practicate calm şi cu insistenţă la o presiune crescută. Inainte de dezinserţie amprenta trebuie răcită cu jet de aer sau apă pentru a evita deformarea.

Acest tip de amprentare prezintă marele avantaj că pentru verificare amprenta poate fi reintrodusă pe cîmp, iar dacă amprenta are marginile icomplete sau nemodelate poate fi completată prin readăugirea de material termoplastic.

Pentru realizarea unei despovărări în zona primară de sprijin pe gutiera de la nivelul crestei edentate, se realizează prin secţionare un şanţ în formă de "V" urmînd toată muchia crestei. Suprafaţa şanţului rezultat se va ramoli din nou şi se va reintroduce pe cîmpul protetic (Lejoyeux). In acest fel se produce un transfer al presiunilor recepţionate de pe zona primară de sprijin, pe zona de sprijin secundară.

Dacă se înregistrează supraextensii ale marginilor amprentei, ce depăşesc linia ghirlandată, acestea se vor remodela prin îndepărtare şi ramolire.

d. Tehnica de amprentare preliminară cu materiale siliconate, este o tehnică de amprentare în doi timpi (Wasch-tehnic) indicată în cîmpuri protetice retentive, cu rezilienţă mică sau obişnuită.

Alegerea port-amprentei se face după aceleaşi criterii, folosind o port-amprentă de serie.

Intr-un prim timp se amprentează cîmpul protetic cu un material siliconat de o vîscozitate mai mare, modelîndu-se corespunzător marginile. După priza materialului, amprenta se controlează şi după spălare şi uscare se procedează la retuşarea marginilor cu aproximativ 2 mm pe tot conturul amprentei pentru a facilita înregistrarea formaţiunilormmobile în mod nestînjenit în faza a doua de amprentare. Urmează timpul de amprentare cu material siliconat de fluiditate mare. In această etapă există posibilitatea unei funcţionalizări corecte. Amprenta de spălare astfel obţinută constă deci în aplicarea unui strat subţire de material siliconat fluid pe suprafaţa primei amprente, înregistrîndu-se o amprentă preliminară în condiţii de funcţionalizare. Amprenta cu siliconi este facilă, fidelă şi nu necesită aparatură şi tehnici complicate. Dacă nu se exercită presiuni egale la amprentare, lanţurile moleculare siliconice pot fi comprimate, iar la dezinserţie se destind generînd deformarea amprentei.

e. Tehnica amprentării preliminare globale este o tehnică care amprentează preliminar simultan ambele maxilare edentate total în poziţie de ocluzie centrică. Tehnica utilizează o port-amprentă specială Ivotray, compusă din două port-amprente dotate cu valuri de ocluzie solidarizate reglabil. Ca material de amprentare se foloseşte materialul elastic (siliconi, alginate). Este o tehnică de amprentare cu gura închisă care are avantajul înregistrării concomitente a maxilarului şi a mandibulei, este expeditivă, oferă indicaţii privind relaţiile intermaxilare şi spaţiul protetic potenţial. Nu permite o bună mobilizare a periferiei cîmpului protetic.

Oricare ar fi tehnica şi materialul de amprentare folosit, amprenta preliminară are ca scop de a transfera pe modelul preliminat cît mai multe informaţii privind zonele funcţionale periferice şi de sprijin, obiectivul final fiind acela de a realiza pe acest model a unei port-amprente individuale care să faciliteze reuşita fazei următoare, de amprentare funcţională.

AMPRENTA FUNCTIONALA

Amprentarea funcţională comportă aceeaşi sistematizare urmărită în capitolul generalităţi, aplicată şi în cazul ampretării preliminare. Prin urmare vom lua în discuţie : definiţia, obiectivele, clasificarea, port-amprente, mişcări, materiale de amprentă, tehnici de amprentare funcţională.

1.Prin DEFINITIE amprenta funcţională este negativul cîmpului protetic înregistrat într-o port-amprentă individualizată, cu un material de înaltă fidelitate şi cu o tehnică adecvată care să permită înregistrarea tuturor detaliilor cîmpului protetic în condiţiile funcţionalizării zonelor periferice. Are ca scop obţinerea unui negativ funcţionalizat al cîmpului protetic pentru realizarea modelului funcţional care să reprezinte morfologia ţesuturilor cavităţii orale într-o poziţie firească, fără distorsiuni, model pe care se va efectua viitorul aparat gnatoprotetic amovibil.

2. OBIECTIVELE AMPRENTARII FUNCTIONALE sînt biomecanice, biologice şi funcţionale şi trebuie să se realizeze în totalitate în această fază. Amprenta funcţională preia realizările amprentei preliminare, le conservă, le perfectează şi le completează oferind o înregistrare a cîmpului protetic de o precizie sporită.

a.Obiectivele biomecanice urmăresc asigurarea menţinerii, stabilităţii şi sprijinului.

1°În scopul realizării menţinerii aparatului gnatoprotetic amovibil, vom urmări obţinerea corespunzătoare a adeziunii,succiunii, ocolirii formaţiunilor mobile, folosirii tonicităţii musculare şi a echilibrului neuro-muscular.

Prin amprentarea funcţională se creează condiţii optime de realizare a fenomenului de adeziune prin înregistrarea fidelă a tuturor suprafeţelor plane de la nivelul cîmpului protetic. Trebuie asigurat un paralelism perfect între suprafaţa mucozală a port-amprentei individuale şi suprafaţa modelului preliminar. Materialul care va fi folosit în amprentarea funcţională va înregistra cu fidelitate crescută relieful de detaliu al cîmpului protetic pentru a asigura un contact intim între proteză şi cîmpul protetic şi o grosime corespunzătoare filmului salivar.

Obţinerea fenomenului de succiune reprezintă obiectivul principal al amprentei funcţionale. Etanşeizarea periferică se obţine printr-o compresiune în limite biologice a benzii de mucoasă pasiv-mobilă de la periferia cîmpului protetic (succiunea internă) şi prin aplicarea intimă a mucoasei reflectate pe faţa externă a marginilor port-amprentei (succiunea externă). Amprentarea preliminară creează doar premizele realizării unei succiuni corecte prin înregistrarea zonei de mucoasă pasiv-mobilă.

Ocolirea formaţiunilor mobile de la periferia cîmpului protetic, se va obţine în doi timpi în cadrul amprentării funcţionale. Primul timp constă în răscroirea marginilor port-amprentei individuale inspectînd din cm,în cm., după unii din mm. în mm. şi reducîndu-se acolo unde este necesar. Finalizarea este obţinută în al doilea timp, cel al amprentării funcţionale periferice.

Tonicitatea musculară este solicitată să contribuie la menţinerea protezei oferindu-i un suport corespunzător prin modelarea corectă a grosimii versantelor vestibulare ale port-amprentei şi ale amprentei funcţionale. Cîmpul protetic nu se resoarbe uniform şi din acest motiv grosimea marginilor amprentei nu va fi nici ea uniformă, ci va compensa resorbţia astfel încît curbura vestibulară să fie armonioasă şi să permită chingii musculare să se muleze perfect în timpul funcţionalităţii. Buccinatorii, orbicularii, musculatura linguală, trebuie să găsească pe faţa externă a aparatului gnatoprotetic amovibil concavităţile care să le permită contracţia fără disconfort, de aceea este necesar ca port-amprenta individuală să fie foarte atent adaptată marginal, iar în timpul amprentării funcţionale periferice şi centrale, versantul exterior al marginilor şi chiar faţa externă a port-amprentei să fie tapetate cu material de amprentă şi funcţionalizate. Conservarea acestor detalii pe modelul funcţional se realizează în laborator prin tehnica cofrării amprentei funcţionale.

In cazul în care o hipotinie afectează capacitatea de menţinere a chingii musculare se indică echilibrarea tonicităţii prin kinetoterapie.

Echilibrul neuro-muscular se poate realiza prin tehnica Klein şi Berezin sau tehnica piezografică, pornind de la ideea utilizării unor teste fonetice pentru modelarea cu culuarului neutral. Apar neajunsuri în cazul predominenţei uneia sau alteia din tonicităţi. In acest context este foarte important să se ţină seama de rolul exteroceptorilor şi al proprioceptorilor complexului neuro-muscular şi neuro-mucos în controlul reflex al tonicităţii şi al elongaţiilor muşchilor sistemului stomatognat. Acest control intervine şi în menţinerea şi stabilizarea aparatelor gnatoprotetice în timpul efectuării tuturor funcţiilor.

2.° In amprentarea funcţională se rezolvă şi problemele de stabilitate prin înregistrarea tuturor suprafeţelor verticale ale cîmpului protetic. Amprenta funcţională preia şi conservă din amprenta preliminară forma cîmpului protetic, deci şi suprafeţele verticale retentive care se opun forţelor orizontale. In plus ea le completează atît printr-o înregistrare fidelă a detaliilor cît şi prin extinderea bazei în zonele greu accesibile amprentării preliminare: zonele paratuberozitare, zonele Fish, zonele vestibulare laterale maxilare, nişa Neill şi Bowen, zonele parafrenulare Ackermann, zonele paralinguale cînd liniile milohioidiene sînt rotunjite şi neretentive. Deosebit de important este extinderea amprentării în aceste zone cînt creasta este mai atrofiată şi nu asigură suprafeţe verticale întinse.

3.° Sprijinul este asigurat printr-o amprentare corectă a zonelor cîmpului protetic care se opun forţelor verticale de presiune. Zonele care se opun forţelor verticale sînt : zone de sprijin primar (1/3 versanţilor dinspre muchia crestei) şi zone de sprijin secundar (versanţii pe 2/3 de la baza crestei plus bolta palatină).

Amprentarea funcţională urmăreşte înregistrarea cu fidelitate a acestor zone, extinderea distribuţiei forţelor pe o suprafaţă cît mai mare pentru a se obţine un sprijin netraumatizant şi includerea sub baza protezei a zonelor biostatice (tuberozităţile şi tuberculii piriformi).

Amprenta funcţională preia din amprenta preliminară efectul tehnicii compresive sau necompresive şi-l definitivează, dar în cele mai frecvente cazuri amprenta nu este total compresivă sau total necompresivă, ci este o amprentă de compresiune selectivă, obiectiv pe care amprenta preliminară nu îl poate realiza. Este rolul amprentei funcţionale de a solicita egal diversele zone ale suportului de sprijin prin dispersia uniformă a forţelor de solicitare.

Amprenta cu compresiune selectivă este de fapt, metoda cel mai des utilizată în practică pentru că de obicei cîmpurile protetice au o rezilienţă variabilă. In zonele cu rezilienţă mare se va amprenta necompresiv, iar în zonele cu rezilienţă mică se va amprenta compresiv.

Această distribuţie selectivă a presiunilor se va obţine încă din faza de confecţionare a port-amprentei individuale care va fi la distanţă de zonele pe care vom aplica amprentarea necompresivă. Distanţarea se efectuează prin folierea modelului. Ea se poate realiza şi prin radiere din port-amprentă, cu condiţia ca aceasta să fie confecţionată din materiale tip acrilat.

După adaptarea port-amprentei individuale şi amprentarea funcţională periferică, despovărarea este completată prin perforarea port-amprentei în zonele în care aceasta este necesară. In faza de amprentare funcţională centrală, în acelaşi scop se utilizează materialele fluide sau presiunile lejere.

b.Obiective funcţionale. Amprenta funcţională urmăreşte şi participă la restabilirea funcţiilor care de fapt, nu se pot recupera integral numai printr-o corectă amprentare.

Funcţia fizionomică se restabileşte prin modelarea corespunzătoare a grosimii marginilor şi chiar a suprafeţelor externe, astfel încît să se compenseze resorbţia inegală a cîmpului protetic sau pierderile mari de substanţă osoasă de etiologie diferită (tumorală, traumatică, etc.).

Acest obiectiv se realizează atît în faza de confecţionare a port-amprentei individuale cît şi cea clinică de amprentare funcţională, prin coperirea marginilor, şi a feţei externe a portamprentei cu un material corespunzător, Prin funcţionalizarea corectă se caută repoziţionarea corectă a părţilor moi, a şanţurilor periorale, restabilirea plenitudinii obrajilor. Oricîr de funcţională ar fi o amprentă, ea nu va reuşi să surprindă în totalitate secvenţele funcţionale ale organelor periferice ale cîmpului protetic. În scopul înregistrării mobilităţii periferiei cîmpului protetic, în dinamica lor cît mai perfectă, se utilizează amprente ce rămîn mai mult timp în cavitatea orală (24 ore- o săptămînă) amprente cu material cu priză îndelungată şi nu prin utilizarea unor tehnici impuse, superficiale.

Funcţia fonetică fiind socotită funcţie socială alături de funcţia fizionomică, beneficiază de o atenţie sporită în ultimile decenii, atenţie concretizată printr-un mare număr de tehnici fonetice de amprentare funcţională cît şi prin completarea tehnicilor clasice cu teste fonetice pentru o mai corectă modelare marginală a periferiei cîmpului protetic.

Funcţia masticatorie în cadrul amprentării funcţionale se realizează prin asigurarea unui sprijin netraumatizant, pe o suprafaţă cît mai întinsă, prin compresii selective ce dispersează egal forţele precum şi prin utilizarea tehnicilor specializate de amprentare ce recurg la testul masticator drept fundament de modelare periferică şi transmisie a forţelor.

Funcţia de deglutiţie este restabilită prin utilizarea testului de deglutiţie în cazul amprentării funcţionale pe baza testelor lui Herbst sau prin tehnica specială descrisă de Hromatka.

Este important să se acorde atenţie restabilirii unei deglutiţii corecte atît pentru că valoarea forţelor ocluzale ce se degajă în deglutiţie este mai mare cît şi datorită faptului că interferenţele musculare de la nivelul nişei Neil şi Bowen sînt importante pentru stabilizarea protezelor.

c.Obiectivele biologice se realizează complet numai în amprenta funcţională. Realizarea obiectivelor biologice se bazează pe obţinerea corectă şi cît se poate de completă a obiectivelor mecanice şi funcţionale, astfel încît amprenta funcţională să determine o solicitare echilibrată a cîmpului protetic atît la nivelul suprafeţei de sprijin muco-osoase cît şi la nivelul zonelor periferice.

In cadrul obiectivelor biologice se realizează şi funcţia de automenţinere printr-o amprentare care să conducă la plasarea ţesuturilor cavităţii orale într-o poziţie normală, fiziologică, aptă pentru o funcţionalitate cît mai corectă.

Orice modificare a vascularizării prin ischemie sau hiperemie determină modificarea echilibrului osteoliză-osteogeneză şi poate provoca resorbţie osoasă. La nivelul mucoasei pot apare leziuni de decubit prin agresiune directă (acţiune secantă a marginilor protezei) sau prin ischemie şi necroză consecutivă.

Instabilitatea protezei ca sursă a unor forţe parafuncţionale, nocive, favorabile resorbţiei osoase trebuie combătută în toate etapele amprentării funcţionale ca şi în celelalte etape de realizare a aparatelor gnatoprotetice totale amovibile. In acest context, ni se pare important de subliniat că amprenta funcţională indiferent de tehnică sau materiale, înregistrează doar o secvenţă din dinamica atît de complexă a cîmpului protetic.

3. CLASIFICAREA AMPRENTELOR FUNCTIONALE

Numărul foarte mare şi varietatea tehnicilor de amprentare funcţională, fac aproape inposibilă o clasificare unitară. De aceea de cele mai multe ori se utilizează o grupare a amprentelor funcţionale după unele elemente comune.

In raport de gradul de mobilizare al periferiei cîmpului protetic, amprentele funcţionale se clasifică în amprente funcţionale mucostatice şi amprente funcţionale mucodinamice.

Amprentele funcţionale mucostatice se înregistrează cu ajutorul port-amprentelor individuale cu margini scurte pentru a nu influenţa periferia cîmpului protetic, utilizînd material de amprentare de mare fluiditate (mucoseal). Prin amprentarea mucostatică se obţin amprente de adeziune care nu utilizează şi nu pun în valoare succiunea, tonicitatea musculară, etc. Marginile amprentei sînt subţiri, înalte şi necesită retuşarea ulterioară a marginilor protezelor. Au o utilizare extrem de redusă datorită dezavantajelor amintite.

Amprentele funcţionale mucodinamice se înregistrează cu port-amprente individuale funcţionalizate pe baza funcţionalizării periferiei mobile prin teste. Aceste teste se utilizează şi în etapa de amprentare propriu-zisă. Intensitatea mobilizării periferiei este direct proporţională cu gradul de vîscozitate al materialului utilizat. Datorită mobilizării corespunzătoare se pot obţine amprente cu margini bine delimitate, ce ocolesc formaţiunile mobile periferice, asigurînd o bună menţinere printr-o succiune de efect. Sînt criticate din cauza variaţiilor de presiune ce se pot realiza printr-o compresiune neglijentă de către un operator neatent şi mai puţin versat.

După poziţia mandibulei în timpul amprentării, amprentele funcţionale se împart în amprente cu gura deschisă, amprente cu gura închisă şi amprente combinate.

Amprentele funcţionale cu gura deschisă sînt cele mai frecvent utilizate datorită uşurinţei de înregistrare şi posibilităţilor de mobilizare a periferiei prin teste.

Amprentele funcţionale cu gura închisă sînt de regulă amprente înregistrate sub presiune ocluzală. In scopul înregistrării amprentelor cu gura închisă sînt necesare port-amprente rezistente prevăzute cu valuri de ocluzie. Se mai pot utiliza în acelaşi scop protezele vechi.

Se mai descrie şi o tehnică mixtă care debutează într-o primă etapă cu o amprentare cu gura închisă completată cu o amprentare cu gura deschisă pentru modelarea periferiei mobile, port-amprenta fiind menţinută în această etapă prin compresiuni digitale.

După numărul de materiale utilizate, amprentele funcţionale se pot clasifica în amprente funcţionale simple şi amprente funcţionale compozite.

Amprentele funcţionale simple utilizează în cursul procedurii de amprentare un singur material, în timp ce amprentele funcţionale compozite utilizează cel puţin două materiale diferite.

Tehnicile moderne sînt de obicei tehnici compozite, fiecare material avînd consistenţă şi fluiditate diferită urmărind obiective diferite.

După gradul de compresiune, amprentele funcţionale se împart în amprente funcţionale compresive, amprente funcţionale decompresive şi amprente funcţionale cu compresiune selectivă.

Amprentele funcţionale compresive se adresează cîmpurilor dure utilizînd port-amprente rezistente şi materiale cu vîscozitate ridicată.

Amprentele funcţionale decompresive sînt rezervate cîmpurilor protetice moi. Utilizează port-amprente la distanţă şi materiale fluide.

De cea mai largă utilizare se bucură amprentele funcţionale cu compresiune selectivă. Obţinerea compresiunii selective derivă din utilizarea materialului în raport cu rezilienţa cîmpului protetic, distanţarea port-amprentei prin foliere sau radiere, despovărarea selectivă cu ajutorul orificiilor practicate în baza port-amprentei individuale.

In raport de funcţia stimulată în declanşarea testelor automatizate, amprentele funcţionale pot fi : fonetice (Hervé,Devin) de masticaţie (Max.Spreng), de deglutiţie (Hromatka).

După înregistrarea separată sau concomitentă a celor două cîmpuri protetice, amprenta funcţională poate fi unimaxilară sau bimaxilară, globală.

După zona cîmpului protetic amprentată, amprentele funcţionale pot fi amprente funcţionale care înregistrează în totalitate cîmpul protetic sau amprente parcelare care se adresează numai anumitor zone ale cîmpului protetic.

Cel mai frecvent se utilizează amprentarea periferică în scopul obţinerii succiunii şi a modelării marginale şi amprenta centrală. Menţionăm că în amprentările parcelare tehnicile succesive se completează reciproc în scopul obţinerii unei amprentări corecte.

Se mai descriu tehnici de autor cu indicaţii şi utilizări restrînse.

4. PORT-AMPRENTA INDIVIDUALA

Port-amprentele individuale sînt variate ca formă şi concepţie. Ele se confecţionează din placă de bază sau acrilate auto- sau termopolimerizabile (mai ales pentru mandibulă).

In raport de concepţia ce stă la baza amprentării, se cunosc mai multe metode de confecţionare a port-amprentelor.

Astfel sînt descrise : port-amprente în contact complet, port-amprente complet distanțate, port-amprente cu contact marginal și port-amprente distanțate parcelar.

Port-amprentele complet distanțate se utilizează cînd urmează a fi folosite materiale vîscoase (mase termoplastice, siliconi) ca și în amprentele decompresive, situație în care în dreptul incisivilor laterali și a molarilor de 6 ani pe fața mucozală a port-amprentei se plasează butoni de distanțare.

Port-amprentele cu contact marginal sînt port-amprente individuale care păstrează contactul port-amprenței cu cîmpul protetic pe o distanță de 3 mm de la periferia acestuia. In rest port-amprenta este distanțată de cîmp. Se obține în felul acesta o compresiune mai mare la periferie (mucoasa pasiv-mobilă) ce are drept consecință obținerea unei succiuni marginale optime.

Port-amprentele parcelar distanțate sînt utilizate în amprentele cu compresiune selectivă. Sînt confecționate la distanță de zonele sensibile sau cu reziliență mare.

Indiferent de modalitatea de construcție a port-amprentei individuale, marginile port-amprentei trecuie să fie îngroșate, rotunjite, iar raportul cu linia ghirlandată să corespundă concepției de amprentare. Mînerul trebuie să fie plasat în zona incisivilor centrali avînd forma și direcția lor.

5. MISCARI EFECTUATE IN AMPRENTAREA FUNCTIONALA

Mișcările efectuate în cursul amprentării funcționale pot fi efectuate de medic sau de pacient (teste automatizate sau semifuncționale).

Mișcările efectuate de medic sînt puțin permise în amprentarea funcțională. Se admit ușoare compresiuni și tracțiuni la periferia cîmpului protetic cînd materialul de amprentă este vîscos (stents, silicon vîscos), cînd pacienții nu pot efectua mișcările necesare datorită unor paralizii, hipotonii musculare, în imposibilitatea coordonării unor grupe musculare la pacienții în vîrstă.

Mișcările efectuate de pacient și sugerate, comandate, dirijate de medic sînt cele mai uzuale. Sînt mișcări selectate din mișcările efectuate în timpul exercitării funcțiilor sistemului stomatognat și sînt efectuate atît în timpul adaptării port-amprentei individuale cît și în timpul amprentării funcționale periferice și centrale.

Franz Herbst a fost cel care a sistematizat cel mai bine aceste teste funcţionale, precizînd şi zona pe care o modelează fiecare, separat pentru maxilar şi pentru mandibulă. Autorul atrage atenţia asupra faptului că este necesar ca mişcările să se efectueze lent, cu amplitudine normală şi în succesiunea dată. Ele încetează în momentul începerii prizei materialului. Pentru a asigura cooperarea corectă a bolnavului este necesar ca înainte de amprentare, acesta să fie instruit prin repetarea testelor.

Testele lui Franz Herbst pentru maxilar sînt următoarele:

- deschiderea uşoară a gurii, pune în tensiune periferia cîmpului protetic la nivelul premolarului 2 şi a molarului 1;
- deschiderea largă a gurii realizează modelarea la nivelul pungii Eisenring, prin punerea în tensiune a ligamentului pterigomandibular;
- surîs forţat,realizează modelarea la nivelul zonei vestibulare laterale;acelaşi test realizează şi o tracţiune posterioară a plicii alveolo-jugale;
- sugere, suflat, fluerat, sărut (caresse), modelează marginile port-amprentei în zona vestibulară frontală; se realizează şi o tracţiune spre anterior a plicii alveolo-jugale;
- mobilizarea periferiei cîmpului protetic în zona distală prin proba Valsalva, tuse, test fonetic: "a", "ah".

Aceste teste trebuiesc completate cu balansarea mandibulei dreapta-stînga ceea ce realizează modelarea zonei distale a pungii Eisenring prin intermediul apofizelor coronoide.

Testele F. Herbst pentru mandibulă sînt următoarele:

- deschiderea uşoară a gurii, modelează zona mezială a pungii lui Fisch;
- deschiderea largă a gurii, modelează zona distală a pungii Fisch, versantul vestibular al tuberculului piriform prin contracţia marginii anterioare a maseterului;se pune în tensiune ligamentul pterigomandibular;
- umezirea roşului buzelor (de la o comisură la alta), modelează zona milohioidiană în dreptul molarilor;
- vîrful limbii într-un obraz şi în celălalt modelează aceeaşi zonă milohioidiană între canin - premolar;
- limba către nas pune în tensiune zona Slack în porţiunea sa anterior de canin, modelînd mai cu seamă zona genioglosului;

- sugere, fluerat, modelează zona vestibulară centrală;
- deglutiţie, modelează zona pungii Neill şi Bowen.

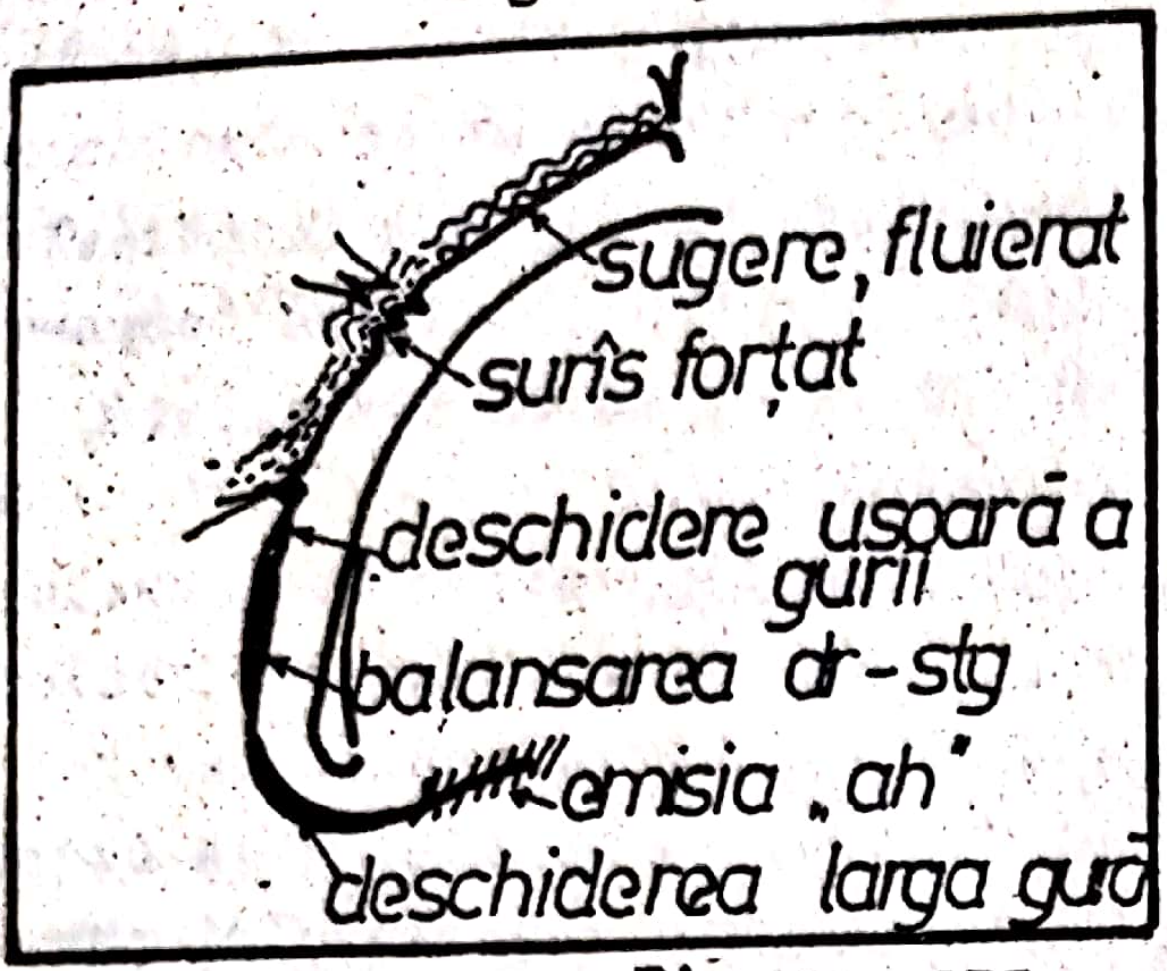
sugere, fluierat
surîs forţat
deschidere uşoară a gurii
balansarea dr-stg
emisia „ah"
deschiderea largă gură

Fig.nr. 235

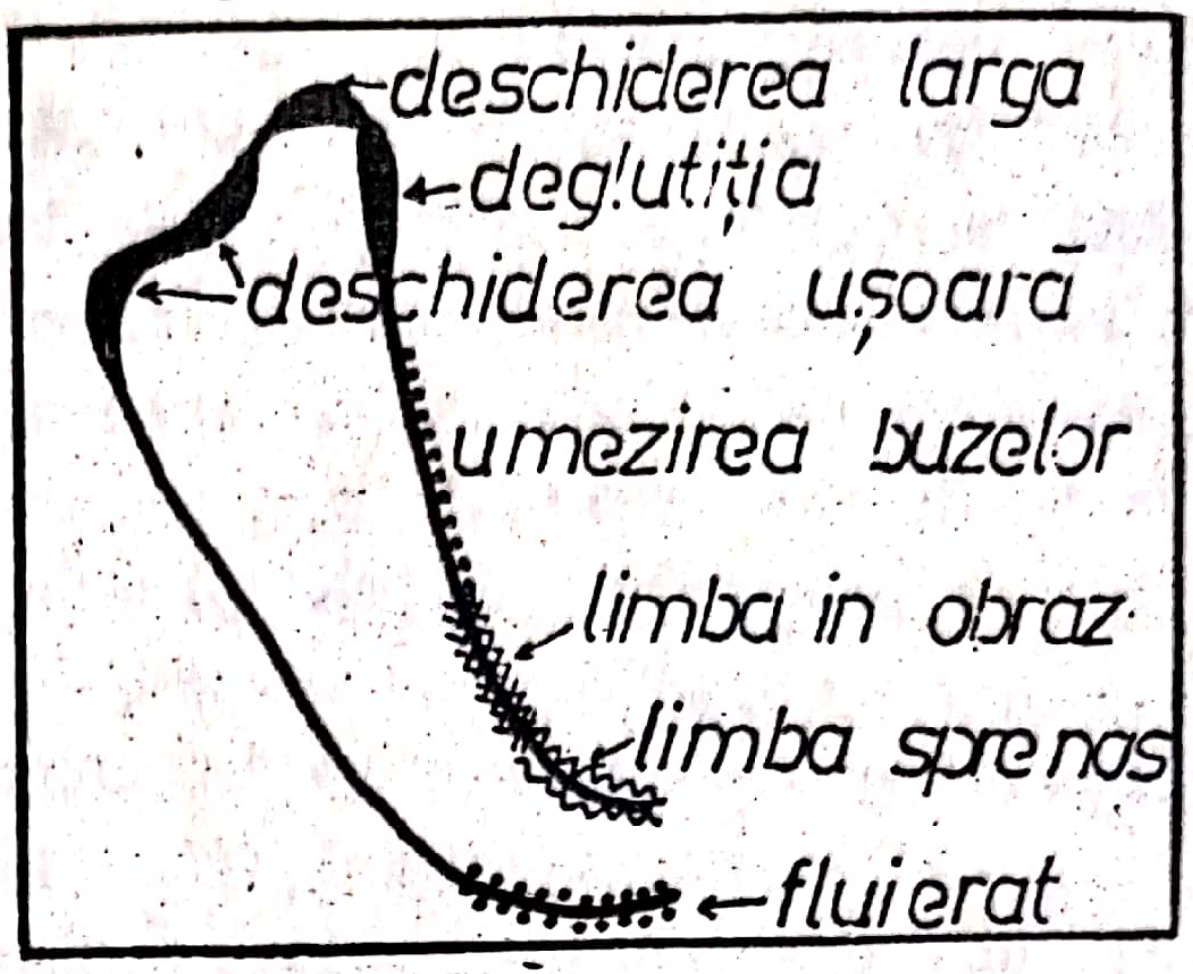
deschiderea largă
deglutiţia
deschiderea uşoară
umezirea buzelor
limba în obraz
limba spre nas
fluierat

Fig.nr. 236

Mişcări automatizate efectuate de pacient sînt reprezentate de utilizarea testelor fonetice, testelor de masticaţie şi a testelor de deglutiţie. Aplicarea testelor funcţionale automatizate în amprentarea funcţională necesită port-amprente cu o bună menţinere şi stabilitate datorită faptului că aceste amprente sînt de durată. Pentru înregistrarea lor se folosesc cerurile buco-plastice şi materialele cu priză retard. Există autori care consideră că o mişcare funcţională nu poate fi perfectă dacă port-amprenta este nouă pentru bolnav. Deşi testul este realizat într-o singură şedinţă, mişcarea nu poate fi armonică căci bolnavul prin prezenţa port-amprentei are o nouă configuraţie a cavităţii orale la care el nu s-a adaptat. Cele mai bune rezultate în practicarea acestor tipuri de mişcări pentru modelarea periferiei se obţin cu ajutorul port-amprentelor ce i se dau acasă sau cu ajutorul unor proteze tranzitorii sau vechi şi material cu priză retard.

Testele fonetice Devin şi Hervé sînt diferenţiate pentru maxilar şi mandibulă şi determină modelarea periferiei mobile urmînd o tehnică asemănătoare testelor Herbst.

Mişcările masticatorii se vor realiza cu ajutorul unor port-amprente individuale rezistente prevăzute cu valuri de ocluzie, cu ajutorul unor proteze vechi sau tranzitorii.

Urmărind obţinerea unei proteze mandibulare extinse în special în zona linguală, Hrometka propune amprenta de deglutiţie.

Mişcările combinate utilizate în amprentarea funcţională, se adresează cazurilor de amprentare cu materiale vîscoase sau în cazuri în care colaborarea bolnavului nu este posibilă (hipotonii, paralizii, etc.). Se referă la combinarea mişcărilor efectuate de medic cu mişcările automatizate practicate de bolnav. Se mai pot realiza combinaţii de mişcări funcţionale (semiautomatizate) cu mişcări automatizate.

6. MATERIALE UTILIZATE IN AMPRENTAREA FUNCTIONALA

In scopul amprentării funcţionale a cîmpului protetic se utilizează materiale de amprentă din toate categoriile descrise de Poggioli: materiale rigide (gips, acrilat, mucoseal), semirigide (eugenat de zinc, ceruri, mase termoplastice), elastice (siliconi, thiocauciucuri, materiale cu priză retard).

In raport de tehnica pentru care optăm vom alege materiale cu proprietăţii fizico-chimice (fluiditate, timp de priză, toxicitate, elasticitate) potrivite.

7. TEHNICA AMPRENTARII FUNCTIONALE

După alegerea tehnicii de amprentare funcţională se trece la pregătirea generală şi locală a bolnavului în vederea developării fără riscuri a tehnicii pentru care s-a optat. Se pregătesc materialele şi instrumentarul necesar după care se procedează la verificarea şi adaptarea port-amprentei individuale.

Verificarea şi adaptarea port-amprentei individuale se realizează mai întîi într-o fază extraorală şi apoi intraoral.

In cadrul *verificării extraorale* se examinează port-amprenta din punctul de vedere al corectitudinei execuţiei şi al respectării indicaţiilor date în prealabil tehnicianului privind materialul utilizat, distanţarea totală sau parţială, plasarea de butoni, borduri de ocluzie, plasamentul mînerului, etc.

Se controlează cu atenţie şi se îndepărtează evetualele neregularităţi de la nivelul bazei, marginilor, etc., urmărind de asemenea raportul marginilor cu linia ghirlandată şi stabilitatea port-amprentei necesare unei bune amprentări.

Verificarea intraorală urmăreşte aceleaşi obiective ca şi verificarea extraorală, precum şi modul în care ele se realizează la nivelul cavităţii orale. Se practică o verificare statică şi una dinamică, urmărind mai ales rapoartele marginilor port-amprentei cu zona de mucoasă pasiv-mobilă. Din acest punct de vedere există mai multe concepţii.

Mai puţin practicată dar importantă pentru confruntare este metoda lui Schreinemakers care consideră necesar să adapteze marginile port-amprentei în aşa fel încît ele să depăşească uşor linia ghirlandată (1 mm). In modul acesta proteza finită va fi intermitent îndepărtată de pe cîmpul protetic (fără a pierde contactul cu acesta datorită elasticităţii mucoasei) stimulînd mecanic circulaţia terminală în vasele de la nivelul cîmpului protetic. Metoda nu este recomandabilă datorită tocmai acestei instabilităţi, datorită eventualelor leziuni de decubit precum şi zgomotului produs de expulsia periodică a salivei de sub baza protezei.

O altă metodă recomandă scurtarea port-amprentei cu 1-2 mm sub linia ghirlandată permiţînd astfel materialului de amprentă (cu o vîscozitate uşor crescută în această tehnică) să se plaseze neforţat la nivelul benzii de mucoasă pasiv-mobilă şi să se lase modelat de periferia mobilă nestingherită de marginile unei port-amprente chiar bine adaptată.

Ultima metodă recomandă ca marginile port-amprentei să se plaseze cu exactitate la nivelul mucoasei pasiv-mobile, necesitînd din acest motiv foarte multă experienţă din partea operatorului şi un material fluid de amprentare care să nu forţeze periferia cîmpului protetic peste limitele admise.

Recomandăm utilizarea ultimelor două metode aplicate în raport de starea clinică a bolnavului, materialele avute la dispoziţie şi experienţa individuală. Adaptarea statică a port-amprentei în raport de limitele amintite mai sus se realizează pe baza examenului clinic, prin retuşare sau adăugire. Un test foarte bun pentru detectarea zonelor de overcontur protetic se practică prin menţinerea uşoară a port-amprentei cu o mînă şi tracţionarea buzelor şi obrajilor cu cealaltă încercînd îndepărtarea port-amprentei.

Se continuă apoi cu verificarea dinamică care se efectuează pe baza testelor lui Herbst, menţinînd uşor port-amprenta pe cîmp. Retuşările interesează zona corespunzătoare testului efectuat. Testele se realizează pe rînd în ordinea stabilită, cu revenire pe testul anterior pentru zonele de trecere de la unul la altul, pînă la obţinerea unei stabilităţi maxime a port-amprentei.

Amprentarea funcţională periferică urmează fazei de verificare statică şi dinamică a port-amprentei. Ea urmăreşte etanşeizarea port-amprentei prin obţinerea succiunii cu cele două componente: succiunea internă realizată prin înfundarea marginilor port-amprentei în banda de mucoasă pasiv-mobilă şi succiunea externă obţinută prin aplicarea intimă a mucoasei active pe zona externă a marginilor. Marginile modelate funcţional vor permite tonicităţii musculare să-şi exercite rolul în menţinerea viitorului aparat gnatoprotetic şi vor contribui la restabilirea funcţiei fizionomice.

Prin amprentarea funcţională periferică se realizează şi extinderea marginilor în zonele pungilor Eisenring, Fisch, Neil şi Bowen, zonele paralinguale sau sublinguale.

Amprentarea funcţională periferică se poate realiza prin mai multe tehnici în funcţie de materialul utilizat. Cerurile bucoplastice modelate sub formă de rulou cu diametrul de cca. 2 mm, sînt aplicate pe toată periferia port-amprentei îmbrăcînd marginea atît în interior cît şi în exterior. In zona "Ah" şi zona tuberculului piriform materialul este aşezat pe faţa mucozală. Port-amprenta este plasată pe cîmp, se aşteaptă cîteva minute pînă se plastifiază ceara şi se trece la efectuarea testelor pe rînd, repetîndu-se de mai multe ori, cu revenire pe testul anterior. Periodic bolnavul este invitat să clătească gura cu apă rece, se îndepărtează port-amprenta de pe cîmp şi se verifică modelajul. Acolo unde ceara a fost îndepărtată şi se vede materialul port-amprentei, înseamnă că marginea este prea înaltă şi necesită retuşare. După retuşare se acoperă din nou cu ceară, se repune pe cîmp şi se remodelează. In zonele în care ceara nu s-a modelat marginea port-amprentei este prea scurtă sau prea subţire şi va fi refăcută prin intermediul cerii modelate cu ajutorul testelor.

In cîmpuri protetice favorabile şi mai ales în cazurile unei port-amprente corect modelate marginal, este suficient ca amprentarea periferică să se realizeze în"zonele cheie": zona distală pentru maxilar, zona tuberculului piriform, zona Slack şi zona vestibulară frontală pentru mandibulă.

Pentru zona distală, închiderea marginală se mai poate realiza prin tehnica Hubermann: se gravează pe model zona "Ah" în funcţie de lăţimea şi rezilienţa zonei de mucoasă pasiv-mobilă, se aplică pe faţa mucozală a port-amprentei masă termoplastică, se aşează pe model şi se presează pînă ce port-amprenta ia poziţia corectă. Se funcţionalizează intraoral cu ajutorul manevrei Valsalva pronunţia fonemelor "ah", "oh", sau simularea tusei. Dorris utilizează în acelaşi scop mase fluide de amprentare şi aceleaşi teste funcţionale.

Utilizarea maselor termoplastice tip Kerr presupune ca port-amprenta individuală să fie confecţionată din material dur (acrilate). Amprentarea se efectuează aplicînd materialul pe rînd pe fiecare zonă şi funcţionalizînd-o cu ajutorul testelor corespunzătoare. Dacă trecerea de la o zonă la alta lasă o denivelare a materialului, zona se încălzeşte şi se revine pe testul anterior.

Se cere o mare atenţie în dozarea plasticităţii materialului. Dacă rămîne prea vîscos, nu aderă de port-amprentă sau împinge ţesuturile dînd margini prea înalte, iar dacă este prea fluid provoacă arsuri pe mucoasă sau se îndepărtează fără modelaj.

In folosirii materialelor vîscoase, se verifică stabilitatea port-amprentei prin testele lui Herbst şi se completează marginea acolo unde este nevoie, realizînd succiunea şi compresiunea mucoasei pasiv-mobile în zonele cheie.

Materialele fluide se pot folosi acoperind marginile port-amprentei cu un strat uniform de material care se modelează tot cu ajutorul testelor Herbst. Marginile port-amprentei trebuie să fie confecţionate mai groase şi în apropierea zonei ghirlandate.

Se verifică corecta etanşeizare periferică prin efectuarea următoarelor teste pentru maxilar:

- presiune oro-vestibulară exercitată pe mînerul port-amprentei, pentru verificarea închiderii marginale în zona distală;
- presiune vestibulo-orală pentru verificarea în zona frontală;
- mişcări efectuate de bolnav cu buzele şi obrajii, tracţiuni verticale pe mîner pentru verificarea succiunii globale;
- verificarea succiunii interne prin plasarea policelui în vestibul, pe marginea amprentei şi încercarea de a o îndepărta, din centimetru în centimetru. Această verificare se poate utiliza numai cînd amprentarea periferică s-a realizat cu mase termoplastice.

Pentru mandibulă se folosesc următoarele teste:

- presiune oro-vestibulară pe mîner pentru zona tuberculului piriform şi zona linguală centrală;
- presiune vestibulo-orală pentru zona labială;
- tracţiune verticală pentru verificarea succiunii globale;

Amprentarea funcţională centrală realizează amprentarea suprafeţei de sprijin, a zonelor de adeziune şi a zonelor retentive. Inainte de amprentare se realizează orificiile pentru despovărarea muchiei crestei, a torusului palatin sau a rafeului median, a papilei retroincisive, a liniei oblice interne, a exostozelor, a zonelor de mucoasă balantă sau mucoasă atrofiată sensibilă la presiune, etc.

Se tapetează apoi suprafaţa port-amprentei cu material de amprentă aplicat în strat uniform (2 mm) îmbrăcînd şi marginile. Se centrează, se plasează pe cîmp prin presiuni intermitente pentru a lăsa timp ţesuturilor să se relaxeze şi se trece la executarea în ordine a testelor Herbst.

In funcţie de mărimea orificiilor de despovărare şi de fluiditatea materialului de amprentă, se va realiza o a doua etanşiezare periferică, perfectînd închiderea marginală. In absenţa perforaţiilor se va realiza de fapt o amprentare funcţională compresivă datorată etanşeizării periferice.

După ce materialul a făcut priză, se îndepărtează amprenta fără a o deforma. Dacă amprentarea periferică s-a realizat cu ceară bucoplastică, este necesară răcirea ei înainte de îndepărtarea amprentei.

Dacă materialul de amprentă este uniform repartizat şi dacă a înregistrat corect toate detaliile cîmpului protetic, se verifică corectitudinea marginilor în privinţa modelării şi egalitatea transmisiei presiunilor la suprafaţa de sprijin.

Dacă amprenta este corectă, se trimite în laborator pentru turnarea modelului funcţional.

Pentru a se obţine un model funcţional corect nu trebuie să se piardă din vedere indicaţiile privind transportul şi conservarea amprentei, ca şi turnarea modelului, indicaţii specifice materialelor de amprentare utilizate.

K. EVALUAREA CLINICA A RELATIILOR MANDIBULO-CRANIENE FUNDAMENTALE SI RESTAURAREA ACESTORA

In cadrul obiectivului terapeutic de refacere morfo-funcţională a sistemului stomatognat esenţial afectat de edentaţia totală o deosebită importanţă o capătă restabilirea relaţiilor mandibulo-craniene fundamentale.

In mod normal, la pacientul dentat între cele două oase maxilare se interpun arcadele dento-alveolare care realizează"tamponul ocluzal", ce participă esenţial la stabilizarea anumitor rapoarte funcţionale intermaxilare.

Dispariţia arcadelor dentare este însoţită de apariţia unor complicaţii la toate nivelele sistemului, ca urmare a distrugerii morfologice suferite şi a imposibilităţi repoziţionării corecte unul faţă de celălalt, a celor două oase maxilare. In această fază teraputică, în care în urma amprentării funcţionale s-au confecţionat cele două modele funcţionale, lipsesc datele necesare repoziţionării arcadelor dentare, care condiţionează poziţionarea celor două oase maxilare.

In scopul realizării unei machetări corecte sînt necesare date privind relaţia de postură, relaţia centrică şi relaţia de ocluzie. Toate aceste relaţii fundamentale sînt serios destabilizate prin absenţa arcadelor dento-alveolare. Iată de ce în această etapă de evaluare a relaţiilor fundamentale, urmărim ca prin intermediul unor machete de ocluzie să evaluăm principalele relaţii mandibulo-craniene amintite. In cadrul metodologiei clinice aplicate pînă în prezent, determinarea celor trei relaţii se realizează aproape simultan în cadrul unei suite de manopere care se intrică.

In determinarea relaţiilor amintite vom face apel la definiţiile rapoartelor mandibulo-craniene respective, la metodologia de determinare şi apoi la reperele specifice care verifică realizarea corectă a fiecărei relaţii mandibulo-craniene în parte.

Relaţia de postură este definită ca suma rapoartelor mandibulo-craniene cînd mandibula se află sub controlul tonusului muscular antigrafific.

Factorii care determină relaţia de postură sînt reprezentați de factori pasivi : elasticitatea țesuturilor musculare și aponevrotice, vîsco-elasticitatea țesuturilor periarticulare, presiunea barică negativă și factori activi reprezentați de tonusul muscular ce participă la realizarea relației și antagonismul muscular reglat prin intermediul arcului reflex.

Determinarea relației de postură cere medicului gnatoproteticia anumite precauții, anterioare determinării propriu-zise reprezentate de o atmosferă caldă, cooperantă, fără excitanți exteriori vizuali sau auditivi, care să determine relaxarea și calmarea bolnavului. Controlul determinării relației corecte posturale se efectuează pe baza controlului respectării reperelor.

Reperele relației de postură, deja enunțate la capitolul de gnatologie clinică, sînt reprezentate de: reperul osos, articular, muscular, labial și de reperul Donders.

Relația centrică este definită ca suma raporturilor mandibulo-craniene realizate prin contracții musculare echilibrate, în timpul căreia mandibula ocupă o poziție cu condilii centrați în cavitățile glenoide, linia mediană coincide cu planul medio-sagital, la o dimensiune verticală convenabilă.

Relația centrică se dobîndește în cursul evoluției individului. La naștere mandibula nu poate fi poziționată centric. Odată cu erupția dentară în zona anterioară, se produce prima limitare în sens antero-posterior a posibilităților multiple în care mandibula se poate poziționa față de maxilar. Propulsia mandibulei este oprită la acest nivel. Mecanismul este dublu: prin blocaj mecanic și prin reflexe parodonto-musculare Rubinov (parodonțiu-nucleu-mezencefalic-neuron motor alfa-mușchi).
Apariția dinților în zona laterală creează blocajul mișcărilor de lateralitate prin apariția dinților cuspidați. Apar mereu alte reflexe parodonto-musculare ce realizează stabilizarea mandibulo-craniană în sens antero-posterior și latero-lateral.
Se produce și înălțarea ocluziei, stabilindu-se și în plan vertical relația mandibulo-craniană normală.

Odată cu trecerea la dentiția mixtă, reflexele de poziționare astfel create vor fi transferate pe parodonțiul dinților definitivi și astfel se va stabiliza definitiv mandibula față de craniu.

Prin edentare bolnavul se reîntoarce la etapa inițială.

Poziționarea corectă mandibulo-craniană nu mai este posibilă pentru că lipsesc mijloacele de poziționare centrică. Reflexele din perioada dentată care participau la poziționarea centrică, rămîn sub forma unor reflexe vestigiale pe care căutăm să le stimulăm în timpul ședințelor de determinare a relației centrice la edentatul total.

Factorii care participă la realizarea relației centrice sînt factori anatomici reprezentați de arcadele dentare și factori funcționali neuro-musculari reprezentați de reflexele de poziționare centrică.

Există numeroase metode de determinare a relației centrice, numărul acestora fiind direct proporțional cu varietatea de păreri și principii ce interferă în acest capitol controversat.

Relația de ocluzie se definește ca fiind contactul static sau dinamic între cele două arcade dentare. Din multitudinea de ocluzii descrise în partea a întîia a cursului ne interesează de această dată doar ocluzia centrică, care se definește ca fiind contactul dintre arcadele dentare atunci cînd mandibula se află în relație centrică.

Reperele ocluziei centrice sînt stabilite de profesorul Costa după cum urmează. Ele includ repere osoase, articulare, musculare, care asigură relația centrică mandibulo-craniană și repere dentare reprezentate de: linii mediene corespondente, circumscrierea arcadei mandibulare de către arcada maxilară, devansarea cu jumătate de cuspid a dinților mandibulari față de cei maxilari, contactul tripodal, cuspid mezio-vestibular al primului molar maxilar plasat între cuspidul mezio-vestibular și medio-vestibular al primului molar mandibular, fețele distale ale ultimilor molari maxilari și mandibulari plasate în același plan frontal.

La edentatul total prin dispariția arcadelor dentare și în plus resorbția apofizei alveolare, mandibula nu se mai poate poziționa corect față de maxilar.

Relațiile centrice reprezintă relații de referință în marele refaceri ale sistemului stomatognat datorită faptului că ele sînt relativ constante în timp și repoziționarea mandibulo-craniană se va face întotdeauna în funcție de acestea.

1. ASIGURAREA CONDITIILOR DE DETERMINARE A RELATIILOR MANDIBULO-CRANIENE. Condițiile obiective de determinare a relațiilor fundamentale mandibulo-craniene au fost postulate de Lejoyeux.

Legea I - "Inaintea oricărei încercări de determinare și de înregistrare a relației centrice, bolnavul trebuie să fie plasat în condiții ideale de echilibru fiziologic și psihic".

Legea a II-a-"Determinarea dimensiunii verticale a ocluziei corecte constituie elementul prealabil indispensabil pentru determinarea relației centrice. Oricărei poziții a mandibulei în plan frontal îi corespunde o poziție în plan orizontal, în funcție de anatomia suprafețelor mandibulo-temporale și de fiziologia mușchilor pterigoidieni externi".

Legea a III-a - "Stabilizarea bazei șabloanelor de ocluzie pe modelul provenit dintr-o amprentă secundară este condiția necesară și suficientă pentru ca în stadiul determinării relației centrice țesuturile suprafeței de sprijin să se regăsească într-o stare identică cu cea care le caracterizează în momentul amprentării."

Legea a IV-a -"Presiunea exercitată pe bazele șabloanelor în momentul determinării și înregistrării relației centrice trebuie să corespundă celei exercitate în momentul amprentării".

Considerînd că legile Lejoyeux sintetizează complexitatea condițiilor necesare evaluării relațiilor mandibulo-craniene, ne abținem de la încercarea de a dezvolta în continuare postulatele enunțate, detalierea lor reprezentînd de fapt o problematică ce rezultă din organizarea stagiului practic.

2. VERIFICAREA MACHETELOR DE OCLUZIE

Machetele de ocluzie reprezintă piese intermediare protetice care prin volum și formă prefigurează viitoarele aparate gnatoprotetice. Ele au rolul de a crea suportul material necesar stabilizării celor două oase maxilare în poziții fundamentale, de referință și ulterior a transferului acestor date pe un simulator al sistemului stomatognat pe care se va construi aparatul protetic definitiv. O machetă de ocluzie este alcătuită dintr-o bază confecționată din material termoplastic (placă de bază) sau acrilat și o bordură de ocluzie confecționată din ceară sau alt material termoplastic. Forma bordurii de ocluzie va fi asemănătoare cu forma viitoarei arcade dentare artificiale.

Etapa clinică de verificare a machetelor de ocluzie se realizează în două secvențe : verificarea extraorală și verificarea intraorală.

a. Verificarea extraorală se execută cu macheta pe modelul funcţional şi se adresează : modalităţii de execuţie a bazei, marginilor şi bordurii de ocluzie. Se urmăreşte ca baza să fie rigidă, nedeformabilă şi bine adaptată pe modelul funcţional incluzînd în întregime toată suprafaţa de sprijin a cîmpului protetic. Marginile trebuie să fie rotunjite, netraumatizante, plasate exact la nivelul liniei ghirlandate. Bordura de ocluzie prin formă volum şi poziţie să aibă valorile medii ale unei arcade dento-alveolare normale.

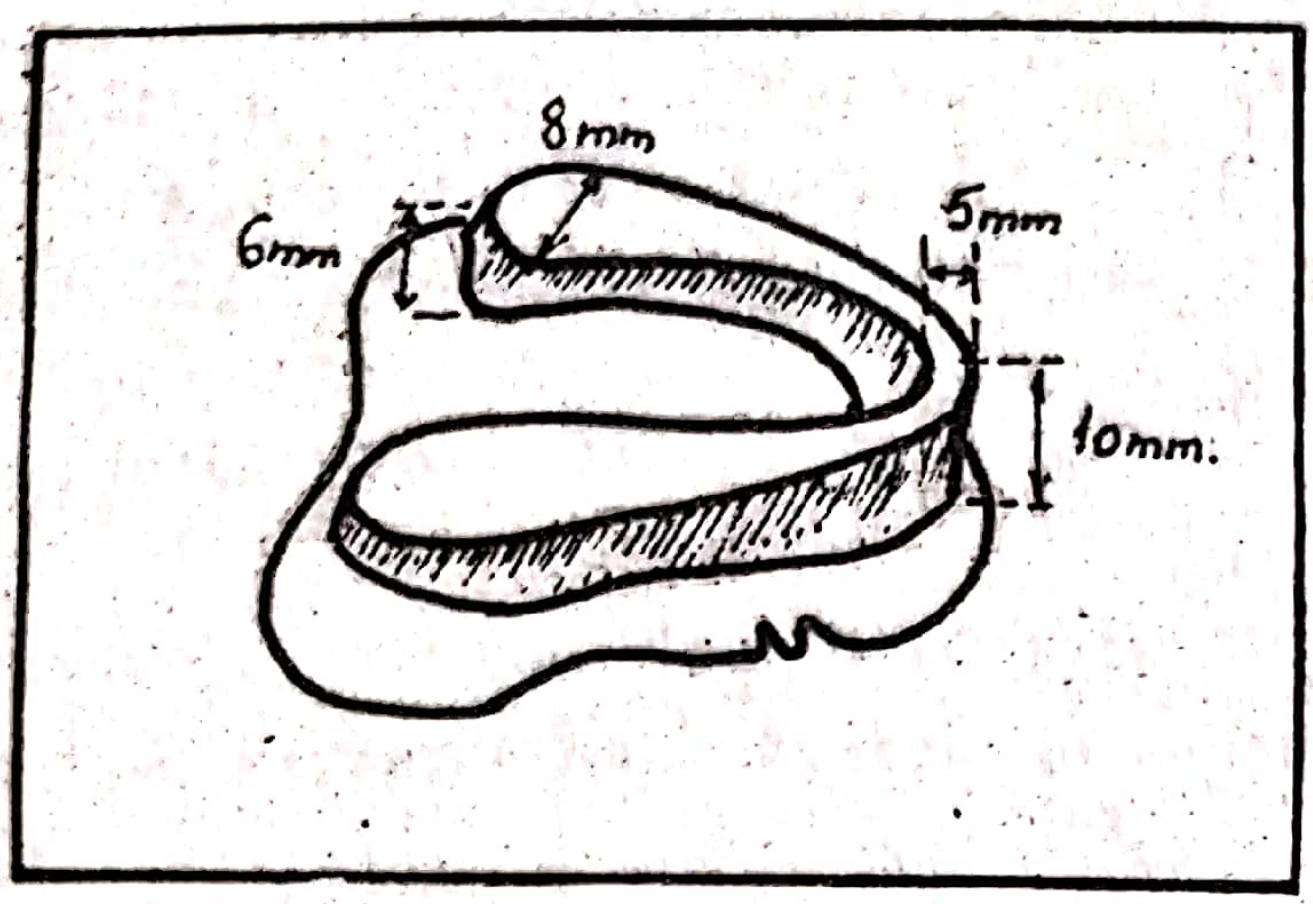

Fig.nr. 237

b. Verificarea intraorală se va practica după dezinfecţia prealabilă a machetelor de ocluzie şi va urmări în primul rînd modalitatea de inserţie pe cîmp precum şi gradul de adaptare între baza machetei şi cîmpul protetic.

In cazul în care apar basculări este necesară stabilizarea machetelor prin căptuşirea intraorală a acestora cu materiale adezive sau alte materiale.

Se va verifica apoi bordura de ocluzie care prin volum şi poziţie trebuie să redea plenitudinea obrajilor şi a buzelor. Dacă este necesar, în acest scop se va proceda la corecţia bordurii de ocluzie prin radiere de material sau adăugare de material. După terminarea etapei de verificare a machetelor de ocluzie se poate trece la următoarea etapă cea de adaptare şi individualizare a machetelor.

3. ADAPTAREA SI INDIVIDUALIZAREA MACHETELOR DE OCLUZIE

Adaptarea şi individualizarea machetelor constau într-o succesiune de etape care au ca scop : determinarea nivelului şi a orientării planului de ocluzie, determinarea relaţiei de postură şi asigurarea reperelor pentru determinarea relaţiei centrice. Metodologia clinică de determinare a obiectivelor mai sus amintite, cuprinde mai multe proceduri care se suprapun în realizarea scopului propus.

a. Determinarea nivelului planului de ocluzie se va realiza pe bordura de ocluzie a machetei maxilare. Se va face diferențiat pentru zona frontală a arcadei și pentru zona laterală.

Nivelul planului de ocluzie în zona frontală, în funcție de particularitățile constituționale ale bolnavului va fi situat la 1,5-2 mm sub marginea inferioară a buzei superioare. La edentatul total vîrstnic, luînd în considerare hipotonia generalizată, marginea bordurii de ocluzie în zona frontală va putea fi plasată și mai sus de reperul sus amintit. Același lucru apare necesar și în cazul unor bolnavi la care trebuie redată morfologia secundară dentară pe care aceștea o prezentau anterior edentării totale. Bolnavii cu pareze și paralizii vor necesita de asemenea corecții ale nivelului planului de ocluzie urmărind obținerea unui efect cît mai fizionomic.

Pentru zonele laterale, nivelul planului de ocluzie se va fixa la mijlocul distanței dintre cele două creste edentate. In cazul atrofiei și resorbției exagerate la nivelul unui maxilar, planul de ocluzie se va apropia de cîmpul protetic deficitar.

b. Orientarea planului de ocluzie se face diferențiat la nivel frontal și la nivel lateral.

In zona frontală, planul de ocluzie are o orientare paralelă cu linia bipupilară considerată în condiții de paralelism cu linia solului (Fig.nr.238).

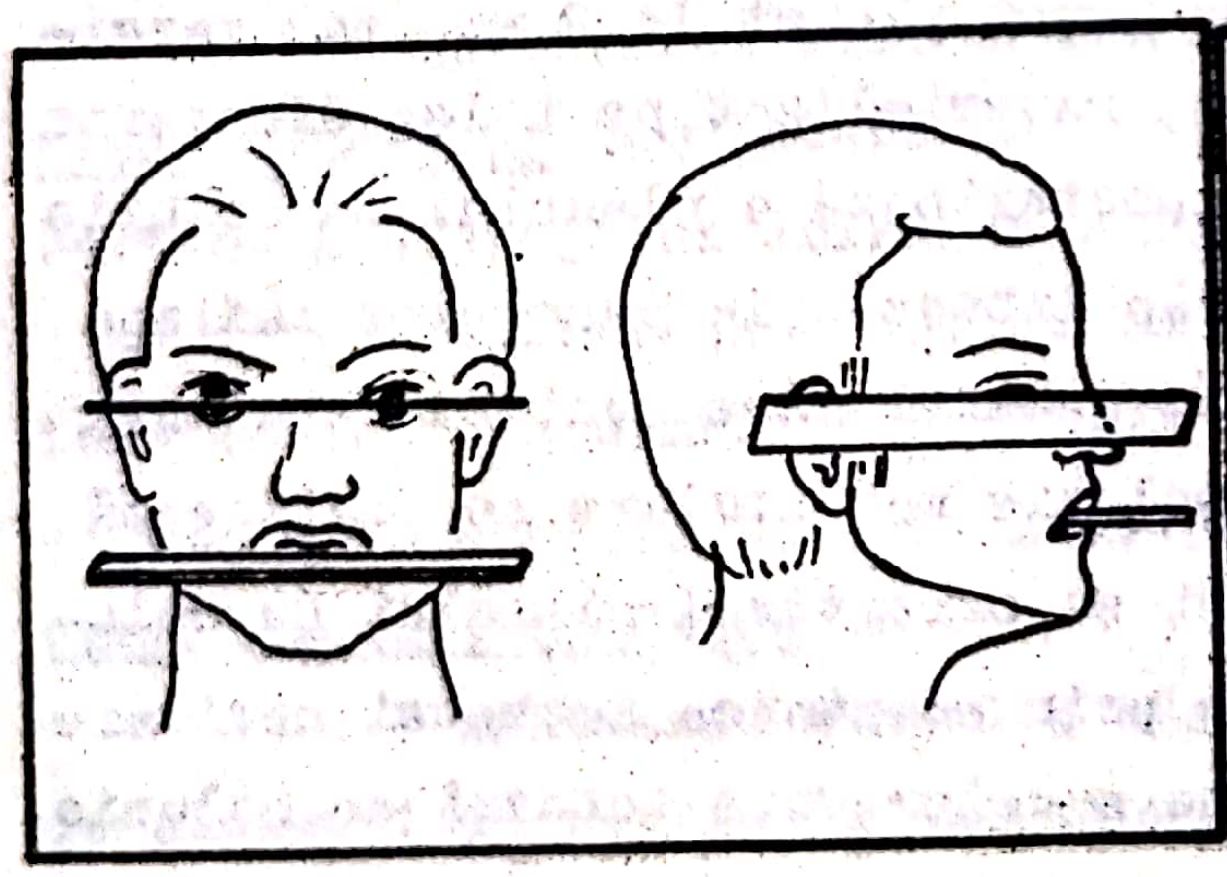

Fig.nr. 238

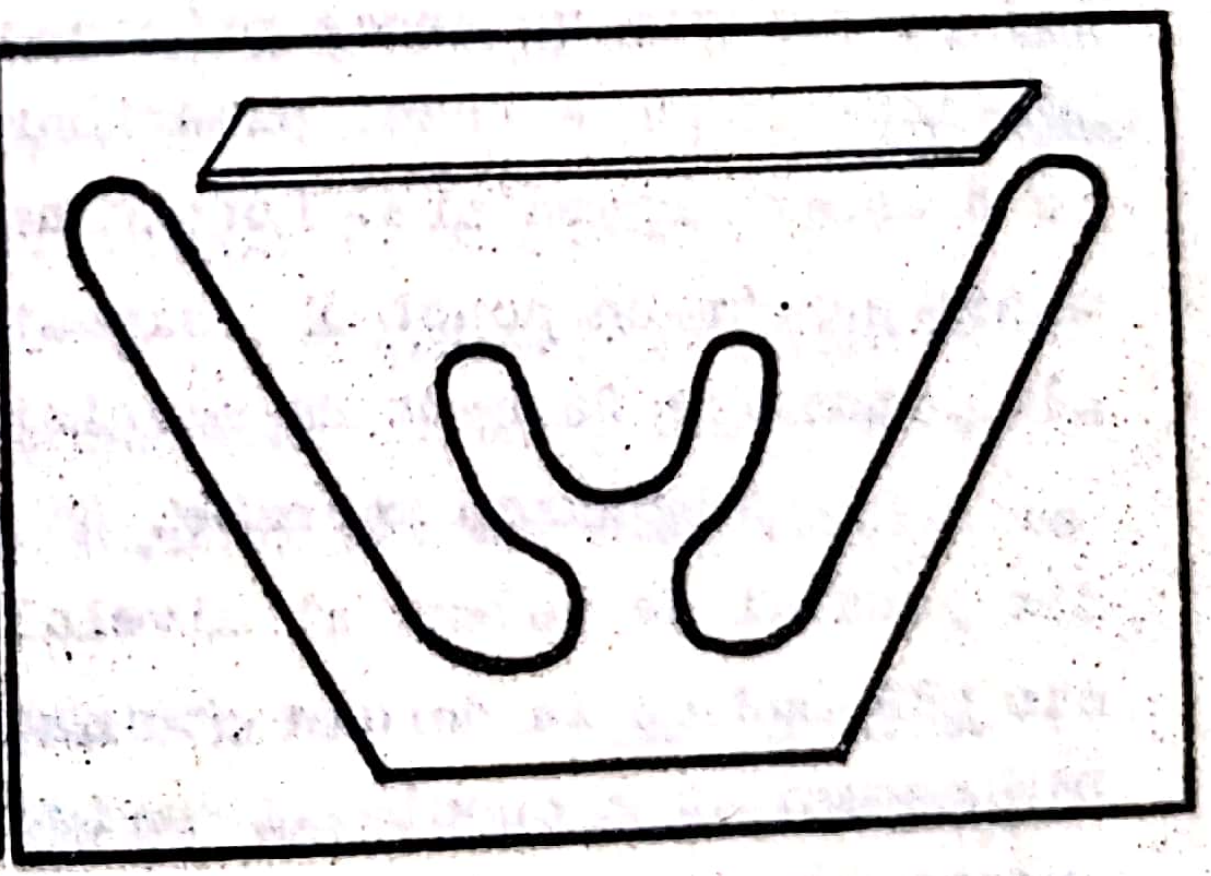

Fig.nr. 239

In zonele laterale, orientarea se realizează raportîndu-se la planul lui Camper, plan realizat prin unirea punctelor cranio-metrice: subnazale - porion. Se poate prelua la nivelul tegumentelor prin unirea marginii inferioare a aripii nasului cu tragusul. Pentru uşurinţa în determinare se poate utiliza plăcuţa Fox (Fig.nr.239). Plăcuţa Fox este reprezentată de o folie de plastic care permite verificarea concomitentă în zona anterioară şi în zonele laterale a orientării planului de ocluzie.

Există situaţii de excepţie în care orientarea planului de ocluzie nu se mai face paralel cu planul Camper şi anume în dismorfii grave, malrelaţii mandibulo-craniene, accentuate în sens antero-posterior, decelarea făcîndu-se în funcţie de profilul bolnavului. Există o anumită particularitate antropologică privind orientarea planului de ocluzie în zonele laterale şi anume:

- profilul drept reprezintă prototipul normal şi va avea paralelism perfect între planul de ocluzie şi planul Camper;
- profilul convex cu mentonul retras, la bolnavii care au avut ocluzie clasa a II-a Angle, vor avea planul ocluzal convergent cu planul Camper;
- profilul concav, la bolnavii ce au fost posesorii unei ocluzii clasa a III-a Angle, vor avea planul de ocluzie divergent faţă de planul Camper, sau descendent distal.

Stabilirea nivelului şi a orientării planului de ocluzie se poate realiza şi prin metoda disocierii analitice Lejoyeux, pe baza unei teleradiografii de profil. Porţiunea anterioară a planului de ocluzie va trece printr-un punct plasat la 2 mm sub marginea inferioară a buzei superioare, materializat pe teleradiografie ca o uşoară opacitate. Porţiunea posterioară a planului de ocluzie trece printr-un punct X situat la intersecţia punctelor mediene ale laturilor formate de marginile ramului ascendent mandibular.

Adaptarea machetei de ocluzie mandibulare se realizează din punctul de vedere al nivelului şi orientării planului de ocluzie plecînd de la datele obţinute prin adaptarea machetei maxilare. Din necesitatea cooptării perfecte a celor două borduri de ocluzie, orientarea planului de ocluzie pe macheta mandibulară se face în raport de determinarea anterior realizată.

Nivelul planului de ocluzie pe macheta mandibulară este hotărît pe baza determinării (asigurării) dimensiunii verticale a etajului inferior, îndepărtînd sau adăugînd ceară pe bordura mandibulară pînă cînd dimensiunea verticală corectă este asigurată.

c. Determinarea dimensiunii verticale în relaţie centrică şi în relaţie de postură

Dimensiunea verticală a etajului inferior se obţine prin măsurarea distanţei dintre un reper fix maxilar (subnazal) şi un reper mobil mandibular (gnaţion) şi compararea acestei distanţe cu un segment etalon. Dimensiunea verticală reprezintă unul din reperele comune relaţiei centrice şi relaţiei de postură.

Trebuie de la început subliniat că dimensiunea verticală a etajului inferior în relaţie de postură este diferită de dimensiunea verticală a etajului inferior în relaţie centrică. Diferenţa dintre ele materializată de aproximativ 2 - 4 mm, reprezintă spaţiul de inocluzie fiziologică.

Metodele de determinare a dimensiunii verticale a etajului inferior diferă după metodologie şi scop. Ele pot fi grupate în două mari categorii : metode antropometrice şi metode funcţionale.

Metodele antropometrice

In funcţie de prezenţa sau absenţa reperelor preextracţionale, metodele antropometrice pot fi clasificate în : metode antropometrice cu repere preextracţionale şi metode antropometrice fără repere preextracţionale.

1°. Metode antropometrice cu repere preextracţionale :

- preluarea dimensiunii verticale a etajului inferior din fişa bolnavului completată în perioada dentată, în care dimensiunea verticală a etajului inferior a fost notată în milimetri;
- măsurarea etajului inferior pe o sîrmă de contur ce a fost conformată urmărind profilul bolnavului cînd nu intervenise starea de edentaţie totală. Similar acestei metode este utilizarea profilometrului Sears.
- măsurarea exactă a etajului inferior pe radiografii cefalometrice practicate anterior, în perioada dentată; Dimensiunea verticală a etajului inferior în acest caz, se măsoară pe radiografie între puncte cefalometrice (subnazale-gnaţion) şi se transferă pe machetele de ocluzie urmînd a se verifica corectitudinea determinării prin una din metodele funcţionale.
- Swenson recomandă utilizarea unor măşti faciale din polistiren sau celuloid transparent, care aplicate pe faciesul

bolnavului materializează fosta dimensiune verticală a etajului inferior;

- Silvermann recomandă metoda tatuării în perioada dentată a tuturor pacienților la nivelul unor repere fixe (între incisivul lateral și canin pe mucoasă fixă) situate la nivel maxilar și mandibular, urmată de notarea în fișă a acestei dimensiuni. Cînd pacientul revine, edentat total, se măsoară distanța dintre punctele tatuate. Metoda are un anumit grad de relativitate întreținut de resorbția ce apare la nivelul oaselor alveolare.

- Metoda Wright utilizează fotografii din perioada dentată pe care se măsoară următoarele dimensiuni: distanța interpupilară (d_1) și distanța ofrion-gnațion (d_2). Raportînd distanțele d_1 și d_2 măsurate pe fotografie cu D_1 măsurată între aceleași puncte pe pacient, putem afla D_2 după formula : $\frac{D1}{D_2} = \frac{d1}{d_2}$ $D_2 = \frac{D1 \times d2}{d_1}$

2°. Metode antropometrice fără repere preextracționale reprezintă eventualitatea cea mai frecventă de determinare a dimensiunii verticale a etajului inferior, bolnavul prezentîndu-se la medic pentru prima oară în faza de edentat total. Cele mai frecvente metode antropometrice, fără repere preextracționale sînt următoarele:

- metoda Leonardo Da Vinci compară dimensiunea etalon măsurată nasion-subnazale cu dimensiunea modificată subnazale-gnațion: Intre aceste dimensiuni trebuie să existe egalitate perfectă.
- metoda Da Vinci modificată adaugă la dimensiunea etalon un centimetru, sau impune măsurarea de la ofrion la subnazale;
- metoda Boianov consideră segmentul etalon reprezentat de distanța intercomisurală care se raportează la distanța măsurată între punctul plasat la intersecția liniei mediene cu linia cutaneo-mucoasă a roșului buzelor și gnațion; Datorită modificărilor survenite prin edentația totală, materializate prin diminuarea roșului buzelor, invaginarea acestora, relaxarea fantei în ansamblu, care toate fac ca metoda Boianov să devină impracticabilă, în clinica de gnatoprotetică din Iași utilizăm metoda Boianov modificată în cadrul căreia reperul etalon comisură-comisură a fost înlocuit cu distanța interpupilară.
- metoda Willis consideră segmentul etalon ca fiind distanța între fanta labială și unghiul extern al ochiului; Acest

segment etalon se compară cu segmentul variabil reprezentat de distanţa gnaţion-subnazale utilizînd un instrument special, ocluzometrul Willis.

- metoda planului de la Frankfurt (metoda Landa) urmăreşte egalitatea perfectă între segmentul superior măsurat din vertex la planul lui Frankfurt şi segmentul inferior măsurat de la planul lui Frankfurt la planul bazilar mandibular;
- metoda compasului de aur Appenrodt utilizează un compas special construit care materializează distanţa optimă a etajului inferior care, după acest autor, reprezintă 3/5 din distanţa subnazale gnaţion măsurată cînd bolnavul ţine gura deschisă.

Metodele antropometrice se cer completate totdeauna prin metode funcţionale. In cazul în care metodele antropologice nu se verifică prin metode funcţionale se ia drept criteriu de referinţă metoda funcţională sau se realizează un compromis între cele două determinări.

Metodele funcţionale de determinare a dimensiunii verticale fac apel la relaţia de postură. Mai întîi se induce relaţia de postură prin relaxarea corespunzătoare a bolnavului şi se verifică apoi reperele relaţiei de postură (osos, articular,muscular,labial şi Donders). Dintre reperele relaţiei de postură se reţin ca semnificative pentru tehnica determinării relaţiei centrice şi a relaţiei de ocluzie, dimensiunea verticală de postură (subnazale - gnaţion) care este în mod normal mai mare cu 2 - 4 mm faţă de dimensiunea verticală de relaţie centrică (cu borduri ocluzale în contact). Se verifică de asemenea mărimea spaţiului de inocluzie creeat în postură între feţele ocluzale ale celor două borduri care trebuie să fie egal cu diferenţa între dimensiunea verticală de postură şi dimensiunea verticală centrică (2 - 4 mm).

In raport de situaţia clinică se poate tolera la bolnavii în vîrstă, datorită hipotoniei musculare un spaţiu uşor mărit, dar nici într-un caz nu se tolerează diminuarea spaţiului de inocluzie.

In scopul determinării dimensiunii verticale prin metode funcţionale se poate utiliza metoda electromiografică care oferă criterii obiective privind obţinerea relaţiei posturale prin înregistrarea liniei izoelectrice (de repaus muscular) caracteristice relaţiei de postură. In utilizarea metodei electromiografice se poate aplica şi metoda bio-feed-back-ului în cadrul căruia bolnavul își controlează singur starea de relaxare pînă la obținerea liniei izoelectrice.

Alte metode utilizate în cadrul metodelor funcționale substituie relația de postură cu relații mandibulo-craniene de dinamică funcțională fonetică. In acest caz nu se mai înregistrează spațiul de inocluzie fiziologică ci cu ajutorul unor teste fonetice se înregistrează spațiul minim de vorbire.

Metoda Wild utilizează pentru determinarea spațiului minim de articulare fonetică fonema "me", prin pronunția unor cuvinte de tipul: "mama", "ema","ohaio"; deoarece la sfîrșitul pronunțărilor între arcade apare spațiul minim de articulare fonetică. Dacă bordurile de ocluzie sînt prea înalte, buzele se unesc cu dificultate, fibrele musculare se contractă deci vom face diminuările necesare relaxării și poziționării corecte. Dacă dimensiunea verticală este diminuată sunetul își pierde claritate, caz în care se procedează la completarea necesară la nivelul bordurii.

Metoda Silvermann utilizează teste fonetice ce conțin fonema "esse" terminală în cuvinte cum sînt: "tendresse", "caresse", "liesse", etc.

Metoda Robinson utilizează pentru determinarea spațiului minim de articulare fonetică fonemele : "fe", "ve", plasate la sfîrșitul cuvintelor.

In practică utilizăm toate aceste metode în succesiunea Wild -Silvermann, deoarece prima metodă obține o coborîre mai mare a mandibulei dar și o relaxare musculară corespunzătoare în timp ce a doua metodă aduce mandibula la o dimensiune verticală funcțională convenabilă.

Alte metode„funcționale"se abat de la metodologia înregistrării dimensiunii verticale de postură sau a dimensiunii verticale fonetice, utilizînd de fapt criterii funcționale de determinare a dimensiunii verticale centrice(criteriul fizionomic, criteriul de confort, criteriul deglutiției, metoda Boss).

In mod facultativ utilizarea în practică a acestor metode se poate realiza numai după verificarea antropometrică (dimensiunea verticală centrică) și funcțională (posturală sau fonetică)a determinărilor realizate. Esențială pentru determinarea dimensiunii verticale și a spațiului funcțional ocluzal, este utilizarea mai întîi a metodelor antropometrice și mai apoi a metodei posturale sau a celei fonetice.

Criteriul fizionomic se bazează pe restabilirea armoniei fizionomice a bolnavului. O înălţime mare a bordurilor de ocluzie creează aspectul rigid, de contracţie musculară cu dispariţia totală a şanţurilor periorale. Micşorarea dimensiunii verticale are un efect contrar creînd un aspect disgraţios prin eversarea buzelor, căderea comisurilor, chiar accentuarea şanţurilor periorale.

Criteriul de confort se bazează pe simţul tactil al bolnavului şi senzaţia de confort resimţită în momentul echilibrării tonicităţii tisulare.

Criteriul deglutiţiei materializează funcţional dimensiunea verticală centrică în cazul bolnavului edentat total care este invitat să înghită o cantitate limitată de apă.

Metoda Ralf Boos utilizează un dinamometru "bimeter"plasat între cele două baze ale machetelor de ocluzie. Se consideră dimensiunea verticală centrică reală, cea care apare în momentul presiunii maxime exercitate de mandibulă pe maxilar.

4. DETERMINAREA RELATIEI CENTRICE

Etapa clinică impropriu denumită "de determinare a relaţiei centrice" reprezintă o etapă complexă de determinare a relaţiei de postură, a relaţiei centrice şi a relaţiei de ocluzie (vezi determinarea nivelului şi a orientării planului de ocluzie). Iată de ce am intitulat capitolul de faţă "Evaluarea clinică a relaţiilor mandibulo-craniene fundamentale şi restaurarea acestora", rezervînd determinării relaţiei centrice propriu-zise spaţiul ce i se cuvenea în finalul prelegerii.

In faza de adaptare şi individualizare a machetelor de ocluzie am realizat pe rînd : stabilirea nivelului şi a orientării planului de ocluzie la nivel maxilar şi în funcţie de acesta, la nivel mandibular; determinarea dimensiunii verticale al etajului inferior în relaţie centrică şi de postură.

In etapa imediat următoare se procedează la stabilizarea mandibulei în plan orizontal şi în plan medio-sagital prin plasarea acesteia astfel încît linia sa mediană să corespundă cu linia medio-sagitală a feţei, iar condilii să fie centraţi în cavităţile glenoide. Aceste ultime repere completează procedurile anterioare de determinare a nivelului, orientării planului de ocluzie precum şi a dimensiunii verticale (reper osos anterior al relaţiei centrice). In scopul determinării acestor ultime repere, trebuie asigurate condiţiile necesare acestei etape prin îndepărtarea posibilităţilor de derapare ce pot apare între cele două borduri de ocluzie,care trebuie să permită stabilizarea mandibulei în relaţia centrică.

Derapajul este definit ca o alunecare a suprafeţelor ocluzale ale unei borduri pe suprafaţa ocluzală a celeilalte şi poate fi favorizat de apariţia unor neconcordanţe între cele două suprafeţe. Deraparea poate avea loc spre anterior sau posterior, în aceste cazuri existînd contacte premature simetrice opuse direcţiei de glisaj, numită şi derapare simetrică. Derapajul asimetric rezultă din existenţa unui contact prematur pe o hemiarcadă şi se materializează prin neconcordanţa liniilor mediane.

Indepărtarea posibilităţilor de derapare constituie o condiţie obligatorie căci altfel nu se va mai înregistra relaţia centrică corectă. Se vor îndepărta contactele premature cu nivelarea perfectă a bordurilor de ocluzie, contacte premature care totdeauna trebuie căutate pe direcţia opusă glisării.

Determinarea propriu-zisă a relaţiei centrice reprezintă etapa finală spre care converg toate pregătirile anterioare, machetele de ocluzie fiind deci adaptate si individualizate încît cu ajutorul lor mandibula să poată fi condusă în relaţia centrică.

Datorită hiperlaxităţii ligamentare, uzurii osoase articulare, ştergerii reflexelor de poziţionare centrică, la edentatul total se înregistrează o instabilitate marcată a mandibulei ceea ce face dificilă determinarea relaţiei centrice, considerată de Silvermann ca o "himeră la fel de greu de atins ca si palparea infinitului". Este absolut necesară verificarea relaţiei centrice obţinută pe baza mai multor metode de determinare şi dacă acestea coincid, determinarea este corectă.

Există două grupe mari de metode de determinare a relaţiei centrice: metode simple şi metode complexe.

a. Metode simple de determinare a relaţiei centrice

- metoda homotropismului linguo-mandibular se bazează pe reflexul homotropismului linguo-mandibular, conform căruia mandibula urmează limba în periplul său static sau dinamic. In scopul valorificării acestui reflex, Walhoff plasează o bobiţă de ceară pe boltă palatină a bazei machetei superioare cît mai posterior pe linia mediană. Bolnavul va închide gura cu vîrful limbii pe bobiţă. Datorită homotropismului, mandibula va urma limba şi va căpăta o poziţie apropiată de relaţia centrică.

- metoda compresiunii pe menton constă în dirijarea mandibulei în poziţie sa centrică prin compresiunea postero-superioară a mentonului (metodă derivată din metoda Lauritzen-Barrelle). Această metodă este riscantă deoarece poate conduce mandibula într-o poziţie incorectă mult mai retrudată decît relaţia centrică.

- metoda deglutiţiei se utilizează datorită faptului cunoscut că acest reflex se produce cu mandibula centrată. Utilizăm această metodă prin invitarea bolnavului să mimeze în gol deglutiţia sau chiar să înghită o linguriţă de apă cu păstrarea poziţiei obţinute. Machetele sînt solidarizate cu adezivi care nu riscă să modifice cu nimic rapoartele ocluzale centrice create.

- metoda flexiei forţate a capului urmăreşte prin compresiunea realizată de părţile moi prevertebrale asupra mandibulei, conducerea acesteia în relaţie centrică.

- metoda extensiei forţate urmăreşte ca prin tracţiunea către posterior exercitată de muşchii subhioidieni să se determine o poziţie a mandibulei cît mai apropiată de relaţia centrică. Ambele metode sînt doar facultative şi nu pot fi utilizate singular ci numai în combinaţie cu alte metode pentru verificare.

- manevra condiliană urmăreşte obţinerea poziţiei corecte de relaţie centrică prin uşoara presiune exercitată în timpul mişcării de deschidere-închidere de amplitudine mică (pentru a se obţine axa de rotaţie pură) practicată cu indexul în conductul auditiv extern şi policele pretragian. S-ar putea verifica astfel simetric poziţia centrică a condililor.

- manevra maseterină Gysi constă în compresiunea maseterului bilateral, în timp ce bolnavul realizează închiderea gurii cu scopul obţinerii de contracţii musculare echilibrate.

- manevra temporală Green are acelaşi scop, obţinerea de contracţii musculare simetrice şi se realizează prin compresiunea fasciculului posterior al temporalului cu palparea în paralel a condililor mandibulari.

- stimularea reflexului de ocluzie molară reprezintă o metodă simplă prin care căutăm redeşteptarea vechilor reflexe parodonto-musculare de poziţionare centrică. In acest scop aşezăm pulpa degetelor pe bordurile de ocluzie în dreptul molarilor şi invităm bolnavul să închidă gura. Pulpa degetului îndeplineşte rolul unui resort elastic ce va stimula reflexele vestigeale de poziţionare centrică.

- metoda Patterson utilizează în scopul stimulării reflexelor vestigeale de poziţionare centrică, machete de ocluzie special pregătite. Astfel fiecare bordură de ocluzie, maxilară şi mandibulară, se scurtează cu 2 mm, după care în grosimea acestora se sapă cîte un şanţ retentiv care se umple cu un material abraziv (corindor). Bolnavul va executa mişcări test de propulsie şi lateralitate dreapta-stînga. Se va produce abrazia celor două suprafeţe, ce înlesneşte poziţionarea centrică spontană a mandibulei. Metoda are un mare dezavantaj : dacă bordurile nu sînt foarte bine individualizate şi fasonate din etapa anterioară, se obţin relaţii excentrice prin derapaj Devin.

b. Metode complexe de determinare a relaţiei centrice necesită o aparatură special construită destinată acestui scop. Aceste metode de determinare a relaţiei centrice sînt foarte diferite ca principii şi metodologie practică de realizare.

- metoda înscrierii grafice constă în înregistrarea traectoriilor de mişcare mandibulară în mişcări test de propulsie-protruzie şi lateralitate dreapta-stînga. Inregistrarea se realizează la nivelul unor plăcuţe de înscriere acoperite cu negru de fum sau cu ceară de inlay, în dreptul cărora sînt fixate pe cealaltă machetă de ocluzie ace înscriitoare astfel ca acestea să vină în contact cu plăcuţele.

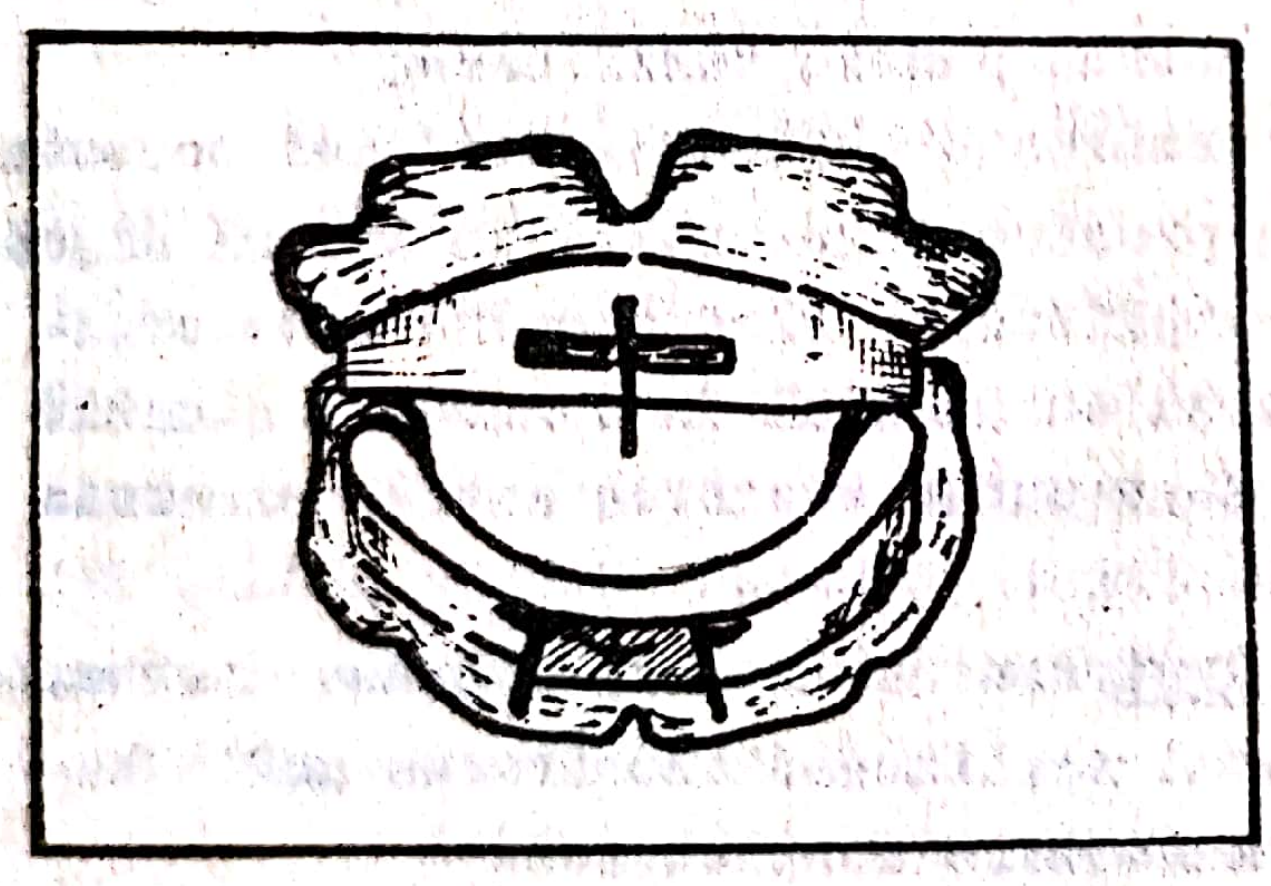

Fig. nr. 240

In raport de fixarea sistamelor de înregistrare, înscrierea grafică poate fi extra-orală sau intra-orală. Aspectul înregistrării va fi diferit după cum sînt plasate sistemele de înregistrare, respectiv plăcuța pe maxilar și acul pe mandibulă sau invers. Cel mai frecvent mod de înregistrare este de fixare a plăcuței pe mandibulă și a acului pe maxilar. Pacientul va executa mișcări de propulsie urmate de retropulsii maxime. In acest caz, extremitatea cea mai anterioară a segmentului (retropulsia maximă) este reprezentată de relație centrică. Pentru cazurile simple este suficientă această înregistrare.

De cele mai multe ori însă se mai înregistrează două trasee prin mișcările de lateralitate dreaptă și stîngă. Noile linii trasate prin mișcări de lateralitate vor porni din punctul de relație centrică și vor delimita între ele un unghi de 120° numit și arc gotic, vîrful arcului gotic fiind corespondent cu relația centrică.

- memoria ocluzală Lejoyeaux reprezintă o metodă complexă de înregistrare a relației centrice folosind metoda înscrierii grafice și verificînd în aceeași ședință relația centrică obținută prin stimularea reflexelor vestigeale parodonto-musculare de poziționare centrică.

Machetele de ocluzie vor fi astfel pregătite ca în trei puncte, două laterale și unul frontal, să fie plasate trei platouri acoperite cu ceară inlay pe mandibulă și trei ace înscriitoare fixate pe șablonul maxilar. Se va practica în continuare o înscriere grafică intra-orală a mișcărilor test mandibulare ce vor stabiliza în trei puncte diferite relația centrică obținută. In scopul stimulării reflexelor de poziționare centrică Lejoyeux, montează lîngă plăcuțele de înregistrare molare, planuri geometrice de trei forme: plate, medii, înalte, prin înclinări diferite ale pantelor. Cu aceste forme geometrice se va căuta reflexul vestigeal dispărut.

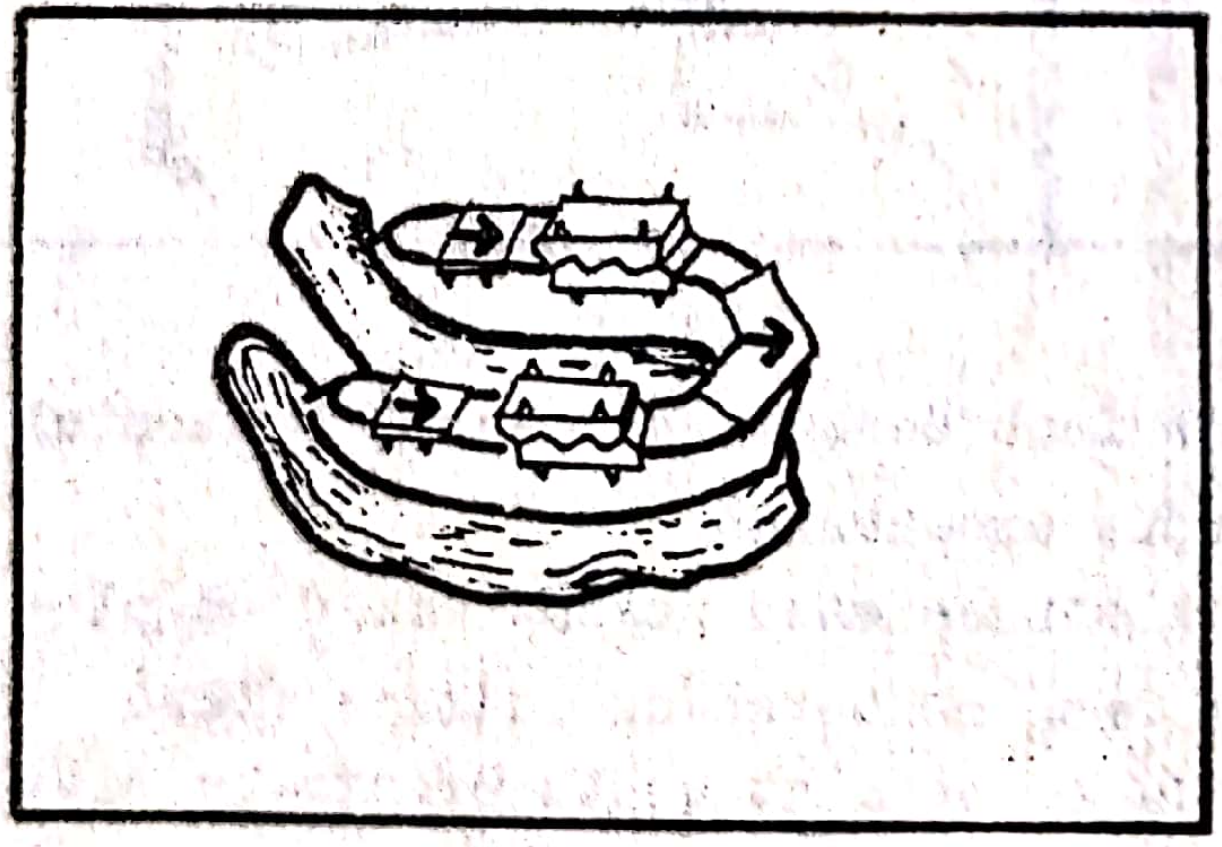

Fig.nr. 241

Utilizarea unui plan geometric strict în acest scop, limitează posibilităţile de reuşită prin slaba asemănare cu relieful ocluzal natural. Din acest motiv, mai logică ni s-a părut utilizarea unor dinţi anatomorfi cu un cuspidaj corespunzător celor trei stereotipe de masticaţie, în această fază de determinare.

Urmează, în continuarea determinării introducerea machetelor în cavitatea orală. Cînd relaţia centrică corespunde cu reflexul de ocluzie molară, arcadele se vor poziţiona corect, iar vîrful înscritor va coincide cu vîrful arcului gotic.

In cazul în care apare o necorespondenţă între aceste două elemente, cu ajutorul unei pastile de ceară vom stabiliza cele două machete de ocluzie în poziţia rezultată prin stimularea reflexului de ocluzie molară chiar dacă nu coincide cu înscrierea grafică practicată anterior.

- autoocluzorul Landé, se bazează pe un principiu original de determinare a relaţiei centrice. Landé consideră că orice obstacol aşezat pe traectoria de închidere mandibulară, determină glisarea mandibulei spre o poziţie excentrică.

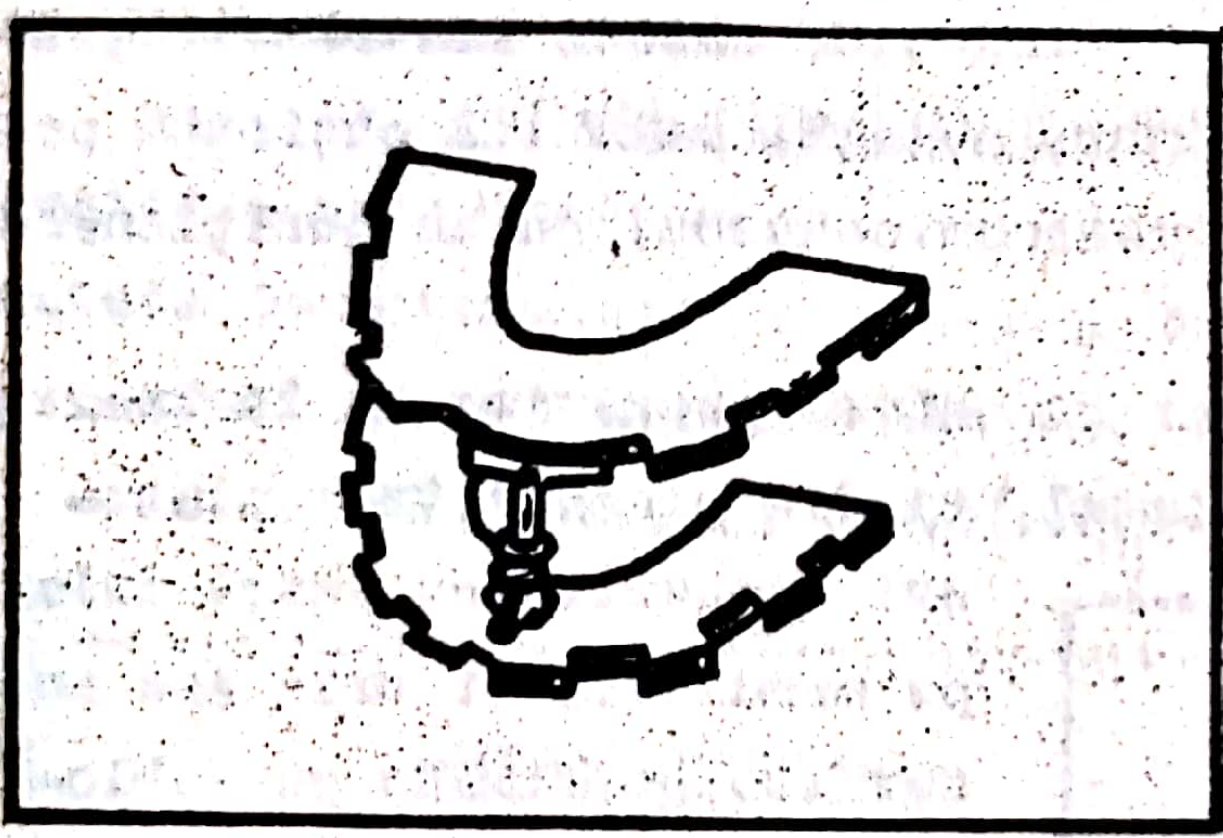

Fig.nr.242

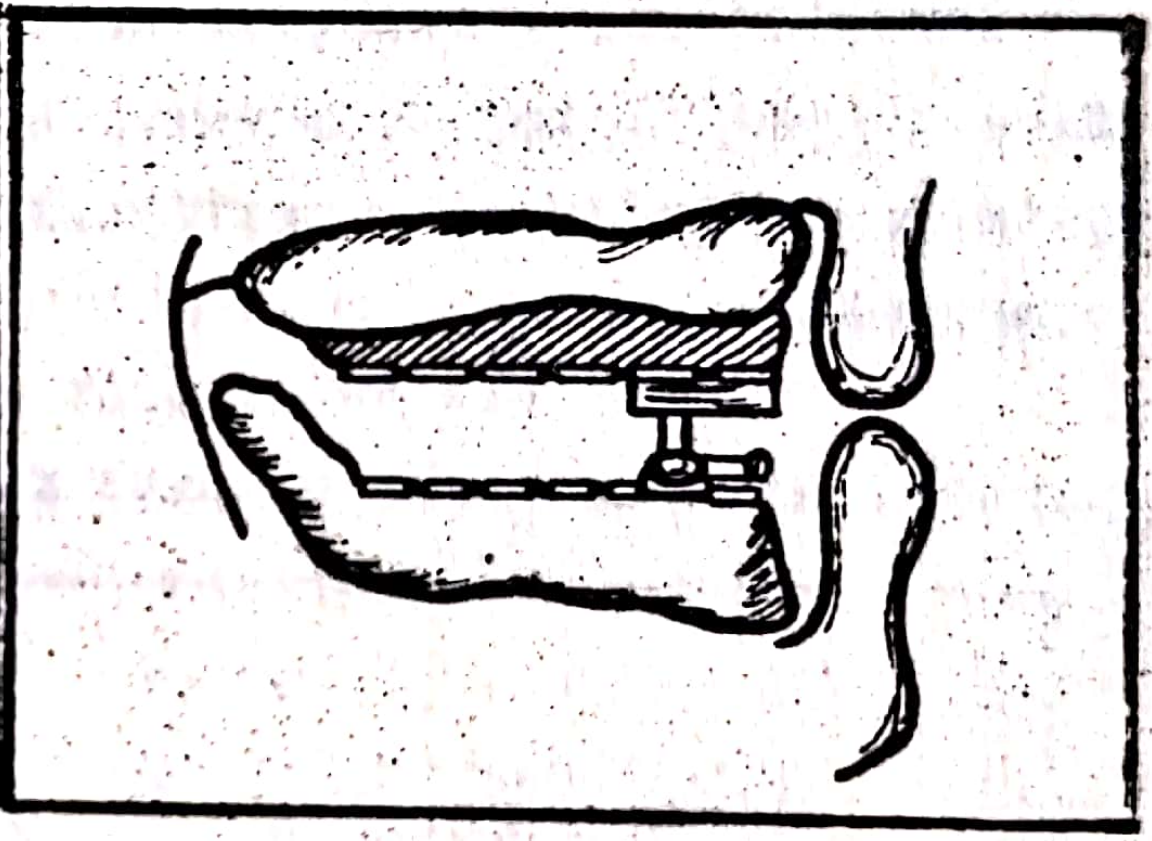

Fig.nr. 243

Dispozitivul de înregistrare este format din două plăcuţe: una mandibulară fixată pe baza machetei de ocluzie (fără bordură de ocluzie) şi una maxilară, ce sînt unite printr-un dispozitiv vertical cu poziţie retroincisivă ce are posibilitatea de a fi înălţat sau coborît după dimensiunea verticală a pacientului. Plăcuţa maxilară se articulează cu tija verticală, ceea ce-i oferă posibilitatea de a bascula în jurul axei verticale. Sistemul poate fi fixat într-o anumită poziţie care coincide cu dimensiunea verticală optimă.

Determinarea se realizează în felul următor: în primul rînd se montează pe bordura mandibulară plăcuţa mandibulară; se eliberează articulaţia şi se introduc cele două baze în cavitatea orală a bolnavului avînd prestabilită o dimensiune verticală corectă pe tijă. Machetele în acest caz servesc doar la nivelarea planului şi practic nu au bordură. Pacientul este rugat să închidă gura. In acest moment, plăcuţa maxilară care este basculantă se mulează perfect pe maxilar la dimensiunea verticală determinată anterior. Se transcrie conturul plăcuţei pe bordura maxilară, se blochează articulaţiile şi se îndepărtează dispozitivele din cavitatea orală.Cele două baze se vor solidariza cu ceară topită. Urmează montarea în simulator.

Metoda este foarte precisă şi de regulă se practică în paralel cu metoda de înscriere grafică, verificîndu-se reciproc foarte bine. Datorită neutilizării bordurilor de ocluzie, metoda are dezavantajul că nu poate transmite laboratorului reperele pentru alegerea dinţilor artificiali (linia mediană, linia surîsului, linia caninului) şi nivelul şi orientarea planului de ocluzie, date necesare realizării unei ocluzii corecte.

- centrocordul Opotow este reprezentat de un sistem de înregistrare format din două plăcuţe : una maxilară şi una mandibulară.

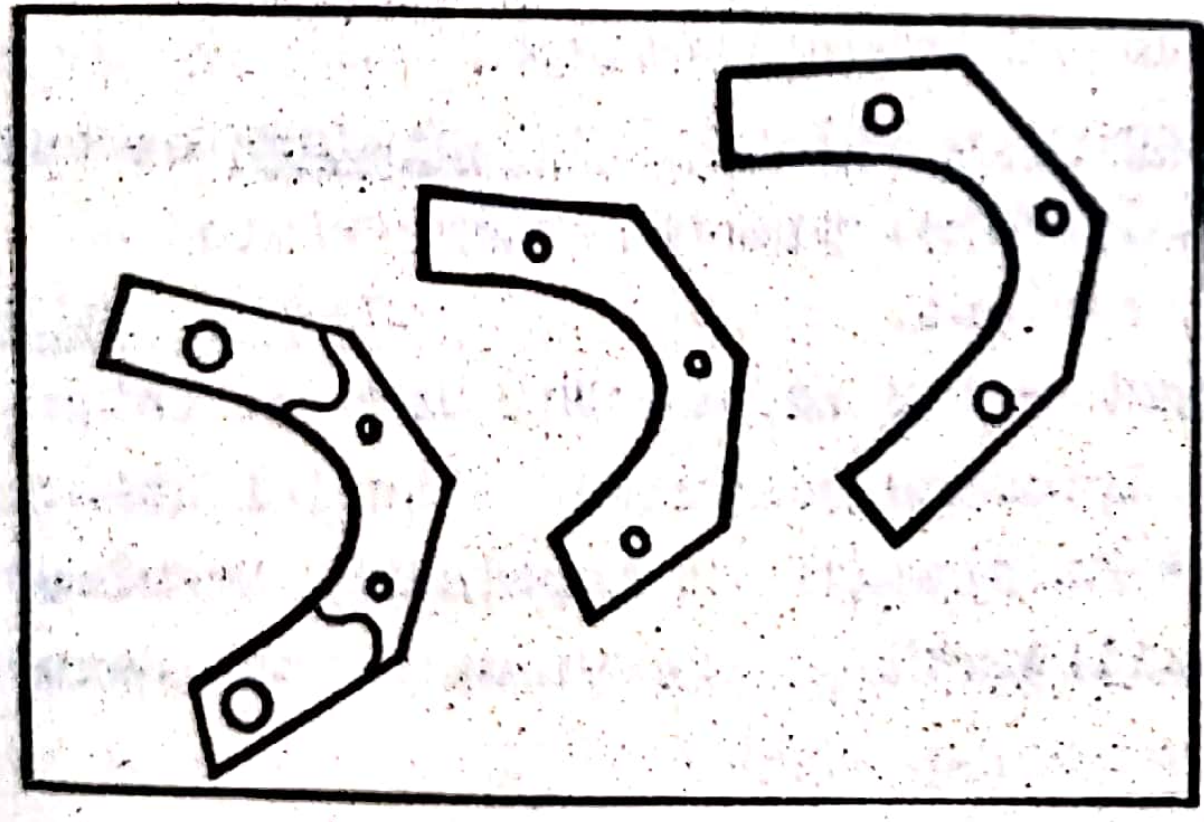

Fig.nr. 244

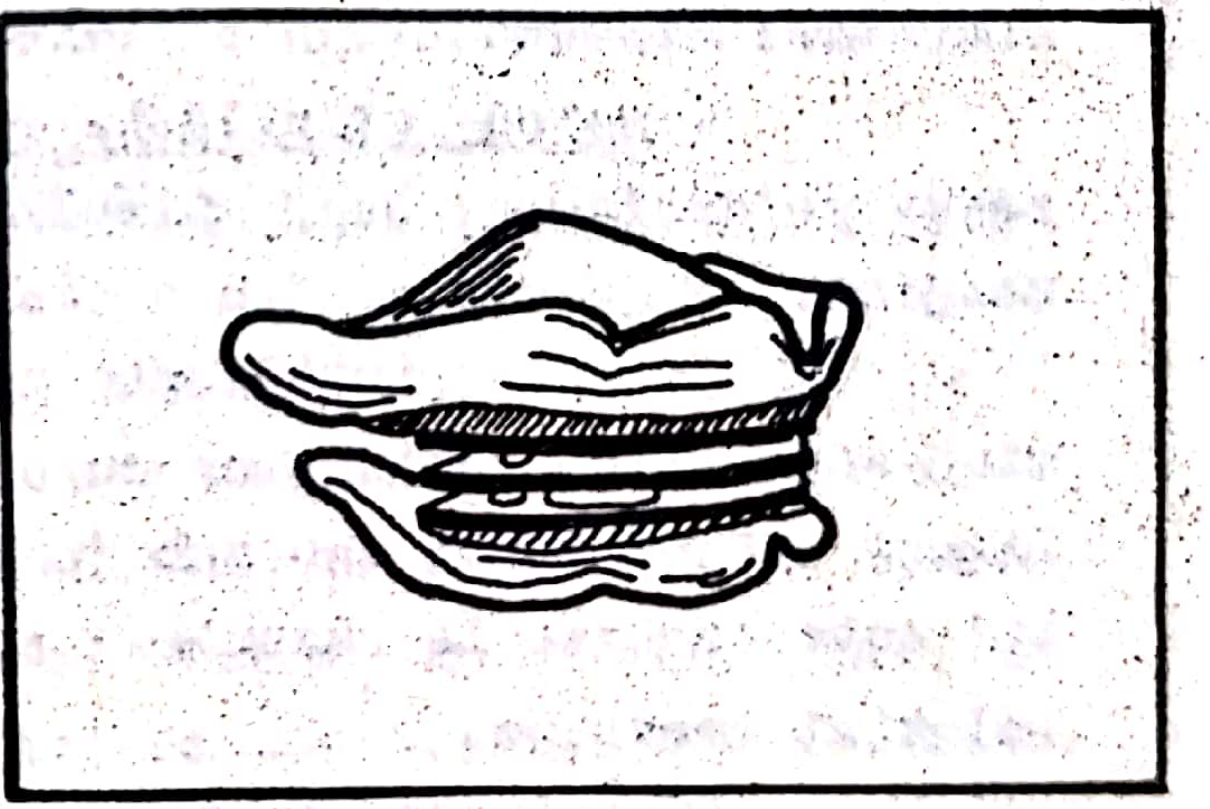

Fig.nr. 245

Intre cele două plăcuţe se mai utilizează şi o a treia plăcuţă, ca intermediar ajutînd la fixare.

Plăcuţa maxilară posedă un vîrf de înscriere grafică plasat anterior şi două vîrfuri de stabilizare plasate în zonele laterale. Vîrful înscriitor din zona frontală se fixează pe un platou plasat anterior şi încărcat cu ceară de inlay. Cele două vîrfuri laterale vor fi plasate în lăcaşe ce se găsesc în plăcuţa mandibulară. In zonele laterale ale plăcuţei mandibulare, aparatul prezintă sisteme de fixare ale unor resorturi elastice (jumătate de sferă pe un arc elastic fixat pe placă). Platoul orizontal se poate prelungi anterior sau posterior în raport de situaţii extreme.

In scopul realizării determinării se procedează la montarea plăcuţei mandibulare, apoi a celei maxilare şi se îndepărtează piesa intermediară. Machetele de ocluzie astfel pregătite sînt apoi introduse în cavitatea orală. Se trece la înregistrarea unei înscrierii grafice, după care se montează resorturile elastice, care sînt fabricate în trei sorturi în raport de forţa masticatorie a bolnavului. In contactul cu aceste resorturi, se declanşează reflexul de închidere distală. Poziţionarea celor două plăcuţe în zona anterioară se face similar metodei Landé după un plan basculant.

Dacă relaţia centrică se verifică în urma aplicării resorturilor cu cea înregistrată grafic, vom aplica masă termoplastică sau ceară între cele două vîrfuri distale pentru a stabiliza poziţia obţinută.

Noi am modificat aparatul Opotow prin aplicarea unui platou glisant în zona anterioară, de înscriere grafică care permite adaptarea sistemului la diverse linii interalveolare.

- *metoda stimulării electrice bilaterale Jankelson* se bazează pe aplicarea unor stimuli electrici preauricular vizînd emergenţa trigemenului din cutia craniană.

Stimulul întîlneşte ramul motor al acestui nerv şi determină stimularea reflexelor de poziţionare centrică. Stimulii utilizaţi pot fi unici sau sub formă de trenuri de impulsuri. Rezultatul este contracţie musculară echilibrată şi simetrică şi obţinerea relaţiei centrice.

După înregistrarea relaţiei centrice prin una din metodele de mai sus se procedează la verificarea relaţiei obţinute, prin verificarea reperelor relaţiei centrice. Se urmăreşte astfel dacă s-a obţinut : poziţia centrică a condililor, contracţiile musculare echilibrate, liniile mediene corespondente, dimensiunea verticală optimă, contact intim ocluzal pe toată suprafaţa machetelor de ocluzie.

5. SOLIDARIZAREA MACHETELOR DE OCLUZIE

Solidarizarea celor două machete de ocluzie în relaţie centrică se poate realiza prin mai multe procedee:

- utilizarea unor anse de sîrmă în formă de "U" care încălzite în prealabil sînt introduse în masa de ceară a ambelor machete solidarizîndu-le;
- practicarea unor lăcaşe sau ancoşe în cele două valuri la nivelul primilor premolari; Cu ajutorul unei mase termoplastice plastifiate şi apoi răcită introdusă în ancoşă se stabilizează machetele;
- folosirea de ştifturi de interpoziţionare între cele două machete;
- utilizarea de material tip repin sau ceară topită;
- practicarea unor linii oblice intersectate la nivelul zonelor laterale în ceara bordurilor de ocluzie.

Indiferent de modalitatea de solidarizare utilizată, trebuie să nu pierdem din vedere scopul esenţial: solidarizarea să se facă în poziţie corectă de relaţie centrică şi să fie perfectă, fără a exista joc între cele două machete ceea ce antrenează erori în montarea în ocluzor.

Inainte de a transmite laboratorului machetele solidarizate, mai este necesară stabilirea anumitor repere necesare în alegerea dinţilor artificiali.

6. STABILIREA REPERELOR PENTRU ALEGEREA SI MONTAREA DINTILOR ARTIFICIALI

Volumul, forma şi poziţia bordurii machetei de ocluzie au fost de aşa manieră adaptate şi individualizate încît să reprezinte volumul, forma şi poziţia arcadei dentare artificiale. Astfel marginile incizale ale dinţilor frontali vor fi la nivelul planului de ocluzie frontal, feţele lor vestibulare vor descrie o curbă identică cu cea descrisă de bordura de ocluzie, ce va reda plenitudinea obrajilor şi buzelor şi va compensa eventualele resorbţii osoase asimetrice. Mai rămîne să indicăm tehnicianului lungimea şi lăţimea dinţilor artificiali, indicaţii pe care le vom aprecia în funcţie de o serie de repere.

Principalele repere necesare alegerii dinţilor artificiali sînt următoarele:

- linia mediană, va reprezenta planul medio-sagital al feței, apreciindu-se în funcție de frenurile buzelor superioară și inferioară, filtru, piramida nazală;

- linia caninilor materializează fața distală a caninului iar spațiul rezultat între linia mediană și linia caninului reprezintă lățimea celor trei dinți frontali superiori. Fața distală a caninului corespunde la majoritatea pacienților cu nivelul comisurii bucale sau cu intersecția perpendicularei coborîte din pupilă cu planul de ocluzie. Vîrful cuspidului caninului se află pe bisectoarea unghiului format de aripa nasului cu șanțul labio-genial, acolo unde bisectoarea intersectează planul de ocluzie.
- linia surîsului reprezintă limita de maximă vizibilitate a grupului frontal superior, fiind totodată nivelul la care se plasează linia coletelor dentare. Pentru trasarea acestui reper se preia conturul buzei superioare și inferioare în timpul surîsului.

In finalul ședinței, în urma trasării reperelor necesare alegerii dinților artificiali, se va practica îndepărtarea cu grijă din cavitatea orală ale celor două machete de ocluzie, făcînd și o ultimă evaluare a determinării anterioare pe modelele de lucru.

L. SIMULATOARE ALE SISTEMULUI STOMATOGNAT SI MIJLOACE DE TRANSFER

Tehnologia de realizare a protezelor mobile nu permite realizarea diferitelor faze direct pe cîmpul protetic. Este axiomatică utilizarea unor modele de lucru pe care se execută aparatul gnatoprotetic. După amprentarea atentă a fiecărui maxilar în parte, se pune problema simulării în laborator a rapoartelor statice și dinamice dintre acestea. In scopul redării acestor rapoarte statice și dinamice ce asigură rapoarte corecte, chiar individualizate între arcadele artificiale și baza lor maxilară precum și între cele două maxilare, se utilizează simulatoarele.

Dintre relațiile statice simulate pe articulator ne interesează relația centrică, ca o relație stabilă în raport cu celelalte, de referință pentru morfologia și funcția sistemului stomatognat. Relația centrică este o relație statică, iar simularea ei se realizează fără dificultate. Dar care este raportul dinamic? Cum trebuie montați dinții artificiali astfel ca în dinamică fețele lor ocluzale să nu interfere ? Răspunsul este dat de posibilitățile variate de dinamică mandibulară și de construcția unor articulatoare care să susţină cele două arcade alveolare şi să se mişte unul în raport de celălalt urmînd dinamica complexă mandibulară.

Evoluţia concepţiilor privitor la dinamica mandibulară, şi-a pus amprenta pe diferitele tipuri de simulatoare (articulatoare) construite de-a lungul timpurilor.

Principalele concepţii care stau la baza construcţiei simulatoarelor sistemului stomatognat sînt următoarele:

Teoria sferei conform căreia arcada mandibulară se mişcă în raport de arcada maxilară ca şi cum ar fi două calote sferice concentrice. Ariile ocluzale sînt reprezentate pe suprafaţa unei sfere imaginare cu centrul în crista galli. Pe baza acestei teorii de dinamică mandibulară s-a construit stabilocluzorul Villain. Acesta este alcătuit dintr-un ram inferior orizontal ce ajută la fixarea modelului mandibular şi un braţ superior pe care se fixează un segment de sferă cu axul materializat printr-o tijă. Se verifică iniţial mandibular dacă ariile ocluzale mandibulare se încadrează în cadrul curbelor sagitale şi transversale materializate de segmentul de sferă urmînd ca maxilarul superior să fie realizat în funcţie de cel mandibular.

Teoria cilindrilor consideră că orice punct de pe mandibulă se mişcă pe suprafaţa unui cilindru imaginar cu centrul în centrul de rotaţie care este bicondilian în deschidere şi unicondilian în mişcarea de lateralitate. In mişcarea de deschidere are loc o rotaţie pură cu centrul în centrul de rotaţie a celor doi condili (axa bicondiliană). Dacă deschiderea continuă (se depăşeşte distanţa 19-27 mm) mişcarea de rotaţie se combină cu mişcarea de translaţie. Axul mişcării migrează către posterior şi inferior, iar suprafaţa cilindrului descris de către orice punct ocluzal aflat în mişcare este dependentă de noul ax instantaneu de rotaţie.

Pe baza acestei teorii s-a construit seria articulatoarelor Gysi.

Teoria gnatologică consideră că mişcarea de închidere-deschidere pleacă şi revine în relaţia centrică, care reprezintă de fapt reperul fundamental al poziţionării celor două modele. Se consideră corectă doar existenţa "point-centric-ului", fiind valabilă "protecţia mutuală" între zonele anterioare şi posterioare ale arcadelor dentare. In mişcările de lateralitate apare conducţia canină, iar masticaţia se produce cu contact cuspid-fosetă.

Teoria funcţională consideră drept caracteristică a dinamicii mandibulare, toleranţa centrică materializată prin existenţa long-centric-ului sau wide-centric-ului. Mişcarea de propulsie, se realizează prin alunecarea marginilor incizale inferioare pe faţa palatinală a incisivilor superiori realizînd decuspidarea dinţilor din zonele laterale ale arcadei. Mişcarea de lateralitate se realizează prin funcţie grup cu lipsa contactelor pe partea inactivă.

Teoria Jankelson (teoria miocentrică) consideră că în timpul mişcărilor funcţionale mandibula urmează numai un traiect vertical. Traectoriile orizontale sînt numai accidentale şi nu se soldează cu contacte dentare. Jankelson consideră că este suficient un ocluzor simplu pentru a se putea realiza condiţii corecte de montare a dinţilor artificiali.

Necesitatea simulatorului sistemului stomatognat a apărut din dorinţa de a armoniza principalele elemente morfologice ce participă la dinamica ocluzală: înclinarea pantei tuberculului articular, distanţa intercondiliană, înălţimea cuspidiană relativă, curbura planului de ocluzie, înclinarea ghidajului anterior, toate sintetizate de Thielemann în formula ce-i poartă numele. Crearea echilibrului între aceste elemente, cu obţinerea dinamicii mandibulare armonice reprezintă condiţia esenţială pentru ca tratamentul să fie reuşit. Evoluţia articulatoarelor oglindeşte evoluţia concepţiilor protetice şi a posibilităţilor tehnologice de realizare a simulării sistemului stomatognat.

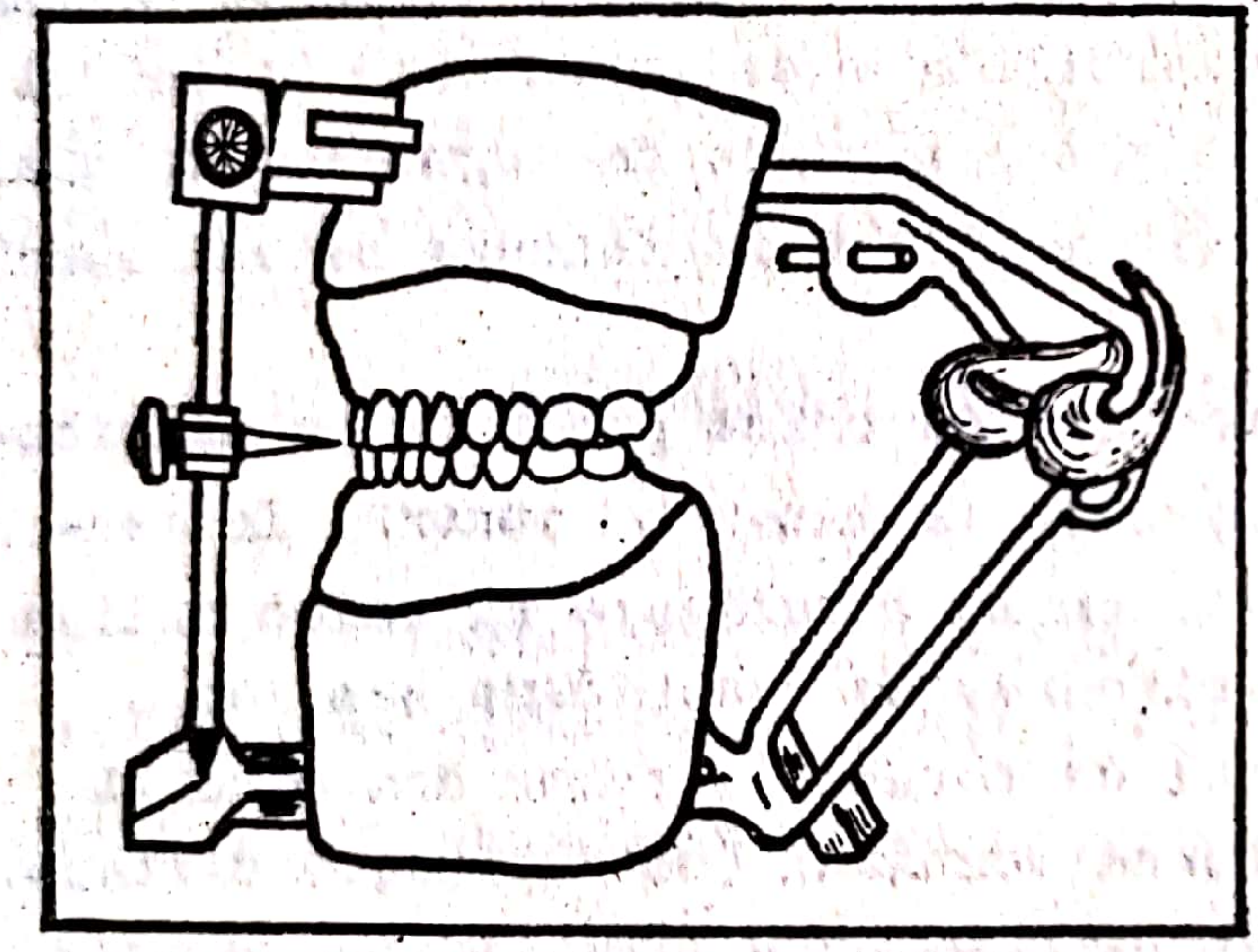
Fig. nr. 246

Primul simulator care reprezintă totodată o sumară reproducere a rapoartelor intermaxilare este reprezentat de cheia de gips. Este exponentul gîndirii iniţiale şi prin intermediul ei sînt materializate doar rapoartele statice interarcadice, fiind absolut imposibilă redarea oricărei mişcări a dinamicii mandibulare.

Ocluzorul spre deosebire de cheia de gips oferă posibilitatea de redare a mişcării de închidere şi deschidere. Ocluzorul este constituit din două braţe care susţin cele două modele maxilar şi mandibular, articulate după un ax orizontal, considerat axa de rotaţie pură. Dar se cunoaşte că mişcarea de deschidere este rotaţie pură la nivel condilian numai în prima parte a mişcării, ulterior intervenind şi translaţia. In plus anatomic vorbind există o anumită distanţă a planului de ocluzie faţă de axul de rotaţie şi de asemenea o anumită distanţă între punctul interincisiv şi axul de rotaţie. Aceste repere ocluzorul nu le redă.

Articulatorul neprogramabil, articulator Gysi simplex, I.T.M., realizează alături de mişcarea de deschidere-închidere şi mişcarea de lateralitate şi propulsie. Noutatea adusă de acest tip de articulator (Gysi simplex) este reprezentată de platourile posterioare ce materializează articulaţiile temporo-mandibulare cu înclinare medie şi platoul incizal de asemenea cu înclinare medie. Articulatorul mai prezintă o placă intermediară care foloseşte la fixarea modelelor de gips şi materializează orientarea planului de ocluzie, plan care va fi obligatoriu plasat la acest nivel. Astfel va mai apare redată o constantă anatomică: distanţa dintre planul de ocluzie şi articulaţia temporo-mandibulară.

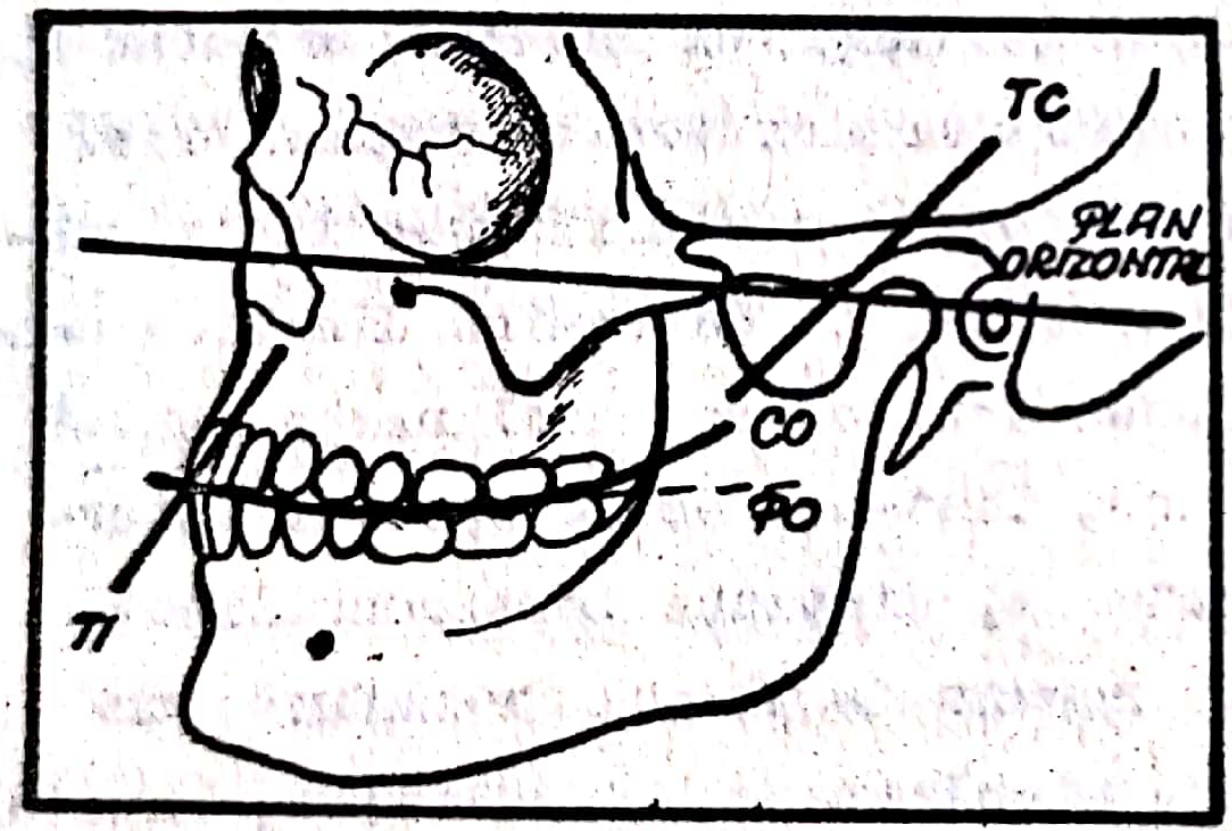

Fig.nr. 247

Valorile medii care guvernează aceste mişcări (înclinarea pantei tuberculului articular, înclinarea pantei retroincisive) fac imposibilă redarea de fineţe a cinematicii deosebit de complexe a mandibulei. A apărut astfel necesitatea articulatoarelor parţial programabile.

Articulatorul parţial programabil redă toate valorile realizate de articulatorul simplex nemodificabil, cu diferenţa că aceste valori pot fi individualizate în raport de particularităţile cazului clinic. Primul element ajustabil este panta retroincisivă, materializată pe articulator prin platou retroincisiv a cărui înclinare este reglabilă. Un alt element ajustabil este înclinarea pantei tuberculului articular cu posibilităţi diferite de reglare pe dreapta faţă de stînga. Distanţa de la punctul interincisiv la axa de rotaţie pură a devenit reglabilă.

Nici acest tip de articulator parţial programabil nu redă complexitatea mişcărilor posibile mandibulo-craniene , de unde a apărut necesitatea introducerii de noi constante ceea ce s-a soldat cu apariţia articulatoarelor total programabile. Aceste articulatoare permit reproducerea unor noi caracteristici implicate în statica şi dinamica mandibulară. Astfel ele redau distanţa intercondiliană care pe articulatorul parţial programabil nu era redată. Distanţa intercondiliană intervine hotărîtor în orientarea şanţurilor de ghidaj în mişcarea de propulsie şi lateralitate, aranjamentul cuspidian fiind astfel realizat încît să se elibereze traectorii precise cu direcţii variate în raport de poziţia cuspidului faţă de condili.

Articulatoarele total programabile aduc completări în redarea mişcărilor de lateralitate. In mişcarea de lateralitate numită şi mişcare Bennett, apare o caracteristică a mişcării materializată prin unghiul Bennett cu valoare medie de 15°. Unghiul Bennett reprezintă unghiul format între linia mediană a mandibulei cînd aceasta execută o mişcare de rotaţie pură şi linia mediană cînd se execută o mişcare de lateralitate, cu un condil pivotant şi celălalt rotat şi translat către anterior şi median.

Această constantă a mişcării (unghiul Bennett) a putut fi materializată în construcţia articulatoarelor total programabile. Actualele articulatoare programabile oferă posibilitatea individualizării a mai multor elemente importante, ce determină dinamica mandibulară şi anume: înclinarea pantei articulare, înclinarea pantei retroincisive sau ghidajul anterior, distanţa de la punctul interincisiv la axul bicondilian de rotaţie, distanţa intercondiliană, orientarea planului de ocluzie în raport de planul Frankfurt, unghiul Bennett ca particularitate a mişcării de lateralitate, unghiul simfizar.

Cu toate încercările de mai sus, este greu de redat complexitatea extremă a sistemului stomatognat în sine. Toate încercările de stimulare ale acestuia nu oferă decît rezultate parţiale.

Următoarea etapă în evoluţia simulatoarelor sistemului stomatognat, a fost reprezentată de apariţia simulatoarelor electromecanice programate prin computer. Acest tip de aparate extrem de complicate, oferă posibilitatea modelării din acrilat a articulaţiilor de formă, volum şi orientare identice celor naturale. Există de asemeni un sistem de înregistrare şi apoi de redare electronică a cinematicii mandibulare. Acest tip de simulatoare redau cu fidelitate valorile individuale ale tuturor parametrilor articulari şi ocluzali. Datorită maximei lor complexităţi aceste aparate sînt rezervate doar cercetării şi nu au fost introduse încă în practica curentă.

Pentru a ajunge la montarea în simulator este necesară transferarea datelor din cavitatea bucală a bolnavului. Acest transfer se realizează prin intermediul mijloacelor de transfer, reprezentate de arcurile faciale. Aparatura de transfer este în funcţie de tipul de simulator utilizat şi este mai mult sau mai puţin complexă în funcţie de complexitatea simulatorului.

Cînd se utilizează cheia de gips nu este necesar nici un transfer de date. Se transferă doar relaţia centrică care este deja înregistrată pe baza machetelor solidarizate în această poziţie.

La transferul pe ocluzor sînt necesare de asemenea numai machetele de ocluzie. Deficienţele montării în ocluzor sînt multiple. Astfel planul de ocluzie se realizează paralel cu planul orizontal al mesei şi nu în raport de orientarea unor repere craniometrice. Chiar dacă în faza de determinare a relaţiilor fundamentale mandibulo-craniene s-au obţinut o serie de date, acestea se pierd la montarea în ocluzor. De exemplu, distanţa între planul de ocluzie şi perpendiculara din articulaţia temporo-mandibulară pe aceasta, care normal este de aproximativ 4 cm, deci care impune un anumit raport faţă de punctul de rotaţie, nu se respectă apărînd erori posibile.

Articulatoarele neprogramabile utilizează transferul reperelor ocluzale tot pe baza machetelor de ocluzie. Fiind vorba de nişte repere fixe, fundamentate pe valori medii antropometrice, individualizarea transferului nu este o necesitate. In urma utilizării articulatoarelor neprogramabile ca şi a ocluzoarelor dealtfel, frecvent sînt necesare individualizări ale reliefului ocluzal pe proteza finită care corectează insuficienţele montării simulate incomplet.

Utilizarea articulatoarelor parţial programabile impune utilizarea mijloacelor de transfer de tipul arcurilor faciale, deoarece transferul prin machetele de ocluzie devine insuficient.

In general un arc facial este alcătuit în felul următor: un cadru metalic în formă de "U" care la extremităţi posedă două tije reglabile ce vizează punctul tegumentar al axului şarnieră sau al axului de rotaţie pură. Pe porţiunea orizontală a cadrului metalic și median, aparatul este prevăzut cu o tijă culisabilă dreapta-stînga ce susține un sistem de retenție în formă de furcă prin intermediul căruia se fixează macheta de ocluzie. In aceeași porțiune orizontală a cadrului metalic, aparatul mai posedă o tijă de asemenea culisabilă ce vizează punctul suborbitar, stabilind astfel raportul între planul de ocluzie și planul de la Frankfurt.

Datele înmagazinate cu ajutorul arcului facial sînt transmise pe simulator: vîrfurile tijelor laterale vor viza axa șarnieră, reperul Frankfurt va determina raportul dintre planul de ocluzie și planul Frankfurt, se va transmite distanța adevărată între planul de ocluzie și axa de rotație pură, precum și distanța dintre punctul interincisiv și axa șarnieră. Mai sînt necesare o serie de date suplimentare cum ar fi: înclinarea pantei tuberculului articular, înclinare care se determină pe baza examenului radiografic.
Se poate determina și cu ajutorul arcului facial dacă aparatul prezintă la extremități în dreptul tijelor ce vizează axul de rotație, niște ecrane de înregistrare. Cînd pacientul execută mișcarea de deschidere-închidere de mică amplitudine, respectînd rotația pură tijele pivotează în jurul unui punct considerat axa șarnieră.

Majoritatea autorilor acordă importanță maximă determinării și transferului axului șarnieră ca element orientativ fundamental în programarea articulatorului și deci în realizarea arcadelor artificiale. Axa șarnieră materializează de fapt poziția condiliană atunci cînd mandibula realizează traectoria centrică de închidere, finalizată în ocluzia centrică.

Intr-o anumită perioadă au fost construite arcuri faciale care redau numai axa șarnieră și raportul planului ocluzal cu aceasta, determinarea fiind bineînțeles insuficientă pentru un transfer corect.

Dacă amplitidinea mișcării de deschidere-închidere este mai mare, mișcarea de rotație pură condiliană se combină cu mișcarea de translație. Vîrful tijelor va coborî și va urma o traectorie asemnătoare cu traectoria urmată de condil cînd el alunecă pe panta tuberculului articular. Cu ajutorul unui raportor măsurăm unghiul format pe ecran și modificăm pe articulator în funcției de înclinarea pantei obținute, programînd astfel articulatorul. De regulă înclinarea este între - 5° și 55°.

Mișcarea Bennett ca și traectoriile condiliene, se pot programa și cu ajutorul unor boluri de material de amprentare care sînt mușcate în lateralitate dreaptă și stîngă (check-bite). In raport de datele determinate anterior se determină și programarea platoului retroincisiv.

In cazul utilizării simulatorului total programabil, datele transferate de la bolnav, de maximă fidelitate, sînt transferate pe simulator cu ajutorul arcului facial de același tip constructiv. Diferența va rezulta din faptul că în acest caz arcul facial utilizat va mai realiza încă un parametru individualizat : distanța intercondiliană. Pentru aceste simulatoare programabile se utilizează un sistem de arcuri faciale mult perfecționate numite pantografe.

Acest tip de aparate sînt alcătuite după același principiu: un cadru metalic în formă de "U" fixabil prin sistem de retenție la machetele de ocluzie. De această dată însă, cadrul metalic este dublu: unul pe maxilar care susține posterior două ecrane așezate perpendicular unul față de celălalt și un alt cadru pe mandibulă dar cu ace inscriitoare în cele două planuri sagital și orizontal, ce vizează axul șarnieră și perpendiculara pe axa șarnieră.

La preluarea datelor se înregistrează direct axa șarnieră, direcția deschiderii, precum și amplitudinea mișcării. Aparatul mai conține anterior încă două ecrane pentru preluarea mișcărilor test și în zona anterioară.

In acest fel în urma acestor înregistrări,mandibula se va putea poziționa static și dinamic în funcție de maxilar, în orice fază a mișcării,element deosebit de important în următoarele faze terapeutice de montare a dinților artificiali.

Odată cu montarea celor două machete de ocluzie în simulator, se trece la următoarea etapă de realizare a arcadelor dentare artificiale.

M. ALEGEREA SI MONTAREA DINTILOR ARTIFICIALI

1. ALEGEREA DINTILOR ARTIFICIALI

Alegerea dinților artificiali reprezintă o problemă de maximă responsabilitate deoarece reușita terapiei amovibile depinde direct proporțional de gradul de restaurare a funcției fizionomice. Din acest punct de vedere trebuie subliniat că arta stomatologului va sta în a realiza un aparat gnatoprotetic cît mai puțin evident, cît mai puțin sesizabil,deci cît mai armonic fizionimiei bolnavului. Alegerea dinţilor artificiali se va practica în funcţie de sorturile avute la dispoziţie putînd utiliza : dinţi de acrilat, de porţelan, cu faţete metalice, dinţi anatomorfi, semianatomorfi sau chiar fără formă anatomică. Alegerea se va face diferit pentru dinţii din zona frontală şi pentru dinţii din zona laterală.

a. Alegerea dinţilor din zona frontală se va face în funcţie de criterii principale cum sînt: dimensiunea, forma şi culoarea.

1°. Dimensiunea dinţilor din zona frontală va fi apreciată pe baza datelor înmagazinate pe machetele de ocluzie.

In sens vertical, lungimea necesară dinţilor frontali este materializată de distanţa dintre planul de ocluzie şi linia surîsului înregistrată pe macheta de ocluzie.

In sens mezio-distal, deci lăţimea dinţilor frontali va fi determinată prin măsurarea distanţei dintre linia mediană şi linia caninului. Această distanţă reprezintă spaţiul necesar pentru montarea a trei dinţi frontali superiori. De regulă se utilizează garnituri armonizate din punctul de vedere al dimensiunii între dinţii grupului frontal.

In sens vestibulo-oral, deci grosimea, dinţii frontali aleşi vor trebui să fie armonici cu grosimea crestei alveolare reziduale. Grosimea mai este influenţată şi de raportul existent între cele două maxilare în zona frontală. Astfel în cazul unor atrofii exagerate ale crestei alveolare maxilare, pentru realizarea funcţiei fizionomice (susţinerea buzei superioare, raport cap-la - cap interincizal) se poate recurge în afară de vestibularizarea în bloc a grupului frontal superior şi la modificarea grosimii în sens vestibulo-oral.

2°. Forma dinţilor frontali va crea armonia absolut necesară redării fizionomiei bolnavului. Alegerea formei dinţilor frontali va pleca de la anumite concordanţe morfologice cu restul organismului. In alegerea formei plecăm de la mai multe principii.

Principiul Williams subliniază armonia care trebuie să existe între formele dinţilor frontali, deci armonia dento-dentară, armonia existentă între arcadele dentare şi forma feţei, deci armonia dento-facială şi armonia dento-somato-facială.
Astfel fiecare dintre frontali are o anumită formă, dar toate trebuie să se armonizeze una cu cealaltă. Contururile feţei trebuie să se armonizeze cu forma dinţilor: o faţă încadrabilă între linii con-

vergente se va armoniza cu forme poligonale, colţuroase, pe cînd o faţă cu linii curbe se armonizează cu formele ovale, rotunde. Forma incisivilor centrali superiori este forma generală a feţei. O formă de faţă pătrată sau dreptunghiulară se va armoniza cu dinţi de aceeaşi formă, pe cînd o faţă rotundă, ovalară va cere dinţi cu unghiuri rotunjite.

Triada Nelson, stabileşte armonia care trebuie să existe între conturul feţei, forma arcadei şi forma incisivilor centrali superiori.

Există armonie (Williams) între tipul constituţional, conturul feţei şi forma dinţilor frontali. Astfel de exemplu, un tip constituţional atletic cu faţa dreptunghiulară, va avea dinţi voluminoşi cu un contur colţuros.

Sears propune indicele S.P.A. (sex, personalitate, vîrstă) Sexul masculin trebuie să creeze impresia de vigoare şi reclamă utilizarea unor dinţi dreptunghiulari cu unghiuri exprimate, canini voluminoşi. Sexul feminin va reclama formele rotunde, cu unghiuri atenuate, rotunjite. Personalitatea sau gradul de instrucţie, cultură şi rafinament trebuie să fie materializată prin formă armonică dentară. Astfel un subiect mai cultivat, rafinat, va prefera dinţi cu o redare minuţioasă a detaliilor, din ansamblul cărora să rezulte căldura şi echilibrul, calmul şi armonia estetică. Subiecţii mai puţin rafinaţi preferă dinţii mai viguroşi, cu forme mai grosiere. Vîrsta trebuie să orienteze asupra formei dentare în sensul redării morfologiei secundare (aplatizare prin abrazie, modificări de culoare, deşosări parodontale) care să creeze iluzia naturalului.

Principiul dentogeniei a fost introdus în protetică de un sculptor elveţian (Zeh), fiul unui dentist. Conform acestui principiu dinţii trebuie să aibă o formă cît mai naturală, suprafeţele lor nefiind curburi şi planuri îmbinate geometric. Fiecare faţă vestibulară sau ocluzală se compune din nenumărate suprafeţe aşezate în mod natural, realizînd ceea ce autorul a numit dentogenie sau înfăţişare cît mai naturală.

Pe baza acestui concept autorul a sculptat garnituri de dinţi ce se încadrau cît mai perfect în armonia feţei. Ulterior americanii Frush şi Fisher au preluat şi dezvoltat acest concept, dincolo de limitele profitului economic. Dinţii artificiali astfel realizaţi nu au o curbură perfectă, suprafaţa lor e uşor neregulată, arcadele nu sînt standard ci individualizate.

In acest fel, prin cumularea tuturor artefactelor posibile se caută asemănarea perfectă cu o arcadă dentară naturală, care să redea ansamblului aspectul naturaleţii.

3°. Culoarea este un alt criteriu deosebit de important pentru alegerea dinţilor artificiali. Culoarea dentară trebuie în primul rînd armonizată cu cea a tegumentelor, părului, irisului, pentru acordare la nuanţă.

Există tente diferite de culoare, între dinţii frontali. Astfel cel mai deschis la culoare este incisivul central superior urmat de canin. Lateralul este cu o tentă mai închisă, iar primul premolar are culoarea cea mai închisă.

Nuanţa culorii de fond a unui dinte frontal este diferită pe diferitele zone ale unui dinte: la colet are o tentă gălbuie, pe marginea incizală culoarea fiind transparentă. Zonele laterale, mezial şi distal sînt mai saturate coloristic.

Alegerea culorii trebuie să se facă cu discernămînt şi trebuie neapărat armonizată cu vîrsta bolnavului deoarece cu cît vîrsta este mai înaintată, cu atît culoarea va fi mai spre galben gris. Este interesant de asimilat doleanţele bolnavului, în acest scop consultînd documente vechi, fotografii care pot orienta asupra tipului de ocluzie, formei şi culorii dinţilor frontali.
Medicul trebuie să fie ferm însă şi să "orienteze" doleanţele bolnavului său cu mult discernămînt.

b. Alegerea dinţilor din zona laterală se va realiza după aceleaşi criterii : dimensiune, formă şi culoare. Dacă dimensiunea şi forma îşi păstrează întreaga importanţă, culoarea în cazul dinţilor laterali nu este foarte importantă, alegerea ei făcîndu-se în funcţie de alegerea din zona frontală fiind sub forma culorii de fond fără suptilităţi de nuanţare.

1°. Dimensiunea în sens vertical este reprezentată de jumătatea distanţei spaţiului interalveolar din care scădem 2 mm necesari bazei acrilice. Această distanţă este foarte variabilă şi este direct proporţională cu gradul resorbţiei osoase existente.

Dimensiunea în sens mezio-distal se va alege în funcţie de distanţa dintre linia caninului şi limita distală a spaţiului protetic de sprijin din care scădem 0,5 - 1 cm, din considerente biomecanice, (molarul al treilea nu se restaurează protetic deoarece, datorită lui ar apare forțe foarte distal recepționate ce ar avea efect de pîrghie cu dislocarea protezei);

Dimensiunea în sens vestibulo-oral va fi aleasă în funcție de grosimea crestei edentate. In general se urmărește obținerea unei grosimi a dinților artificiali mai mică decît a celor naturali, urmărind tot considerente biomecanice.

2°. Forma dinților artificiali din zonele laterale ale arcadelor va avea o anumită curbură vestibulară și orală în concordanță cu cea a arcadei reziduale, urmărind morfologia dinților pe care îi înlocuiește. In scopul refacerii arcadelor dentare se pot utiliza dinți anatomorfi, semianatomorfi și dinți neanatomorfi.

Fața ocluzală a dinților artificiali realizează relieful de maximă importanță în restaurarea arcadelor artificiale. In acest domeniu se confruntă mai multe concepții care merg de la realizarea unui relief cît mai natural, cît mai cuspidat, imitînd întocmai arcada naturală, pînă la aplatizarea completă a fețelor ocluzale și transformarea lor în niște platouri oculzale.
Cuspidarea dinților din zona laterală deosebit de utilă pentru realizarea funcției de masticație și deglutiție precum și în ghidajul dinamic mandibular, are dezavantajul periclitării stabilității aparatului gnatoprotetic prin apariția componentelor paraaxiale ale forțelor recepționate ocluzal. Dinții aplatizați nu solicită aparatul gnatoprotetic în sens orizontal dar scad eficiența masticatorie.

Sears, Frush, Fisch, Granjet, utilizează dinți neanatomorfi care sînt transformați prin construirea unor platouri orizontale pentru a realiza mai ușor glisarea mandibulei cu contact multiplu, cu scopul stabilizării optime a aparatului gnatoprotetic și în același timp a redării eficienței masticatorii.

Gysi recomandă utilizarea unor dinți anatomorfi cu o cuspidație asemănătoare celei naturale, dar montați în concordanță cu principiul ocluziei mecanogeometrice, care prin contactul dinamic tripodal stabilizează aparatul gnatoprotetic pe cîmp.

Costa utilizează dinți anatomorfi cu o înclinație a pantelor cuspidiene în funcție de stereotipul dinamic de masticație, (pantele abrupte aparțin stereotipului tocător, aplatizate frecătorului și cele orizontale intermediarului). Se va determina anterior stereotipul de masticație și apoi în raport cu această determinare se va alege o arcadă artificială de o anumita forma ocluzală.

In scopul alegerii formei dinților din zona laterală care să corespundă stereotipului dinamic de masticație trebuie mai întîi ca acesta să fie determinat, procedură extrem de dificilă la edentatul total. Prin edentație producîndu-se ablația unui segment, este necesar de dedus la nivelul elementelor clinice rămase morfologia anterioară a acestuia.

Criteriile pentru determinarea stereotipului dinamic de masticație sînt clinice, anatomice și funcționale.

Clinic putem aprecia stereotipul dinamic de masticație prin examinarea reliefului ocluzal al ultimilor dinți restanți sau la nivelul fațetelor de abrazie de pe dinții artificiali ai aparatelor gnatoprotetice vechi.

Criteriile anatomice pleacă de la înregistrarea înclinării pantei tuberculului articular. Conform cvintului Hanau sau formulei Thielemann există o anumită corelație între înclinarea pantei tuberculului articular și cuspidarea dinților din zonele laterale. Inclinările medii ale pantelor sînt: 0-25° frecător, 25-40° intermediar și peste 40° tocător.

Criteriile funcționale urmăresc determinarea stereotipului prin urmărirea dinamicii mandibulare. Această metodă nu este totdeauna cea mai corectă pentru că mișcarea de masticație la un edentat total este modificată. Practic realizăm determinarea stereotipului dinamic de masticație, prin mimarea masticației pe un rulou de vată sau prin utilizarea de tablete de gelatină formolizată. Se notează un punct pe menton și se urmărește traectoria acestuia în spațiu. Mai nou, unii autori au utilizat o bandă cefalică cu o prelungire mediană față de care se poate determina mai ușor traectoria punctului mentonier ales. Se poate utiliza în același scop și metoda înscrierii grafice pe un ecran. Kinezimandibulografia oferă datele cumulate, de mare precizie.

După stabilirea indicațiilor de alegere a dinților artificiali, acestea se transmit în laborator urmînd a se trece la realizarea machetei în ceară prin montarea dinților artificiali.

2. CONCEPȚII PRIVIND MONTAREA DINȚILOR ARTIFICIALI

Realizarea arcadelor artificiale, prin montarea dinților artificiali și construirea machetei în ceară a viitorului aparat gnatoprotetic amovibil trebuie să materializeze toate determinările efectuate anterior cu scopul de a reface cît mai perfect ansamblul elementelor biologice ale sistemului stomatognat. Deoarece în orice refacere fizionomia primează de multe ori pentru bolnav, trebuie de la început subliniat că realizarea oricărui artefact posibil (dinți dentogeniei, malpoziţii dentare izolate sau de grup, inserţia de microproteze de înveliş) este de dorit pentru a crea iluzia naturalului.

Montarea dinţilor artificiali se va realiza în funcţie de anumite principii ale dinamicii mandibulare, deoarece morfologia pe care noi o imprimăm arcadelor dentare trebuie să fie funcţională, adică să nu determine interferenţe şi deci tulburări ale dinamicii ocluzale.

a. Concepţia mecanogeometrică Gysi elaborată iniţial pentru dentiţia naturală îşi găseşte actualmente întreaga valabilitate în cazul ocluziei artificiale realizate prin aparat gnatoprotetic amovibil. Principiul de bază de la care se porneşte este cel de a se realiza un contact tripodal între suprafeţele ocluzale ale arcadelor dentare artificiale. Se utilizează acest concept în reechilibrările ocluzale practicate la un edentat total bimaxilar tratat prin aparat gnatoprotetic total amovibil sau la un edentat total unimaxilar tratat amovibil unimaxilar, chiar dacă la nivelul maxilarului opus prezintă o dentiţie naturală.

Acest contact tripodal asigură stabilitatea aparatelor amovibile care altfel ar fi dislocate de pe cîmp în mişcările dinamice, lucru extrem de neplăcut pentru bolnav.

Conform concepţiei mecanogeometrice, în intercuspidarea maximă arcadele trebuie să realizeze maximum de contact pe toată arcada, respectînd acelaşi principiu valabil în cazul ocluziei naturale. In mişcarea de propulsie, contactul dento-dentar trebuie să se realizeze atît în zona anterioară cît şi în zonele laterale, posterioare sub forma contactului stabilizator în trei puncte. In mişcarea de lateralitate de asemenea trebuie să apară trei puncte de contact. Pentru facilitarea acestor contacte este necesară armonizarea înclinării ghidajului anterior cu înclinarea pantelor cuspidiene şi înclinarea pantei articulare. In felul acesta se pot realiza arcade cu o cuspidaţie satisfăcătoare, deci care antrenează eficienţă masticatorie corespunzătoare, cu păstrarea unor condiţii extrem de favorabile pentru stabilitatea aparatului gnatoprotetic. Montarea dinţilor artificiali după Gysi impune anumite regului de montare: dinţii artificiali se montează pe mijlocul crestei, cuspizii palatinali ai dinţilor superiori să pătrundă în şanţul mezio-distal ai celor inferiori, montarea să refacă curbele sagitale şi transversale. Gysi a elaborat şi o serie de reguli individuale (pentru fiecare dinte) de montare a dinţilor artificiali cu scopul de a ușura și a standardiza montarea. Urmează individualizarea, mai ales în zona frontală pentru redarea unui aspect cît mai fizionomic și în același timp individual.

Existența unor contacte între dinții artificiali în număr mai mic de trei sau distribuite necorespunzător, nu realizează principiul contactului tripodal ceea ce va duce la instabilitatea statică și dinamică a aparatelor gnatoprotetice. Plasarea unilaterală a contactelor între dinții artificiali va destabiliza static și dinamic proteza, aceasta comportîndu-se ca o pîrghie cu punctele de aplicare ale forțelor la nivelul contactelor dento-dentare și punctul de rotație la nivelul crestei alveolare. Pentru stabilizare se impune realizarea și a unor contacte simetrice în zonele distale. Existența a două puncte de contact plasate unilateral vor determina bascularea în jurul axei ce unește contactele, în direcția brațului mai scurt. Realizarea a trei puncte de contact distribuite pentru a realiza contactul tripodal va determina trei forțe de basculare a căror rezultantă va deplasa aparatul gnatoprotetic pe cîmpul protetic.

Realizarea contactelor tripodale în rapoartele de ocluzie centrică se pot obține facil. In ocluzia dinamică realizarea contactului tripodal impune conceperea curbelor de compensație în sens sagital pentru deplasările anterioare și în sens transversal pentru deplasările laterale ale aparatelor gnatoprotetice amovibile.

In mișcarea de propulsie contactele dentare artificiale se realizează la nivelul ghidajului anterior prin unul sau mai multe puncte, puncte ce vor determina momente de răsturnare ale protezei. Evitarea destabilizării protezei se va realiza prin intermediul curbei sagitale de compensație ce va permite păstrarea contactului în zona anterioară și apariția contactelor simetrice în zonele distale. Contactele existente în mișcarea de propulsie în zona anterioară și în zonele distale realizează un contact tripodal între cele două proteze astfel încît acestea sînt stabilizate pe cîmp.

In mișcarea de lateralitate deplasarea mandibulei se realizează complex printr-o mișcare de propulsie și de lateralitate, în ghidajul mișcării intervenind dinții din zona frontală și laterală. Pe partea activă mișcarea este condusă prin pantele cuspizilor de ghidaj (cuspizii vestibulari ai dinților maxilari și cuspizii linguali ai dinților mandibulari). Direcția deplasării este spre lateral (spre partea activă) și inferior, în funcție de înălțimea și panta cuspidiană. Pe partea inactivă se produce dezangrenarea ocluzală, deoarece panta de articulație A.T.M. va conduce condilul mandibular spre anterior şi inferior, hemiarcada mandibulară restectivă coborînd şi determinînd dezangajarea ocluzală pe partea inactivă. In urma acestor deplasări contactele dintre arcadele artificiale ale aparatelor gnatoprotetice totale se vor realiza doar la nivelul părţii active, creînd condiţii de basculare în jurul acestor contacte. Pentru a împiedica apariţia basculării protezelor, Gysi accentuează în montarea dinţilor artificiali curba de compensaţie transversală astfel încît în mişcarea de lateralitate să se realizeze contacte în zona anterioară, pe partea activă între cuspizii de ghidaj cît şi pe partea inactivă între cuspizii palatinali maxilari şi vestibulari mandibulari. In acest mod la nivelul arcadelor artificiale se realizează contactul tripodal asigurîndu-se stabilitatea pe cîmpul protetic.

Pe baza concepţiei ocluziei bilateral echilibrate elaborată de Gysi, realizarea arcadelor artificiale prin montarea dinţilor artificiali se poate realiza prin mai multe metode:

1°. *Metoda de montare a lui Gysi* utilizează dinţi anatomorfi cu o morfologie foarte apropiată de cea a dinţilor naturali. Montarea dinţilor se realizează întîi pe maxilar şi apoi pe mandibulă, urmînd reguli generale şi individuale de montare a dinţilor artificiali. Se urmăreşte realizarea curbelor de compensaţie sagitală şi transversală cu realizarea contactelor tripodale statice şi dinamice. Pe lîngă montarea normală, se poate realiza şi montarea inversă sau încricişată în funcţie de axul interalveolar. Realizarea rapoartelor dento-dentare artificiale va fi controlată permanent pentru realizarea contactelor tripodale atît în mişcările de lateralitate cît şi în mişcările de propulsie.

2°. *Metoda de montare Ackermann* particularizează teoria balansului general elaborată de Gysi prin realizarea unor dinţi artificiali cu faţa ocluzală abrazată după principiul helicoidului care-i poartă numele. Helicoidul se realizează după un ax sagital interesînd orientarea ariilor ocluzale distale ale molarului de 6 ani către înafară, iar a celor meziale către înăuntru. Pasul helicoidului se schimbă pe jumătatea feţei molarului de 6 ani. Realizarea helicoidului pleacă de la observaţia clinică a lui Ackermann conform căreia dentiţia naturală prin atriţie şi abraziune realizează forma helicoidală amintită mai sus, ceea ce permite un echilibru ocluzal perfect, o glisare a mandibulei cu contacte multiple în lateralitate și propulsie. Suprafețele naturale de abraziune helicoidală, pentru a deservi actul de masticație modifică contracția musculară în dinamica mandibulei. In aceste condiții realizarea unor aparate gnatoprotetice a căror dinți prezintă morfologie naturală poate fi asemănat cu înlocuirea într-un agregat a unui pinion uzat cu un altul de altă dimensiune, ceea ce ar duce la dezechilibrarea întregului sistem mecanic.

Aplicarea acestui principiu în proteza totală are unele avantaje, pentru dentiția naturală însă contactele în suprafață sînt dezechilibrante pentru biomecanica parodontală.

3°. Metoda montării monoplane (Granger) . Pentru simplificarea morfologiei ariilor ocluzale generatoare de forțe dislocante, Granger transformă morfologia ocluzală într-o suprafață plană pentru fiecare arcadă cu realizarea unor contacte dento-dentare ușor de controlat și dirijat. Coaptarea în ocluzie a celor două suprafețe plane se va realiza fără dificultate, iar glisările în propulsie și lateralitate prin lunecarea celor două planuri, vor îndeplini cu ușurință postulatul echilibrului tripodal Gysi. Dinții artificiali utilizați sînt decuspidați și montați în același plan de ocluzie, fără realizarea curbelor sagitale și transversale. In această situație contactele dento-dentare în mișcarea de propulsie și de lateralitate se realizează pe toată suprafața.

Avantajul utilizării acestei metode în montarea dinților artificiali este în primul rînd legat de marea ușurință de realizare. Metoda însă forțează elementele restante ale sistemului stomatognat (mușchi, articulații) prin adaptarea la o morfologie artificial imaginată și creeată, neconformă cu forma structurilor sistemului stomatognat înainte de edentare. Metoda mai prezintă și dezavantajul supresolicitării suportului osos prin rețele ocluzale monoplane care necesită intensități crescute ale forțelor de masticație.

4°. Metoda de montare după Sears urmărește în esență simplificarea ocluziei dinamice prin utilizarea unor dinți artificiali semianatomorfi. Acești dinți semianatomorfi propuși de Sears, au fața ocluzală aplatizată la nivelul cuspizilor de sprijin și prevăzută cu unități triturante pentru eficiență funcțională, cuspizii de ghidaj rămînînd de o formă aproximativ anatomică. Prin decuspidarea cuspizilor de sprijin se poate realiza contactul dento-dentar în suprafaţă pe principiul ocluziei monoplane, fără realizarea curbei sagitale. Pentru respectarea principiului tripodal a lui Gysi ultimul molar mandibular va fi montat înclinat astfel încît faţa ocluzală să se proiecteze pe faţa distală a molarului maxilar, realizîndu-se trei contacte, unul anterior şi două laterale.

5°. Metoda montării în ocluzie lineară Frusch şi Fischer

Autorii au criticat montarea realizată după metoda lui Sears, datorită transformării cuspizilor de sprijin în suprafeţe plane ceea ce nu ameliorează eficienţa masticatorie menţinînd insuficienţa de masticaţie. Apreciind avantajele montării Sears , care realizează contacte dento-dentare uşor de controlat static şi dinamic, Frusch şi Fischer modifică morfologia dinţilor artificiali. Dinţii artificiali care vor realiza arcada dentară maxilară sînt dinţi a căror suprafaţă ocluzală este decuspidată completă căpătînd aspect de suprafaţă plană. Dinţii artificiali care realizează arcada dentară artificială mandibulară prezintă o creastă ascuţită cu direcţie mezio-distală pe mijlocul feţei ocluzale.

Avantajul realizării arcadelor dentare după metoda Frusch şi Fischer constă în simplificarea morfologiei suprafeţelor ocluzale şi a contactelor dintre arcadele artificiale. In mişcările de lateralitate, crestele dinţilor artificiali mandibulari vor aluneca pe suprafaţa plană a dinţilor artificiali maxilari, crestele de pe partea activă şi de pe partea inactivă urmărind aceeaşi traectorie şi păstrînd permanent contactul cu arcada maxilară. In realizarea funcţiilor crestele dinţilor artificiali mandibulari produc o creştere a eficienţei masticatorii, prin secţionarea alimentelor proiectate pe suprafeţele plate ale arcadei artificiale maxilare. Crestele dinţilor mandibulari avînd direcţie mezio-distală şi fiind plasate pe mijlocul suprafeţei ocluzale, sînt una în continuarea alteia, ceea ce generează în plan sagital o linie de contact cu suprafeţele plate ale arcadei maxilare, realizînd astfel contacte ocluzale lineare.

b. Concepţia ocluziei unilateral echilibrate

Schultz şi Pound realizează acest concept plecînd de la o serie de constatări. Atunci cînd cele două arcade artificiale sînt în contact de ocluzie centrică, propulsie sau de lateralitate fără să se interpună bolul alimentar, posibilitatea echilibrării statice şi dinamice prin intermediul concepţiei teoriei lui Gysi îşi are valabilitatea. In timpul masticaţiei însă, între arcadele dentare artificiale se interpune alimentul care împiedică contactul tripodal, ceea ce duce implicit la instabilizarea aparatelor gnatoprotetice pe cîmp. In ocluzie naturală stereotipul dinamic de masticaţie a bolnavului, s-a creeat pentru o ocluzie unilateral echilibrată. Realizarea unei ocluzii bilateral echilibrate impune transformarea lanţului de mişcări reflexe ale stereotipului dinamic de masticaţie conform acestor rapoarte ocluzale. Contactele dentare în teoria ocluziei bilateral echilibrate sînt deosebit de nocive pentru articulaţia temporo-mandibulară şi pentru ţesuturile de sprijin din zona contactului inactiv.

Schultz şi Pound propun realizarea arcadelor artificiale în edentaţia totală pe principiul ocluziei unilateral echilibrate, arcadele dentare artificiale realizînd contacte multiple în ocluzie centrică cu prezenţa long-centric-ului şi point-centric-ului în funcţie de tipul de ocluzie naturală a bolnavului. In mişcările de lateralitate şi propulsie contactele între arcadele artificiale trebuie să se realizeze numai pe partea activă, dezangrenîndu-se dinţii de pe părţile inactive.

Realizarea arcadelor artificiale după principiul ocluziei unilateral echilibrate, pentru a permite dezangrenajul ocluziei în propulsie în zonele distale, se va realiza monoplan la nivelul zonelor laterale. Cînd mandibula va fi propulsată pe panta de ghidaj anterior, ea se va deplasa după o traectorie oblică realizînd contacte doar anterior, zonele distale ale arcadei fiind degajate total datorită ocluziei monoplane. In mişcările de lateralitate pentru dezangrenarea dinţilor de pe partea inactivă, autorii propun realizarea montării dinţilor laterali după o curbă anti Monson, prin inversarea curbei de compensaţie Monson şi Vilain. In deplasările laterale ale mandibulei feţele ocluzale de partea activă se vor deplasa spre lateral şi inferior. Cea mai mică deplasare a mandibulei spre lateral va duce la dezangrenajul feţelor ocluzale de pe partea inactivă.

In marea majoritate a cazurilor, la montarea dinţilor artificiali se utilizează concepţia lui Gysi. Această concepţie a ocluziei bilateral echilibrate are indicaţii de utilizare în toate clasele Sangiuolo de edentaţie totală, ea urmărind anihilarea forţelor de răsturnare cu păstrarea eficienţei forţelor de adeziune şi sucţiune.

Concepţia ocluziei unilateral echilibrate în cadrul restaurării edentaţiei totale, se poate încerca pe cîmpuri protetice edentate total favorabile (clasa I- Sangiuolo) şi numai cînd bolnavul o reclamă prin neadaptare la o ocluzie bilateral echilibrată. Edentaţia totală recentă impune uneori realizarea arcadelor artificiale după principiile ocluziei unilateral echilibrate, atunci cînd reflexele sînt bine păstrate pentru acest tip de ocluzie, situaţie clinică ce apare în cazul instalării bruşte a edentaţiei totale prin extracţii multiple (parodontopatii).

In urma realizării arcadelor dentare artificiale prin montarea dinţilor artificiali, i-a formă de fapt macheta în ceară a viitorului aparat gnatoprotetic. Macheta trebuie să reprezinte copia fidelă a aparatului gnatoprotetic total amovibil avînd întinderea, forma şi volumul acestuia. Fără a intra în amănuntele tehnice de realizare a machetei în ceară a aparatului gnatoprotetic, ce fac obiectul de studiu a disciplinei de propedeutică stomatologică, trecem în continuare la următoarea etapă clinică care este reprezentată de etapa de verificare clinică a machetei.

N. VERIFICAREA CLINICA A MACHETEI IN CEARA A APARATULUI GNATOPROTETIC

Verificarea machetei în ceară reprezintă o fază importantă în tratamentul edentaţiei totale deoarece macheta, care este reproducerea în ceară a viitorului aparat gnatoprotetic, trebuie să realizeze toate dezideratele acestuia, cu excepţia rezistenţei. Este etapa în care se mai pot face modificări la nivelul diferitelor componente ale viitorului aparat gnatoprotetic, modificări stabilite de medic sau sugerate de bolnav. Această probă este echivalentă într-o oarecare măsură cu un prim contact al bolnavului cu viitorul aparat gnatoprotetic. De aceea verificarea trebuie făcută în condiţii deosebite de relaxare psihică, într-un climat de încredere şi colaborare medic-bolnav. Deoarece refacerea funcţiei fizionomice primează de cele mai multe ori pentru bolnav, se poate cere pentru orientare o fotografie din perioada dentată a bolnavului sau pentru satisfacerea doleanțelor acestuia poate fi consultată o persoană în care bolnavul are încredere.

Verificarea clinică a machetei aparatului gnatoprotetic se realizează în doi timpi : verificarea extraorală și verificarea intraorală. Machetele se primesc în cabinet așezate pe modelele montate în ocluzor sau simulator, însoțite de fișa de laborator și de machetele de ocluzie.

1. Intr-o primă etapă se procedează la verificarea extraorală a machetei în ceară. Se va practica o verificare pe modelele de gips cu simulatorul închis și deschis, urmată de o verificare cu machetele detașate de pe modelele de lucru.

a. Examinarea cu machetele pe model și ocluzorul deschis, urmărește dacă au fost respectate indicațiile date tehnicianului referitor la realizarea bazei machetei și a arcadelor artificiale. Se va controla calitatea machetei în confecționarea bazei și marginilor. Se apreciază modelajul feței externe a rugilor palatine, papilei bunoide, papilelor interdentare ca și imitarea cu atenție a aspectului natural al mucoasei gingivale. Se urmăresc marginile dacă sînt extinse pînă la nivelul liniei ghirlandate, dacă cuprind în întregime zona de sprijin a cîmpului protetic.

Se verifică dacă au fost respectate indicațiile de alegere și montare a dinților artificiali în privința formei, culorii, dimensiunii, cuspidării. Se verifică montarea corectă a dinților laterali, pe mijlocul crestei, după liniile trasate pe model și după orientarea șanțurilor intercuspidiene a molarilor și premolarilor în aceeași direcție mezio-distală. Se verifică corecta lor montare și în sens sagital, adică dacă s-a evitat amplasarea molarilor în porțiunea distală a șeilor (tuberculul piriform, tuberozități) evitîndu-se astfel contactele premature ce deplasează aparatele gnatoprotetice de pe cîmpul protetic spre anterior.

Se controlează dacă fețele orale ale dinților mandibulari laterali nu depășesc o perpendiculară pe linia oblică internă sau linia ce unește caninul cu fața orală a molarului trei. Se verifică corecta realizare a curbelor sagitale și transversale, cu rol în stabilizarea protezelor. Se verifică corecta montare a dinților frontali curbura vestibulară și curbura incizală.

b. Verificarea cu machetele pe modele și ocluzorul închis. Prin mișcări de închidere și deschidere ale ocluzorului se verifică rapoartele interdentare în zona frontală în sens vertical, apreciindu-se gradul de supraacoperire a dinților, precum și în sens sagital, realizarea unui anumit over-jet conform indicațiilor primite din cabinet. Se verifică corespondența liniilor interincisive, maniera de alegere a frontalilor superiori în funcție de reperele oferite, respectarea indicațiilor privind realizarea curburii frontale și a curburii incizale (dreaptă sau curbă).

Cu ocluzorul închis se verifică rapoartele ocluzale statice. Utilizarea unui simulator permite verificarea rapoartelor statico-dinamice, urmărindu-se angrenajul corect cu antagoniștii, realizarea unităților masticatorii, respectarea metodei și tipului de montare în funcție de axul interalveolar și poziționarea corectă a dinților. In sens transversal se va evita montarea dinților cap la cap întrucît aceasta provoacă mușcarea obrajilor și instabilitatea aparatului gnatoprotetic. Se va urmări de asemenea realizarea unei curbe transversale corecte.

In sens sagital, alinierea fețelor ocluzale ale dinților laterali trebuie să refacă curbele sagitale, simetrice, în concordanță cu gradul de cuspidare a dinților și supraocluzia frontală.

Pentru a controla conservarea dimensiunii verticale stabilite cu machetele de ocluzie, acestea se reaplică pe modele închizîndu-se ocluzorul sau simulatorul și urmărind starea corectă a machetelor, cu păstrarea aceleiași dimensiuni verticale.

Se verifică corespondența liniilor interincisive, corecta realizare a curbelor sagitale și transversale, corecta montare a dinților frontali, curbura vestibulară și curbura incizală.

c. Examinarea cu machetele detașate de pe modele. Prin inspecție și palpare cu pulpa degetului se vor verifica marginile, baza machetei și arcadele artificiale. Marginile trebuie să fie cît mai netede și să reproducă fidel marginile amprentei funcționale. Grosimea stratului de ceară trebuie să fie uniformă la nivelul bazei machetei. Fața mucozală nu trebuie să prezinte rugozități, particule de gips sau alte spine iritative ce ar putea traumatiza țesuturile de sprijin.

2. In continuare se procedează la verificarea intraorală a machetelor în ceară. Se face o examinare întîi cu macheta

mandibulară apoi cu macheta maxilară şi în final cu ambele machete urmărindu-se dacă au fost realizate obiectivele mecanice şi morfofuncţionale. Machetele vor fi răcite, prin spălare cu apă rece pentru întărirea cerii, indicîndu-se în acelaşi timp bolnavului să-şi clătească gura în repetate rînduri pentru răcirea mucoasei. Bolnavului i se va explica în ce constă verificarea cu machetele de ceară astfel ca mişcările efectuate să le execute cu prudenţă şi rapiditate.

Se urmăreşte stabilitatea statică şi dinamică a machetei mandibulare, apoi a celei maxilare. De obicei la machetele de ceară apare instabilitatea acestora, lucru ce impune utilizarea resorturilor elastice de stabilizare. Macheta mandibulară aplicată pe cîmp pacientul aflîndu-se cu gura uşor deschisă, poate fi mobilizată de formaţiuni mobile de la periferia cîmpului protetic atunci cînd marginile sînt prea întinse la nivelul zonelor funcţionale periferice, fiind necesară reducerea lor în scopul îmbunătăţirii stabilităţii statice.

Stabilitatea dinamică a machetei mandibulare depinde în mare parte de montarea dinţilor artificiali, de aceea o vom verifica prin teste de presiune digitală localizate la cîte un segment de arcadă. Aplicarea unei presiuni digitale pe marginea incizală a frontalilor inferiori nu trebuie să producă basularea machetei. Aceasta se produce în cazul cînd incisivii sînt montaţi în afara crestei sau închiderea marginală în zona distală nu este corespunzătoare. Se vor lua măsuri de remediere a acestei deficienţe, prin montarea frontalilor pe creastă şi radierea corespunzătoare pe model a zonei de închidere distală, urmată de adăugare de ceară pe faţa internă a marginii distale a machetei. Va fi necesară de asemenea şi o perfectare a închiderii marginale sublinguale prin îngroşarea marginii din această zonă. Presiunile exercitate alternativ pe feţele ocluzale ale premolarilor au scopul de a verifica corecta montare a dinţilor laterali ca şi corecta adaptare a bazei.

Basculările pot apare cînd dinţii laterali sînt montaţi în afara crestei, cînd există o disproporţie între lăţimea crestei şi lăţimea dinţilor montaţi sau prin lipsa de adaptare a bazei machetei pe cîmp din cauza unor greşeli de amprentare, fiind necesară corecţia în această fază, a acestor deficienţe.

Pentru verificarea stabilităţii dinamice a machetei în ceară se efectuează testele funcţionale Herbst, urmînd a se reduce marginile în zonele supraextinse.

In cazul verificării stabilităţii statice şi dinamice a machetei maxilare, se impune o pregătire generală şi locală în special la bolnavii cu zone reflexogene accentuate. Pentru verificarea stabilităţii dinamice se impune utilizarea aceloraşi teste de verificare aplicate şi în cazul machetei mandibulare. Atunci cînd presiunile efectuate pe marginea incizală a dinţilor frontali determină o desprindere cu uşurinţă a machetei în zona distală, va fi necesară o îmbunătăţire a închiderii periferice la nivelul zonei "Ah". Aplicarea testelor Herbst încheie şi la maxilar verificarea stabilităţii dinamice.

Se va efectua în continuare examenul cu ambele machete în cavitatea orală, apreciindu-se corecta realizare a relaţiilor mandibulo-craniene fundamentale. Verificarea lor este destul de dificil de realizat întrucît ceara nu permite adeziunea, succiunea, iar mişcările vor fi reduse ca amplitudine pentru a nu se rupe ceara. Imbunătăţirea stabilităţii celor două machete se va realiza prin montarea arcurilor de stabilizare.

Verificarea relaţiei de postură se va realiza prin verificarea respectării reperelor. Se controlează dacă dimensiunea verticală este corectă, cu spaţiul interocluzal corect. Dacă spaţiul este ocupat de machetă sau invers este prea mare, situaţia trebuie imediat remediată prin revenirea la proba de machetă de ocluzie. De obicei relaţie de postură se determină în această fază prin utilizarea unor teste fonetice ce materializează spaţiul minim de articulare fonetică. Cînd dimensiunea verticală de postură este mai mare, spaţiul minim de articulare fonetică este mărit, dinţii artificiali sînt prea mici sau montaţi incorect, iar cînd dimensiunea verticală de postură este mai mică, machetele aparatelor gnatoprotetice vor ocupa spaţiul de inocluzie fiziologică, împiedicînd articularea fonetică corectă.

Verificarea relaţiei centrice se realizează dirijînd bolnavul să apropie arcadele, fără presiuni prea mari, pînă la obţinerea primului contact dentar,urmînd a se verifica reperele. Dacă montarea dinţilor artificiali este corectă şi ocluzia este realizată corect, reperele relaţiei centrice vor fi corecte. In cazul în care reperul dentar este modificat (laterodeviaţii, necorespondenţe ale liniilor interincisive) se va relua montarea dinţilor după reluarea fazei de determinare a relaţiei centrice cu machetele de ocluzie.

Urmează verificarea statică şi dinamică a relaţiei de ocluzie, completată de proba spatulei. Deoarece machetele prezintă toate proprietățile aparatelor gnatoprotetice cu excepția celor legate de materialul din care este confecționată baza, ocluzia artificială pe care o realizează trebuie să îndeplinească toate condițiile ocluziei bilateral echilibrate. La trecerea din poziția de repaus în intercuspidare maximă se urmărește în primul rînd traectoria mandibulei în porțiunea terminală. Aceasta trebuie să fie continuă într-un singur timp fără laterodevieri sau propulsii. Abaterile de la traectoria normală provocate de interferențe cuspidiene, se corectează prin șlefuiri selective practicate cu atenție pentru a nu distruge morfologia ocluzală.

Relația de ocluzie se verifică static în ocluzia de intercuspidare maximă și dinamic în pozițiile test, aceasta depinzînd de principiul care a stat la baza realizării arcadelor artificiale. Sînt autori care consideră că este bine să se dea o oarecare libertate mandibulei și să se realizeze la toți bolnavii "long-centric" și autori care consideră că ocluzia centrică trebuie să se realizeze pe principiul "point-centric" pentru a se asigura un sprijin sigur, solid. Pe ocluzor se realizează totdeauna "point-centric", pe articulator se poate realiza "point-centric" sau "long-centric". Cînd nu avem articulator se realizează pe machetă "point-centric" și apoi în faza finală prin șlefuire selectivă se poate realiza "long - centric".

2 În poziția de intercuspidare maximă trebuie să existe contacte multiple, distribuite uniform pe toată arcada și stabile. Corectitudinea contactelor oculzale se verifică prin "proba spatulei". Incercarea de a glisa o spatulă între dinți în zona laterală dreaptă, stîngă și frontală, ne permite să decelăm o eventuală deplasare verticală a bazei și să apreciem dacă angrenajul este real sau fals. Normal proba spatulei trebuie să fie negativă. Dacă spatula pătrunde între arcade (proba spatulei pozitivă) în una din zonele amintite înseamnă că una din baze nu se aplică intim pe cîmpul protetic, sau cele două arcade artificiale nu vin în contact direct. Defecțiunea se remediază prin adăugare de ceară la baza machetei în primul caz sau prin adăugarea unei șuvițe de ceară roz ramolită pe suprafața ocluzală a arcadei artificiale cu înregistrarea rapoartelor ocluzale corecte, urmată de refacerea montării dinților.

Se verifică de asemeni existența concordanței între parametrii ocluziei conform cvintului Hannau, refacerea unităților masticatorii și realizarea unui over-beite și over-jet corect.

Examenul ocluziei dinamice trebuie efectuat în poziţii test : protruzie cap la cap, lateralitate dreaptă şi stîngă, cu verificarea contactelor tripodale ce trebuie să apară conform principiului echilibrului general. Prin proba spatulei se verifică dacă aceste contacte sînt corecte în mişcări test, urmărindu-se şi contactarea în mişcare din intercuspidare maximă pînă la poziţia test.

Verificarea refacerii morfo-funcţionale corecte se va realiza în continuare cu ambele machete în cavitatea orală.

Din punct de vedere morfologic, machetele trebuie să refacă ca şi aparatele gnatoprotetice finite, arhitectura facială în ansamblu, forma arcadelor dento-alveolare, elementele de relief de la nivelul bolţii palatine necesare unei bune articulări fonetice, şi morfologia parodonţiului marginal cu relieful individualizat al fiecărui dinte în parte. In ansamblu refacerea trebuie să creeze toate condiţiile morfologice pentru realizarea poziţiilor fundamentale ale mandibulei faţă de maxilar şi de desfăşurare în condiţii optime a dinamicii mandibulare.

Din punct de vedere funcţional în faza de machetă se poate urmări gradul de restabilire al unor funcţii ale sistemului stomatognat cum sînt: fizionomia, fonaţia, deglutiţia şi mai puţin masticaţia, deoarece lipsa de rezistenţă a bazelor de ceară a machetelor nu permite decît doar schiţarea unor cicluri de masticaţie.

Restaurarea fizionomiei este un obiectiv căruia cei mai mulţi bolnavi indiferent de vîrstă şi sex, îi acordă o mare atenţie. Medicul stomatolog trebuie să nu precupeţească nici un efort şi să-şi mobilizeze toate cunoştinţele, simţul artistic şi puterea de convingere pentru a realiza acel compromis uneori greu de înfăptuit între estetic, biologic şi funcţional. Se va solicita cooperarea atît a bolnavului cît şi a unor rude sau cunoştinţe, utilizîndu-se toate mijloacele pentru refacerea esteticii faciale la parametrii optimi. Se pot folosi fotografii de faţă şi profil realizate în perioada dentată, cît mai recent în raport cu momentul prezentării la medic. Se poate crea un plus de naturaleţe redînd anumite anomalii de poziţie ale dinţilor preexistenţi (vestibularizări, rotări în ax, false agresiuni) sau chiar anomalii de număr (eliminarea de exeplu a unui dinte frontal).

Bolnavul este examinat din faţă şi din profil, static şi dinamic, în relaţia centrică şi de postură. Examenul din faţă se face atît în relaţie centrică cît şi în relaţie de postură urmărindu-se armonia facială în ansamblu, plenitudinea părţilor moi, atenuarea şanţurilor feţei care trebuie să corespundă vîrstei. Se verifică dacă nu s-a produs ştergerea acestor şanţuri care este evidentă în cazurile de supradimensionare a etajului inferior sau de modelare a marginii vestibulare frontale prea goasă. O dimensiune verticală incorect apreciată va determina modificări faciale. Astfel apare aspectul de facies îmbătrînit cu accentuarea şanţurilor peri şi paraorale, în caz de dimensiune verticală micşorată. Aspectul fantei labiale cu buzele eversate sau din potrivă prea întinse, este un indiciu asupra corectitudinii realizării dimensiunii verticale de ocluzie. In relaţia de postură se verifică rapoartele labiale şi armonia facială, date de simetrie, de adîncimea şanţurilor feţei, de dimensiunea verticală de postură.

Cînd bolnavul se află cu gura întredeschisă se urmăreşte dacă în realizarea arcadelor artificiale şi a bazelor machetelor s-au respectat principiile de restaurare a funcţiei fizionomice, (plasarea liniei mediene în plan medio-sagital, armonia porţiunilor vizibile ale arcadelor în ansamblu, simetria lor faţă de linia mediană, curbura lor în sens sagital şi transversal). Se ţine cont că în timpul surîsului între faţa internă a obrajilor şi feţele vestibulare ale caninilor şi premolarilor trebuie să existe un mic spaţiu de anumite dimensiuni, deoarece micşorarea lui dă impresia de "gură plină de dinţi", în timp ce supradimensionarea sa dă senzaţia de discordanţă între mărimea arcadei şi a feţei. Se verifică de asemenea dacă s-au respectat indicaţiile legate de alegerea şi montarea dinţilor vizibili din punct de vedere al formei reliefului vestibular, mărimii, culorii, în concordanţă cu criterii de sex, vîrstă, caractere somatice, temperament etc. Se urmăreşte redarea curburii incizale corecte, gradul de vizibilitate al dinţilor în repaus şi în timpul vorbirii sau surîsului în scopul refacerii unei mimici faciale atît static cît şi dinamic.

Prin examinare de profil se va studia în relaţie centrică, de postură în timpul surîsului, a vorbirii, linia profilului şi redarea esteticii faciale în ansamblu urmărind treapta labială, relieful buzelor, şanţurile nazo-labial şi labio-mentonier.

In final se trece la perfectarea individualizării montării dinţilor frontali cu redarea aspectului de naturaleţe, dar în anumite limite pentru a nu prejudicia menţinerea şi stabilitatea aparatului gnatoprotetic.

Controlul restabilirii funcției fonetice este o etapă orientativă deoarece se știe că adaptarea fonetică propriu-zisă se face într-o perioadă de timp prin acomodarea cu noile particularități de formă și volum ale spațiului protetic potențial. Prin probe fonetice se verifică:

- poziția marginilor libere ale incisivilor superiori care montate corect trebuie să permită pronunțarea normală a labiodentalelor : "fe" și "ve"; "be".
- poziția relativă a frontalilor superiori față de cei inferiori cerîndu-se bolnavului să pronunțe consoane dentodentale "șe", "je", moment în care dinții frontali bimaxilari trebuie să ajungă în același plan vertical, fără ca mișcarea să se însoțească de ciocnirea machetelor. Clacarea lor se produce în caz de supraevaluare a dimensiunii verticale, avînd drept consecință micșorarea spațiului liber de articulare fonetică Thompson.

Dacă în cursul acestui test de verificare a siflantelor, pronunțarea lor se însoțește de "zîzîit" se verifică dacă incorectitudinea este datorată montării prea vestibularizatę a frontalilor superiori sau prea lingualizate a celor inferiori. Deficiența mai poate fi datorată unei grosimi excesive a machetei în zona de articulare fonetică din partea anterioară a bolții palatine. Pronunțarea bilabialelor "be" și "pe" fără ciocnirea machetelor arată o dimensiune verticală corectă, în timp ce pronunțarea consoanei "k" este un test ce probează calitatea închiderii distale a bazei machetei maxilare.

Masticația și deglutiția nu se pot verifica corespunzător în această etapă. Prin testele de deglutiție produse în cursul citirii unui text sau al sugerii unei bomboane, se urmăresc condițiile de realizare a acestei funcții precum și stabilitatea machetelor. Mișcările masticatorii trebuiesc efectuate cu prudență pentru a nu modifica, deforma sau fractura baza machetelor. Prin intermediul lor se observă modul de recepționare a presiunilor masticatorii de către suportul muco-osos.

Avînd în vedere că proba machetei este ultima etapă în care se mai pot face modificări substanțiale ale aparatelor gnatoprotetice, conștiinciozitatea realizării acestei probe dictează în mare parte succesul terapiei. Un factor de mare importanță în acest sens este reprezentat de bolnav, care prin doleanțele sale poate influența pozitiv sau negativ rezultatele tratamentului. Obținerea asentimentului bolnavului și validarea de către acesta a machetei aparatului gnatoprotetic, sînt obiective deosebit de importante ce trebuiesc realizate în această etapă, avînd în vedere componenta psihică care este predominentă în cazul tratamentului amovibil.

-C. ADAPTAREA APARATULUI GNATOPROTETIC TOTAL AMOVIBIL

Adaptarea aparatului gnatoprotetic total amovibil nu reprezintă sfîrșitul tratamentului, ci marchează încheierea unei etape și începutul alteia în care are loc acomodarea cu aparatele gnatoprotetice și restabilirea progresivă a funcțiilor sistemului stomatognat. Bazat pe aceste considerente, Saiser definește livrarea unei proteze totale ca o perioadă și nu ca o ședință, perioadă în timpul căreia practicianul trebuie să elimine defectele care vor apare în cursul adaptării, pînă cînd proteza va deveni eficientă și va fi receptată de bolnav și de organismul său.

Această etapă de adaptare decurge în două sensuri ce converg la realizarea integrală a funcțiilor sistemului stomatognat și anume: adaptarea aparatului gnatoprotetic la bolnav și adaptarea bolnavului la aparatul gnatoprotetic. Cele două fenomene decurgînd concomitent în etapa clinică de adaptare, aproape că nu se pot disocia ele fiind individualizate numai din punct de vedere didactic.

Privită în timp, atît adaptarea aparatului gnatoprotetic cît și a bolnavului la aparat se realizează etapizat, urmărind în succesiune secvențială realizarea unor obiective. Etapele adaptării sînt următoarele: adaptarea imediată, adaptarea primară, adaptarea secundară, adaptarea tardivă.

Adaptarea bolnavului la aparatul gnatoprotetic se realizează în aceste etape pe mai multe direcții, descriindu-se : adaptarea psihică, adaptarea mecanică, adaptarea funcțională și adaptarea biologică.

Adaptarea aparatului gnatoprotetic la bolnav se va realiza în raport de simptomele ce le prezintă bolnavul în scopul satisfacerii principiilor adaptării sale psihice, mecanice, funcționale, biologice.

1. ADAPTAREA IMEDIATĂ cuprinde prima ședință de aplicare a aparatului finit în cavitatea orală a bolnavului. Se referă

la adaptarea aparatului gnatoprotetic la bolnavul edentat total în momentul livrării și la adaptarea bolnavului, la primul contact cu aparatul finit.

In momentul livrării sau mai corect înaintea livrării propriu-zise, pentru a menaja psihicul bolnavului, medicul are datoria de a proceda la o minuțioasă verificare a aparatului gnatoprotetic. Această verificare trebuie să urmărească toate etapele și obiectivele deja expuse la etapa de verificare clinică a machetei în ceară, cu scopul final de a verifica corectitudinea de construcție în ansamblu a aparatului. Astfel se va proceda la controul execuției tehnice a bazei și arcadelor artificiale, urmînd etapele de verificare extraorală și un control cu aparatele aplicate pe cîmpul protetic, urmînd etapele verificării intraorale.

La nivelul bazei aparatului gnatoprotetic se examinează suprafața, marginile, fețele externe.

Suprafața mucozală trebuie să nu prezinte neregularități sub formă de goluri sau plusuri de material. Golurile se datorează polimerizării necorespunzătoare, sînt mai ușor toleralte de bolnav deși, atunci cînd sînt numeroase realizează "nișe ecologice" prin nidarea florei microbiene, fermentarea resturilor alimentare și a celulelor epiteliale, generînd iritații localizate sau generalizate ale mucoasei orale. Surplusurile de material se datoresc porozităților gipsului din care s-a realizat modelul funcțional și apar sub formă de spiculi sau creste de acrilat. Surplusurile se depistează prin examen vizual direct și palpare cu pulpa degetului. Se îndepărtează strict localizat, la nivelul neregularităților, cu freze de acrilat sau pietre cu granulație fină. Se vor evita șlefuirile importante pe suprafața mucozală pentru a nu se creea incongruențe cu cîmpul protetic. Se verifică de asemeni corectitudinea plasării unor zone de despovărare (torus, linie mediană), camere cu vid, linii americane, linii oblice interne cu margini rotunjite.

Marginile trebuie să aibă o grosime favorabilă și să fie rotunjite. Marginile prea groase determină îndepărtarea aparatelor gnatoprotetice de la periferie prin elasticitatea țesuturilor. Marginile prea ascuțite, tăioase, care nu eliberează țesuturile mobile de la periferia cîmpului protetic, vor da leziuni de decubit avînd o acțiune secantă. Corectarea grosimii marginilor se poate realiza cu acrilat autopolimerizabil sau termopolimerizabil.

Fața externă (lustruită) trebuie să realizeze falsa gingie, cu modelaj anatomic corespunzător (fosă canină, bosă canină, papile interdentare) cu concavități corespunzătoare plasării fibrelor musculare orizontale de la periferia cîmpului protetic (buccinator, orbicular) ce contribuie la menținerea aparatului pe cîmp. Cînd aceste concavități nu se respectă, se produce îndepărtarea aparatulu de pe cîmp. La maxilar deosebit de important este modelajul rugilor palatine, a papilei bunoide, ce permit o adaptare rapidă și eficientă din punct de vedere fonetic creînd un confort sporit bolnavului prin senzația de natural. Se controlează de asemeni finisarea, lustruirea perfectă a feței externe ce trebuie să fie lipsită de asperități pentru a permite alunecarea țesuturilor moi și menținerea unei igiene corespunzătoare. Porozitățile pe această suprafață realizează nișe ecologice,plusurile constituie zone de iritare mecanică a mucoasei jugale, a limbii favorizînd totodată apariția unor forțe ce disloca aparatul de pe cîmp. In cazul unor baze cu grosime neuniformă, la nivelul zonelor mai groase bulele de monomer se elimină cu greutate creînd o porozitate mai mare, ceea ce antrenează o rezistență scăzută aparatului. Orice retușare pe fața externă, la nivelul marginilor și a bazei va fi însoțită de o prelucrare și lustruire perfectă pînă la "luciu de oglindă" și verificare clinică pentru a evita eventualele asimetrii faciale.

Controlul refacerii arcadelor artificiale trebuie efectuat minuțios, pe zone de arcadă, urmărind respectarea indicațiilor de alegere și montare a dinților ca și corecta realizare morfologică a arcadelor artificiale. Se verifică de asemeni dacă în urma fazelor tehnologice (ambalare, polimerizare) au avut loc migrări ale dinților de pe arcadă, fracturi, fisuri, deformări ale aparatului gnatoprotetic ce ar putea determina modificări ale echilibrului ocluzo-articular prin apariția de contacte premature.

Deformările aparatelor gnatoprotetice se datoresc :

- nerespectării indicațiilor de polimerizare corectă (fiecare tip de acrilat are un anumit timp de polimerizare);
- nerespectării raportului optim monomer-polimer. O supradozare de monomer va genera tensiuni interne în baza protezei.
- dezambalarea incorectă prin răcire forțată a chiuvetei poate produce deformări ale masei acrilice termoplastice; Cît timp prote-

za este ambalată, baza nu se modifică dar odată cu dezambalarea apar tensiuni care deformează baza protezei şi produc migrări ale dinţilor;

- grosimea neuniformă a bazei determină apariţia de tensiuni interne în momentul polimerizării ce deformează aparatul gnatoprotetic; Se polimerizează iniţial zonele mai subţiri unde cantitatea de polimer este mai mică şi căldura pătrunde mai bine;
- introducerea aparatului gnatoprotetic în apă este însoţită de un proces de absorbţie a apei şi de gonflare, ducînd la modificări;
- supraîncălzirea în timpul prelucrării poate produce interferenţe ocluzale prin deformări ale bazei şi deplasări ale dinţilor;
- fracturarea valului după ştupuire;

Aceste defecte nu afectează stabilitatea aparatului gnatoprotetic datorită faptului că sînt tolerate de rezilienţa mucoasei orale, dar la contactul ocluzal toleranţa este minimă şi necesită reechilibrarea.

Aparatele gnatoprotetice sînt spălate în faţa pacientului spre a-i insufla acestuia primele noţiuni de igienă, după care sînt introduse în cavitatea orală întîi mandibular pentru a evita reflexul de vomă şi apoi maxilar.

Controlul cu aparatul gnatoprotetic pe cîmp va verifica concomitent adaptarea aparatului gnatoprotetic pe cîmp şi adaptarea bolnavului la aparatul gnatoprotetic urmărindu-se în general aceleaşti obiective ca şi la proba machetei în ceară.(obiective mecanice prin verificarea stabilităţii statice şi dinamice, realizarea relaţiilor corecte mandibulo-craniene, obiective funcţionale, adaptarea psihică şi adaptarea biologică).

a. Controlul adaptării mecanice constă în introducerea aparatului gnatoprotetic şi menţinerea sa pe cîmp. Se verifică dacă cuprinde în întregime cîmpul protetic, dacă marginile ajung pînă în zona de reflexie a mucoasei. Prin presiuni uşoare aplicate pe suprafaţa ocluzală a dinţilor se vor decela eventualele dureri determinate de spinele iritative nedecelate la examenul exobucal.

Se verifică stabilitatea statică. Aparatele gnatoprotetice nu trebuie să se ridice de pe cîmp cînd buzele şi limba sînt în repaus. Dacă aceasta se întîmplă, în cazul marginilor prea lungi sau a neocolirii formaţiunilor mobile de la periferie, se vor scurta marginile suprimîndu-se orice interferență periferică.

In cazul cînd există retentivități marcate la nivelul cîmpului protetic, cum ar fi tuberozitățile retentive, se întîmpină dificultăți la inserția aparatului în cavitatea orală. Ca o posibilitate de rezolvare a acestei situații clinice, se pot practica următoarele metode: fie se reduc marginile de la nivelul fundului de sac pînă în zona de maximă convexitate a tuberozității fapt ce va afecta însă închiderea marginală în această zonă, fie se secționează falsa gingie cu un disc dinspre margine spre centrul tuberozității realizînd în acest fel o fantă ce acționează ca un croșet acrilic.

Aparatul gnatoprotetic trebuie să aibă o bună menținere, stabilitate și sprijin, încă din prima ședință. Adaptarea statică este adesea observată după aplicarea protezei, dar sînt și cazuri cînd nu se produce datorită rezilienței mucoasei în cîmpuri protetice dure. In aceste cazuri se impune aplicarea unor presiuni de 5-8 minute prin intermediul protezei asupra periferiei mobile, ducînd la imprimarea în mucoasă a reliefului aparatului gnatoprotetic,atît a bazei cît și a marginilor, pînă cînd aparatul capătă o bună menținere. Adeziunea trebuie să fie perfectă.

Stabilitatea dinamică se verifică atît în timpul mișcărilor mandibulare cît și în timpul contracțiilor musculare ce însoțesc anumite funcții. Cel mai frecvent se verifică prin aplicarea testelor Herbst , prin teste de verificare digitală a basculării în diferite regiuni, în mod similar ca la proba machetei.

Din punct de vedere dinamic problemele adaptării imediate sînt mai dificile. Este posibil să apară o instabilitate dinamică datorată unor necoordonări musculare reflexe. In aceste cazuri, în cadrul pregătirilor proprotetice trebuie să se recurgă la întreaga gamă terapeutică expusă la capitolul respectiv. In faza de adaptare imediată ca și în fazele următoare de adaptare secundară și tardivă se impune utilizarea kinetoterapiei pentru reluarea dinamicii mandibulare corecte sau eventual implementarea unor noi tipare de dinamică mandibulară. Tot prin kinetoterapie se poate reeduca poziția de relație centrică corectă (în cadrul protezării tranzitorii)prin exerciții de poziționare statică și dinamică urmărind principiile expuse la capitolul de gnatologie. Reeducarea tiparelor de mișcare mandibulară este recomandabil de a se aplica și pentru reeducarea funcțională : masticatorii, fonetică și chiar fizionomică prin exerciții complexe. Funcția fizionomică este realizată în principal prin mimica facială. In acest sens, mimica facială dinamică poate fi reeducată kinetoterapic, deoarece este cunoscută deja modificarea facială majoră ce apare imediat după aplicarea aparatului gnatoprotetic total amovibil materializată prin rigiditatea, inexpresivitatea figurii, apariția obrazului de carton, tendința de a acoperi dinții prin tensionarea buzelor. Exercițiile de mimică facială ajută la dobîndirea aspectului natural, fizionomic al bolnavului precum și la asimilarea psihică facilă a tratamentului.

b. Controlul relațiilor fundamentale mandibulo-craniene

Cu ambele aparate gnatoprotetice în cavitatea orală se verifică repoziționarea mandibulei în cele trei planuri, respectiv dacă sînt realizate relațiile fundamentale în mod corect.

Relația de postură se determină prin una din metodele cunoscute și se verifică reperele: articular, muscular, osos, dentar, labial. Dacă există o dimensiune verticală de postură prea mare, spațiul de inocluzie se va mări și va apare o supradimensionare a etajului inferior. Dacă există o dimensiune verticală de postură prea mică, va apare un spațiu de inocluzie micșorat și persistența semnelor faciale de edentație.

Relația centrică se realizează punînd bolnavul să apropie arcadele pînă acestea vin în contact și urmărim dacă aceste contacte sînt maxime, repartizate pe toată arcada. Se verifică dacă reperele relației centrice sînt normale (reperul articular, muscular, osos, dentar, faringo-glandular).

Relația de ocluzie se verifică ca și la proba machetei în ceară, în raport de intercuspidare maximă și în poziții test, urmărind calitatea și distribuția contactelor dento-dentare. In protruzie se urmărește prezența contactelor la nivelul celor șase frontali și în zonele distale bilateral, asigurate prin curbele de compensație Spee. In mișcările de lateralitate trebuie să se păstreze puncte de contact pe partea activă dar și în zonele inactive conform principiului tripodal (două distal și unul frontal). Se verifică de asemeni libertatea mișcărilor de propulsie și lateralitate.

Un aparat gnatoprotetic finit poate prezenta o ocluzie imperfectă determinată de unele defecte de tehnologie protetică sau datorate unor cauze clinice (obiceiuri masticatorii, ticuri) ce produc abraziunea limitată a suprafeţelor ocluzale (Sangiuolo) şi care se pot corecta prin reechilibrare ocluzo-articulară imediată.

Numeroase teorii îşi dispută întîietatea în echilibrarea ocluziei bolnavului edentat total. Dintre acestea amintim teoriile lui Ackermann, Lejoyeux, Lauritzen, Sharry, care urmăresc obţinerea de contacte ocluzale multiple prin suprimarea punctelor de contact premature.

In primul rînd, înaintea oricărei reechilibrări ocluzale este necesar să ştim ce tip de ocluzie s-a realizat la bolnavul respectiv, întrucît se urmăreşte păstrarea principiului de bază care a stat la baza realizării arcadelor artificiale. Depistarea contactelor premature se face cu hîrtie de articulaţie aplicată pe suprafaţa ocluzală a arcadelor artificiale, bolnavul efectuînd mişcările test cu contact dento-dentar: ocluzia terminală centrică şi de postură, propulsia pînă la contact cap la cap, lateralitatea dreaptă şi stîngă.

Ackermann preconizează echilibrarea ocluzală în ocluzie centrică, în propulsie. lateralitate şi diducţie. El consideră că o ocluzie este stabilă atunci cînd mandibula se fixeazăppe maxilar prin intercuspidare, de aceea echilibrarea în ocluzie centrică urmăreşte realizarea calajului ocluzal prin contact cuspid-fosetă perfect. Prin acest contact intim se realizează o stabilitate de tip point-centric. Prin şlefuirea selectivă se dă o libertate de mişcare mandibulei. In propulsie şi în lateralitate sînt create contacte în cel puţin trei zone ale arcadei, dintre care două situate distal şi unul frontal asigurînd astfel ocluzia bilateral echilibrată.

Conceptul de şlefuire a lui Ackermann a fost reluat de Lauritzen: în cazul unor contacte premature ce antrenează o deviere, glisare a mandibulei, şlefuirea contactelor premature se face în raport de deplasare şi se va proceda astfel:

- cînd există puncte de contact premature care împiedică mişcarea de propulsie, deplasarea fiind spre distal, se execută şlefuiri ale pantelor cuspidiene după formula DUML (Distal Upper, Mesial Lower) care eliberează această mişcare;
- cînd există puncte de contact premature care produc devierea spre anterior într-o poziţie propulsată, pantele care se şlefuiesc sînt MUDL (Mesial Upper, Distal Lower);
- dacă contactul prematur este pe partea dreaptă şi

alunecarea mandibulei se face spre partea stîngă, (nelucrătoare) se vor şlefui versantele LUBL (Lingual Upper, Bucal Lower);

- cînd contactul prematur este pe partea dreaptă şi alunecarea protezei inferioare se face tot spre dreapta (pe partea lucrătoare), şlefuirea se face după formula BULL.

Lauritzen şi insistă asupra şlefuirii muchiilor incizale ale incisivilor mandibulari şi feţelor palatinale ale celor maxilari, în scopul eliberării mişcării de propulsie. Se realizează astfel o uşoară inocluzie care despovărează aparatele gnatoprotetice, inocluzie ce este indicată a fi realizată în faza de montare.

Lejoyeux propune o echilibrare a ocluziei în doi timpi: în primul timp se desfiinţează contactele incisivo-canine, iar în timpul următor (la trei - patru zile de la prima şedinţă) se şlefuieşte şi se echilibrează ocluzia centrică şi mişcările de protruzie şi lateralitate, urmărindu-se obţinerea unei ocluzii bilateral echilibrate.

Sharry recomandă şlefuirea selectivă pentru realizarea unui echilibru centric. Pentru mişcarea de propulsie el propune formula DUML şi MUDL, iar pentru mişcările de lateralitate şlefuirea versantului palato-vestibular al cuspidului lingual de partea inactivă şi versantului vestibulo-palatin al cuspidului vestibular sau versantul linguo-vestibular al cuspidului lingual.

In cazul unei montări Sears se poate aplica metoda de şlefuire Lauritzen pentru zona frontală. Slefuirea zonelor laterale este simplificată prin utilizarea unor dinţi aproape decuspidaţi în scopul desfiinţării componentelor orizontale care disloca proteza.

In general nu este indicat să se efectueze o reechilibrare ocluzală la o exigenţă extremă încă din prima şedinţă.

c. Controlul restabilirii funcţiilor

In această primă etapă, de importanţă deosebită este stabilirea funcţiei fizionomice care ar trebui să dea satisfacţii depline, avînd în vedere faptul că toate retuşurile s-au efectuat deja la proba machetei. Pentru aceasta se va verifica după aceleaşi criterii ca şi la proba machetei în ceară : refacerea arhitecturii faciale, dimensiunea verticală a etajului inferior, plenitudinea obrajilor a buzelor. Dacă buza superioară proemină prea mult se poate subţia versantul vestibular din zona frontală sau se poate scurta la nivel marginal. Conformarea falsei gingii trebuie să ofere orbicularului tonicitatea necesară unui tonus normal. Se urmăreşte de asemeni linia coletului , vizibilitatea dinţilor, armonia facială creeată. In unele cazuri dinţii sînt prea vizibili şi o şlefuire suplimentară a marginii libere ne permite să redăm surîsului iluzia naturaleţei. In această fază de multe ori volumul buzei superioare apare mărit, această modificare rezultînd dintr-o infiltraţie celulară care însă va dispărea după cîteva zile. Aspectul facial rigid care apare imediat după inserţia aparatului gnatoprotetic pe cîmp, este retrocedabil şi se va remedia prin exerciţii de mimică facială.

Funcţia fonetică este insuficient de elocventă, nesatisfăcătoare şi nu se poate controla definitiv în această etapă. Prin inserţia aparatului gnatoprotetic rezonatorul bucal se modifică prin apariţia unor noi plaje de sensibilitate, iar adaptarea la noile condiţii se va face în timp prin eforturi de fonaţie. Numai un vechi purtător de proteză se poate adapta imediat. Se controlează bolnavul în fazele dinamice de emisie fonetică încercînd corecţia deficienţelor. In acelaşi timp se recomandă efectuarea unor exerciţii fonetice.

Deglutiţia se face fără dificultate atunci cînd eliberate zonele dureroase ale nişei Ney-Bowen, pungii Eisenring şi la nivelul palatului moale.

Funcţia masticatorie nu se poate controla în prima şedinţă aa va fi verificată ulterior cînd s-a realizat reechilibrarea ocluzo-articulară dinamică.

d. Adaptarea psihică

Adaptarea psihică este de foarte mare impornaţă, de ea depinzînd reuşita tratamentului nostru. Primul contact al bolnavului cu aparatul gnatoprotetic poate influenţa hotărîtor celelalte etape de adaptare producînd o reuşită sau un eşec al tratamentului. Inserţia aparatelor în cavitatea orală se va amîna dacă pacientul nu este suficient pregătit psihic. Neadaptarea psihică exclude şi celelalte adaptări. De cele mai multe ori este vorba de bolnavii în vîrstă cu o stare psihică specială, ajunşi la stadiul terminus, care în familie nu mai au nimic de realizat, profesional şi-au spus cuvîntul, pensionaţi, marginalizaţi social, excluşi din rîndul persoanelor utile. Aceşti bolnavi avînd deja aversiune faţă de integritatea lor, în contact cu aparatul gnatoprotetic pot avea sentimente de neîncredere, de ură, de aceea trebuie ajutaţi să le accepte în intimitatea lor psihică. Fiecare bolnav trebuie înconjurat cu mult calm, echipa stomatologică trebuie să dea dovadă de competenţă cîştigîndu-i încrederea în reuşita tratamentului, asigurîndu-l că aparatul este realizat în condiţii optime.

De multe ori bolnavii pretind ca aparatele gnatoprotetice să le refacă arcadele dentare intacte, alte ori să obţină corecţii importante fizionomice deseori nelegate de tratamentul protetic propriu-zis, de aceea este important să li se arate că protezarea are posibilităţi limitate de refacere a modificărilor pe care le-a prezentat, temperînd cu mult tact pretenţiile adeseori absurde.

e. Adaptarea biologică se referă la modul în care aparatul gnatoprotetic este acceptat de organism. In această primă etapă adaptarea biologică prezintă dificultăţi deoarece apar leziuni ale mucoasei orale care pot avea cauze şi aspecte clinice diferite.

La primul contact al bolnavului cu aparatul gnatoprotetic pe lîngă senzaţia de volum mare se produce distensia ţesuturilor moi periorale. Marginile tăioase pot produce dureri şi leziuni de decubit prin comprimarea mucoasei. Contactele premature responsabile de supraîncărcări locale vor cauza compresiuni şi dureri.

Toate cauzele de iritaţie trebuie să fie eliminate înainte ca bolnavul să părăsească cabinetul.

Imediat după aplicare, aparatul poate favoriza apariţia fenomenului de muşcare a obrajilor datorită infiltraţiei celulare excesive sau diapneuziei din aceste zone, dar care diminuă în zilele următoare odată cu dispariţia modificărilor tisulare.

Uneori pot apare senzaţii de vomă cauzate de o reflectivitate crescută a zonei "Ah", care ar putea determina respingerea imediată a aparatului gnatoprotetic şi refuzul de a-l purta. Se va cocainiza această zonă sau se vor pulveriza spray-uri anestezice cu precauţii la asmatici sau alergici la care riscă să determine edem glotic. Dacă senzaţia persistă, în cazul unei supraextensii a marginii distale, aceasta se va scurta pînă la nivelul zonei "Ah" dar nu mai mult pentru a nu periclita stabilitatea aparatului.

Pot apare de asemeni la primul contact cu aparatul gnatoprotetic, reacţii alergice ce se manifestă prin roşeaţă, congestie, edemaţiere a mucoasei, senzaţie de arsură, lăcrămare şi chiar şoc anafilactic în cazuri rarisime, cînd bolnavul devine palid, transpiră, prezintă lipotimie şi edem glotic. In aceste cazuri se va îndepărta aparatul de pe cîmp şi se vor administra de urgenţă antihistaminice.

La introducerea aparatului gnatoprotetic în cavitatea orală poate să apară uneori o hipersalivaţie, ca fenomen reflex la corpul străin reprezentat de proteză, însă acest fenomen va diminua pe parcurs.

In finalul şedinţei de adaptare imediată bolnavul va fi instruit să urmeze o serie de prescripţii referitoare la utilizarea şi igienizarea aparatelor gnatoprotetice amovibile.

Bolnavul va fi instruit asupra modalităţii de inserţie şi dezinserţie a aparatelor gnatoprotetice, care uneori poate fi mai dificilă solicitînd atenţia şi îndemînarea sa. Nu va părăsi cabinetul fără a stăpîni perfect tehnica, astfel încît să nu determine deformări sau fracturi ale aparatelor mînuite cu stîngăcie sau incorect. Bolnavii vor fi instructaţi privind dificultăţile inerente adaptării imediate, precizîndu-se că ele vor dispare în timp, stabilind totodată cauzele principale ale disconfortului pe care le au toţi protezaţii în această fază: volumul protezei, dificultăţile funcţionale, hipersalivaţia, etc.
Vor purta aparatele gnatoprotetice tot timpul zilei şi noaptea, îndepărtîndu-le doar 10-20 minute în timpul igienizării, timp în care ţesuturile se relaxează.

In ceea ce priveşte igienizarea, aparatele gnatoprotetice vor fi aduse de la laborator într-un vas cu cloramină, atrăgîndu-i-se atenţia asupra calităţilor sale igienice. Se va preciza momentul şi modalitatea de igienizare a aparatului gnatoprotetic. Spălarea protezelor se va face după mesele principale, cu perie şi săpun sau pastă de dinţi, pe ambele feţe, deasupra unei chivete sau a unui vas plin cu apă, evitînd folosirea substanţelor abrazive sau chimice. Neîngrijirea corespunzătoare poate compromite rezultatele clinice obţinute cu cele mai meticuloase tehnici protetice.

Se vor indica de asemeni metode de masaj a zonelor purtătoare ale aparatului gnatoprotetic, prin perie moale sau prin masaje sau percuţii digitale cu scopul de a îmbunătăţi keratinizarea mucoasei. Adjuvant pentru adaptarea biologică rapidă, se pot recomanda atît în faza de adaptare imediată cît şi în fazele de adaptare ulterioare, măsuri generale de balneofizioterapie materializate prin duşuri bucale cu rol calmant, desensibilizant şi de stimulare a circulaţiei periferice; vibromasaje practicate electric; măsuri de recondiţionare tisulară.

Pentru a favoriza senzaţia gustativă, trecător alterată se vor recomanda mîncăruri şi băuturi calde, aromate. Pentru ca ţesuturile să suporte protezele şi presiunea exercitată de ele sub acţiunea forţelor masticatorii, în primele zile se va recomanda consumul de alimente de consistenţă redusă. Se va indica ca alimentele să nu fie secţionate cu dinţii frontali, pentru a evita bascularea Alimentele vor fi fragmentate , iar mişcările de masticaţie vor fi predominant verticale pentru creşterea stabilităţii aparatului. Deglutiţia poate repoziţiona aparatul pe cîmp în cazul în care, dinamic s-a produs desprinderea acestuia.

Bolnavul va fi instructat în privinţa eventualelor dureri ce pot apare la nivelul cîmpului protetic. Dacă acestea sînt insuportabile, bolnavul va scoate aparatul din cavitatea orală însă îl va aplica din nou cu două-trei ore înainte de a se prezenta la medic, pentru a se observa cu exactitate zonele de decubit.

În ceea ce priveşte fizionomia, bolnavul va fi prevenit de schimbarea imediată a aspectului fizionomic, de aspectul rigid al trăsăturilor feţei, care dispare în zilele următoare prin resorbţia edemului şi relaxarea musculară.

Fonaţia se va modifica după aplicarea aparatelor în cavitatea orală prin reducerea capacităţii rezonatorului fonetic. Bolnavul va vorbi cu greutate dar adaptarea fonetică se va realiza relativ uşor. In acest scop se indică exerciţii de dicţie cu gura deschisă, cu voce tare, repetînd prin silabisire cuvintele pe care le pronunţămmai greu.

Bolnavii vor fi informaţi asupra limitelor restaurărilor protetice, a posibilităţilor de îmbolnăvire ulterioare, asupra dinamicii permanente a ţesuturilor vii care determină la un moment dat schimbarea raporturilor dintre ele sau dintre acestea şi aparat. Se atrage atenţia bolnavului despre vizitele repetate la medicul stomatolog, stabilind datele şi orele exacte ale acestora.

2. ADAPTAREA PRIMARA

Această etapă se desfăşoară pe o perioadă de 7-10 zile după inserţia aparatului pe cîmp, timp în care bolnavul este în contact permanet cu medicul său. Se va urmări şi în această etapă adaptarea aparatului gnatoprotetic, bolnavul fiind educat să observe modificările ce survin la nivelul ţesuturilor de vecinătate.

Se vor examina marginile, baza aparatelor descoperindu-se zonele care lezează mucoasa orală şi se corectează prin retuşare.

Se examinează şi se corectează rapoartele ocluzale, relaţia centrică, dimensiunea verticală. Reechilibrările ocluzale se efectuează de aceeaşi manieră ca în etapa anterioară pentru a obţine o angrenare echilibrată atît în ocluzie centrică cît şi în poziţii test. După fiecare retuşare aparatul va fi bine lustruit, rămînînd nelustruită doar zonele de pe suprafaţa mucozală.

In cursul acestor 7-10 zile, trebuie să se producă şi adaptarea bolnavului la aparatul gnatoprotetic astfel ca la finele acestei perioade bolnavul să fie adaptat, în caz contrar considerîndu-se tratamentul ca incorect. Starea de confort pe care o prezintă bolnavul este cel mai bun argument că tratamentul este corect.

Inaceastă etapă ar putea să se accentueze neadaptarea psihică ea prezentînd două aspecte: orice neadaptare funcţională, mecanică, biologică poate duce la o neadaptare psihică, manifestată prin nemulţumiri adresate medicului şi prin refuzul de a purta aparatul. Remediindu-se deficienţele, treptat se produce şi adaptarea psihică, pot exista bolnavi cu aparate gnatoprotetice corespunzătoare din toate punctele de vedere şi la care totuşi adaptarea psihică nu se produce. Ei au mereu senzaţia că proteza le cade din gură. Explicaţia trebuie căutată în tipul de sistem nervos. In aceste situaţii medicul pe baza cunoştinţelor de psihologie dobîndite va lua o atitudine convingătoare care să şteargă manifestările neadaptării psihice şi care să ajute efectiv bolnavul să depăşească impasul în care se află.

Adaptarea mecanică urmăreşte realizarea unei bune menţineri şi stabilizări pe cîmp. Indeplinirea în condiţii mulţumitoare a funcţiilor sistemului stomatognat nu poate fi realizată dacă aparatele gnatoprotetice nu au stabilitatea statică şi dinamică necesară. Există cazuri cînd aparatele au o bună stabilitate statică pe cîmp care însă se pierde în timpul mişcărilor funcţionale. Aceasta s-ar datora neocolirii formaţiunilor mobile de la periferia cîmpului protetic ca şi neadaptării părţilor moi la marginile rotunjite ale aparatului şi nerealizării deci a succiunii. Sînt situaţii cînd la o simplă deschidere a gurii aparatul se mobilizează din cauza unor margini prea înalte. Dacă în urma remedierilor efectuate, aparatul nu prezintă stabilitate statică satisfăcătoare, se impune refacerea lui. Uneori bolnavul trebuie suspectat de introducerea limbii sub marginile protezei (mandibulare). Astfel limba poate determina mobilizarea aparatului prin mişcări exagerate, nefuncţionale pe care bolnavul le efectuează inconştient. Cînd bolanvul va fi conştientizat asupra acestui fenomen nefavorabil, efectul va fi mai bun. La dislocarea aparatului gnatoprotetic de pe cîmp se poate utiliza reflexul de deglutiţie sau de închidere a gurii şi reaşezarea aparatului pe cîmp.

Adaptarea funcţională reprezintă efectul realizării prin aparatele gnatoprotetice a aspectelor individuale ale principalelor funcţii ale sistemului stomatognat.

Datorită relaxării musculare, recăpătării tonicităţii musculare, a tonicităţii normale a ţesuturilor, în această etapă bolnavul îşi revine la o expresivitate normală a feţei. Pot să apară totuşi mici vicii fizionomice ce nu au fost observate corect în etapa anterioară şi care vor fi remediate prin mici retuşări. In momentul deglutiţiei datorită unor dificultăţi, se pot produce modificări ale aspectului fizionomic prin accentuarea şanţurilor perilabiale.

Pentru reluarea funcţiei fonetice la parametrii normali bolnavul execută teste fonetice cu glas tare, studiindu-se în faţa oglinzii şi insistînd asupra unor foneme pe care le execută cu dificultate. Cînd tulburările de vorbire sînt grave, vor fi corectate cu ajutorul logopedului, tulburările dispărînd de regulă în primele săptămîni. Pentru facilitarea fenomenului de adaptare fonetică, este bine să se dea protezelor o grosime cît mai mică , iar dinţii artificiali să fie montaţi adecvat în scopul asigurării unor zone corecte de articulare fonetică.In acelaşi scop se urmăreşte imitarea pe faţa lustruită a protezei superioare a elementelor anatomice de detaliu şi creerea la acest nivel al aparatului a replici ianatomice corecte . Problemele de fonetică care pot apare în această etapă de adaptare sînt: lovirea aparatelor gnatoprotetice în momentul pronunţării dento-dentalelor (ş, j), sibilantelor (s, z), biăabialelor (p, b), cînd dimensiunea verticală este prea mare sau protezele sînt instabile; şi tulburări în emisia fonemei "s" sub formă de şuerătură lucru care apare cînd este un spaţiu mare între vîrful limbii şi incisivii superiori, sau sub formă de zîzîit ce apare în cazul unui spaţiu mic între vîrful limbii şi incisivi. Mai poate apare alterarea pronunţiei fonemei "g" şi "k", datorită unei extensii prea mari în zona distală. In toate aceste cazuri se impune corecţia de urgenţă şi crearea cadrului normal unei fonaţii normale.

Deglutiţia se realizează de regulă cu uşurinţă. Uneori din cauza unor leziuni de decubit, poate apare dificultatea în deglutiţie. Deglutiţia poate deveni obositoare în cursul exercitării funcţiilor sistemului stomatognat în cazul în care există o supra sau subdimensionare a etajului inferior.

Funcţia masticatorie se reia la parametrii normali atunci cînd s-a respectat stereotipul individual de masticaţie. Bolnavului i se vor recomanda la început alimente mai puţin consistente, crescîndu-se treptat consistenţa acestora. El va fi instruit pentru diversele tipuri de alimente, astfel ca adaptarea să se facă pentru fiecare aliment în parte. Actul masticator trebuie să fie efectuat cu răbdare bolnavul studiindu-şi mişcările. In scopul realizării unei masticaţii corecte, este necesară verificarea marginilor protezelor, care prea lungi determină leziuni de decubit, verificarea reliefului ocluzal şi a interferenţelor posibile. Se va examina de asemeni cîmpul protetic şi se vor retuşa toate zonele din baza protezei proporţional cu caracterul leziunii.

Neadaptarea la funcţia masticatorie se referă şi la nerespectarea stereotipului individual de masticaţie. Edentarea treptată duce la o destrămare a stereotipului dinamic de masticaţie, pe cînd o edentare bruscă face ca stereotipul de masticaţie să sufere modificări individuale, motiv pentru care aparatul gnatoprotetic trebuie să aibă un relief ocluzal corespunzător stereotipului consolidat şi încă nedestrămat. Un relief ocluzal artificial care nu corespunde vechiului stereotip individual va solicita mişcări, respectiv contracţii musculare pe care bolnavul nu le-a făcut niciodată, ceea ce face imposibilă producerea fenomenului de adaptare.

Kransnogorski descrie trei faze ale mecanismului general de adaptare care se întîlnesc la edentaţii totali protezaţi: faza de orientare, faza de închidere a circuitului şi faza de automatizare. Introducînd aparatul gnatoprotetic în cavitatea orală, se poate constata chiar de la început dacă adaptarea funcţională se va produce repede şi uşor sau încet şi greu. Dacă bolnavul închide dintr-o dată gura , în ocluzie centrică şi rămîne în această poziţie un timp oarecare fără să mişte mandibula, înseamnă că fazele de orientare şi închidere a circuitului pentru mişcările verticale s-au produs. Dacă bolnavul este un tocător, înseamnă că problema adaptării este definitiv rezolvată, relieful ocluzal corespunzînd mişcărilor mandibulei predominent verticale. Dacă însă, bolnavul este un frecător, pot să apară tulburări de adaptare în momentul cînd începe masticaţia fiind necesare şlefuiri selective ale dinţilor artificiali pentru eliberarea mişcărilor de lateralitate.

Cînd bolnavul cu aparatele aplicate în gură, face mişcări repetate şi multiple de închidere şi deschidere înseamnă că el se găseşte într-o fază de orientare de lungă durată, iar închiderea circuitului nu se produce prin necorespondenţa reliefului ocluzal cu stereotipul dinamic individual. Se impune necesitatea retuşărilor repetate prin vizite multiple la medic.

Adaptarea biologică relevă în această etapă, apariţia unor leziuni de decubit, reacţii de tip alergic sau chimico-toxic de cauze similare celor expuse la adaptarea imediată. Mai frecvente şi mai greu de tolerat sînt leziunile de decubitus determinate de proteza inferioară. Răniri frecvente se înregistrează la nivelul liniei oblice interne şi mai ales în zonele Ney şi Bowen cînd bolnavul acuză şi tulburări de deglutiţie. Pentru a grăbi vindecarea şi în acest fel pentru a ameliora adaptarea biologică, se vor stabili indicaţii pentru spălături şi duşuri bucale cu substanţe decongestionate, mijloace balneofizioterapice ce reprezintă un adjuvant preţios pentru întreaga etapă de adaptare imediată, primară, secundară şi tardivă.

3. ADAPTAREA SECUNDARA

Adaptarea secundară se referă la următoarea etapă de adaptare a aparatului gnatoprotetic şi a bolnavului, pe o perioadă de 30 de zile de la inserţia aparatului în cavitatea orală. In această perioadă apar procese de adaptare secundară a ţesuturilor de susţinere prin atrofii ale cîmpului protetic. Pot apare astfel noi leziuni de decubit sau fenomene de instabilitate ale aparatelor gnatoprotetice prin incongruenţa lor cu cîmpul sau prin contacte premature. Bolnavul se va prezenta la control o dată pe săptămînă sau de cîte ori este nevoie, urmărindu-se zonele de interferenţă apărute şi procedîndu-se la retuşarea strict localizată a acestora. In această etapă adaptarea psihologică a bolnavului se consolidează.

Adaptarea funcţională este realizată, principalele funcţii se reiau la parametrii normali. Din punct de vedere al adaptării biologice ne mai putem aştepta la leziuni de decubit, alergice, chimico-toxice, microbiene.

4. ADAPTAREA TARDIVA

Numită şi adaptarea terţiară, adaptarea tardivă reprezintă adaptarea ce durează permanent, pe toată perioada purtării aparatului gnatoprotetic. Urmărirea periodică este obligatorie şi se efectuează la maximum şase luni prin dispensarizare activă.

In această etapă pot apare alterări mecanice sau chimice ale aparatelor gnatoprotetice traduse prin modificări de culoare şi structură, fisuri la nivelul aparatelor gnatoprotetice, abraziuni, instabilitate pe cîmpul protetic. Aceste deficienţe se pot corecta prin retuşări la nivelul marginilor, bazei, arcadelor artificiale sau prin reoptimizări ale aparatelor gnatoprotetice.

Este foarte important ca bolnavul să nu piardă contactul cu medicul său gnatoprotetician, el trebuie conştientizat că în timp atît cîmpul protetic cît şi aparatul suferă modificări, iar deficienţele pe care el le resimte se pot remedia doar de către acesta. Datorită acestor fenomene şi în această etapă pot să apară tulburări psihologice, mecanice, funcţionale sau biologice.

Tulburările mecanice se datoresc resorbţiei osoase mai mult sau mai puţin accentuate, care determină incongruenţe şi instabilitatea protezei şi ca urmare micşorarea randamentului funcţional. Exercitarea funcţiilor, în special a celei masticatorii, capătă prin folosirea îndelungată a aparatelor gnatoprotetice condiţii noi de manifestare. Reluarea lor la un nivel corespunzător gradului de atrofie a cîmpului protetic devine posibilă numai după reoptimizarea piesei protetice şi tratarea leziunilor. Se insistă în continuare pentru reeducarea funcţională, acolo unde se observă că mai există deficienţe prin exerciţii kinetoterapice adecvate obiectivelor propuse. Importantă în această etapă este şi realizarea tratamentului balneofizioterapic ce îmbunătăţeşte reactivitatea şi troficitatea locală a mucoasei şi a osului, favorizînd drenarea produşilor catabolici.

Tulburările biologice apar tot ca o consecinţă a incongruenţei piesei protetice la cîmpul protetic generată de resorbţia şi atrofia parcelară. Ele se materializează prin apariţia unor presiuni exagerate pe anumite zone însoţite de leziuni şi durere.

Dispensarizarea este necesară şi pentru a verifica modul în care bolnavii respectă indicaţiile de purtare şi de igienizare ale aparatelor gnatoprotetice cu scopul de a preîntîmpina apariţia stomatopatiilor paraprotetice care sînt destul de frecvente.

Metodele utilizate pentru dispensarizare trebuie să fie destul de convingătoare pentru a preîntîmpina părerea foarte larg răspîndită că odată cu aplicarea aparatului gnatoprotetic tratamentul s-a încheiat.

P. STOMATOPATIILE PARAPROTETICE

In contextul tratamentului edentației totale prin aparat gnatoprotetic total amovibil, toleranța biologică a țesuturilor cîmpului protetic în contact cu aparatul gnatoprotetic constituie o problemă deosebit de importantă și complexă. In mod normal există un echilibru biologic al mediului cavității orale. Aplicarea unui aparat gnatoprotetic, reprezintă o agresie asupra echilibrului existent, mucoperiostul preluînd funcția parodonțiului, motiv pentru care în intimitatea lui structurală apar transformări. In majoritatea situațiilor, modificările apărute pot fi considerate ca simple răspunsuri de acomodare situîndu-se la limita dintre normal și patologic. In cazul în care, insultele ce se manifestă asupra mucoasei cîmpului protetic depășesc toleranța fiziologică, apar modificări patologice denumite cu un termen general, stomatopatii paraprotetice.

1. ETIOPATOGENIE

Dintre cauzele care determină apariția modificărilor patologice cunoscute sub numele de stomatopatii paraprotetice amintim:

a. Factorul traumatic determină modificări ale mucoasei de sprijin prin mai multe mecanisme.

Piezotraumatismul este realizat prin compresia globală a mucoasei între două corpuri dure osul și proteza. Compresia țesutului determină compresia vaselor sanguine de la acest nivel urmate de microhemoragii. Pe aceste leziuni flora midează ușor și determină forme de stomatopatie.

Traumatizarea mecanică a mucoasei orale poate apare și prin baza aparatului gnatoprotetic care prezintă numeroși spiculi acrilici ce au rezultat în urma utilizării unui material prea fluid în faza de amprentare finală și care a amprentat și canalele excretoare ale diferitelor glande salivare mici diseminate pe toată suprafața cîmpului protetic. Efectul va fi apariția acestor spiculi acrilici ce vor traumatiza mucoasa.

Traumatismul țesuturilor de sprijin se poate realiza și prin traumatizarea grosieră datorată unor margini voluminoase, neconforme cu limitele zonei, muchiilor și crestelor acrilice tăioase și ascuțite ale aparatelor ce au efect secant asupra mucoasei.

Amprentările intempestive, ce nu respectă nivelul de reziliență corect al mucoasei orale sînt de asemenea incriminate în cadrul factorului traumatic în etiologia stomatopatiilor paraprotetice.

Acțiunea factorului traumatic asupra mucoasei orale a cîmpului protetic este favorizată în principal de starea mucoasei, o mucoasă friabilă, fragilă fevirizînd apariția stomatopatiei.

b. **Factorul chimico-toxic** este reprezentat în principal de către monomerul rezidual. In cazul în care s-au produs inexactități de dozare sau nerespectarea regimului de polimerizare corect, la nivelul bazei aparatului gnatoprotetic mai rămîne o cantitate variabilă de monomer rezidual care are tendința de a migra la suprafața masei acrilice iritînd astfel mucoasa. Acțiunea sa citotoxică a fost deja demonstrată experimental.

c. **Factorul microbian** este reprezentat de flora mixtă saprofită bucală.

Cavitatea bucală reprezintă un biotop ideal pentru flora microbiană: căldură, umiditate, întuneric, substanțe nutritive variate. In plus aparatul gnatoprotetic total amovibil este purtătorul unor pori sau a unor goluri, care constituie adevărate nișe ecologice la nivelul cărora se dezvoltă o floră microbiană saprofită puternică și rezistentă.

Acțiunea diferiților factori : mecanotraumatici,chimicotoxici sau mucrobieni se cumulează cu starea generală a organismului. Starea generală a organismului influențează stomatopatia prin configurația terenului cauzată de : boli cronice care debilitează organismul, diabetul care favorizează infecția, tratamentul îndelungat cu antibiotice care permite dezvoltarea micozelor.

La nivelul cavității orale, organismul se poate opune acțiunii florii microbiene prin mijloace mecanice, enzimatice (lizozim din salivă), imunologice (imunoglobulinele secretorii).

d. **Factorul alergic** este deseori încriminat în etiologia diferitelor stomatopatii paraprotetice. Reacția alregică locală poate fi declanșată de:

- monomerul rezidual;
- produși rezultați din scindarea macromoleculelor de polimetilmetacrilat datorată procesului de îmbătrînire a acrilatului sau rezultați în urma digestiei microbiene a acrilatului;

- colorantul din compoziţia chimică a acrilatului, actual în cazurile demonstrate de alergie utilizîndu-se acrilatul transparent;
- plastifiantul şi alte substanţe de adaus la reţeta de bază.

2. LOCALIZARE

După aspect şi topografie, stomatopatiile se pot localiza:

a. Marginal luînd aspectul unor eroziuni datorită inexactităţii marginilor aparatului gnatoprotetic.

b. Bazal sub forma unor eroziuni traumatice ca urmare a unei feţe mucozale necorespunzătoare (rugozităţi, folieri cu margini tranşante, amprentări fără echilibrare).

c. Total sub forma reacţiilor alergice şi chimico-toxice ce interesează în întregime mucoasa cîmpului protetic, uneori şi cea labială sau jugală.

3. FORME CLINICE

Intre formele clinice de stomatopatii paraprotetice deosebim următoarele:

a. Stomatopatia eritemato-conjunctivă se caracterizează anatomo-patologic prin apariţia de placarde mari de mucoasă descuamată şi zone întinse nekeratinizate. La examenul clinic mucoasa este congestionată difuz de aspect roşu intens, lucios, acoperită cu depozite purulente, însoţită de senzaţia de arsură, gură uscată, durere difuză, hipersalivaţie.

b. Stomatopatia ulcerativă se caracterizează prin apariţia de ulceraţii datorate unor cauze traumatice, alergice, chimico-toxice la care se supraadaugă flora microbiană. Anatomopatologic la nivelul zonei ulcerate se descriu: absenţa completă a ţesutului epitelial, apariţia de numeroase vase dilatate, apariţia ţesutului necrotic şi numeroase depozite. Leziunile ulcerative pot fi unice sau multiple, cu localizare extrem de variată la nivelul zonelor funcţionale de sprijin sau zonelor funcţionale periferice. Leziunile sînt extrem de dureroase, împedică adaptarea aparatului gnatoprotetic şi se însoţesc de fetiditate orală şi depozite purulente.

c. Stomatopatia proliferativă este datorată iritaţiei cîmpului protetic prin margini ale aparatelor gnatoprotetice, sau reprezintă evoluţia unei stomatopatii eritemato-conjunctive netratate. Se cunosc trei forme de stomatopatii proliferative :

- forma hiperacantozică reprezintă forma avansată a stomatopatiei eritematoase. Clinic se caracterizează prin acelaşi aspect ca şi stomatopatia eritemato-conjunctivă cu o congestie ceva mai accentuată şi generalizată. Diagnosticul se stabileşte pe baza examenului anatomo-patologic care relevă multiplicarea crestelor dermice;

- forma papilomatoasă reprezintă evoluţia formei precedente. Pe fondul de congestie descris anterior, apar neoformaţii ale ţesutului granulomatos care sînt acoperite cu epiteliu şi creează aspectul de papilom. Cînd leziunea afectează zone mai întinse se numeşte hiperpapilită inflamatorie. Forma localizată apare de regulă la nivelul fostelor ulceraţii;

- forma pseudotumorală sau hiperplazia epitelio-conjunctivă, apare la nivelul zonelor marginale cu leziuni de decubit. Prin plaga realizată datorită ulceraţiei, se stimulează formarea ţesutului conjunctiv reparator care însă nu ajunge la maturitate din cauza fie a traumei care se repetă fie factorului inflamator.

In aceste condiţii, neoformaţiunea se acoperă cu epiteliu şi generează o tumoră. Această primă formaţiune, sub marginea protezei va suferi noi traume, ceea ce va favoriza crearea aspectului de carte desfăcută, foile fiind secţiuni ale formaţiunii tumorale.

4. TRATAMENT

Tratamentul va fi adaptat în funcţie de forma clinică. In general tratamentul trebuie să urmeze trei direcţii principale şi anume: tratamentul organismului, a cavităţii orale şi a aparatului.

Profilactic se va urmări realizarea unui tratament gnatoprotetic cît mai corect pe baza unui examen clinic atent cu decelarea indicilor clinico-biologici negativi, nefavorabili protezării. In acest sens ni se pare important să reamintim că o profilaxie corectă a stomatopatiilor paraprotetice se realizează în absolut toate fazele clinico-tehnice de construcţie a aparatelor gantoprotetice, constînd în minuţie şi răbdare în desfăşurarea acestora.
Se vor urmări realizarea obiectivelor amprentării, cu evitarea materialelor prea fluide, a amprentărilor mucostatice ce tind să depăşească marginile reale ale cîmpului protetic, cu realizarea transmisiei echilibrate a presiunilor la nivelul zonei de sprijin. Determinarea relaţiilor fundamentale mandibulo-craniene se va face

cu maximă corectitudine, verificînd metodele unele cu altele,dar în orice caz orice determinare fiind făcută prin minim 2-3 metode. Arcadele artificiale trebuiesc realizate corect pentru a nu crea zone de suprasarcină la nivelul suportului de sprijin. Verificarea aparatului finit trebuie să excludă de la bun început persistența oricărei spine iritative. Orice retușare la nivelul aparatului va fi imediat urmată de o finisare și lustruire perfectă a suprafeței respective. Este inadmisibilă persistența unor margini ascuțite, tăioase care să determine ulcerații ale mucoasei, din acest punct de vedere acestea putînd fi considerate drept veritabile iatrogenii.

Ni se pare extrem de important de a sublinia în continuare necesitatea îndrumării și urmăririi permanente a bolnavului din punctul de vedere al igienei buco-orale. Bolnavul trebuie să cunoască tehnica unei igienizării corecte a cavității sale orale precum și a aparatului gnatoprotetic, ședințele de dispensarizare gravitînd de regulă în jurul acestei probleme.

Tratamentul curativ se va adresa celor trei direcții principale și anume:

- tratamentul general al organismului va consta în măsuri generale de reechilibrare a stării generale prin vitaminoterapie, creșterea imunității organismului, odihnă, mișcare, sport.
- tratamentul local, va apela la antiseptice ușoare, antialergice, antibiotice sau antimicotice sub formă de badijonări locale, spray-uri, cauterizări și spălături bucale. Se utilizează : permanganat de potasiu, apă oxigenată, cloramină 5%, spray Codecam, soluții antiseptice Ticiverol, infuzie antiseptică, emoliente, în funcție de forma clinică și agentul etiologic.

Starea mucoasei va dicta și alegerea unei metode balneofizioterapice, metode care au fost deja expuse în capitolele anterioare.

- Formele pseudo-tumorale vor beneficia de un tratament chirurgical ce va consta în dermabraziune pentru papilita inflamatorie sau ablația formațiunii tumorale în hiperplazia epitelio-conjunctivă. Dermabraziunea, constă în ștergerea cu un instrument abraziv diamantat a zonelor de mucoasă acoperite cu mici papiloame,urmînd a se practica în continuare un tratament de cauterizare.

Pentru obținerea rezultatului clinic scontat se va practica și un tratament al aparatului gnatoprotetic. Intervențiile asupra aparatului gnatoprotetic constau în refacerea sau retușarea aparatului în caz de margine în exces, prezența unor goluri multiple, numeroase rugozități. In cazul stării chimico-toxice sau alergice, se încearcă aplicarea de acrilat incolor, utilizarea bazei metalice, îndepărtarea monomerului rezidual prin introducerea aparatului gnatoprotetic în acid clorhidric 2% în soluție alcoolică pentru 24 de ore sau se încearcă repolimerizarea aparatului. In cazuri grave se procedează la refacerea totală a aparatului gnatoprotetic.

R. REOPTIMIZAREA APARATELOR GNATOPROTETICE TOTAL AMOVIBILE

Cîmpul protetic edentat total suferă sub influența aparatului gnatoprotetic total amovibil unele prefaceri biologice, reprezentate de procesul de resorbție și atrofie, care obligă medicul să acționeze în sensul unor intervenții asupra aparatului gnatoprotetic, intervenții numite reoptimizări. Aceste reoptimizări mai sînt necesare și datorită accidentelor sau deteriorărilor pe care le pot suferi aparatele gnatoprotetice total amovibile. In acest sens vom aborda problema reoptimizării sau recondiționării din trei puncte de vedere:

- reoptimizare necesară datorită unor accidente sau deteriorări ale aparatului gnatoprotetic;
- reoptimizarea prin căptușire a bazei aparatului ;
- reoptimizarea prin rebazare.

1. REOPTIMIZARI NECESARE DATORITA UNOR ACCIDENTE SAU DETERIORARI ALE APARATULUI GNATOPROTETIC TOTAL AMOVIBIL

Deseori ni se prezintă la cabinet, bolnavi a căror aparate gnatoprotetice necesită reparații datorate fracturării, fisurării, abraziunii arcadei artificiale sau desprinderii unuia sau mai multor dinți artificiali. Aceste situații pot fi cauzate de lovirea aparatului, scăparea din mînă în momentul igienizării, basculării aparatului datorită atrofiei neuniforme a crestelor edentate, torusului nefoliat, interpunerii unui corp dur între arcadele artificiale, rezistenței scăzute datorită defectelor de polimerizare. De asemeni, uzura mecanică datorită folosinței îndelungate precum și fenomenul de îmbătrînire a acrilatului, pot constitui cauze frecvente care fac necesară reoptimizarea aparatului.

a. In cazul abraziunii arcadelor dentare artificiale, se procedează la refacerea suprafețelor ocluzale ale dinților artificiali. In acest scop se procedează la înregistrarea relației centrice prin aplicarea unei folii de ceară la nivelul arcadei artificiale, după care în laborator după montarea în articulator, tehnicianul va proceda la modelarea suprafețelor ocluzale și apoi la refacerea acestora cu acrilat autopolimerizabil.

b. Desprinderea sau fracturarea unuia sau mai multor dinți artificiali necesită înlocuirea acestora. Reparația se realizează prin utilizarea acelorași dinți sau prin alegerea și ajustarea altora cu poziționarea lor corectă față de vecini și antagoniști prin intermediul acrilatului autopolimerizabil.

c. Un accident frecvent îl reprezintă fractura bazei sau marginilor aparatului gnatoprotetic. Dacă linia de fractură este netă și fragmentele se completează perfect, reparația se poate efectua cu ușurință în orice cabinet sau laborator cu acrilat autopolimerizabil.

Cînd marginea aparatului gnatoprotetic este prea scurtă datorită fracturării sau retușării excesive, se înregistrează o amprentă parțială și se completează marginea.

In situația absenței unor fragmente mai mari, este necesară o amprentă peste aparatul gnatoprotetic aplicat în cavitatea bucală.

2. REOPTIMIZAREA PRIN CAPTUSIRE A BAZEI APARATULUI GNATOPROTETIC TOTAL AMOVIBIL

In urma aplicării aparatului gnatoprotetic total amovibil, cîmpul protetic suferă o serie de modificări reprezentate de procesele de resorbție și atrofie, atît la nivelul substratului osos cît și a celui mucos, fenomene ce duc în final la instabilitatea aparatului pe cîmpul protetic.Pentru îmbunătățirea menținerii și stabilității este necesară refacerea sinergiei dintre suprafața mucozală a aparatului gantoprotetic total amovibil și suprafața cîmpului protetic pe care se aplică. Acest lucru se realizează prin căptușirea bazei aparatului, tehnică ce constă în aplicarea unui strat de material pe suprafața mucozală a acestuia. Inainte de a proceda la reoptimizarea aparatului prin căptușire, este necesar să controlăm stabilitatea acestuia prin aceleași teste utilizate și la verificarea machetei în ceară. Este imperios necesară verificarea dimensiunii verticale cu controlul ocluziei centrice cu eventuala reechilibrare ocluzală a acesteia.

Se cunosc mai multe tehnici de căptușire, din care vom descrie în continuare pe cele care ni se par mai cunoscute și mai des utilizate în ultima vreme.

a. Căptușirea domestică este realizată de către bolnav, fără a cere consultul specialistului. Această metodă constă în aplicarea unei folii siliconice pe fața mucozală a aparatului gnatoprotetic, care apoi se introduce în cavitatea bucală şi se aplică pe cîmp. Marginile rămase în exces se suprimă cu o foarfecă. Metoda nu este corectă deoarece nu suprimă cauza instabilității aparatului şi riscă să o accentueze în timp.

b. Căptuşirea cu materiale siliconice tip SIMPA. Metoda constă în aplicarea unui adeziv pe suprafaţa mucozală a aparatului gnatoprotetic, iar peste acesta aplicarea unei paste realizate din amestecul unei pudre cu un lichid, sau o folie plastifiată. Această căptuşire nu poate fi utilizată decît pentru perioade scurte de timp deoarece materialul de căptuşire devine elastic, marginile devină flotante şi capătă un miros dezagreabil.

c. Căptuşirea cu materiale reziliente se realizează în scopul recondiţionării tisulare, metodă deja expusă la capitolul de pregătire a organismului şi cavităţii orale pentru receptarea terapiei protetice amovibile.

d. Căptuşirea cu acrilat autopolimerizabil (Duracril, Kalocril, Subiton, etc.), se poate realiza prin metoda directă sau prin cea indirectă.

Căptuşirea directă se realizează de către medic în cabinet aplicînd acrilatul autopolimerizabil pe faţa mucozală a aparatului gnatoprotetic şi apoi pe cîmpul protetic. Această metodă este rapidă, economicoasă şi exactă, dar prezintă o serie de dezavantaje care o fac din ce în ce mai puţin utilizată în ultima vreme. Materialul rămîne adesea poros, iar monomerul este foarte iritant pentru mucoasa cîmpului protetic.

Căptuşirea indirectă se realizează cu ajutorul laboratorului, după o amprentă a cîmpului protetic, aparatul gnatoprotetic servind drept port-amprentă individuală. Amprenta de căptuşire se realizează cu gura închisă, sub presiune ocluzală. Avantajele căptuşirii indirecte sînt legate de faptul că materialul este omogen, nu irită suprafaţa cîmpului protetic, iar faza clinică poate fi repetată în caz de nereuşită. Ca dezavantaje putem cita : solicitarea laboratorului, de tehnică dentară, consum mai mare de materiale şi durata în timp care este mai îndelungată.

3. REOPTIMIZAREA APARATULUI GNATOPROTETIC PRIN REBAZARE

Rebazarea îşi are originea în cuvîntul englez "rebasing" şi se referă la reînnoirea bazei aparatului gnatoprotetic adjunct, în vederea refacerii sinergiei dintre baza aparatului gnatoprotetic amovibil şi cîmpul protetic pe care se aplică. Dezavantajul acestei metode derivă din faptul că erorile legate de angrenajul ocluzal sînt păstrate. Rebazarea este contraindicată deci, în cazul unui cîmp ocluzal necorespunzător al aparatului gnatoprotetic, cînd există o instabilitate simultană a aparatelor gnatoprotetice maxilar şi mandibular sau dacă, este prezentă o modificare esenţială a dimensiunii verticale a etajului inferior, nemaiputîndu-se asigura o redimensionare corectă prin intermediul vechilor aparate gnatoprotetice.

Etapele principale de realizare a acestei tehnici sînt următoarele:

- examen clinic atent cu stabilirea indicaţiilor şi contraindicaţiilor rebazării;
- realizarea amprentei cîmpului protetic, folosind drept port-amprentă vechiul aparat gnatoprotetic;
- reconstituirea bazei aparatului gnatoprotetic total amovibil în laborator cu ajutorul acrilatului autopolimerizabil.

x
x x

Mutilarea extrem de importantă a sistemului stomatognat materializată de edentaţia totală reprezintă prin gravitate şi multiplele sale implicaţii psihologice "piatra de încercare" a unui bun medic stomatolog.

Din acest punct de vedere medicul trebuie să aibă tact şi răbdare pentru a şti să-şi cîştige bolnavul, căci aşa cum spunea Shary : "un bolnav poate fi învăţat să utilizeze protezele dentare dar rareori să-i şi placă".

CUPRINS

Partea I – Elemente de gnatologie clinică . . . 1

A. Introducere . . . 1

B. Conceptul gnatoprotetic . . . 2

1. Definiţie . . . 2

2. Noţiunea de sistem stomatognat . . . 3

3. Caracteristicile sistemului stomatognat . . . 4

4. Conţinutul gnatoprotetícii . . . 5

5. Integrarea bio-psiho-socială . . . 6

6. Unitatea conceptului gnatoprotetic . . . 6

7. Orientarea activităţii practice în lumina conceptului gnatoprotetic . . . 7

C. Principii de tratament gnatoprotetic . . . 9

1. Principiul profilactic . . . 9

2. Principiul curativ . . . 16

3. Principiul biologic . . . 16

4. Principiul biomecanic . . . 17

5. Principiul homeostazic . . . 19

6. Principiul ergonomic . . . 20

D. Relaţii mandibulo-craniene . . . 23

1. Relaţia de postură . . . 24

2. Relaţia centrică . . . 31

3. Relaţia de ocluzie . . . 39

4. Dinamica mandibulară . . . 57

E. Sindromul disfuncţional al sistemului stomatognat . . . 72

1. Etiopatogenia disfuncţiilor sistemului stomatognat . . . 73

2. Semnele clinice ale disfuncţiilor sistemului stomatognat . . . 85

3. Examenul clinic,paraclinic şi diagnosticul sindromului disfuncţional al sistemului stomatognat . . . 102

4. Tratamentul sindromului disfuncţional al sistemului stomatognat . . . 131

Partea II – Clinica şi tratamentul leziunilor odontale coronare . . . 164

A. Etiopatogenia leziunilor odontale coronare . . . 164

B. Tabloul clinic al leziunilor odontale coronare . . . 171

1. Simptomele subiective . . . 171

2. Simptomele obiective . . .

C. Evaluţia leziunilor odontale coronare . . . 173

D. Complicaţiile leziunilor odontale coronare . . . 174

1. Complicaţiile locale . . . 174

2. Complicaţii loco-regionale 174
3. Complicaţii generale. 174
E. Examenul clinic, paraclinic şi diagnosticul leziunilor odontale coronare 175
F. Principii de tratament în leziunile odontale coronare 183
1. Principiul profilactic 184
2. Principiul curativ 186
3. Principiul biologic 189
4. Principiul biomecanic 194
5. Principiul conservării homeostaziei sistemului stomatognat . 201
6. Principiul ergonomic 202
G. Etapele tratamentului protetic al leziunilor odontale coronare 202
1. Tratamentul pre şi proprotetic al leziunilor odontale coronare 203
2. Tratamentul protetic propriu-zis al leziunilor odontale coronare 207
a. Tratamentul leziunilor odontale coronare prin metoda reconstituirii. 208
b. Tratamentul leziunilor odontale coronare prin metoda acoperirii 234
c. Tratamentul leziunilor odontale coronare prin metoda substituirii 265
d. Protecţia substructurilor organice preparate 276
e. Accidente ce pot surveni în cursul preparării substructurilor organice 279
f. Realizarea machetei microprotezelor gnatoprotetice 285
g. Amprentarea substructurilor organice în terapia leziunilor odontale coronare 287
h. Verificarea clinică a microprotezelor 303
i. Fixarea microprotezelor pe substructura organică 307
Partea XII – Clinica şi tratamentul edentaţiei parţiale . . . 319
A. Generalităţi 319
B. Etiologia edentaţiei parţiale. 320
C. Anatomia clinică a edentaţiei parţiale 325
D. Tabloul clinic al edentaţiei parţiale 338
E. Evoluţia edentaţiei parţiale 346
F. Complicaţiile edentaţiei parţiale 347
G. Formele clinice ale edentaţiei parţiale 349
H. Examenul clinic,paraclinic şi diagnosticul edentaţiei parţiale 352

1. Examenul clinic 352
2. Examenul paraclinic 358
3. Diagnosticul edentației parțiale 366

I. Mijloace protetice utilizate în tratamentul edentației parțiale 368

J. Tratamentul edentației parțiale prin mijloace conjuncte 372
1. Principiile de tratament ale edentației parțiale prin mijloace conjuncte 373
   a. Principiul profilactic 373
   b. Principiul curativ 373
   c. Principiul biologic 375
   d. Principiul biomecanic 378
   e. Principiul homeostazic 386
   f. Principiul ergonomic 387
2. Indicațiile și contraindicațiile tratamentului prin mijloace conjuncte 388
3. Structura mijloacelor protetice conjuncte 390
   a. Elementele de agregare 390
   b. Corpul de punte 395
   c. Solidarizarea corpului de punte la elementele de agregare . 409
4. Intocmirea planului de tratament al edentației parțiale prin aparate gnatoprotetice conjuncte 410
   a. Obiective terapeutice 410
   b. Tentativa de proiect a planului de tratament 411
5. Etapele tratamentului gnatoprotetic al edentației parțiale prin mijloace conjuncte 418
   a. Etapa de pregătire pre și proprotetică în tratamentul prin mijloace conjuncte 418
      1° Educația sanitară 419
      2° Pregătirea generală 420
      3° Pregătirea locală 422
   b. Etapa protetică a tratamentului prin mijloace conjuncte . . . 427
      1° Prepararea substructurilor organice 427
      2° Protezarea tranzitorie și de urgență 429
      3° Amprenta substructurilor organice preparate în vederea tratamentului conjunct 433
      4° Inregistrarea relației centrice și transferul pe simulator 434
      5° Verificarea clinică și fixarea definitivă a aparatului gnatoprotetic conjunct 437

c. Etapa postprotetică în tratamentul prin mijloace conjuncte . . 440
K. Tratamentul edentației parțiale prin mijloace adjuncte. 446
1. Principii ale tratamentului edentației parțiale prin mijloace adjuncte 446
a. Principiul profilactic 446
b. Principiul curativ 448
c. Principiul biologic 449
d. Principiul biomecanic 451
e. Principiul homeostazic 469
f. Principiul ergonomic 470
2. Indicațiile și contraindicațiile mijloacelor protetice adjuncte parțiale 471
3. Structura mijloacelor protetice adjuncte parțiale 472
a. Seile 472
b. Arcadele artificiale 474
c. Conectorii principali și secundari 476
d. Elemente de menținere sprijin și stabilizare. 486
1° Axa de inserție 487
2° Croșetele 489
3° Elemente speciale de menținere,sprijin,stabilizare 505
4. Intocmirea planului de tratament prin mijloace protetice adjuncte 520
5. Etapele tratamentului edentației parțiale prin mijloace adjuncte 533
a. Etapa pre și proprotetică a tratamentului prin mijloace adjuncte. 533
b. Etapa protetică în tratamentul prin mijloace adjuncte . . . 546
1° Amprenta în tratamentul edentației parțiale întinse prin mijloace adjuncte 546
2° Inregistrarea relațiilor mandibulo-craniene în tratamentul edentației parțiale prin mijloace adjuncte 554
3° Verificarea clinică a scheletului și machetei 559
4° Adaptarea aparatului gnatoprotetic parțial amovibil 562
c. Etapa de dispensarizare în tratamentul prin mijloace adjuncte 576
L. Posibilități terapeutice în diverse forme de edentație parțială 577
1. Edentația de clasa a II-a Kennedy. 577
2. Edentația de clasa a I-a Kennedy 588
3. Edentația de clasa a III-a Kennedy 593

4. Edentaţia de clasa a IV-a Kennedy 603
5. Edentaţiile subtotale 610
Partea IV — Clinica şi tratamentul edentaţiei totale 612
A. Generalităţi 612
B. Anatomia clinică a edentaţiei totale 614
C. Tabloul clinic al edentaţiei totale 629
1. Simptomatologia subiectivă 629
2. Simptomatologia obiectivă 631
D. Evoluţia edentaţiei totale 646
E. Complicaţiile edentaţiei totale. 651
F. Forme clinice ale edentaţiei totale. 656
G. Examen clinic, paraclinic şi diagnostic. 659
H. Tratamentul edentaţiei totale 672
1. Posibilităţi terapeutice 672
2. Principii ale terapiei gnatoprotetice 675
a. Principiul profilactic 676
b. Principiul biologic 677
c. Principiul curatic 682
d. Principiul biomecanic 684
e. Principiul homeostazic 697
f. Principiul ergonomic 698
3. Etapele tratamentului protetic al edentaţiei totale 699
I. Pregătirea organismului şi a cavităţii orale pentru aplicarea terapiei gnatoprotetice amovibile totale 701
1. Educaţia sanitară 701
2. Pregătirea psihică 702
3. Pregătirea locală 703
J. Amprentarea cîmpului protetic edentat total. 719
1. Generalităţi 719
a. Definiţie 719
b. Obiectivele amprentării 720
c. Clasificarea tipurilor de amprente 724
d. Portamprente 725
e. Mişcări realizate în timpul amprentării. 727
f. Materiale de amprentă 728
2. Amprentarea preliminară 739
3. Amprentarea funcţională 748
K. Evaluarea clinică a relaţiilor mandibulo-craniene fundamentale şi restaurarea acestora 764

1. Asigurarea condiţiilor de determinare a relaţiilor mandibulo-craniene 766
2. Verificarea machetelor de ocluzie 767
3. Adaptarea şi individualizarea machetelor de ocluzie 768
4. Determinarea relaţiei centrice 775
5. Solidarizarea machetelor 783
6. Stabilirea reperelor pentru alegerea şi montarea dinţilor artificiali 783

L. Simulatoare ale sistemului stomatognat şi mijloace de transfer 784

M. Alegerea şi montarea dinţilor artificiali 791
  1. Alegerea dinţilor artificiali 791
  2. Montarea dinţilor artificiali 796

N. Verificarea clinică a machetei în ceară 803

O. Adaptarea aparatului gnatoprotetic total amovibil 812
  1. Adaptarea imediată 812
  2. Adaptarea primară 823
  3. Adaptarea secundară 827
  4. Adaptarea tardivă 827

P. Stomatopatii paraprotetice 829

R. Reoptimizarea aparatului gnatoprotetic total amovibil 834

BIBLIOGRAFIE SELECTIVĂ

1. AGERBERG G. and collab. - The journal of prosthetic dentistry, 1988,vol.59, nr.2, pp.212-217

2. BECCERA G. and collab - The journal of prosthetic dentistry,1987 vol.58, nr.3, pp.322-327

3. BLOCK P.L. - The journal of prosthetic dentistry, 1987, vol.57, nr.6, pp.683-689

4. BO BERGMAN - The journal of prosthetic dentistry, 1987, vol.58 nr.4, pp.454-458

5. BOTTGER H. - Das Teleskopsystem in der Zahnarztlichen Prothetik, J.Ambrosius Barth, Leipzig, 1973

6. BOYANOV B. - Rev.Stomat. 1974, vol.75, nr.2, pp.43o-432

7. BURCOVEANU E. - Curs de odontologie 1983 I.M.F. Iaşi

8. BURLUI V. - Stom.Bucureşti, 1978, nr.4, pp.295-3o2

9. BURLUI V. şi colab. - Stom.Bucureşti, 1977, nr.4, pp.283-288

1o. BURLUI V. - Gnatologie clinică, 1979, Ed.Junimea Iaşi.

11. CAMPEANU MIHAELA - Curs de ortodonţie, Fac.Stomat.Cluj-Napoca,1981

12. CHAN C. and collab.- Tehe journal of prosthetic dentistry, 1986, vol.56 , nr.6, pp.666-671

13. CHEN J.T.J. and colab. - The journal of prosthetic dentistry,1987 vol.57, nr.4, pp.416-42o

14. CHIRA IULIA - Morfopatologia funcţională a aparatului dento-maxilar, Ed.Didactică şi Pedagogică,Bucureşti 1981

15. CONSTANTIN I. - Curs de policlinică stomatologică, I.M.F.Iaşi

16. COSTA E. - Raţionamentul medical în practica stomatologică, Ed. Medicală Bucureşti, 197o

17. COSTA E., ENE L. şi colab. - Protetică dentară, Ed.Medicală Bucureşti, 1975.

18. COSTA E.,- Sindromul disfuncţional al sistemului temporo-mandibular. Ed.Medicală Bucureşti 1988

19. CREUGERS N.H.J. and collab. - The journal of prosthetic dentistry 1988, vol.59, nr.1, pp.17-21

2o. DAWSON P. - Evalution, diagnosis and treatment of oclusal problems The C.V.Mosby Co.,St.Louis, 1974

21. DAWSON P. - Les problèmes de l'occlusion, Julien Prelat, Ed.,17 du Pont-Petit, Paris, 1977

22. EICK J.D. and collab. - The journal of prosthetic dentistry,1987 vol.57, nr.1, pp.66-72.

23. ENE L.,BODNAR N. - Principii de examinare clinică în sindromul de disfuncție mandibulară.Stomatologia,nr.3,1977 p.183

24. ENE L.,BODNAR N. - Stomatologia București, nr.4, 1977, pp.271-282

25. ENE L.,IONESCU-POGAGEANU IRINA - Leziunile coroanelor dentare și tratamentul lor protetic. Fac.de Stomat. București 1979.

26. ENE L.,IONITA S. - Tratamentul prin punte dentară a edentației parțiale reduse,Fac. de Stomat. București,1982

27. ENE L. - Protetică dentară. Tratamentul edentației parțiale cu ajutorul protezelor mobilizabile,Ed.Didactică și Pedagogică, București 1981

28. ENE L.,IONESCU A. - Proteza scheletată, Ed.Medicală București 1982.

29. FIRU P. - Stomatologie infantilă, Ed.Medicală București,

3o. FRÖHLICH E.,KÖRBER E. - Die prothetische Versorgung des Lückengebisses, J.Ambrosius Barth, Leipzig, 1979

31. GAFAR M. și colab. - Metode și tehnici curente în odontologie.Ed. Medicală București,198o

32. GLICKMAN I. - Clinical Periodontology, W.B.Saunders Company,Edit. Philadelphia, London,Toronto, 1972

33. GOURDON A.M. end collab. - The journal of prostetic dentistry, 1987, vol.57, nr.3, pp.358-361

34. GRABER D.S. end collab. - The journal of prosthetic dentistry, 1988, vol.59, nr.2, pp.253-254

35. HENDERSON D. and collab. - Mc.Cracken's removable partial prosthodontics, C.V.Mosby,Co, St.Louis, 1973.

36. (LE) HUCHE R. - Inlays et onlays, bridges sur dents pulpées, J. Prélat, Ed. Paris, 1972

37. IEREMIA L. - Tehnici dentare speciale de protezare totală. Ed. Medicală București,1971.

38. JEANMONOD A. - Notions cliniques en prothèse conjointe,Ed.Maloine 1971

39. LAURELL L. - The journal of prosthetic dentistry, 1987,vol.58, nr.5, pp.626-632

4o. LEINBACH E.T. - The journal of prosthetic dentistry, 1987,vol.57 nr.3, pp.358-361

41. LEJOYEUX J. - Restauration prothètique amovible de l'èdentation partielle,Ed.Maloine, Paris, 1973.

42. MIHALOW M.D. and collab. - The journal of prosthetic dentristy 1988, vol.59, nr.1, pp.49-51

43. ORKIN D.A., and collab. - The journal of prosthetic dentistry 1987, vol.57, nr.1, pp.17-21

44. OSBORN J., and collab. - Partial dentures,Blackwell Scientific Publications, Oxford - Edinburgh 1968

45. PRELIPCEANU FELICIA, DOROGA OLGA - Protetică dentară, Ed.Didactică şi pedagogică, Bucureşti, 1985

46. RADULESCU M., POPESCU V. - Radiologie stomatologică. Ed.Medicală Bucureşti 1985

47. REKOW D. - The journal of prosthetic dentistry, 1987, vol.58,nr.4 pp.512-516

49. RIGOLET T. - Prothese conjeinte et psychologie, Act.Odonto-Stomat. 98/1972, p.233

50. RINDASU I. - Tehnologia protezelor dentare. Ed.Medicală Bucuresti 1983

51. ROUCOULES L. - Prothese adjointe, Ed.S.A.Maloine, Paris,1973

52. ROUCOULES L.- Protheses composites:appareillages amovibles a infrastructure metallique et crochets adaptées sur éléments inamovibles, Inform.Dent.(Paris) 46,5, 1964, p.347

53. ROUCOULES L. - Rapports entre mécanique rationnelle, mécanique bio-physio-prothétique,Rev.Fr.d'Odonto-Stom.10, 1971, p.1263

54. ROUOT J. - Prothèse dentaire squelettique, Ed.Masson et Cie, Paris, 1973

55. RUSU M. şi colab. - Ortodonţie, I.M.F. Iaşi 1980

56. SANSON B.P. and collab. - The journal of prosthetic dentistry 1987, vol.58, nr.1, pp.57-62

57. SCHNEIDER R.L. - The journal of prosthetic dentistry,1987,vol.58 nr.2, pp.194-196

58. SCHWARTZ R. and collab. - The journal of prosthetic dentistry, 1987, vol.58, nr.4, pp.454-458

59. SEVERINEANU V. - Odontologie şi parodontologie. Ed.Didactică şi Pedagogică, Bucureşti 1977

60. SINGER F. - Die partielle Prothese, Verlag, Die Quintessenz, Berlin 1965

61. SHILLINGBURG H.T, HOBO S.,WHITSETT L.D. - Grundlagen der Kronen- und Bruckenprothetik, Buch und Zeitschriften-Verlag "Die Quintessenz", 1977, Berlin.

62. SMALL K.L. and collab. - The journal of prosthetic dentistry, 1987, vol.58, nr.4, pp.403-808
63. SPIRGI M., TECUCIANU J, - Physiologie et pathologie du contour gingival, Act.Odonto-Stomat. 102/1973, pp.253
64. THEUNIERS G. and collab. - The journal of prosthetic dentistry 1987, vol.58, nr.5, pp.545-5552
65. TIMOSCA G., BURLIBASA C. - Chirurgie buco-maxilo-facială, Ed.Didactică și Pedagogică. București,1983
66. TJAN A.H.L. and collab. - The journal of prosthetic dentistry, 1987, vol.58, nr.4, pp.417-421
67. WODA A. and collab. - The journal of prosthetic dentistry,1987, vol.57, nr.1, pp.85-93
68. VATAMAN R. - Noțiuni de profilaxie parodontală. I.M.F. Iași 1982
69. ZARB G.A., BERGMAN B., CLAYTON J.MAC KAY H.F. - Prosthodontic treatment for partially edentulos patients, The C.V.Mosby Company, St.Louis,1978.